This is a digital copy of a book that was preserved for generations on library shelves before it was carefully scanned by Google as part of a project to make the world's books discoverable online.

It has survived long enough for the copyright to expire and the book to enter the public domain. A public domain book is one that was never subject to copyright or whose legal copyright term has expired. Whether a book is in the public domain may vary country to country. Public domain books are our gateways to the past, representing a wealth of history, culture and knowledge that's often difficult to discover.

Marks, notations and other marginalia present in the original volume will appear in this file - a reminder of this book's long journey from the publisher to a library and finally to you.

Usage guidelines

Google is proud to partner with libraries to digitize public domain materials and make them widely accessible. Public domain books belong to the public and we are merely their custodians. Nevertheless, this work is expensive, so in order to keep providing this resource, we have taken steps to prevent abuse by commercial parties, including placing technical restrictions on automated querying.

We also ask that you:

+ *Make non-commercial use of the files* We designed Google Book Search for use by individuals, and we request that you use these files for personal, non-commercial purposes.
+ *Refrain from automated querying* Do not send automated queries of any sort to Google's system: If you are conducting research on machine translation, optical character recognition or other areas where access to a large amount of text is helpful, please contact us. We encourage the use of public domain materials for these purposes and may be able to help.
+ *Maintain attribution* The Google "watermark" you see on each file is essential for informing people about this project and helping them find additional materials through Google Book Search. Please do not remove it.
+ *Keep it legal* Whatever your use, remember that you are responsible for ensuring that what you are doing is legal. Do not assume that just because we believe a book is in the public domain for users in the United States, that the work is also in the public domain for users in other countries. Whether a book is still in copyright varies from country to country, and we can't offer guidance on whether any specific use of any specific book is allowed. Please do not assume that a book's appearance in Google Book Search means it can be used in any manner anywhere in the world. Copyright infringement liability can be quite severe.

About Google Book Search

Google's mission is to organize the world's information and to make it universally accessible and useful. Google Book Search helps readers discover the world's books while helping authors and publishers reach new audiences. You can search through the full text of this book on the web at `http://books.google.com/`

A propos de ce livre

Ceci est une copie numérique d'un ouvrage conservé depuis des générations dans les rayonnages d'une bibliothèque avant d'être numérisé avec précaution par Google dans le cadre d'un projet visant à permettre aux internautes de découvrir l'ensemble du patrimoine littéraire mondial en ligne.

Ce livre étant relativement ancien, il n'est plus protégé par la loi sur les droits d'auteur et appartient à présent au domaine public. L'expression "appartenir au domaine public" signifie que le livre en question n'a jamais été soumis aux droits d'auteur ou que ses droits légaux sont arrivés à expiration. Les conditions requises pour qu'un livre tombe dans le domaine public peuvent varier d'un pays à l'autre. Les livres libres de droit sont autant de liens avec le passé. Ils sont les témoins de la richesse de notre histoire, de notre patrimoine culturel et de la connaissance humaine et sont trop souvent difficilement accessibles au public.

Les notes de bas de page et autres annotations en marge du texte présentes dans le volume original sont reprises dans ce fichier, comme un souvenir du long chemin parcouru par l'ouvrage depuis la maison d'édition en passant par la bibliothèque pour finalement se retrouver entre vos mains.

Consignes d'utilisation

Google est fier de travailler en partenariat avec des bibliothèques à la numérisation des ouvrages appartenant au domaine public et de les rendre ainsi accessibles à tous. Ces livres sont en effet la propriété de tous et de toutes et nous sommes tout simplement les gardiens de ce patrimoine. Il s'agit toutefois d'un projet coûteux. Par conséquent et en vue de poursuivre la diffusion de ces ressources inépuisables, nous avons pris les dispositions nécessaires afin de prévenir les éventuels abus auxquels pourraient se livrer des sites marchands tiers, notamment en instaurant des contraintes techniques relatives aux requêtes automatisées.

Nous vous demandons également de:

+ *Ne pas utiliser les fichiers à des fins commerciales* Nous avons conçu le programme Google Recherche de Livres à l'usage des particuliers. Nous vous demandons donc d'utiliser uniquement ces fichiers à des fins personnelles. Ils ne sauraient en effet être employés dans un quelconque but commercial.

+ *Ne pas procéder à des requêtes automatisées* N'envoyez aucune requête automatisée quelle qu'elle soit au système Google. Si vous effectuez des recherches concernant les logiciels de traduction, la reconnaissance optique de caractères ou tout autre domaine nécessitant de disposer d'importantes quantités de texte, n'hésitez pas à nous contacter. Nous encourageons pour la réalisation de ce type de travaux l'utilisation des ouvrages et documents appartenant au domaine public et serions heureux de vous être utile.

+ *Ne pas supprimer l'attribution* Le filigrane Google contenu dans chaque fichier est indispensable pour informer les internautes de notre projet et leur permettre d'accéder à davantage de documents par l'intermédiaire du Programme Google Recherche de Livres. Ne le supprimez en aucun cas.

+ *Rester dans la légalité* Quelle que soit l'utilisation que vous comptez faire des fichiers, n'oubliez pas qu'il est de votre responsabilité de veiller à respecter la loi. Si un ouvrage appartient au domaine public américain, n'en déduisez pas pour autant qu'il en va de même dans les autres pays. La durée légale des droits d'auteur d'un livre varie d'un pays à l'autre. Nous ne sommes donc pas en mesure de répertorier les ouvrages dont l'utilisation est autorisée et ceux dont elle ne l'est pas. Ne croyez pas que le simple fait d'afficher un livre sur Google Recherche de Livres signifie que celui-ci peut être utilisé de quelque façon que ce soit dans le monde entier. La condamnation à laquelle vous vous exposeriez en cas de violation des droits d'auteur peut être sévère.

À propos du service Google Recherche de Livres

En favorisant la recherche et l'accès à un nombre croissant de livres disponibles dans de nombreuses langues, dont le français, Google souhaite contribuer à promouvoir la diversité culturelle grâce à Google Recherche de Livres. En effet, le Programme Google Recherche de Livres permet aux internautes de découvrir le patrimoine littéraire mondial, tout en aidant les auteurs et les éditeurs à élargir leur public. Vous pouvez effectuer des recherches en ligne dans le texte intégral de cet ouvrage à l'adresse `http://books.google.com`

BOSTON
MEDICAL LIBRARY

IN THE
Francis A. Countway
Library of Medicine
BOSTON

REVUE
DE CHIRURGIE

COULOMMIERS
Imprimerie Paul Brodard.

REVUE
DE CHIRURGIE

PARAISSANT TOUS LES MOIS

DIRECTEURS : MM.

OLLIER
Professeur de clinique chirurgicale
à la Faculté de médecine de Lyon,
Correspondant de l'Académie des sciences,
Associé de l'Académie de médecine.

P. BERGER
Professeur de médecine opératoire
à la Faculté de médecine de Paris,
Chirurgien de l'hôpital Beaujon,
Membre de l'Académie de médecine.

F. TERRIER
Professeur de clinique chirurgicale
à la Faculté de médecine de Paris,
Chirurgien de la Pitié,
Membre de l'Académie de médecine.

QUÉNU
Professeur agrégé
à la Faculté de médecine de Paris,
Chirurgien de l'hôpital Cochin.

RÉDACTEUR EN CHEF : **M. F. Terrier.**

VINGTIÈME ANNÉE

XXI

(JANVIER A JUIN 1900)

Avec 101 figures dans le texte.

PARIS

ANCIENNE LIBRAIRIE GERMER BAILLIÈRE ET Cie

FÉLIX ALCAN, ÉDITEUR

108, BOULEVARD SAINT-GERMAIN, 108

1900

SUR

LES ENDOTHÉLIOMES DES OS

Par le Professeur Paul BERGER.

Les tumeurs d'origine endothéliale constituent un groupe dont les caractères anatomiques commencent à être assez définis pour permettre de les distinguer des autres variétés de tumeurs d'origine conjonctive et particulièrement des sarcomes. Ce n'est pas que sur quelques points on n'ait pas cherché à trop en étendre les limites; c'est ainsi que certains auteurs ont voulu y comprendre les cylindromes, tendance contre laquelle s'est énergiquement élevé M. Malassez [1].

L'on sait également que dans une série de recherches poursuivies à l'étranger, on a considéré comme indiscutable la provenance endothéliale des tumeurs mixtes des glandes salivaires, des glandes buccales et particulièrement des glandes palatines; dans un mémoire fondé sur de nombreux examens anatomiques pratiqués par M. le Dr Fernand Bezançon, j'ai combattu cette manière de voir [2], contre laquelle vient egalement de se prononcer M. Victor Hinsberg dans un travail récent [3].

Il n'est pas moins vrai que les endothéliums vasculaires, périvasculaires, que ceux des fentes lymphatiques du tissu conjonctif sont l'origine de tumeurs assez fréquentes et dont les caractères histologiques permettent de déterminer la nature. Jusqu'à ces derniers temps, les tumeurs de cet ordre, qui se développent dans le tissu veineux, avaient été confondues soit avec les autres variétés d'ostéosarcome, soit même avec le cancer primitif des os dont les rapproche une certaine analogie de structure; ce n'est guère que depuis

1. L. Malassez. *Sur le cylindrome* (*Archives de Physiologie*, 3e série, t. I, p. 122 et 186, 1883).
2. Paul Berger. *Tumeurs mixtes du voile du palais* (*Revue de Chirurgie*, XVIIe année, p. 361, 1897).
3. Victor Hinsberg. *Beiträge zur Entwickelungsgeschichte und Natur der Mundspeicheldrüsengeschwülste* (*Deutsche Zeitschr. f. Chirurgie*, t. II, p. 281, 1899).

le mémoire d'Hildebrand que les endothéliomes des os ont pu être considérés comme formant un groupe à part; encore les observations de cette variété de tumeurs sont-elles restées peu nombreuses, et dans leur rapport au Congrès de Chirurgie de 1899, MM. Pollosson et Bérard ne leur ont accordé qu'une simple mention.

C'est qu'au groupe anatomiquement constitué ne correspond pas encore un ensemble symptomatique qui permette de distinguer avec certitude ces productions des autres tumeurs malignes du squelette, et que jusqu'à nouvel ordre, elles doivent rester comprises en Clinique dans la catégorie des ostéo-sarcomes, entre les tumeurs myéloïdes dont elles se rapprochent par quelques-unes de leurs manifestations, et les sarcomes véritables auxquels les assimile leur évolution rapide et leur malignité. Les endothéliomes des os présentent néanmoins quelques caractères qui, sans être constants, sans même leur appartenir en propre, se retrouvent avec une certaine fréquence dans les observations; à ce point de vue, le cas dont nous allons donner la relation présente un intérêt réel, car il réunit le plus grand nombre de ces traits sur lesquels pourra peut-être un jour se fonder la description monographique de cette variété de tumeurs. Nous ferons suivre sa relation de quelques considérations tirées des faits publiés et des travaux qui se sont produits sur ce sujet.

Observation.

Sarcome pulsatile (endothéliome) de l'humérus avec fracture spontanée; désarticulation de l'épaule; réapparition rapide de tumeurs multiples, pulsatiles des os, tenant probablement à une sarcomatose généralisée d'emblée du squelette.

La malade, âgée de cinquante-huit ans, est entrée à l'hôpital de la Pitié le 3 novembre 1898; elle portait une tumeur pulsatile ayant déterminé une fracture spontanée vers le tiers supérieur de l'humérus gauche.

Les antécédents personnels et héréditaires ne présentent aucun intérêt; son père et sa mère sont morts à un âge avancé; de ses frères et sœurs, un seul est mort de pneumonie; les autres sont bien portants. Elle-même n'a jamais souffert que de coliques hépatiques qui se sont produites à plusieurs reprises il y a une dizaine d'années; depuis huit ans, elle n'a plus présenté d'accidents de cet ordre.

Au mois de juin de l'année 1898, elle fut prise, sans cause appréciable, de douleurs vives dans les membres inférieurs, douleurs qui s'irradiaient jusqu'aux talons; ces douleurs diminuèrent et disparurent presque complètement sans traitement, mais en même temps la malade fut prise de douleurs dans le membre supérieur gauche et d'une impotence presque complète de ce membre dont les moindres mouvements réveillaient les accès douloureux. Ceux-ci s'étendaient du coude à l'épaule. Ce fut peu de temps après

l'établissement de ces douleurs qu'elle se frappa violemment le côté externe du membre malade contre une porte d'armoire. A partir de ce moment, l'impotence fonctionnelle du membre devint totale et la malade s'aperçut que le bras augmentait graduellement de volume tandis que l'avant-bras semblait s'atrophier; les douleurs dans l'épaule diminuèrent aussi, mais en même temps une sensation assez nette de battement était perçue dans la partie malade.

Ce fut à la fin de septembre que M. le Dr Reblaub vit la malade et qu'il put constater au niveau de la partie supérieure de l'humérus gauche, l'existence d'une mobilité anormale révélant une fracture. A ce moment, les douleurs avaient presque disparu, mais l'état général avait subi déjà quelque atteinte; l'appétit, les forces avaient diminué et l'amaigrissement se prononçait.

On appliqua sur le membre une gouttière plâtrée et l'on prescrivit, comme traitement d'essai, l'iodure de potassium.

Vers le milieu d'octobre, la mobilité anormale avait plutôt augmenté; les mouvements communiqués à la fracture ne déterminaient ni douleur, ni crépitation; à ce niveau, il semblait y avoir un peu de tuméfaction de l'os, marquée par une sensation d'empâtement profond, mais il n'y avait pas de tumeur à proprement parler; la médication iodurée fut continuée.

Au mois de novembre, l'état du membre avait complètement changé d'aspect; une tumeur, grosse comme une mandarine, occupait la partie inférieure de la région deltoïdienne; elle était mal circonscrite, faisait corps avec l'humérus au niveau du point où la mobilité anormale était la plus prononcée; elle n'adhérait nullement aux téguments, qui en étaient séparés par les masses musculaires encore mobiles sur la tumeur. Elle était animée de battements énergiques, isochrones au pouls, constitués par une expansion véritable, et accompagnés, à l'examen sthétoscopique, d'un souffle très doux et comme lointain. La tumeur en question, d'ailleurs, n'était nullement réductible, ni même dépressible. La compression d'une sous-clavière diminuait les battements, sans les faire cesser complètement et sans amener l'affaissement de la tumeur.

On ne pouvait sentir aucun engorgement ganglionnaire ni dans l'aisselle, ni à la région sus-claviculaire. Il n'existait nulle part, ni sur le reste du squelette, ni dans les organes, aucune tumeur, aucune altération pathologique appréciable. Les poumons, le cœur étaient sains; les urines ne renfermaient pas d'albumine.

Le diagnostic d'ostéo-sarcome pulsatile de l'humérus ne pouvant laisser de doute, je proposai à la malade la *désarticulation de l'épaule*, qui fut acceptée et pratiquée le 21 novembre 1898.

Opération. — Au premier temps de l'opération, une incision pratiquée sur le tissu pathologique, fit reconnaître que la tumeur était peu circonscrite, diffluente, qu'elle avait détruit sur une grande étendue la diaphyse humérale au-dessous du col chirurgical; il n'était donc pas possible de songer à une tumeur à myéloplaxes. La désarticulation fut achevée en saisissant la tête humérale avec un davier; l'articulation scapulo-humérale, les muscles sca-

pulaires étaient indemnes, mais comme le deltoïde, près de ses attaches inférieures, semblait compromis, je le sacrifiai presque en totalité.

L'opération fut très bien supportée; la malade guérit par première intention; elle quitta l'hôpital une dizaine de jours après l'opération.

Suites. — Quelques jours déjà après son retour à la maison, la fille de la malade crut s'apercevoir d'une tuméfaction siégeant a la région sourcilière gauche; cette tuméfaction s'accrut, envahit la région sus-orbitaire et la région frontale, et présente actuellement des caracteres sur lesquels nous allons revenir.

Presque aussitôt, les douleurs dans les membres inférieurs, qui avaient presque cessé depuis la production de la fracture spontanée de l'humérus, réapparurent; trois ou quatre mois après l'opération, on s'aperçut d'une tuméfaction qui commençait à se développer à la partie supérieure et externe de la cuisse gauche et qui devint bientôt considérable; au mois de juin dernier, la malade qui était debout, s'affaissa subitement, et on put constater qu'il s'était produit une fracture spontanée du fémur vers sa partie supérieure.

Depuis quelques semaines également, des douleurs vives se sont produites au niveau du rachis; quelques petites hémoptysies se sont faites, et il y a de l'oppression, des palpitations et des irradiations douloureuses dans la cage thoracique et particulièrement dans la région précordiale.

Enfin, les douleurs, qui sont à peu près généralisées à tout le tronc, sont réveillées par la pression à la région lombaire, et il y a un mois est apparu une assez grande quantité de sang dans les urines. Ce phénomène ne s'est pas reproduit depuis lors.

État actuel, le 22 septembre 1899 (constaté par M. le Dr Banzet). — La malade est faible et amaigrie au dernier point; cet amaigrissement s'est produit surtout depuis quatre mois, époque où semble s'être produite la fracture spontanée du fémur gauche (celle-ci s'est faite simplement en posant le pied par terre). La malade est couchée dans un lit mécanique, le bassin et les membres inférieurs complètement immobilisés par la douleur que provoque dans la cuisse gauche le moindre mouvement; pour permettre quelques soins de toilette, il a fallu récemment lui donner du chloroforme.

On est immédiatement frappé par la tuméfaction qui occupe la moitié gauche du front, au niveau de la région sus-orbitaire. On y constate l'existence d'une tumeur hémisphérique, du volume de la moitié d'une mandarine; la peau est tendue et sillonnée de veines bleuâtres en avant d'elle. La tumeur elle-même est de consistance molle et elle présente des battements violents et une expansion véritable. Tout autour d'elle, sur une zone de deux travers de doigt de large, au niveau de laquelle pourtant la table externe du frontal ne paraît ni soulevée, ni usée et ne présente aucune irrégularité, on retrouve sans peine ces mêmes battements. La présence de cette tumeur s'accompagne de sensations de bourdonnement et de souffle, perçues par la malade. Il y a une diminution notable de l'acuité visuelle du côté gauche, mais il n'y a pas d'exophtalmie, quoique la paupière supérieure gauche soit refoulée vers le bas.

Du côté du membre inférieur gauche, on constate une attitude vicieuse, en rotation externe, avec un certain degré de raccourcissement apparent. La racine de la cuisse est déformée, fortement saillante en dehors. La palpation détermine à ce niveau une tumeur dure, occupant la moitié supérieure de la cuisse et formant corps avec le fémur. Sur la partie externe, la plus saillante de la tumeur, on constate des battements beaucoup moins prononcés que ceux de la région sus-orbitaire. L'impotence fonctionnelle est absolue et le moindre contact détermine des douleurs violentes dans tout le membre inférieur.

L'abdomen est ballonné, le ventre est dur, mais on n'y sent pas de tumeur; le foie ne semble pas augmenté de volume; à l'examen, d'ailleurs fort difficile à faire et incomplet, des poumons, on n'y découvre rien d'anormal.

A l'auscultation du cœur, on constate des battements violents avec un souffle systolique à la pointe. L'appétit est nul, le sommeil absent; les douleurs incessantes ne peuvent être calmées que par la morphine.

Examen anatomique de la tumeur; examen macroscopique. — La tumeur a détruit toute la moitié supérieure de la diaphyse de l'humérus, dont il ne reste plus de traces : elle s'arrête un peu au-dessous du col chirurgical; toute l'extrémité supérieure (tête et tubérosités) de l'os est intacte, ainsi que l'articulation scapulo-humérale et les insertions musculaires qui se font aux tubérosités. La tumeur est limitée extérieurement par une capsule qui la sépare nettement des parties molles et qui se continue avec le périoste; c'est sur cette capsule que se font les insertions inférieures du muscle deltoïde, qui adhère ainsi à la tumeur, mais qui ne paraît pas envahi par le tissu pathologique. La tumeur se continue sans démarcation avec le tissu médullaire de l'os; elle est molle, friable, spongieuse, de coloration rouge-vineuse; on y trouve de véritables lacunes creusées dans son intérieur par des suffusions sanguines et occupées par des caillots qui s'infiltrent dans la masse même de la tumeur.

Examen histologique de la tumeur, par M. le Dr Fernand Bezançon, chef du Laboratoire de Clinique chirurgicale de la Pitié. — La tumeur est limitée par une capsule de nature conjonctive, dans laquelle existent de très nombreux capillaires sanguins. Le tissu de la tumeur est très nettement distinct de la capsule, avec laquelle il n'a que des rapports de contiguïté.

La tumeur présente une très grande uniformité de structure; elle n'est pas cloisonnée par des bandes de tissu conjonctif et ne peut être divisée en lobes ou en lobules.

L'examen histologique montre que la tumeur est exclusivement constituée par un nombre considérable d'alvéoles, tassés les uns à côté des autres, remplis à leur intérieur de cellules.

Ces alvéoles ne ressemblent que grossièrement aux alvéoles des tumeurs cancéreuses. Ils ne sont pas constitués par un stroma conjonctif épais, mais seulement par une très mince bande conjonctive, creusée en son centre d'une lumière vasculaire. Ce sont, en effet, des capillaires sanguins

d'un très petit calibre (7 à 10 μ environ) qui constituent la paroi alvéolaire; ces capillaires sont formés d'une membrane propre, tapissée à son intérieur de cellules endothéliales aplaties. Ces capillaires s'anastomosent entre eux et délimitent ainsi des mailles polygonales ou allongées, dans lesquelles se trouvent les cellules.

La disposition de ces cavités remplies de cellules, séparées les unes des autres par un mince capillaire, rappelle l'aspect de certaines coupes de la région des tubes contournés du rein.

Dans l'aire vasculaire, se trouvent des cellules. Celles-ci, qui reposent directement sur la paroi externe du capillaire, tantôt remplissent tout

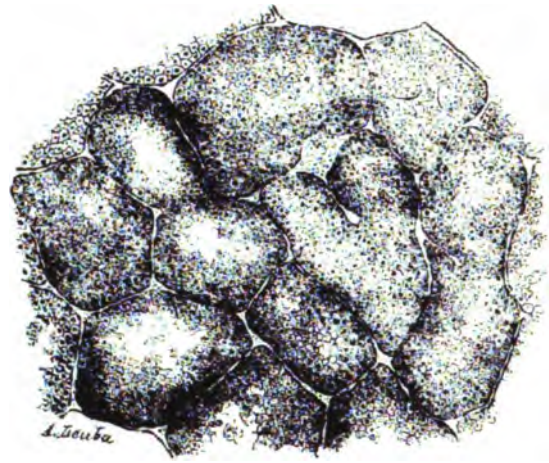

Fig. 1. — Endothélioma de l'humérus. Coupe de la tumeur (M. le Dr Fernand Bezançon).

l'alvéole, tantôt ne forment qu'une seule couche, qui est disposée sur la paroi externe du capillaire, à la manière des cellules glandulaires sur la paroi de la membrane propre de la glande. Il n'est pas rare de voir plusieurs couches de cellules superposées, avec conservation d'une lumière au centre de l'alvéole.

Dans certaines cavités, on voit se dessiner de véritables ramifications. Du capillaire périphérique se détache, en effet, un mince pédicule vasculaire, qui s'enfonce plus ou moins profondément dans la cavité. Ce capillaire sert lui-même de support à des cellules analogues à celles qui existent le long du capillaire périphérique.

Les cellules qui remplissent les alvéoles sont toutes constituées selon le même type. Ce sont de grandes cellules de 15 à 20 μ de diamètre, de forme cylindrique, pour celles qui s'appliquent directement sur la paroi externe du capillaire, de forme polygonale, pour les autres. Lorsqu'il existe une lumière au centre de l'alvéole, les cellules qui bordent la lumière ont un contour arrondi.

Le protoplasma de ces cellules est extrêmement clair; il ne fixe ni les

couleurs acides, telles que l'éosine, ni les couleurs basiques d'aniline, telles que la thionine. Il contient au centre un noyau, très peu riche en chromatine, d'aspect vésiculeux, à contours légèrement plissés. Ce noyau contient un très gros nucléole.

Les cellules ne présentent aucune figure de karyokinèse.

Sur aucun point de la tumeur, on ne voit de cellules à noyaux multiples, ou bourgeonnants, rappelant les cellules de la moelle des os. Sauf sur certains points où il y a eu hémorragie par suite de la rupture l'un capillaire pariétal, on ne trouve dans toute la tumeur que la seule variété cellulaire sus-décrite.

Voici les considérations dont M. Fernand Bezançon fait suivre l'exposé de son examen histologique :

« La tumeur dont nous venons de décrire les caractères n'a que l'apparence du carcinome; elle ne peut être rangée dans le groupe des épithéliomas. Nulle part il n'y a d'alvéoles proprement dits; les cellules qui sont contenues dans les mailles n'ont enfin aucun des caractères des cellules épithéliales. Leur protoplasma est incolore, leur noyau est très clair et ne se reproduit jamais par karyokinèse. La cellule rappelle bien plutôt le type de la cellule conjonctive et, en particulier, de la cellule endothéliale lorsque celle-ci se tuméfie.

« Il s'agit certainement ici d'une tumeur d'origine mésodermique.

« Ce n'est cependant pas un sarcome vulgaire; la forme des cellules, la disposition des capillaires ne se voient pas dans les sarcomes.

« L'aspect que nous avons observé ressemble bien plus à ce que Ziegler [1] a décrit sous le nom de *sarcome alvéolaire*. Dans ces sarcomes, dit-il, les parois sont conjonctives et simulent des alvéoles. Cette charpente conjonctive, qui circonscrit des mailles, sert de support aux vaisseaux nourriciers; elle est tantôt peu développée et forme une gaine conjonctive, périvasculaire, tantôt fibreuse. Dans certains cas, les éléments sarcomateux remplissent les mailles du plexus vasculaire; il y a angiosarcome plexiforme.

« Il est admis, disent d'autre part MM. Monod et Arthaud [2], qu'on doit détacher du groupe du sarcome quelques tumeurs dont le point de départ est manifestement dans une surface endothéliale, tumeur endothéliale ou périthéliale.

« Nous croyons, en effet, qu'il s'agit ici d'une de ces variétés de tumeurs qu'on a désignées sous le nom d'endothéliomes ou de péri-

1. E. Ziegler. *Traité d'anatomie pathologique*, traduction de Augier et van Ermengem, Paris, 1892, t. I, p. 351.

2. Monod et Arthaud. *Étude sur les tumeurs du testicule* (*Revue de Chirurgie*, 1887, t. VII, p. 165).

théliomes, de ces tumeurs que Robin [1] désigne sous le nom d'*épithéliomas* des séreuses, mais dont il avait bien vu la nature endothéliale. Ces tumeurs, relativement fréquentes au niveau des séreuses péritonéales, arachnoïdiennes, etc., pourraient aussi s'observer dans les organes à structure lymphoïde.

« Signalons encore la ressemblance singulière que présente la tumeur que nous avons observée, avec celle qui est représentée dans la thèse de M. Gaucher [2] sur l'épithélioma de la rate; elles rappellent aussi l'aspect des préparations de splénomégalie primitive de MM. Picon et Ramond [3], figurées dans les Archives de Médecine expérimentale de 1896, préparations que ces auteurs ont bien voulu mettre à notre disposition. Il s'agissait, en effet, dans ces deux observations, de tumeurs d'origine endothéliale. Peut-être faut-il enfin les rapprocher des carcinomes primitifs des ganglions lymphatiques qui, d'après Chambard [4], seraient aussi des endothéliomes. »

Nous ne connaissons en France qu'une observation de tumeur analogue à la nôtre. Par contre, en Allemagne, un certain nombre de cas d'endothéliome des os ont été publiés et les relations de cette sorte de tumeurs avec les angiosarcomes, les sarcomes alvéolaires ou plexiformes ont été le sujet de quelques bons travaux. Le premier en date est le mémoire d'Hildebrand [5], qui, à son observation personnelle, réunit les faits de Billroth, Kocher, Jaffé, Rustizky, Kolaczek et Sudhof. Quelques années plus tard, Rudolph Volkmann [6], dans une étude d'ensemble sur les endothéliomes, dont nous avons dû combattre les conclusions beaucoup trop absolues, consacra un chapitre spécial aux endothéliomes des os; les observations qu'il put rassembler en y joignant deux faits, l'un personnel, l'autre publié par Lukowicz, furent au nombre de 14. Il distingua les endotheliomes périostiques, dont le type est le sarcome (cylindrome) du bord alvéolaire des maxillaires, des endothéliomes centraux, qui sont les vrais endothéliomes des os, et donna de ces derniers, de leur constitution anatomique et de leurs caractères cliniques, une description assez complète. Les observations sur lesquelles est fondée

1. Robin. *Épithél. des séreuses* (*Journ. de l'Anat.*, 1869).
2. Gaucher. *Epithelioma de la rate.* Thèse, Paris, 1883.
3. Picon et Ramond. *Splénomégalie primitive* (*Arch. de Méd. expérimentale*, 1896, p. 168).
4. Chambard. *Revue de Médecine*. 1880.
5. Hildebrand. *Ueber das tubuläre Angiosarkome oder Endotheliom des Knochens* (*Deutsche Zeitschrift f. Chirurgie*, 1890-91, t. XXXI, p. 263).
6. R. Volkmann. *Ueber endotheliale Geschwülste, zugleich ein Beitrag zu den Speicheldrüsen und Gaumentumoren* (*Ibid.*, 1895, t. XLI, p. 149).

cette étude appartiennent à Lücke, Kocher, Billroth, Engelmann, Jaffe, Sudhof, Schweninger, von Lukowicz, Kolaczek, Zahn (2 cas), Hildebrand, Driessen, auxquelles il faut ajouter la sienne; les cas de Rustizky et de Runge, cités par Hildebrand, en sont exclus. C'est le travail le plus complet et le plus riche en faits que l'on puisse consulter sur ce sujet: il a échappé à l'attention de M. Gaymard [1], qui a publié à Lyon une thèse récente sur les endothéliomes des os; ce travail renferme une très intéressante observation de M. Poncet, dans laquelle l'examen de la tumeur, pratiqué par M. Dor, a révélé des caractères absolument identiques à ceux que M. Bezançon a retrouvés et décrits dans l'observation qu'on vient de lire.

Nous n'avons plus qu'à signaler quelques faits isolés, comme celui de Marckwald [2], le cas récemment publié au Congrès des Chirurgiens allemands par F. König [3], et peut-être encore quelques observations rapportées par Tanaka [4]; mais celles-ci paraissent se rapporter plutôt à des envahissements secondaires du tissu osseux par des endothéliomes des parties molles ou à des tumeurs récidivées dans le squelette, qu'à des tumeurs primitivement développées dans le tissu osseux.

Mentionnons enfin l'intéressante communication faite au dernier Congrès de Chirurgie de Paris par le Professeur Gross (de Nancy) [5]. Elle renferme l'observation d'un homme atteint d'une tumeur pulsatile de la rotule, qui récidiva localement à la suite de l'extirpation de cet os, nécessita l'amputation de la cuisse, et qui finit par entraîner la généralisation, la cachexie et la mort, après l'apparition d'une nouvelle tumeur pulsatile de la région mastoïdienne. Quoique l'analyse histologique de ce cas, faite par M. Hoche, le lui ait fait considérer comme un *angio-sarcome plexiforme d'origine myéloïde*, la tumeur en question se rapproche assez de la nôtre par sa structure, pour que nous devions la considérer comme appartenant aux productions d'origine endothéliale ou périthéliale.

1. E. Gaymard. *De l'endothéliome des os.* Thèse, Lyon, 1898. — La statistique que renferme cette thèse n'est autre que celle d'Hildebrand, mais l'auteur a commis une erreur en comptant comme appartenant à deux observations distinctes les deux tumeurs constatées dans l'observation unique de Billroth.

2. Marckwald. *Ein Fall von multiplem, intravasculärem Endotheliom in den gesammten Knochen des Skelets* (*Myelom, Angiosarkom*), (*Virchow's Archiv*, 1895, t. CXLI, p. 128).

3. F. König jun. (de Berlin). *Multiple Angiosarkome* (XXVIIIe Congrès des Chirurgiens allemands. *Centralbl. f. Chir.*, 1899, n° 27 bis; *Beilage*, p. 17).

4. N. Tanaka. *Ueber die klinische Diagnose von Endotheliomen und ihre eigenthümliche Metastasenbildung* (*Deutsche Zeitschr. f. Chir.*, 1899, t. LI, p. 209).

5. Gross. Un cas de tumeur de la rotule (*Congrès de l'Association française de Chirurgie*, octobre 1899).

En se reportant à ces sources diverses, il est facile de constater que les endothéliomes des os ne forment pas encore un groupe de tumeurs bien circonscrit et nettement défini par rapport aux autres formes de tumeurs malignes des os.

Au point de vue de l'*examen anatomique*, ils se présentent comme des tumeurs prenant leur origine dans le tissu osseux lui-même, provoquant sa résorption et sa destruction graduelle, se prolongeant par l'infiltration du tissu pathologique dans les espaces médullaires, mais restant le plus souvent circonscrites du côté des parties molles, des muscles, des tissus divers qui entourent l'os affecté, par l'enveloppe conjonctive que constituent les restes de la gaine périostique. La tumeur elle-même est molle, très vasculaire; elle présente souvent dans son intérieur des foyers hémorragiques où les caillots sanguins se mêlent aux débris du tissu pathologique.

Il serait prématuré de fonder sur le peu de faits que nous possédons une *description histologique* de ces endothéliomes. Hildebrand[1] fait lui-même remarquer que la constitution de ces tumeurs est extrêmement variable et qu'aucun des faits publiés ne ressemble aux autres au point de vue de l'examen microscopique. Deux formes paraissent surtout se dessiner assez nettement : la forme alvéolaire et la forme tubulaire. Dans la première, dont notre observation et celle de MM. Poncet et Dor sont des exemples, les productions cellulaires forment des amas circonscrits par les mailles des capillaires sanguins; dans la seconde, elles constituent des cordons cellulaires s'étendant autour des vaisseaux qui en sont en quelque sorte la lumière. Dans l'une et l'autre de ces variétés, les rapports des éléments cellulaires avec l'endothéliome des vaisseaux sanguins, les caractères mêmes de ces éléments (*Voir l'examen histologique de M. Bezançon*) permettent d'affirmer qu'il ne s'agit pas de cellules épithéliales, mais de cellules conjonctives, et de distinguer cette sorte de tumeurs des carcinomes des os, avec lesquels leur structure présente de telles analogies que des confusions nombreuses ont dû être faites et seraient même encore possibles à un examen superficiel.

Il n'est pas jusqu'au *point de départ de la néoplasie endothéliale* qui ne soit un sujet de doute et de discussion. Tire-t-elle son origine des endothéliums vasculaires, des cellules périthéliales, de celles des espaces lymphatiques du tissu conjonctif? Dans les observations de Kocher, de Kolaczek, d'Hildebrand, de Zahn, de Jaffé, de Billroth, de Marckwald, dans celle de MM. Poncet et Dor et dans la nôtre,

1. Hildebrand, *loc. cit.*, p. 276.

l'origine vasculaire, endothéliale ou périthéliale est indiscutable; dans les cas de Lücke, Driessen, Engelmann et de von Lukowicz, la disposition des éléments cellulaires paraissait à peu près complètement indépendante de celle des vaisseaux sanguins, et c'est de l'endothélium du tissu conjonctif qu'ils semblaient avoir tiré leur origine. Dans les observations de Schweninger et de Volkmann, la néoformation endothéliale paraissait dériver à la fois de ces deux évolutions.

Nous signalons seulement ces divers points d'une étude anatomique qui reste encore à faire en grande partie et qui ne peut se fonder que sur des observations plus nombreuses; mais nous ne saurions quitter ce sujet sans insister sur la confusion qu'on serait tenté de faire entre les angiosarcomes des os, les sarcomes plexiformes et les endothéliomes dont il s'agit ici. — Certes l'endothéliome des os est souvent un type d'angiosarcome et la distribution du tissu pathologique y affecte souvent aussi la disposition qui a valu leur nom aux sarcomes plexiformes; mais nous venons de voir que certains endothéliomes des os sont à peu près complètement indépendants des vaisseaux sanguins; tous les endothéliomes ne présentent pas non plus la disposition des sarcomes plexiformes, et si la forme tubulaire appartient à cette catégorie de tumeurs, on ne saurait y faire rentrer toutes celles qui rentrent dans la forme alvéolaire. Il existe, d'autre part, des tumeurs plexiformes, comme aussi des angiosarcomes, qui ne sont pas des endothéliomes et qui appartiennent à d'autres variétés histologiques du sarcome; ces dénominations ne sauraient donc pas être considérées comme des synonymes, à moins qu'on ne veuille faire rentrer, comme MM. Monod et Arthaud ont tenté de le faire, toute la classe des sarcomes dans la catégorie des endothéliomes.

Il existe et il se présente encore des cas où la détermination exacte de la nature de la tumeur pourra rencontrer de sérieuses difficultés; nous pouvons en donner comme exemple le fait de M. Gross, dont M. Hoche, se fondant sur les relations du tissu pathologique et du tissu médullaire de l'os, fait une tumeur myéloïde; tandis qu'en rapprochant la description qu'il en fait de celles de M. Dor et de M. Bezançon, dans le cas de M. Poncet et dans le nôtre, ainsi que de plusieurs des observations que nous avons passées en revue, on trouve entre elles une telle identité qu'il semble bien difficile de ne pas considérer la tumeur en question comme un endothéliome à forme alvéolaire en certains endroits, tubulaire en d'autres.

Au point de vue de leurs *caractères cliniques*, les endothéliomes

des os ne constituent pas davantage une variété bien déterminée de tumeurs; il n'y a que peu de chose à en dire qui ne puisse s'appliquer aux autres variétés d'ostéo-sarcome. Les efforts que Scriba[1] et Tanaka[2] ont faits dans des travaux émanés de la clinique de Tokio, pour établir sur quelques signes le diagnostic général des tumeurs endothéliales, n'ont abouti qu'à des résultats insuffisants ou contestables, et les plus probants d'entre ces signes ne sont pas applicables aux endothéliomes des os, puisque l'ulcération et l'engorgement ganglionnaire que ces auteurs considèrent comme les caractères les plus saillants de ces tumeurs, n'ont pas été observés ou n'ont été constatés que tout à fait à la période ultime des endothéliomes du squelette.

Un des seuls phénomènes qui doive être relevé, car il a été noté dans un assez grand nombre de cas d'endothéliomes osseux, c'est l'existence de *pulsations* que présentent fréquemment ces tumeurs. Dans les cas de Lücke, de Kocher, de Billroth, de Jaffé, de M. Gross et dans le nôtre, ces pulsations étaient manifestes et même violentes; elles constituaient une expansion analogue à celle des anévrysmes, et elles s'accompagnaient d'un souffle perceptible à l'auscultation, parfois même par le malade, quand la tumeur siégeait au crâne (Obs. personnelle). Non seulement les tumeurs primitives, mais les tumeurs secondaires elles-mêmes possédaient parfois ce même caractère (Billroth, Obs. personnelle). M. Poncet[3] affirme que Oehler[4] a indiqué ce signe comme propre aux endothéliomes; nous n'avons rien trouvé qui justifie cette assertion dans le mémoire de cet auteur sur les anévrysmes des os, mémoire où le terme d'endothéliome n'est même pas prononcé; mais Hildebrand et Rudolph Volkmann après lui ont relevé ce caractère et insisté comme il convenait, sur sa valeur. Il est en relation avec le développement du système vasculaire sanguin dans la tumeur, et il est très admissible que la destruction du tissu pathologique et son refoulement par des hémorragies interstitielles créant un lac sanguin dans son intérieur, puisse transformer la tumeur endothéliale en un anévrysme des os. Nous sommes actuellement presque entièrement fixés sur le mode de développement de ces derniers, et le travail d'Oehler[4] que nous venons de citer, confirme encore ce que nous savions sur ce point; les anévrysmes des os reconnaissent tous pour origine l'existence

1. Scriba. *Deutsch. Zeitschr. f. Chir.*, 1885, t. XXII, p. 513.
2. Tanaka, *loc. cit.*
3. Poncet. *Traité de Chirurgie de Duplay et Reclus*, 2e édit., t. II, p. 985.
4. Oehler. *Ueber das sogenannte Knochenaneurysma* (*Deutsche Zeitschr. f. Chirurgie*, 1890-91, t. XXXI, p. 263).

d'une tumeur vasculaire; mais celle-ci peut appartenir à des variétés anatomiques différentes, notamment aux sarcomes globo et giganto-cellulaires, et ce serait une erreur de croire que toutes les tumeurs pulsatiles des os fussent des endothéliomes et que ce soit toujours aux dépens de ces derniers que se développent les anévrysmes des os.

Les endothéliomes des os, comme toutes les tumeurs malignes du squelette, déterminent l'usure, la résorption, la destruction de l'os qui en est atteint et entraînent comme conséquence, et souvent comme complication précoce, la production d'une fracture spontanée. Ce fut cet accident qui, chez notre malade, attira l'attention sur la localisation du mal, et, circonstance importante à noter, la récidive fémorale elle-même fut caractérisée par une fracture spontanée qui se produisit quelques mois après l'opération. Dans les observations de Lücke et de Hildebrand, il s'agissait également de tumeurs de l'humérus ayant déterminé la fracture spontanée de cet os peu de temps après leur apparition. Chez la malade de M. Poncet, ce fut une fracture du fémur. La fracture est presque toujours précédée de quelque temps par des douleurs très vives ayant leur siège dans l'os malade; mais ici encore, rien ne distingue les endothéliomes des autres ostéo-sarcomes centraux.

C'est bien parmi les *tumeurs malignes*, et même les plus malignes, qu'il faut classer les endothéliomes des os. Leur évolution est en général très rapide; leur ablation, même par l'amputation, est souvent suivie de récidive et de généralisation (Billroth, Gross, Berger). Leur évolution peut-elle tourner court et s'arrêter subitement? C'est ce que semblerait indiquer le fait communiqué au dernier Congrès des Chirurgiens allemands par F. König. Chez un homme de soixante et un ans, atteint d'une affection bizarre des orteils, et qui fut reconnue pour une tumeur endothéliale ayant envahi les phalanges des derniers doigts et les derniers métatarsiens, s'étaient développées des tumeurs secondaires au niveau du mollet et du genou; ces tumeurs rétrocédèrent et disparurent spontanément après l'amputation partielle du pied. L'obscurité qui règne encore sur certains points de cette observation nous empêche d'en tirer aucune conclusion. Il est certain néanmoins que certains endothéliomes des os ont pu guérir par l'amputation (cas de Lücke).

Il n'est pas moins vrai que dans la plupart des autopsies pratiquées, on a trouvé des tumeurs secondaires qui s'étaient produites soit en d'autres points du squelette, soit dans des organes comme le poumon, la plèvre, etc. Mais une distinction s'impose sur ce point.

Nous avons cité le mémoire très intéressant, très étudié, de Marck-

wald sur la multiplicité des ostéosarcomes; cet auteur a principalement visé ces cas de *sarcomatose osseuse généralisée d'emblée* où sur un très grand nombre de points du squelette, parfois même dans presque tous les os, on voit simultanément se développer des néoplasies sarcomateuses. L'affection évolue le plus souvent avec les caractères d'une ostéomalacie aiguë avec fièvre et épuisement rapide; des déformations osseuses multiples, l'affaissement et la diminution de la taille, des fractures spontanées s'accompagnent de marasme et précèdent de peu la mort. A l'autopsie, on trouve des foyers néoplasiques nombreux, quelquefois presque innombrables, dans les corps vertébraux, le sternum, les côtes, le bassin, le crâne, foyers dont aucune tuméfaction appréciable n'avait souvent révélé l'existence pendant la vie.

Les variétés anatomiques du sarcome qui donnent lieu à ces envahissements massifs du squelette, sont tout d'abord le sarcome à cellules rondes (cas de Buch, de Grawitz, de Runeberg, de Nothnagel, de Hammer), mais fréquemment aussi des endothéliomes des os ou des tumeurs ayant une structure analogue. Dans cette catégorie, Marckwald fait rentrer les cas de Rustitzky, de Zahn, de Kahler, de Wieland, de Klebs et le sien propre. Il se pourrait très bien que le cas dont nous venons de publier l'observation appartint à la même espèce de faits. Si les tumeurs du crâne et du fémur n'ont été observées chez notre malade qu'après la désarticulation qu'elle dut subir pour sa tumeur de l'épaule, leur apparition a été si précoce, leur développement si rapide, que l'on peut affirmer dans tous les cas, qu'elles existaient déjà à l'état latent au moment de l'opération. Il y a mieux : c'est dans le membre inférieur, qui fut plus tard le siège du développement d'une tumeur pulsatile volumineuse et d'une nouvelle fracture spontanée, que s'étaient montrées les premières douleurs, assez longtemps avant qu'aucun phénomène attirât l'attention sur le membre supérieur. Il nous semble donc vraisemblable que le développement de la néoplasie sur ces deux points, et probablement encore sur d'autres, a dû être simultané ou presque simultané, et que ce cas doit s'ajouter à ceux de sarcomatose osseuse généralisée d'emblée qu'a cités Marckwald. Des considérations analogues pourraient s'appliquer au fait récemment publié par M. Gross.

La seule *conclusion thérapeutique* qui se dégage de cette considération, est qu'on ne saurait trop mettre d'attention à dépister toutes les autres localisations que peut simultanément affecter la néoplasie, lorsqu'on est en présence d'une tumeur sarcomateuse, et notamment d'une tumeur pulsatile d'un os; c'est qu'on ne saurait assez se

méfier de ces généralisations hâtives ou même originelles du mal, se produisant à la fois et par l'effet des mêmes causes sur plusieurs points et rendant inutile le recours à l'amputation à distance, la seule ressource que nous possédions contre les tumeurs sarcomateuses des os.

A ce propos je veux, en terminant, justifier la détermination que j'ai prise, non point de pratiquer la désarticulation de l'épaule, mais de ne point recourir à l'*amputation interscapulo-thoracique*. On sait combien je suis partisan de cette opération dont je fus le premier à établir les indications et le manuel opératoire [1]. Dans un travail plus récent [2], j'ai même cru pouvoir admettre que cette opération était l'intervention *de choix*, à laquelle il fallait recourir dans tous les cas de tumeurs malignes de l'extrémité supérieure de l'humérus ayant rompu la coque osseuse qui limite cette tête osseuse. En réalité, dans les deux cas où j'ai eu l'occasion de pratiquer l'amputation interscapulo-thoracique pour des tumeurs de cet os, j'ai obtenu une guérison qui se maintient encore chez mon premier malade dix-sept ans, chez le second, trois ans après l'opération. Il faut remarquer, en effet, que les récidives locales, si fréquentes à la suite de la désarticulation scapulo-humérale pratiquée pour des sarcomes de l'extrémité supérieure de l'humérus, se font presque toutes grâce aux prolongements que la tumeur envoie sous le deltoïde et sous les muscles scapulaires, et qu'en supprimant du même coup ces muscles et l'omoplate à laquelle ils s'inserent, on supprime cette voie de propagation et par conséquent ce danger. Mais, chez notre dernière malade, la tumeur siégeait au niveau de l'union du tiers supérieur et des deux tiers inférieurs de l'humérus et non point sur la tête humérale elle-même; les muscles scapulaires n'en étaient pas touchés; il n'y avait donc aucune raison de recourir à une opération plus étendue et plus mutilante, sinon plus grave. L'apparition des tumeurs généralisées si peu de temps après l'opération, ne nous donna pas les regrets qu'eût pu faire naître une récidive, si celle-ci s'était produite au niveau de l'omoplate.

En résumé, l'amputation la plus haut placée, la plus éloignée, dans l'espèce, l'amputation interscapulo-thoracique, sera le plus souvent à sa place quand on sera en présence d'une tumeur pulsatile de l'os, particulièrement d'une tumeur pulsatile de l'extrémité supérieure

1. Paul Berger. *L'amputation du membre supérieur dans la contiguité du tronc : amputation interscapulo-thoracique.* Paris, Masson, 1887.

2. Paul Berger. *De l'amputation interscapulo-thoracique dans le traitement des tumeurs malignes de l'extrémité supérieure de l'humérus.* Rev. de chir., oct. 1898. p. 881.

de l'humérus, si toutefois un examen attentif n'a pas fait reconnaître ou soupçonner que la généralisation est déjà un fait accompli.

Concluons en disant que l'étude des endothéliomes des os, comme celle des autres tumeurs qui sont dérivées des endothéliums vasculaires, sanguins, lymphatiques ou de ceux du tissu conjonctif, est à peine ébauchée et que ce sujet attend de nouvelles observations et de nouvelles recherches, avant que l'on puisse en constituer un groupe bien défini de tumeurs nettement distinctes des autres variétés d'ostéosarcome.

DE L'APPENDICITE

PAR

F. TERRIER.

LEÇONS PROFESSÉES A LA FACULTÉ DE MÉDECINE [1] (SEMESTRE D'ÉTÉ 1899).

Pour une seule fois, Messieurs, je vais sortir des limites de mon cours de médecine opératoire, en vous exposant un résumé de cette question si intéressante de pathologie chirurgicale : l'*Appendicite*.

C'est un sujet qui a fait naître les théories les plus contradictoires, et dont il est assez difficile de se faire une idée nette. Je vais essayer d'apporter quelque clarté dans cet exposé clinique, insistant sur les dernières remarques, faites à propos de la pathogénie de cette affection qui semble devenue si fréquente.

L'appendicite est, vous le savez, l'inflammation de l'appendice cæcal. Il ne s'agit pas là, comme on pourrait le croire, d'une maladie nouvelle, jadis inconnue ou méconnue. Bien au contraire, cette affection est connue et décrite depuis longtemps; seulement l'interprétation des accidents observés a notablement varié et changera peut-être encore.

Dans le *Journal de Médecine* de 1827 [2], Mélier décrivit les lesions appendiculaires et pressentit leur traitement chirurgical; mais bientôt reparut la théorie de la typhlite (Albert, de Bonn), et il suffit à cet égard de consulter le travail de Grisolle sur la typhlite, les abcès de la fosse iliaque, etc. [3]. On y voit l'auteur s'efforcer de distinguer la typhlite, la péri-typhlite, les phlegmons de la fosse iliaque. Du reste, les descriptions cliniques sont souvent fort exactes et d'un intérêt indiscutable; malheureusement les indications thérapeutiques ne sont pas de même valeur, et les idées de Mélier (1828) n'ont pas eu d'écho, au moins en France.

1. Recueillies par MM. Marcel Baudouin et Antonin Gosset.
2. Mélier. *Mémoire et observations sur quelques maladies de l'appendice cæcal.* *J. Méd., Chir. et Ph.*, Paris, 1827, p. 317.
3. *Archives gén. de Médecine*, 3e série, t. IV, 1839.

C'est grâce aux chirurgiens américains, et principalement aux chirurgiens du *New York Hospital* (Bull et Wier), à ceux de *Roosvelt* (Sands, Mac Burney), que la description et le traitement chirurgical de l'appendicite furent de nouveau remis en question. Ils montrèrent l'importance de l'inflammation de l'appendice, dans les phénomènes attribués à la typhlite ou à la péri-typhlite et dans l'apparition des phlegmons de la fosse iliaque. Cette manière d'envisager les choses fut assez vite acceptée en Europe; toutefois le premier travail important publié en France sur ce sujet, ne date que de 1892 et est dû au Dr Talamon [1].

Depuis lors des communications et des discussions à l'Académie de Médecine, à la Société de Chirurgie, à la Société médicale des Hôpitaux, ont fait avancer la question, au double point de vue de la pathogénie et de la thérapeutique.

Signalons, à partir de cette date, un nombre considérable de Thèses, de Mémoires, relatés pour la plupart dans les travaux de deux de mes collègues des hôpitaux, MM. les docteurs Brun et Jalaguier [2] Empressons-nous d'ajouter que les Mémoires de MM. Brun et Jalaguier offrent une importance d'autant plus grande que ces chirurgiens ont observé de nombreux cas d'appendicite et ont pratiqué un grand nombre d'opérations, ce qui leur permet de formuler avec autorité des remarques cliniques, très intéressantes, dont nous avons largement profité dans ces leçons.

Étiologie. — L'appendicite est une maladie de l'enfance; elle est rare chez l'adulte. D'après les statistiques, elle s'observerait surtout entre cinq et quinze ans. Parfois elle serait très précoce, puisqu'on aurait observé son développement à sept semaines, à vingt-deux mois.

Einhorn est le seul auteur qui considère l'appendicite comme fréquente après soixante ans. Il n'y a pas lieu de discuter cette singulière affirmation et l'on peut dire que chez l'adulte et le vieillard, l'affection qui nous occupe est exceptionnellement observée.

L'influence du *sexe* mérite de nous arrêter. L'appendicite serait, en effet, plus fréquente chez l'homme que chez la femme (79 p. 100 d'hommes et seulement 21 p. 100 de femmes). Il en serait de même pour les enfants; ce sont ceux du sexe masculin qui seraient plus exposés à cette affection? Le pourquoi de cette différence est assez difficile à déterminer, selon nous. On a bien incriminé les exercices

1. Bibliothèque Charcot-Debove.
2. Brun, in *Traité des maladies de l'enfance*, t. III, et Jalaguier, in *Traité de Chirurgie* de Duplay et Reclus, 2e édit.

violents des garçons, la fréquence des contusions de l'abdomen, etc. Mais ce sont des raisons peu probantes, et très discutables, quoi qu'on en ait dit.

Pour expliquer l'apparition de l'appendicite, quelques auteurs ont cru devoir accuser l'*alimentation*. Pour les uns, il faut craindre la nourriture animale; pour les autres, c'est la nourriture trop végétale. L'accord est difficile à faire; cependant on n'est pas arrivé encore à incriminer le régime lacté; or, j'ai opéré un jeune homme qui, soumis depuis *des mois* au régime lacté et au repos absolu au lit, n'en avait pas moins des poussées d'appendicite assez graves. Il faut ici une bonne volonté tout à fait exceptionnelle pour accuser le régime suivi par le malade!

Enfin, on a mis en cause une alimentation grossière, indigeste.

En fait, on peut dire que toute alimentation qui détermine des accidents d'entéro-colite peut, chez les enfants, prédisposer à l'appendicite: surtout dans les cas de ces entérites pseudo-membraneuses, ou dans les entéro-colites aiguës, étudiées récemment par mon collègue de la Faculté, M. le Professeur Hutinel [1].

Remarquons de suite que dans ces dernières circonstances, la pathogénie de l'appendicite nous paraît plus nette et résulter de l'apparition de microbes encore peu connus dans le canal intestinal, fait sur lequel nous allons revenir.

D'après Faisans, l'*hérédité* aurait une influence indiscutable sur le développement de l'appendicite; opinion partagée par Brun, Jalaguier, Routier, etc. Personnellement, je puis vous citer une famille où les trois enfants ont été atteints d'appendicite et dont l'un a succombé à cette affection.

Comment expliquer ce rôle de l'hérédité? Est-il dû à une malformation familiale? A une prédisposition familiale? Ce qui ne veut pas dire grand'chose. Enfin, aux mêmes habitudes d'hygiène alimentaire? Cette cause peut être invoquée en médecine vétérinaire, où les animaux d'une même étable ou d'une même écurie ont fatalement la même alimentation; mais, dans l'espèce, on force trop la note quand on affirme que dans une famille tous les enfants mangent de la même façon.

Quelle que soit l'explication de cette cause, le fait semble exact, et nous le croyons surtout en rapport avec le développement plus ou moins accusé du système lymphoïde.

Les engorgements ganglionnaires du cou, les hypertrophies si fréquentes des glandes adénoïdes du pharynx s'observent bien chez

1. *Semaine médicale*, 25 janvier 1899.

les enfants d'une même famille et sont héréditaires. On doit se rappeler que l'appendice est riche en follicules clos et qu'il constitue une véritable glande lymphatique intra-abdominale.

En fait, l'influence de l'hérédité doit s'expliquer surtout par le développement du système lymphoïde, développement qui est souvent le même pour tous les membres d'une famille et qui est, au contraire, très variable chez des familles différentes.

On a fait jouer aux corps étrangers, et aux *coprolithes* en particulier, un rôle considérable dans l'étiologie de l'appendicite; d'après Talamon, ces corps étrangers existeraient dans 60 p. 100 des cas observés.

Notons d'abord que les véritables corps étrangers : épingles, arêtes, poils, pépins de fruits, paraissent, en somme, assez exceptionnels.

Mais, ces corps étrangers forcément infectés par le fait de leur séjour dans un milieu essentiellement septique, ne sont-ils pas la cause des calculs? Ne peut-on expliquer ainsi les nombreuses concrétions appendiculaires formées de couches concentriques successivement développées?

Faut-il invoquer une lithiase appendiculaire (Dieulafoy), en faire une manifestation de l'arthritisme?

Sur un noyau stercoral, se déposent des sels calcaires : ce qui, d'après nous, résulte des lésions antérieures de la muqueuse de l'appendice; absolument comme cela arrive dans la vessie quand la muqueuse vésicale est enflammée c'est-à-dire infectée, et se trouve en contact avec un corps étranger. Les calculs ou concrétions calcaires seraient donc bien plutôt le résultat de l'appendicite, ou plutôt de lésions muqueuses appendiculaires, que leur cause.

L'influence des maladies générales sur l'apparition et le développement de l'appendicite est indiscutable.

La variole (Leudet), la rougeole, la scarlatine, les oreillons (Jalaguier), l'amygdalite (Sahli, de Berne), la grippe (Merklen, etc.), peuvent être cause de l'inflammation de l'appendice. Aussi cette maladie a-t-elle été comparée à une maladie épidémique et contagieuse (Golubow).

Signalons encore la tuberculose et l'actinomycose comme cause de l'appendicite.

Toutes ces maladies, sauf la dernière, sont fréquentes chez les enfants; toutes sont microbiennes, que le microbe soit connu ou non; toutes sont contagieuses; ces remarques doivent être prises en sérieuse considération pour l'étude pathogénique de l'appendicite.

Pathogénie de l'appendicite. — L'évolution de l'appendicite, les conditions dans lesquelles elle se développe, surtout chez les enfants, alors que l appareil lymphoïde est très développé, tout tend à conduire à cette conclusion qu'il s'agit d'une affection essentiellement infectieuse.

Mais pourquoi et comment l'infection atteint-elle de préférence l'appendice?

Telle est la question qu'il faut s'efforcer de résoudre, étant donnés les renseignements acquis sur l'anatomie de cet organe et sur sa situation.

Talamon a prétendu que les concrétions stercorales formées primitivement dans le cæcum, pénétraient dans l'appendice et y déterminaient des accidents, en particulier les douleurs dites *coliques appendiculaires*; que ces mêmes concrétions, par leur accumulation, déterminaient une oblitération de l'appendice et augmentaient par ce fait la septicité des microbes contenus fatalement dans l'appendice; d'où les accidents constatés. A cette théorie, on a objecté que l'appendice malade ne contenait pas nécessairement des concrétions; et que cet appendice n'était pas toujours obstrué, oblitéré, comme on l'affirme

D'ailleurs, et nous l'avons déjà dit, les concrétions naissent et s'accroissent dans l'appendice, dont souvent la muqueuse est lésée, enflammée et, par conséquent, infectée.

Le Professeur Dieulafoy, en 1896 (Académie de Médecine), formula une opinion bien analogue sur la pathogénie de l'appendice.

S'appuyant sur les expériences de Karl Klecki, à propos de l'exaltation de la virulence des microbes dans une portion d'intestin artificiellement étranglée[1], il explique comme suit la pathogénie de l'appendicite :

Dans un premier stade, il se fait une oblitération de l'appendice par un calcul; les parois se tuméfient et s'infectent, ou bien une torsion, une coudure, un rétrécissement fibroïde se produit et détermine les mêmes accidents inflammatoires et infectieux.

Le fait essentiel, pour notre collègue Dieulafoy, c'est que la partie du canal appendiculaire sous-jacente à l'oblitération soit transformée en une *cavité close*. Dès lors, s'accuse une virulence plus grande des micro-organismes emprisonnés, la formation d'un foyer infectieux, et l'appendicite est constituée. Cette virulence peut s'exercer sur les parois saines de l'appendice, ce que n'admet pas Talamon, et croyons-nous, avec justesse.

1. Il vaudrait mieux dire *exclue*.

Le vase clos admis par Talamon et Dieulafoy existe-t-il donc toujours?

De nombreuses protestations se sont élevées sur sa constance, et ont été faites par Laveran, Poncet (de Lyon), Walther, Brun, Jalaguier, A. Broca, etc. On peut donc affirmer que s'il est possible, il n'est pas constant dans toutes les appendicites : ce que nous avons bien nettement observé.

Faut-il admettre l'action du vase clos sur la virulence des bactéries? Est-ce là l'opinion de Karl Klecki, si souvent cité?

« Dans les anses exclues, dit K. Klecki [1], la multiplication des bactéries est aussi peu possible que dans d'autres espaces limités, vu que ces dernières sont tuées, comme on sait, par leurs propres toxines, une fois que celles-ci se trouvent en quantité suffisante. »

« Quoiqu'on n'ait pas le droit de déclarer que l'accumulation d'un grand nombre de bactéries dans la lumière de l'anse exclue reste sans aucune action sur la paroi intestinale normale, je dois dire que par mes expériences, j'ai acquis la conviction que cette action est tout à fait *insignifiante*.

« Chez un chien, ce fut vérifié après une exclusion de soixante-dix-sept jours, et le contenu intestinal était presque entièrement composé de micro-organismes. »

D'après K. Klecki donc, le vase clos n'entraîne pas une virulence de plus en plus grande des bactéries, car elles sont détruites par leurs toxines. De plus, quand les parois intestinales sont saines, ces bactéries influent peu sur la muqueuse de l'intestin.

« Mais, dit K. Klecki, si les parois intestinales sont pathologiquement modifiées, il en est tout autrement, et la migration des bactéries intra-intestinales peut se faire à travers la paroi de l'intestin jusque dans la cavité abdominale; d'où la naissance d'une péritonite septique souvent mortelle. »

Aussi conclut-il que l'exclusion totale de l'intestin, lorsque l'anse exclue est malade, doit être rejetée systématiquement.

Si donc on veut invoquer l'opinion de K. Klecki, il faut tenir un compte fort relatif de l'augmentation de virulence des bactéries en vase clos. Mais, bien au contraire, insister beaucoup sur l'état des parois intestinales constituant ce vase clos.

Si ces parois sont malades, les bactéries les traversent; d'où un grand danger d'infection du péritoine, et même du malade.

En fait, dans l'appendicite, le rôle principal est dû aux parois de

1. *Ueber Darmausschaltung* (Aus dem Laboratorium des Chirurgischen Klinik des Prof. Rydygier in Krakau). *Wiener klin. Wochens*, 1894, n° 35, p. 457 et 461.

l'appendice, qui sont altérées, et cela dès le début de l'affection, et de ces parois, la plus fréquemment lésée est la muqueuse.

Celle-ci est riche en tissu réticulé; d'où son nom d'amygdale abdominale (Blaud Sutton); ce qui explique aussi sa susceptibilité à l'infection primitive ou secondaire.

A ce sujet, je partage complètement les idées de mes collègues Brun et Jalaguier.

Quant à cette infection, elle peut venir soit du sang (Jalaguier), soit de l'intestin (Brun et Jalaguier).

C'est cette infection qui permet la perméabilité de la paroi intestinale aux bactéries, et par conséquent, les infections péritonéales (K. Klecki) et même générales, parfois si terribles [1].

Pour nous, la pathogénie de l'appendicite serait celle-ci :

Sous une influence générale, et par conséquent, par la circulation, ou bien, sous une influence locale, due aux nombreuses bactéries, encore mal déterminées, de l'intestin, les éléments clos et le tissu réticulaire de l'organe sont infectés, s'enflamment, comme on dit. Cette inflammation née, les tuniques de l'appendice deviennent perméables aux bactéries intestinales, d'où l'apparition d'accidents infectieux du côté du péritoine et de l'organisme.

ANATOMIE PATHOLOGIQUE. — Les lésions siègent dans l'appendice, dans le tissu cellulaire, dans le péritoine.

Lésions appendiculaires. — Bien souvent l'appendice paraît sain, et c'est seulement par l'examen histologique qu'on en décèle les lésions sérieuses (Letulle).

J'ai eu dernièrement occasion d'opérer une malade chez laquelle on hésitait entre une cholécystite calculeuse et une appendicite. Étant donné l'âge de la malade, vingt-neuf ans, je pensais plutôt à une poussée inflammatoire dans un appendice en situation haute, sous-hépatique, et je fis en conséquence une longue incision sur le bord externe du droit. La vésicule était saine; pour mieux l'explorer, je l'ouvris, et le cathétérisme du canal cystique démontra l'intégrité complète des voies biliaires. Je refermai séance tenante la vésicule, faisant ainsi une *cholécystotomie idéale*, et je me dirigeai vers l'appendice. A l'œil nu, il paraissait également sain. Je l'enlevai cependant,

1. Voir encore les travaux suivants de Karl Klecki : *Sur l'opération de l'occlusion partielle de l'intestin* (*Przeglad Lekarski*, 1893, n°s 34 et 35, p. 453 et 464). — *Experimentelle Untersuchungen ueber das Verhalten der Dundarmsecretion* (*Centralbl. f. Physiol.*, 1894, Bd. VII, n° 23).

et j'eus raison, car l'examen histologique a permis d'y découvrir des lésions très marquées.

Il est important d'être prévenu de l'apparence extérieure normale que présentent, dans les premières heures d'une crise, des appendices très malades histologiquement. Si l'on a l'habitude, suivant la règle que je me suis imposée, de toujours opérer dès le début —, à condition, bien entendu, qu'on ait un diagnostic, — on ne se laisse plus prendre à ces apparences trompeuses. Le microscope, dans ces cas, justifie toujours l'intervention. Bien souvent, du reste, le doute n'est pas possible; un peu de liquide louche, témoignant de la réaction phagocytaire, entoure l'appendice et décèle sa lésion. D'autres fois, l'appendice, de coloration normale, est gonflé, en érection pour ainsi dire, et fait saillie hors du ventre, dès que le péritoine est incisé.

Dans d'autres cas, les lésions appendiculaires sont très marquées et leur degré n'est aucunement en rapport avec l'âge de la maladie. Après un temps même très court, la gangrène totale de l'appendice a pu être notée, et cela se conçoit aisément, puisque c'est la nature de l'agent microbien qui prime tout. Plusieurs fois, en incisant des abcès à pus horriblement fétide, j'ai trouvé un appendice complètement détaché. Il se trouve expulsé avec le pus, sous forme d'un long ruban grisâtre, dans lequel on ne peut reconnaître l'appendice que grâce à des restes de sa cavité ou aux concrétions qu'il peut renfermer. Fétidité extrême du pus et forme gangreneuse de l'appendicite marchent généralement de pair.

Il ne me paraît y avoir, au contraire, aucune relation entre la présence des concrétions et le siège des lésions perforantes de l'appendice. Aussi bien, dans les formes bénignes et dans les formes les plus graves, avec sphacèle, j'ai noté des concrétions. Ce qui est beaucoup plus exact, c'est que la forme gangreneuse paraît coïncider avec la présence dans le pus, de microbes *anaérobies*.

J'ai opéré il y a quelques années une jeune Canadienne d'une appendicite avec pus très fétide et sphacèle total de l'appendice. A la suite de l'ouverture de l'abcès, éclata un phlegmon gangreneux de la paroi abdominale, avec propagation au thorax, et cette jeune fille n'a dû la vie qu'à de larges débridements pratiqués dès le début. Je fus obligé d'inciser à plusieurs reprises, pour lutter contre la marche envahissante de la gangrène gazeuse, et finalement, de réséquer plusieurs cartilages costaux, nécrosés au contact d'un dernier foyer de suppuration. L'intérêt de ce cas, c'est que l'examen bactériologique du pus et les cultures révélèrent à mon élève, le Dr Mignot, la présence de microbes anaérobies. La conclusion s'im-

posait : pratiquer de grands lavages à l'eau oxygénée; ce qui fut fait, et j'attribue la guérison dans ce fait, aux incisions larges et multiples et à l'emploi de l'eau oxygénée.

J'ai eu à traiter tout dernièrement un cas semblable. Instruit par l'expérience, je n'ai pas attendu le résultat de l'examen bactériologique pour faire un lavage de la cavité purulente avec l'eau oxygénée. Mon malade a parfaitement et rapidement guéri, et il s'agissait bien d'anaérobies.

Autour de l'appendice, on rencontre très souvent des brides inflammatoires, des portions d'épiploon adhérent. D'autres fois, dans les formes anciennes, l'appendice est masqué par un voile péritonéal lisse, brillant, nouvellement formé. C'est à rapprocher de ce qui se voit souvent dans les vieilles salpingites, et ces nouvelles lames péritonéales ne peuvent que gêner la recherche de l'appendice, mais non pas empêcher de le découvrir. Quand on ne trouve pas l'appendice, au cours d'une opération à froid, c'est qu'on l'a mal cherché, sans méthode, ou bien qu'il n'existe plus et qu'il a été détruit par la gangrène au cours d'une des crises antérieures. Ce sont là les deux seules hypothèses admissibles.

Lésions péri-appendiculaires. — Les lésions péri-appendiculaires n'existent pas forcément. Si les chirurgiens posaient en principe l'opération de toute appendicite des les premières heures de la crise, ils n'auraient même pas à compter avec elle. Quand on intervient dans les premières heures, on tombe sur un appendice complètement libre et l'opération est aussi facile que l'ablation d'un appendice sain.

Ces lésions péri-appendiculaires, quand on leur a donné le temps de se former, ne sont que des péritonites, enkystées ou non. Très fréquemment et très rapidement apparaît le pus; c'est une constatation qui a été faite bien souvent par les chirurgiens militaires allemands. Dans l'armée allemande, fait assez singulier, on a pendant un certain temps pratiqué d'une façon systématique la ponction dans l'appendicite; presque toujours, pour ne pas dire toujours, on trouvait du pus.

L'inflammation peut être arrêtée par une barrière de fausses membranes et d'adhérences; d'où péri-appendicite, c'est-à-dire péritonite enkystée. Ces péritonites enkystées peuvent suppurer, et ainsi se constituent des suppurations localisées : iliaques, prérectales, sous-ombilicales, rétro-cæcales ou lombaires; suppurations qui peuvent être uniques ou multiples, mais restent toujours au voisinage de l'appendice.

Le fait que le foyer de suppuration reste proche de l'appendice distinguerait la péri-appendicite suppurée de la *péritonite purulente progressive* de Sonnenburg, et de la *péritonite purulente généralisée* de Nélaton, dans lesquelles les poches seraient isolées les unes des autres et absolument indépendantes. Que ces poches purulentes soient isolées, rien n'est plus facile à constater; qu'elles soient absolument indépendantes, c'est plus discutable. La vérité, c'est qu'il y a de la péritonite adhésive, suppurée par places (Brun).

En opposition avec les lésions inflammatoires localisées, se place l'inflammation diffuse du péritoine. Dans la réalisation d'une variété diffuse ou d'une variété localisée, la plus grande part revient à la virulence de l'agent infectieux. Une infection intense produit la péritonite suppurée diffuse; et à un degré encore plus avancé, c'est la péritonite septique diffuse.

La péritonite suppurée diffuse est caractérisée par la présence de liquide purulent, libre dans la cavité abdominale, accumulé plus particulièrement vers le bassin et les fosses iliaques; tandis que la présence de bouillon sale (Jalaguier) et de gaz fétides, la marche foudroyante, l'absence de ballonnement du ventre, sont autant de caractères propres à la péritonite septique diffuse. C'est, du reste, le syndrome clinique auquel, depuis bien longtemps, les chirurgiens donnent le nom de *septicémie péritonéale*.

Enfin, on trouve encore des lésions viscérales, fistules cæcales, fusées purulentes vers le psoas, le diaphragme, la plèvre et le poumon; des suppurations du foie, de la rate, de la parotide. On a voulu en faire autant de complications propres à l'appendicite, alors qu'elles appartiennent à toute septicémie.

Histologie pathologique des appendicites. — C'est une étude toute récente, dont nous sommes surtout redevables à M. Letulle.

L'appendicite est constituée essentiellement par une *folliculite infectieuse*, à microbes des plus variés. Les lésions sont térébrantes, de la muqueuse vers la séreuse, et tendent constamment à diffuser, grâce aux voies lymphatiques péri-folliculaires. A une époque plus tardive, se montre l'hypergénèse du tissu cellulaire; d'où rétrécissement du conduit appendiculaire, parfois même son oblitération totale. Dans les très vieilles lésions, à la transformation fibreuse s'ajoute l'hypertrophie graisseuse.

Le seul fait capital à enregistrer pour le chirurgien, c'est qu'une fois le follicule clos envahi, c'est la destruction de la barrière naturelle opposée à l'infection; c'est le passage des microbes dans le sang et vers le péritoine. D'où la conclusion logique : empêcher

cette migration des agents infectieux en supprimant, *d'urgence*, l'appendice.

Recherches bactériologiques. — La bactériologie des appendicites forme avec la pathogénie, les deux chapitres les moins bien connus de l'affection.

Ch. Monod a fait examiner au point de vue microbien un très grand nombre de cas opérés par lui. Ce qui ressort à première vue de ces nombreux examens, c'est la richesse considérable du pus en microbes, particulièrement en coli-bacilles et en staphylocoques, beaucoup moins en streptocoques.

Achard a insiste sur la fréquence des associations microbiennes dans l'appendicite; ce qui permet de supposer que le coli-bacille n'a peut-être qu'une action secondaire.

Ce qui enlève à toutes les recherches bactériologiques entreprises jusqu'à présent, beaucoup de leur valeur, c'est qu'on n'a pas compté avec toute une série d'agents infectieux dont le rôle est reconnu de jour en jour plus considérable dans les suppurations : les *anaérobies*.

Dans les deux cas relatés plus haut, avec sphacèle total de l'appendice, le Dr Mignot avait constaté des anaérobies. Or, tout récemment ont été entreprises au laboratoire du professeur Grancher, par MM. Veillon et Zuber[1], de tres intéressantes recherches sur le rôle des microbes anaérobies en pathologie. Dix-neuf fois, sur vingt-deux cas d'appendicite opérés par Brun, Veillon et Zuber ont décelé la présence des microbes anaérobies. Dans deux cas, il s'agissait de cultures pures: le plus souvent il y a association soit avec le streptocoque, soit avec le coli-bacille. Dans les deux cas d'anaérobies purs, il y avait gangrène de l'appendice.

Veillon et Zuber ont pu identifier plusieurs espèces : *bacillus fragilis*, *bacillus ramosus*, *bacillus perfringens*, *bacillus fusiformis*, *bacillus furcosus*.

Les lésions déterminées par ces agents sont graves et foudroyantes. Les suppurations auxquelles ils donnent lieu se reconnaissent à leur fétidité extrême. La température tend plutôt à s'abaisser, alors que le pouls atteint 140. Ce qui domine, ce sont des accidents d'intoxication grave, à forme foudroyante.

L'entrée en scène des microbes anaérobies dans la pathogénie de l'appendicite réserve de curieuses découvertes. Dans un avenir plus

1. Veillon et Zuber. *Recherches sur quelques microbes strictement anaérobies et leur rôle en pathologie* (*Archives de Méd. expér.*, Paris, juillet 1898, p. 517).

ou moins proche, on arrivera peut-être à décrire parallèlement des formes cliniques et des formes bactériologiques; ce sera la nature de l'agent microbien, beaucoup plus que la notion du milieu, qui donnera la clef de la diversité déroutante de l'appendicite. C'est probablement l'agent infectieux qui commande la forme anatomique et clinique de la crise appendiculaire. A un agent peu virulent correspondent les formes enkystées, avec élévation de la température, sans augmentation notable du nombre des pulsations; les formes diffuses, septiques, avec dissociation du pouls et de la température, répondent à des agents doués d'une rare virulence, souvent sans doute des anaérobies.

Or, il est impossible, *cliniquement*, de déterminer dès le début d'une crise d'appendicite l'espèce microbienne à laquelle on a affaire; par conséquent, il est impossible dans les premières vingt-quatre heures, de prévoir l'évolution bénigne ou foudroyante du cas considéré. Dans de telles conditions, la seule conduite rationnelle, c'est l'intervention immédiate.

Plus récemment encore, M. E. Thiercelin[1] a décrit sous le nom d'*Entérocoque*, un microbe pathogène de l'intestin, qui semble envahir le foie et y déterminer des accidents variables (Hayem, J. Lévy, Lereboullet), accidents parfois signalés dans l'appendicite et donnant alors lieu à un véritable ictère grave.

Nous en avons malheureusement observé un cas typique tout récemment, alors que les lésions anatomiques de l'appendice paraissaient presque nulles.

Symptomes. — On a voulu, dans la symptomatologie de l'appendicite, établir des divisions qui, forcément, sont plus ou moins artificielles. On s'est efforcé, par exemple, de créer un type de péritonite purulente d'origine appendiculaire, un autre type de péritonite septique appendiculaire, alors qu'il n'y a, en réalité, qu'une péritonite purulente quelconque, qu'une péritonite septique quelconque, dont la clinique seule, sans les ressources tirées de l'interrogatoire du malade et de l'évolution de la maladie, ne pourrait arriver à déterminer le point de départ.

De même, on a voulu établir pour chaque forme anatomo-pathologique une symptomatologie bien tranchée. Or, la forme la plus nette d'appendicite, la péritonite enkystée péri-appendiculaire, a un aspect et surtout une évolution qui varient avec l'espèce microbienne. Un

1. E. Thiercelin. *Sur un diplocoque saprophyte de l'intestin susceptible de devenir pathogène* (*Bulletin de la Société de Biologie*, 1899, 15 avril). — *Morphologie et reproduction de l'entérocoque* (*Ibid.*, 1899, juin).

microbe aérobie ou anaérobie imposera à la même variété anatomo-pathologique un aspect différent. Les divisions que l'on a cherché à établir n'ont donc qu'une valeur très relative, et il en sera probablement ainsi tant qu'on n'aura pas substitué à la classification anatomo-pathologique une classification bactériologique.

Ces réserves faites, nous continuerons pour le moment à considérer quatre formes d'appendicite : *a*) appendicite simple; *b*) appendicite avec péritonite enkystée péri-appendiculaire; *c*) appendicite avec péritonite suppurée généralisée; *d*) appendicite avec péritonite septique diffuse. Encore faut-il n'accepter que sous bénéfice d'inventaire une distinction très nette entre les deux dernières formes, toutes deux septiques, toutes deux diffuses, et dont les différences cliniques ne sont sans doute, je le répète, que le résultat de la variété de l'agent microbien.

En dernier lieu, nous étudierons l'appendicite chronique.

a) *Appendicite simple.* — L'appendicite simple forme un type parfaitement net. C'est la forme légère de l'appendicite. Sous le nom de colique appendiculaire, on l'a comparée à la colique hépatique et à la colique néphrétique.

La colique appendiculaire est une façon de souffrir de l'intestin, au même titre que la colique hépatique pour le foie. Mais qui dit colique hépatique, n'indique pas forcément l'engagement d'un calcul dans le cholédoque. J'ai plusieurs fois noté des coliques hépatiques sur des malades chez lesquels une opération m'a montré l'existence d'un cancer de la vésicule, sans traces de calcul. La colique hépatique, c'est une façon de souffrir du foie, quelle qu'en soit la cause, et Beau avait trouvé le terme juste, lorsqu'il la décrivait sous le nom d'*Hépatalgie*.

De même pour la colique appendiculaire. On a dit qu'elle était due à l'engagement, dans la lumière de l'appendice, d'un calcul du cæcum. Rien n'est moins prouvé.

Ce qui est acquis, dans la colique appendiculaire, et qui lui est tout à fait spécial, c'est la douleur localisée au point de Mac Burney.

Il est commode, dans la recherche du point douloureux de Mac Burney, de ne pas explorer en premier lieu la fosse iliaque droite. La région ombilicale, la fosse iliaque gauche seront d'abord examinées, et c'est seulement lorsqu'on aura reconnu leur souplesse et leur intégrité, lorsque le sujet, rassuré sur l'exploration, relâchera complètement sa paroi, qu'on passera à l'examen de la fosse iliaque droite. Par comparaison, les renseignements fournis n'en auront que plus de netteté. Il faut rechercher le *point* douloureux, non

avec des pressions de toute la main, mais en se servant d'un seul doigt. Le doigt qui explore et déprime la paroi, chemine de l'épine iliaque antéro-supérieure vers l'ombilic et bientôt, vers le milieu de la ligne ilio-ombilicale, il détermine une douleur plus ou moins vive, nettement localisée, caractéristique.

L'absence de contracture de la paroi dans la colique appendiculaire légère rend la palpation plus facile : elle permet de déprimer profondément et même quelquefois de sentir au contact de la fosse iliaque un cordon dur et douloureux. Le plus souvent, on ne sent rien et c'est plutôt dans les crises légères de péri-appendicite que l'on a, au déclin de la crise, cette sensation de cordon induré.

La douleur dans la colique appendiculaire, n'est pas forcément localisée au point de Mac Burney. On peut constater une douleur ombilicale, iliaque gauche. J'ai opéré récemment deux enfants qui souffraient surtout dans la fosse iliaque gauche. Ce qui est beaucoup plus fréquent, c'est la douleur débutant loin de l'appendice, dans la zone péri-ombilicale et peu à peu se rapprochant de la fosse iliaque droite, pour se localiser finalement au point de Mac Burney. Il est très important, pour le diagnostic précoce de l'appendicite, d'être mis en garde et de bien connaître ces modalités du symptôme douleur.

En même temps que la douleur, apparaissent presque toujours au début d'une crise de colique appendiculaire, des nausées et des vomissements. La fièvre est légère — 38°, 38°,5 — ou nulle, et les accidents disparaissent après douze heures, après vingt-quatre ou trente-six heures; seule une légère sensibilité, un peu de gêne, persistent quelques jours au niveau de la fosse iliaque.

Chez certains sujets, on constate quelques symptômes péritonéaux. La remarque faite par Talamon, de la relation qui existe entre l'intensité de ces phénomènes péritonéaux et un certain degré de nervosisme du sujet, est très juste; aussi a-t-on dit qu'il ne s'agissait pas, dans ces cas, de véritables phénomènes péritonéaux, mais de péritonisme. Le mot de *péritonisme*, créé par Gubler, n'a qu'un sens symptomatique; en réalité, c'est une petite poussée, excessivement légère, de péritonite, et la preuve, c'est qu'au cours des opérations très précoces, on constate déjà un peu de réaction péritonéale.

b. Péritonite peri-appendiculaire enkystée. — C'est la typhlite et la péri-typhlite de Grisolle L'appendice malade adhère en dedans. au cæcum et aux anses grêles, en dehors, à la paroi de la fosse iliaque, en arrière, au tissu cellulaire, et en avant de lui l'épiploon enflammé et adhérent forme une plaque véritable plus ou moins étendue, un *plastron*. C'est l'ensemble de ces tissus enflammés que les

anciens croyaient formé par le boudin cæcal, alors qu'il s'agit, en réalité, de phénomènes d'infection, de réaction péri-appendiculaire plus ou moins étendue.

Cette réaction s'accompagne de douleur dans la fosse iliaque, de vomissements. La fièvre peut monter à 39° et même à 40°. C'est la forme dans laquelle la fièvre est le plus intense. Le pouls est à 100-120.

La relation qui existe dans cette forme entre le degré de la fièvre et le nombre des pulsations, est très important ; pouls et température marchent de pair.

Il ne faudrait pas conclure qu'il en est toujours et forcément ainsi. Dans la péritonite péri-appendiculaire enkystée, on peut avoir une dissociation absolue du pouls et de la température, signe qui a été donné comme la caractéristique de la forme suivante. Nouvelle preuve de la valeur toute relative des divisions cliniques établies.

Les troubles gastriques sont constants; le plus souvent il y a de la constipation, quelquefois de la diarrhée

L'examen de la fosse iliaque est rendu difficile par la défense de la paroi; la situation variable du plastron le complique encore. Très souvent il y a de la sonorité en avant de la région cæcale et la plaque d'induration est en arrière, derrière le cæcum. D'autres fois l'induration est pelvienne et ne sera révélée que par le toucher rectal.

La résolution de ce foyer de péritonite péri-appendiculaire est rare; on peut même se demander si la disparition complète de toute inflammation existe réellement. Le plus ordinairement il se forme du pus, et nous avons déjà vu que les chirurgiens de l'armée allemande ont démontré, par des ponctions, que l'apparition du pus est très précoce, et qu'on en trouve dès les premières vingt-quatre heures.

Il est impossible de dire d'avance ce que deviendra une telle collection. S'ouvrira-t-elle au dehors, ou dans les organes voisins? Y aura-t-il perforation dans la grande cavité péritonéale? Autant d'hypothèses possibles, autant de difficultés pour établir le pronostic ferme de la péritonite péri-appendiculaire enkystée.

c) Appendicite avec péritonite suppurée généralisée. — On constate tous les phénomènes de la péritonite purulente : faciès péritonitique, vomissements bilieux, puis fécaloïdes; température à 39° et pouls à 120-140. Le ventre est douloureux, particulièrement autour de l'ombilic; il est tendu, la paroi est contracturée En somme, c'est le tableau de la péritonite purulente, quelle qu'en soit la cause : perforation de l'estomac ou du duodénum, ou appendi-

cite. Et c'est seulement en interrogeant le malade, en cherchant du côté de la fosse iliaque droite, qu'on retrouve l'origine appendiculaire du mal.

La mort arrive plus ou moins rapidement, du deuxième au sixième jour.

d) Appendicite avec péritonite septique diffuse. — C'est de la septicémie péritonéale suraiguë. C'est une forme maligne d'appendicite, et qui reste souvent méconnue. La douleur est peu vive, son maximum d'intensité siège à l'épigastre.

Avec un faciès terreux, plombe, les yeux excavés, les sclérotiques jaunâtres, une soif très vive, la respiration accélérée, un peu d'agitation, il y a peu ou pas de retentissement peritonéal ; le ventre est plat, plutôt excavé.

Ce qui est caractéristique, c'est la dissociation du pouls et de la température. Tandis que le thermomètre marque à peine 38°, le pouls est à 140, 150, et c'est un signe auquel il faut attacher la plus haute importance, avec cette restriction, qu'on l'observe quelquefois dans la péri-appendicite suppurée.

La mort arrive dans les trente-six heures, avec un ensemble de phénomènes généraux qui rappellent ce que l'on voit dans les épidémies de choléra. C'est une infection suraiguë, à point de départ intestinal, et portant sur toute l'économie.

e) Appendicite chronique. — L'appendicite chronique à rechute ou à répétition est le résultat d'une appendicite légère ou même d'une appendicite plus aiguë. Les récidives sont, en effet, fréquentes. N'a-t-on pas prétendu que 32 fois sur 100 on avait affaire à des appendicites qui récidivaient? Une telle fréquence n'est pas pour étonner et, comme l'a très bien dit Roux (de Lausanne), *tout appendice enflammé, guéri cliniquement, reste anatomiquement tare.* Il porte en ses parois la menace permanente d'accidents nouveaux.

Dans l'intervalle des crises, on note seulement quelques douleurs vagues, quelques tiraillements dans la fosse iliaque. Ces troubles passent souvent inaperçus, et tout le monde croit à une guérison complète, jusqu'au jour où éclate une nouvelle crise due à une fatigue, à un écart de régime, ou bien plus souvent, sans cause appréciable. La seule chose que l'on puisse dire, c'est que, toutes les fois que dans l'intervalle des crises persiste un peu de gêne dans la région cæcale, il faut se méfier et redouter une récidive.

On a dit autrefois que le premier accès ne tue pas, que c'est seulement le deuxième ou le troisième. Ce qui est vrai, c'est qu'après

une première crise, l'inoculation de l'appendice est plus facile et plus intense et que la rechute est d'autant plus grave.

Diagnostic et *pronostic*. — Le plus souvent, le diagnostic d'appendicite est facile à poser; il suffit d'y penser. Énumérer les affections avec lesquelles on peut confondre la colique appendiculaire, la péritonite enkystée, la péritonite purulente, la péritonite septique d'origine appendiculaire ou l'appendicite chronique, reviendrait à passer en revue toutes les affections de l'abdomen.

Peut-on, en supposant fait le diagnostic d'appendicite, aller au delà et diagnostiquer l'état des lésions? L'époque d'apparition du pus est très précoce; très rapidement on trouve du pus près de se collecter; mais à aucun prix, on ne doit, selon la mode militaire allemande, faire de ponctions pour vérifier le diagnostic. La seule conduite logique et exempte de danger, c'est l'incision.

Peut-on, une fois l'accès passé, diagnostiquer les chances de récidive? C'est malheureusement impossible et comme le fait remarquer très justement Ricard, c'est là le gros point noir du diagnostic; et cette incertitude pèsera longtemps sur la thérapeutique. Cette dernière remarque est également très vraie, et s'applique surtout à la thérapeutique médicale.

Dans tous les cas où le diagnostic est hésitant, il ne faut pas s'abstenir, mais aller vers l'appendicite. *Dans le doute, on doit opérer.*

Les statistiques donnent comme mortalité de l'appendicite des résultats absolument opposés, suivant qu'elles sont établies par des médecins ou par des chirurgiens.

Les statistiques de Gaillard, de Guttmann, de Holländer, de Fürbringer, de Fowler, de Revillod, de Curschmann et de Renvers donnent 93,21 p. 100 de guérisons. La statistique de Renvers donne pour l'armée allemande 96 p. 100 de guérisons. Alors que les statistiques de F. Brun et de A. Broca donnent, pour 122 cas, 84 guérisons et 38 morts.

La raison d'une telle divergence n'est pas très difficile à trouver et, comme le fait remarquer le professeur P. Berger, les médecins soignent les appendicites bénignes, le chirurgien n'est appelé que pour les cas graves.

Ce qui fausse encore les statistiques, c'est la fréquence des récidives. Le même malade peut compter plusieurs fois dans la colonne des guérisons, et n'entrera que pour une seule unité dans celle des morts, s'il vient à succomber après plusieurs crises.

La conclusion pratique de tout ce qui précède c'est que toute appendicite est une grave menace. Quelque bénigne que soit l'attaque pre-

mière, la nouvelle crise peut évoluer avec une rapidité foudroyante; donc attendre pour opérer la deuxième attaque, c'est risquer la vie du malade. C'est ce que nous avons observé chez un jeune médecin : il avait eu une crise et était résolu à se faire opérer à la deuxième, mais celle-ci survint avec une telle violence qu'il succomba sans être opéré.

« Le professionnel de l'appendicite garde dans son tissu adénoïde, dans les cicatrices résiduales péri-appendiculaires ou pariétales, tous les éléments nécessaires pour contracter une nouvelle périty-phlite à l'occasion de toutes les hyperhémies physiologiques; indigestions, refroidissements, menstruation, etc. » (Roux.)

On peut disserter sur l'influence de l'indigestion et du refroidissement; mais celle de la menstruation ne paraît pas discutable. J'ai déjà dit avoir opéré tout récemment une jeune fille qui eut une crise aiguë d'appendicite à l'occasion de ses règles. Je tiens à ajouter que dans ce cas, la menstruation seule doit être incriminée et qu'il n'y avait pas de lésion des annexes. Mon interne, M. Gosset, et moi venons d'observer un cas très analogue à l'hôpital Bichat.

Traitement. — Je considère le traitement médical de l'appendicite comme nul ou presque nul; ma conviction sur ce point est formelle et je partage complètement l'opinion émise par mon collègue, le professeur Dieulafoy, en mars 1896 : *il n'y a pas de traitement médical de l'appendicite.*

Même dans les crises qui paraissent légères, je ne comprends pas la temporisation. Pour moi, faire le diagnostic d'appendicite, c'est par cela même décider l'intervention, et l'intervention immédiate. En différant l'opération, on peut faire courir au malade des risques sérieux; jamais, au contraire, on ne regrette d'être intervenu très tôt.

Compris de cette façon, le traitement de l'appendicite ne comporte donc aucune thérapeutique médicale, et je trouve bien inutile la tentative assez timide, de traitement médical que quelques chirurgiens essayent pendant les premières vingt-quatre heures.

Si l'on admet qu'il ne saurait y avoir de traitement médical, il n'y a plus lieu de discuter l'opportunité de telle ou telle médication. Du reste, même pour ceux qui n'opèrent pas de suite, il faut bien dire que la thérapeutique se réduit à fort peu de chose : opium et glace.

Il est une question à laquelle on a jadis attaché beaucoup d'importance et qui à l'heure actuelle paraît définitivement tranchée dans le sens de la négative : c'est la question des purgatifs. Pourquoi, d'ailleurs, donner un purgatif? Pour nettoyer l'intestin,

pour le balayer? Mais les microbes ne sont plus seulement dans l'intestin. Ils ont déjà pénétré les tuniques de l'appendice et parfois même les ont dépassées. Le purgatif est inutile; il est, de plus, souvent dangereux, car, en provoquant des mouvements de l'intestin, il ne peut qu'empêcher la formation des adhérences et contribuer à diffuser l'infection.

Si l'on estime devoir faire un traitement médical — et, je le répète, je n'en suis pas partisan, — il faut atteindre un double but : immobiliser l'intestin, calmer la douleur. En fait d'application sur la région malade, on rejettera tout ce qui peut altérer la peau, et on se contentera de mettre une vessie de glace, le froid ayant dans ce cas, la plus heureuse influence sur les phénomènes douloureux. L'opium calme aussi la douleur et en même temps sert à immobiliser l'intestin. Enfin, la diète sera prescrite.

A-t-on, avec un tel traitement, des résultats curatifs? Je ne le crois pas. Une fois l'inoculation des tuniques de l'appendice effectuée, je ne vois pas bien ce que peuvent faire, en tant que méthode de traitement, la glace et l'opium. En érigeant de telles pratiques — excellentes comme moyens palliatifs — en une véritable méthode thérapeutique, on perd du temps et on se fait illusion sur le résultat obtenu.

Dans le cas d'étranglement herniaire, la glace et l'opium calment aussi les douleurs; ce qui n'empêche pas les accidents de persister et de s'aggraver. Se contenter, au début d'une crise d'appendicite, de semblables moyens, c'est chercher à se tromper soi-même. Et si, bien souvent, une telle thérapeutique ne conduit pas fatalement à un résultat déplorable, comme elle le ferait pour un étranglement herniaire, c'est qu'il est des crises légères d'appendicite qui ne demandent qu'à s'apaiser.

Pour moi, le seul traitement rationnel, est l'intervention sanglante.

Mais ici se place une difficulté. Je ne parle pas, bien entendu, de la difficulté causée par le manque de diagnostic. Bien que le diagnostic d'appendicite soit généralement facile, il est évident que, en l'absence d'un diagnostic, il ne saurait être question d'intervention *immédiate*.

La véritable difficulté, c'est que le chirurgien, au moins encore pendant quelques années, ne sera appelé qu'assez tardivement. Déjà cependant un grand progrès a été accompli, et dans mon service de Bichat, nous avons reçu depuis un an plusieurs malades que leurs médecins nous ont adressés dans les quatre ou cinq premières heures de la crise. Dans ces cas, l'hésitation ne me paraît pas per-

mise : ni glace sur le ventre, ni opium, mais intervention immédiate.

Tout d'abord, le problème ne paraît plus aussi simple pour des appendicites datant de vingt-quatre, de trente-six, de quarante-huit heures. Or, il est difficile d'évaluer l'âge d'une appendicite : telle appendicite qui date de trente-six heures est moins vieille *en tant que lésions* que telle autre ayant débuté depuis quelques heures seulement. Dans cette évaluation de l'âge, il faut tenir compte de la résistance du sujet et surtout de la nature de l'agent microbien. Or, ce sont là deux données impossibles à apprécier cliniquement.

Ce que peut faire le chirurgien, c'est de constater s'il y a ou non formation d'adhérences péri-appendiculaires, c'est-à-dire formation d'un plastron.

Lorsqu'il n'y a pas de plastron, quelle que soit l'époque du début de la crise, il faut opérer. L'opération est des plus simples; elle se résume à *cueillir* l'appendice; elle est plus facile que beaucoup d'interventions dites *à froid*.

Lorsqu'il y a plastron, c'est-à-dire formation d'adhérences péri-appendiculaires, le doute serait permis. Malgré l'existence d'adhérences, je n'hésite pas à intervenir de suite, si je constate un pouls rapide; et même lorsqu'il n'y a pas d'accélération notable du pouls, je suis bien tenté de poser en principe qu'il faut aussi intervenir de suite.

J'ai opéré récemment une filletta de quinze ans, au quatrième jour d'une crise appendiculaire, avec formation d'adhérences. J'ai détruit ces adhérences, j'ai réséqué l'appendice et j'ai enlevé toutes les portions d'épiploon indurées et infectées qui limitaient la poche et la séparaient de la grande cavité péritonéale; ma malade a parfaitement guéri. Et je crois qu'il en serait souvent ainsi et que la guérison serait obtenue de façon beaucoup plus simple et plus rapide, sans abcès secondaires, sans rechutes, si l'on pratiquait des interventions larges, *à la condition expresse d'employer toutes les précautions que suggère une longue habitude de la chirurgie abdominale*. Le plus grand ennui, d'après moi, de l'opération à chaud, au milieu d'adhérences, c'est que ces adhérences se déchirent et saignent facilement. Dès qu'on arrive sur de l'épiploon sain ou à peu près, cet inconvénient disparaît.

En somme, les indications opératoires de l'appendicite me paraissent pouvoir être résumées très simplement. Toute appendicite observée à son début doit être immédiatement opérée, au même titre qu'une hernie étranglée. Après les vingt-quatre ou les trente-six

premières heures, *on peut* tenir compte de la forme anatomique. S'il n'y a pas de plastron, ou si, avec un plastron, il y a accélération très grande du pouls, il ne faut pas hésiter à intervenir de suite. C'est seulement dans les formes à plastron, avec bon pouls, que l'expectation serait permise? Quant à moi, je suis d'avis d'opérer même dans ces formes.

Ma formule est donc simple : opérer toujours et tout de suite.

En opérant, le chirurgien arrête l'infection qui est en train de se faire à travers les parois de l'appendice. Et comme on ne sait jamais quelle est la nature des microbes qui ont envahi l'appendice, comme en quelques heures on voit parfois survenir des phénomènes de gangrène, il faut enlever le plus vite possible ce diverticule intestinal par lequel peut filtrer l'infection du côté du péritoine et dans toute l'économie.

Médecine opératoire de l'appendicite. — Je dis médecine opératoire de l'appendicite, parce que tout ce qui va suivre s'adresse aussi bien à l'extirpation de l'appendice qu'au traitement des abcès péri-appendiculaires.

Comment aborder l'appendice? Deux voies se présentent : la voie médiane, la voie latérale.

1° *Ouverture sur la ligne blanche.* — Lors des premières interventions, les chirurgiens employèrent l'incision médiane sous-ombilicale. Ils opéraient en pleine péritonite, ignorants du point de départ de l'infection, et, dans de telles conditions, c'est l'incision médiane qui permet le mieux de s'orienter dans l'abdomen et de faire une exploration complète et méthodique.

Les premiers opérateurs, Barlow et Godlee[1], Bryant[2], Max Schuller, ont donc tous fait la laparotomie médiane. Plus tard, instruits par l'expérience, ils ont vu que la lésion initiale siégeait du côté du cæcum; aussi se sont-ils dirigés vers la fosse iliaque. A l'incision médiane primitive s'est ainsi tout naturellement substituée l'incision latérale.

Routier, au début (1889), a également vanté l'incision médiane; il l'a défendue comme la voie la plus commode pour explorer la région péri-cæcale et aborder l'appendice; depuis il a complètement abandonné cette manière de faire et n'emploie plus que l'incision latérale.

1. Barlow (T.) and Godlee (R. J.). *Suppuration around the vermiform appendix, treated by abdominal incision* (*Med. Times and Gaz.*, London, 1885, II, 352).
2. Bryant (J. D.). *Removal of the appendix vermiformis by abdominal section* (*Med. Record*, New-York, 1887, XXXI, 22).

La question est donc définitivement tranchée à l'heure actuelle et l'incision médiane n'est plus indiquée que dans les deux cas suivants : péritonite généralisée d'origine appendiculaire, coexistence d'appendicite et d'annexites.

Dans le cas de péritonite purulente, c'est à l'incision médiane qu'il faut donner la préférence. Rien n'est alors plus logique que d'ouvrir largement la cavité abdominale et de l'explorer en tous sens; et, si besoin est, de terminer par une contre-ouverture iliaque.

De même, lorsqu'il y a à la fois lésions appendiculaires et lésions annexielles. L'inflammation de la trompe étant primitive le plus souvent, les lésions de l'appendice étant secondaires, l'essentiel c'est d'avoir un accès facile sur l'utérus et les annexes. C'est dire que l'incision médiane est à peu près seule rationnelle.

En dehors de ces deux cas, c'est toujours à l'incision latérale qu'on doit avoir recours.

2° *Incision latérale.* — Max Schüller[1], en 1889, pratique l'incision médiane. Il n'en est pas satisfait, et dans la relation de son cas, il termine en proposant une autre incision, l'incision latérale, parallèle à la ligne médiane. Max Schüller ne fit pas ce procédé d'ouverture latérale; il se contente de le proposer. « Cette incision passera en dehors du droit. »

Jusqu'à cette époque, on n'avait pas utilisé pour les collections suppurées de la fosse iliaque — périty phlites suppurées —, d'incision spéciale. On se contentait de l'incision parallèle au ligament de Poupart, comme pour la ligature de l'iliaque externe. Grâce à cette incision, qui paraît avoir été employée dans ce but spécial, pour la première fois, par Mohamed[2] (de Londres) en 1884, on décollait le péritoine et on allait d'arrière en avant à la recherche de la collection.

De ces deux incisions latérales, celle de Max Schüller, parallèle à la ligne blanche, et celle de Mohamed, parallèle à l'arcade crurale, dérivent plus ou moins directement toutes les incisions latérales employées aujourd'hui.

A. *Incisions latérales, parallèles à l'arcade crurale.* — Préconisée

1. Max Schüller. *Allgemeine acute Peritonitis in Folge von Perforation des Wurmfortsatzes, Laparotomie und Excision des Wurmfortsatzes* (*Arch. f. kl. Chir.*, Berlin, 1889, 345).

2. Mohamed. *Perforation of vermiform Appendix* (Clinical Society of London, in *The Lancet*, 1884, 679).

par Mohamed, Ch. Symonds, E. Dittmann[1], Sonnenburg[2], l'incision parallèle à l'arcade a été érigée en procédé opératoire par Roux et par Mac Burney.

1° *Procédé de Roux* (de Lausanne) (1890)[3]. — L'incision est menée parallèlement au ligament de Poupart, moitié au-dessus, moitié au-dessous de l'épine iliaque antéro-supérieure et à un centimètre et

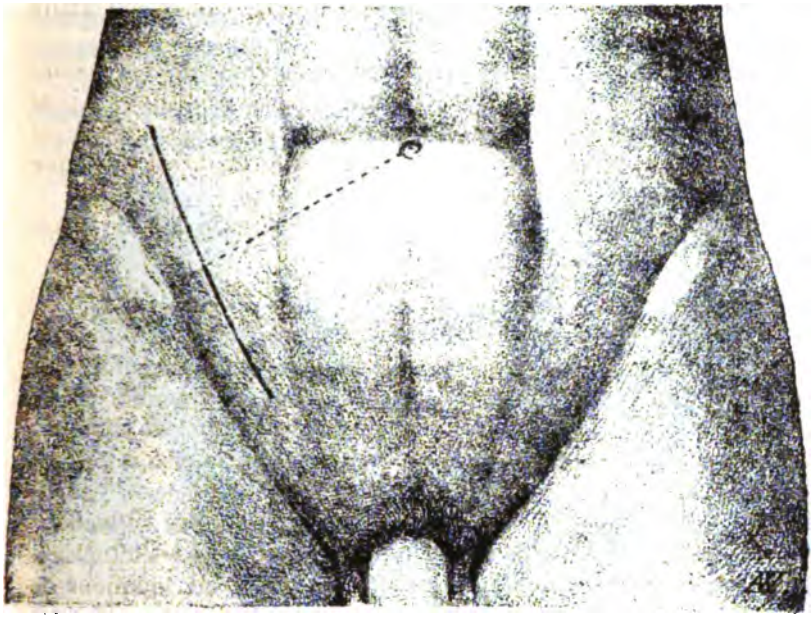

Fig. 1. — Incision de Roux (de Lausanne.)

demi ou deux centimètres en dedans de cette épine. Elle doit être longue de 15 à 18 centimètres. On sectionne couche par couche la paroi abdominale et on rencontre entre le petit oblique et le transverse une branche de l'artère circonflexe iliaque, qu'on est obligé de lier. Roux fait remarquer que l'on constate parfois, après section du muscle transverse, une infiltration du fascia transversalis. Dans ce cas il conseille d'aller avec prudence et d'ouvrir le péritoine à la

1. Dittmann (E.). *Ueber Wurmfortsatzperitonitis und deren operative Behandlung*. Th. d'Erlangen, 1890.
2. Sonnenburg. *Pathologie und Therapie der Perityphlitis*, III Auflage, 1896, Leipzig.
3. Roux. *Traitement chirurgical de la périlyphlite suppurée* (*Revue médicale de la Suisse romande*, 1890, n° 4, p. 325).

partie supéro-externe de la plaie. Avec l'index, engagé doucement entre la paroi en dehors et l'intestin en dedans, on décolle peu à peu; on libère ainsi le cæcum à sa partie externe ou à sa partie postérieure et bientôt le pus jaillit.

L'incision de Roux est commode; elle peut être prolongée à volonté, en haut ou en bas. Dans le cas de lésions suppurées, elle conduit directement sur le foyer. Dans les interventions à froid, elle donne un grand jour et permet la recherche de l'appendice, quelle que soit la position qu'il occupe. Aussi a-t-elle été adoptée par beaucoup de chirurgiens, en particulier par P. Reclus.

2° *Procédé de Ch. Mac Burney* (1894). — Comme celle de Roux, l'incision de Mac Burney est parallèle à l'arcade crurale, mais ce

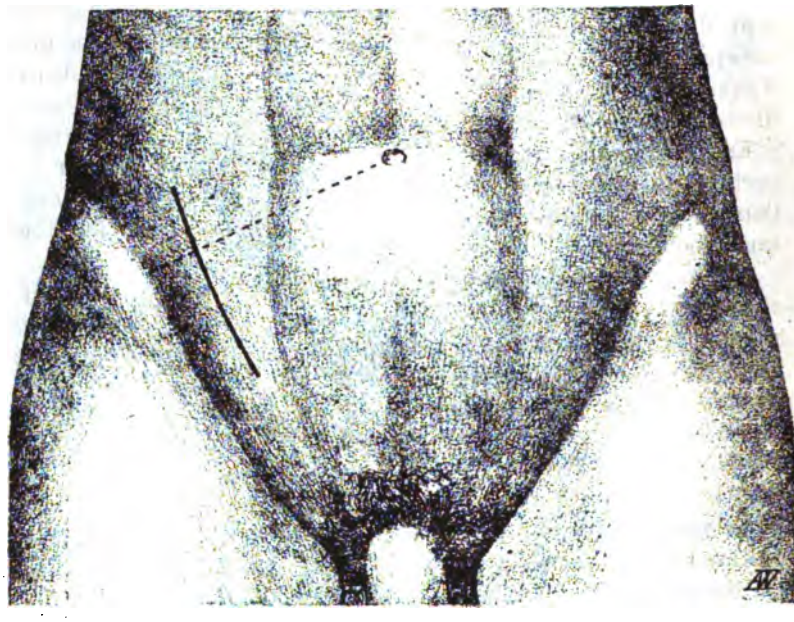

Fig. 2. — Incision de Ch. Mac Burney.

qui constitue toute l'originalité du procédé, c'est qu'il permet d'arriver jusqu'au péritoine sans avoir coupé une seule fibre des muscles de la paroi, mais simplement en passant dans les intervalles des faisceaux musculaires[1].

1. Ch. Mac Burney. *The incision made in the abdominal wall in cases of appendicitis, with a description of a new method of operating* (*Annals of Surgery*, 1894, XX, 38, Philadelphia).

L'incision cutanée est perpendiculaire à la ligne qui va de l'épine iliaque antéro-supérieure à l'ombilic. Elle est menée à deux centimètres et demi en dedans de l'épine iliaque et mesure dix centimètres, dont trois au-dessus et sept au-dessous de la ligne fictive ilio-ombilicale. Après section des couches superficielles et mise à nu du grand oblique, on sépare ses fibres sans les couper, parallèlement à leur direction, au moyen d'un instrument mousse. La sonde cannelée ou l'une des branches de ciseaux mousses est pour cela très commode. Les deux lèvres de la boutonnière pratiquée au grand oblique sont réclinées avec une paire d'écarteurs, et dans l'espace losangique ainsi créé on aperçoit le plan sous-jacent, petit oblique et transverse. On répète pour ce plan ce qui a déjà été fait sur le grand oblique; avec la sonde cannelée, on sépare parallèlement à leur direction —, par conséquent perpendiculairement au grand oblique —, les fibres des deux muscles profonds et une seconde paire d'écarteurs maintient béante la boutonnière ainsi faite. Puis on divise le fascia transversalis et finalement, on ouvre le péritoine.

En somme, on a utilisé deux paires d'écarteurs, l'une pour l'ouverture du grand oblique, l'autre pour les couches profondes et l'on parvient jusqu'au péritoine, par la simple dissociation des fibres, sans rien couper.

Une fois l'appendice enlevé, on reconstitue la paroi en faisant la suture successive des plans : péritoine et fascia transversalis, transverse et petit oblique, grand oblique. Non seulement ce procédé a l'avantage de ne sectionner aucune fibre musculaire, mais encore il comporte une série de plans de suture superposés et ne se correspondant pas. C'est donc un procédé très recommandable; mais il n'a sa raison d'être, étant donné le peu de jour qu'il fournit, que dans les cas où un diagnostic très précis a permis de déterminer l'absence de toute lésion péri-appendiculaire. Cela diminue beaucoup le nombre de cas où ce procédé, du reste très élégant, trouve son indication.

B. *Incisions latérales, parallèles à la ligne blanche.* — Ces incisions ont été préconisées par Max Schüller, par William H. Battle, par Kammerer et par Jalaguier.

1° *Procédé de Max Schüller.* — Max Schüller [1] a proposé, en 1889, l'incision latérale suivante :

Ligne verticale parallèle à la ligne blanche passant, à un travers de doigt en dedans du milieu de la ligne qui réunit l'épine iliaque antéro-supérieure et la symphyse. La ligne d'incision, longue de

1. *Arch. f. kl. Chirurgie*, Berlin, 1889, XXXIX, 2, 343.

10 centimètres, passe en dehors du grand droit. Au milieu de l'incision on trouve le cæcum et l'appendice.

Des maladies antérieures et les inflammations peuvent changer ces rapports, mais peuvent aussi les rendre fixes, comme les autopsies l'ont démontré.

Max Schüller conseille cette ligne d'incision surtout chez les sujets gras.

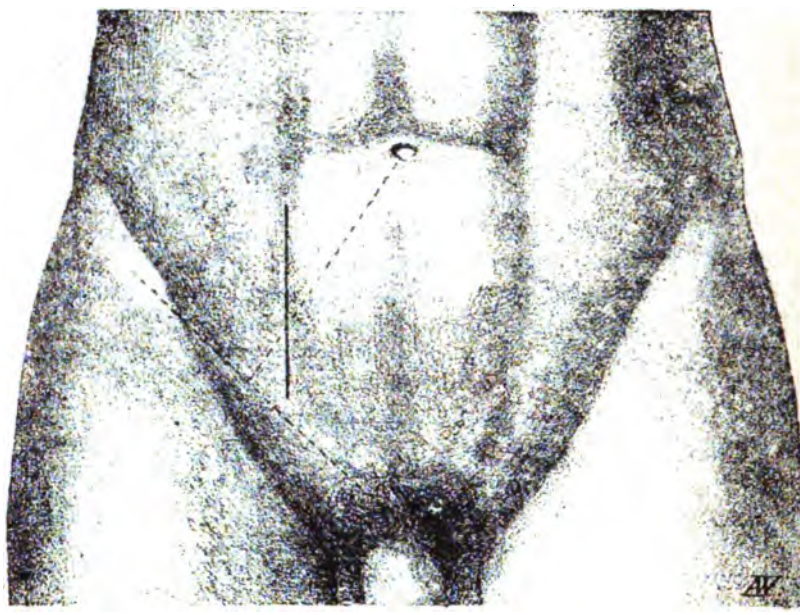

Fig. 3. — Incision de Max Schüller.

2° *Procédé de William H. Battle* [1] (1895). — Dans le procédé de Mac Burney, on s'éloigne de l'épine iliaque plus que dans le procédé de Roux, mais on n'est pas cependant sur la ligne de Max Schüller. Les chirurgiens qui suivirent, se rapprochent de plus en plus de la ligne semi-lunaire.

Le premier, W. H. Battle, en novembre 1895, a cherché à se rapprocher de cette ligne, en incisant exactement sur le bord externe du muscle droit. Son incision, tracée verticalement, correspond au milieu de la ligne menée de l'épine iliaque antéro-supérieure à

1. William H. Battle. *A case of incision for removal of Appendix, arranged for the certain prevention of Hernia.* Exhibited Nov. 22, 1895. — *Transact. of the clin. Soc. of London*, 1896, XXIX, 227.

l'ombilic. On incise la peau, puis le grand oblique, dont les deux lèvres sont écartées, surtout la lèvre interne, ce qui permet d'apercevoir la paroi antérieure de la gaine du droit. Celle-ci est incisée, le muscle droit est attiré vers la ligne médiane, et successivement l'on sectionne la paroi postérieure de la gaine, le fascia transversalis et le péritoine.

Après l'ablation de l'appendice, il ne reste plus qu'à suturer les tissus d'arrière en avant, et le muscle droit reprend sa position normale dans sa gaine, interposant ainsi son corps charnu non divisé entre les divers plans suturés.

La description de Battle n'est pas très explicite, mais on y trouve cependant tout ce qui fait la particularité des procédés de Kammerer et de Jalaguier : l'interposition du muscle droit entre les plans de suture antérieur et postérieur.

3° *Procédé de Kammerer* (de New-York) (1897). — L'auteur insiste[1] sur l'importance qu'il y a à bien repérer, avant l'opération, le bord externe du muscle droit, et pour cela il conseille de faire contracter le droit en priant le malade de s'asseoir.

L'incision est faite le long du muscle, sur une étendue de deux pouces, et la ligne menée de l'épine iliaque antéro-supérieure à l'ombilic doit la diviser en deux segments, dont l'un, le supérieur, un peu plus long. Elle rencontre la peau, le tissu cellulaire et l'aponévrose du grand oblique. La gaine antérieure du droit est ouverte et le bord externe du muscle se trouve mis à nu. Il faut avoir soin de ne pas inciser la ligne semi-lunaire, en ouvrant la gaine postérieure trop en dehors. On doit récliner fortement en dedans le muscle droit, après avoir, comme le conseille Kammerer, détruit les adhérences fibreuses qui servent à le fixer. Séparer le muscle de la paroi postérieure de sa gaine est facile. On récline le droit vers la ligne médiane au moyen de deux écarteurs, et pour terminer, l'on incise la paroi postérieure de la gaine, le fascia transversalis et le péritoine parallèlement à l'incision cutanée et à un centimètre et demi en dedans. Des pinces à pression servent à repérer la lèvre péritonéale.

Après ablation de l'appendice, la reconstitution de la paroi se fait par plans séparés. Un surjet au catgut ferme l'incision postérieure de la gaine, du fascia et du péritoine. Les écarteurs qui réclinent le droit sont alors enlevés et le muscle reprend sa place dans sa gaine. Il n'est pas inutile, pour l'y maintenir étalé, de fixer son bord externe à l'angle de la gaine aponévrotique. Des points séparés sur la paroi

1. *Medical Record*, New-York, 1897, 52, 337.

antérieure de la gaine et sur la peau terminent la suture de la paroi abdominale.

Kammerer insiste particulièrement sur quelques détails, à propos des vaisseaux et des nerfs que rencontre l'incision. Si les vaisseaux épigastriques gênent, il n'y a qu'à les lier. Plus ennuyeuse est la section d'une branche nerveuse qui croise transversalement la gaine postérieure, à la partie supérieure de la plaie. Kammerer a noté à la suite de cette section, une atrophie de la portion du droit innervée par cette branche; et pour éviter d'affaiblir la paroi, il conseille de respecter le rameau nerveux en le faisant relever vers l'angle supérieur de l'incision.

4° *Procédé de Jalaguier* [1] (1897). — Il réunit les avantages de la façon d'opérer de Mac Burney, de Battle et de Kammerer. Il ressemble beaucoup à celui de Kammerer, mais a été publié dans la *Presse médicale* (1897, n° 10, p. 53), un peu de temps avant celui du chirurgien américain (*Med. Record*, 1897, vol. LII, p. 837). Tous les temps en sont décrits avec le plus grand soin, et sa conception, très anatomique, en fait un procédé élégant, comparable à ce point de vue au procédé de Bassini pour la cure des hernies inguinales.

Sur le milieu de la ligne qui sépare l'épine iliaque antéro-supérieure de l'ombilic passe l'incision cutanée. Elle a 8 à 10 centimètres de long, dont un tiers au-dessus de la ligne ilio-ombilicale et deux tiers au-dessous, et doit être menée parallèlement au bord externe du muscle droit. L'aponévrose du grand oblique est incisée sur toute cette longueur; des pinces à pression en repèrent les deux lèvres et la lèvre interne en particulier est réclinée fortement vers la ligne médiane, de manière à rendre abordable la partie externe de la face antérieure du grand droit, renfermé dans sa gaine. Le bord externe du muscle est facile à voir et à toucher, et à un centimètre en dedans on incise la gaine antérieure. Ses deux lèvres sont prises avec des pinces et l'externe est disséquée de dedans en dehors jusqu'au bord externe du droit. Cette dissection est facile, la gaine n'adhérant qu'à une seule intersection fibreuse, qui n'est même pas constante. On dégage à la sonde cannelée et on refoule en dedans le bord externe du droit, deux écarteurs le maintiennent attiré vers la ligne médiane, et la gaine postérieure du droit apparaît à découvert. Le champ opératoire est traversé transversalement par une artériole, une veinule et un filet nerveux.

1. Jalaguier. *Traitement de l'appendicite; procédé opératoire destiné à assurer la reconstitution solide de la paroi abdominale après l'excision à froid de l'appendice* (*Presse medicale*, Paris, 1897, 53; et *Traité de Chirurgie* de S. Duplay et P. Reclus, 2e édition, t. VI, Paris, 1898).

L'incision du feuillet postérieur du droit est pratiquée un peu en dedans de l'angle dièdre formé par la réunion des deux parois de la gaine, et, dans cette section, il faut éviter de léser les vaisseaux épigastriques, situés à la partie inférieure de la plaie, entre le fascia et le péritoine.

La reconstitution de la paroi se fait par étages.

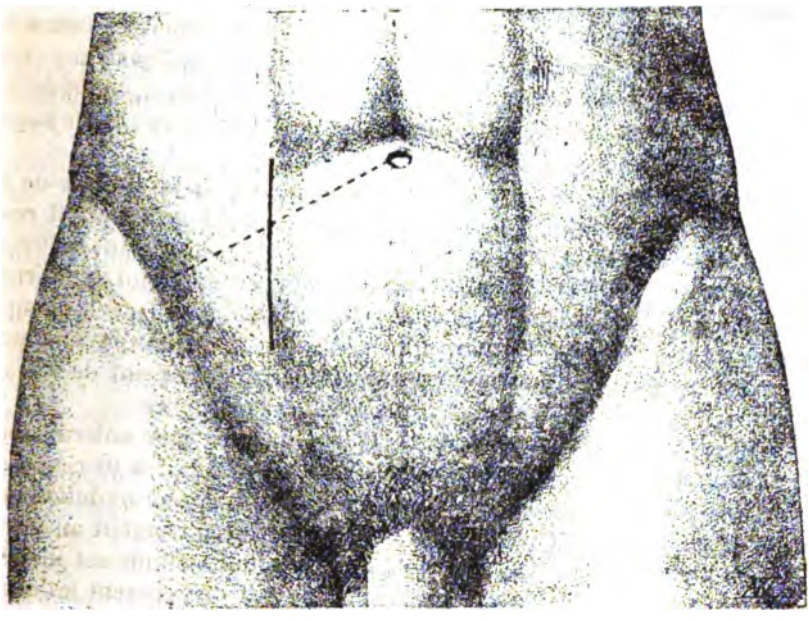

Fig. 4. — Incision de Jalaguier.

C. *Incision lombo-iliaque.* — A côté de l'incision médiane et de l'incision latérale, quelques auteurs ont préconisé l'incision postérieure, lombo-iliaque; elle est peu usitée.

1° *Procédé de Grinda* (de Nice). — Grinda a publié en 1897, dans la *Revue de Chirurgie* [1], quelques considérations sur la voie d'accès des appendicites suppurées. Il rappelle sa communication au XII° Congrès international de Moscou.

Cet auteur propose une incision un peu analogue à celle qui est employée dans la néphropexie. Elle suit en arrière le bord externe de la masse sacro-lombaire, s'incurve en bas parallèlement à la crête iliaque et à un travers de doigt au-dessus, et se termine à trois centi-

1. Grinda. *De l'incision lombo-iliaque dans le traitement des appendicites suppurées* (*Revue de Chirurgie*, Paris, 1897, n° 10, 841).

mètres en avant de l'épine iliaque antéro-supérieure. On pénètre ainsi dans la fosse iliaque, et c'est d'arrière en avant que l'on va à la recherche de l'abcès, presque toujours retro-cæcal. Grâce à cette incision, le drainage est bien assuré et il n'y a pas de chance d'éventration, mais c'est une voie détournée, peu employée jusqu'à ce jour, et avec raison. Le plus simple n'est-il pas d'aller directement vers l'appendice, sans prendre, par crainte d'ouvrir le péritoine, une voie indirecte ?

2° *Procédé de P. Poirier* (1898). — Dans ce procédé, dit « *a posteriori* », on suit également la voie postérieure [1]. L'incision est menée parallèlement à la moitié externe de l'arcade crurale, à quatre centimètres au dessus de l'épine iliaque antéro-supérieure. On va directement jusque derrière le transverse, et avec le doigt ou la sonde cannelée, on décolle le péritoine iliaque, comme dans la ligature des vaisseaux iliaques externes. Le cæcum et l'appendice sont abordés par derrière, et c'est d'arrière en avant, avec le doigt ou la sonde, qu'on dissocie la tumeur appendiculaire, qu'on ouvre les abcès, qu'on détache les adhérences. Le but, c'est de ménager la grande cavité péritonéale et d'arriver sûrement à l'appendice; c'est aussi de pouvoir procéder à une sorte de palpation bimanuelle de l'appendice, pour déterminer plus facilement son siège.

En somme, c'est presque le procédé recommandé par Sonnenburg. Ce chirurgien fait l'incision cutanée comme pour la ligature de l'iliaque. Il divise les muscles suivant une ligne réunissant les deux épines iliaques antérieures, et va jusqu'au péritoine, qu'il décolle du fascia iliaca, en haut, dans la direction des vaisseaux iliaques. Ce péritoine fait hernie dans la plaie, et on peut à travers lui explorer les parties infiltrées et même l'appendice. Rien n'est alors plus facile que d'inciser le péritoine au point où on sent l'appendice.

Est-il besoin de dire que toutes ces incisions ont leurs avantages et leurs inconvénients? Pour nous, nous avons l'habitude d'employer l'incision de Roux pour les péri-appendicites suppurées et celle de Jalaguier pour l'appendicite à froid.

Dès la paroi incisée, il reste à trouver l'appendice et à l'enlever.

Recherche de l'appendice. — Lorsqu'on opère très tôt, dans les premières heures, l'appendice est très facile à trouver. Il est libre et de plus, gonflé, « en érection », et se présente dès l'ouverture du ventre, entre les lèvres de la plaie.

1. P. Poirier. *Sur le traitement de l'appendicite aiguë* (*Bull. et Mém. de la Soc. de Ch.*, Paris, séance du 6 juillet 1898, XXIV, 743).

Un peu plus tard, l'appendice est masqué par des adhérences et sa recherche peut être beaucoup plus difficile. Certains auteurs ont même établi en principe qu'il ne fallait jamais, dans une opération d'appendicite avec abcès, chercher l'appendice. D'autres, comme Brun, s'efforcent d'arriver jusqu'à l'appendice et semblent ne pas trop craindre la contamination de la cavité péritonéale.

Dans quelles limites doit on chercher l'appendice? C'est bien difficile à préciser. Cependant on peut dire qu'il y a toujours avantage à l'enlever, car après une première intervention au cours de laquelle il aura été impossible de réséquer l'appendice, on peut voir éclater de nouveaux accidents. J'ai ouvert, chez une jeune fille, un abcès péri-appendiculaire sans pouvoir trouver l'appendice. Tout allait très bien lorsque, vers le vingt cinquième jour, éclatent brusquement des accidents très graves pour lesquels je suis obligé d'intervenir à nouveau; à cette seconde intervention, j'enlevai l'appendice. Chez une autre enfant, j'avais ouvert deux ans auparavant une collection suppurée péri-cæcale, quand de nouveaux accidents obligèrent à intervenir une seconde fois et à réséquer l'appendice. Aussi suis-je d'avis de chercher l'appendice et d'y consacrer même un certain temps.

Dans les interventions à froid, cette recherche est plus facile. On n'est pas arrêté par la crainte d'infecter le péritoine et l'on doit trouver l'appendice; « on doit l'appendice à son malade » (Routier). La question est de chercher l'appendice à l'endroit où il est le plus souvent, derrière le cæcum et remontant le long de la paroi postérieure. Parfois une lame péritonéale de nouvelle formation le masque complètement. Dans tous les cas où on ne le trouve pas immédiatement, il suffit ou bien d'employer la palpation du cæcum, comme le recommande Bobroff[1], ou bien de suivre, d'après le conseil d'Elliot[2], une des bandes longitudinales du cæcum, la première qui s'offre au regard; c'est en général la bandelette antérieure, et l'on se trouve forcément conduit au point d'insertion de l'appendice sur le cæcum.

Il faut aussi se rappeler que l'appendice a pu être presque complètement détruit par la suppuration et ne pas s'entêter à vouloir à tout prix le retrouver entier. Si l'on a soin de procéder méthodiquement et de suivre la bandelette cæcale, on arrive sur l'appendice

1. V. Bobroff. 1898, *Traitement chirurgical de l'appendicite* (*Meditzinskoe Obozrenié*, 1896, n° 16, p. 301, 303; et *Appendicite, périlyphlite et péritonite*. Moscou, 1899).

2. G. W. Elliot. *Excision of the vermiform appendix between the attacks, in a case of chronic appendicitis; the appendix being found in an ileo-cæcal fossa* (*The Amer. Journal of the med. Sciences*, 1891, CI, 556).

entier, ou au moins sur ce qui en reste, c'est-à-dire quelquefois sur un tout petit noyau fibreux, dernier vestige de l'organe détruit par la gangrène.

Traitement de l'appendice. — En 1890, Dittmann fixait le moignon de l'appendice réséqué dans la plaie abdominale, pour éviter l'infection du péritoine; il n'est plus aujourd'hui question de tels procédés.

Voici le procédé auquel j'ai recours :

Avant de s'occuper de l'appendice, il faut assurer l'hémostase par la ligature du méso. Celui-ci sera traversé à sa base, *le plus près possible du cæcum et tout contre l'appendice*, avec l'aiguille de Reverdin, et un fil de soie assez solide permettra de lier tout le méso. Les deux chefs de ce fil sont pris dans une pince et non pas coupés. Puis le méso est sectionné avec des ciseaux le long de son bord adhérent, ce qui permet à l'appendice de s'allonger, de se dérouler, et de se laisser isoler jusqu'à son insertion cæcale. Un second fil de soie est noué autour de la base de l'appendice; une pince à pression de Kocher est placée sur l'appendice, à un centimètre au-dessus, et l'appendice lui-même est sectionné entre le fil et la pince.

Reste à traiter le moignon. J'emploie habituellement le procédé indiqué par Cabot[1]. C'est-à-dire que je dissèque autour du moignon une manchette séreuse, de façon à pouvoir la renverser vers le cæcum et à permettre l'excision de la muqueuse malade. La fine pointe du thermo-cautère achève la destruction des tissus infectés. La manchette est ramenée de façon à recouvrir le point touché au thermo-cautère et fermée par quelques points à la soie fine. En somme, l'appendice se trouve ainsi fermé par la ligature qui est à sa base et par les points de suture séro-séreux de la manchette. Ces derniers points font un peu double emploi.

Ce qui est beaucoup plus important, c'est d'*enfouir* dans un pli du cæcum le moignon appendiculaire. Cet enfouissement est facile lorsque le cæcum est mobile et vient bien à la plaie. Dans ce cas, la base de l'appendice est entourée par une plate-forme de tissu cæcal, et le mieux est de passer un surjet à la Lembert, comme pour la pose du bouton de Murphy, et de serrer en bourse, pendant qu'un aide refoule avec une pince, vers le cæcum, le moignon qu'on veut

1. A. T. Cabot. *A case of relapsing appendicitis in which the appendix was removed in an interval between the attacks; with recovery* (*Boston med. and surg. Journal*, 1891, CXXIV, n° 3, 57).

enfouir. Si le cæcum vient difficilement, il est plus commode de passer avec la petite aiguille de Reverdin courbe quelques fils séparés, qui creusent un pli dans la paroi cæcale et permettent ainsi d'y loger le moignon.

Il ne reste plus qu'à couper le fil mis sur le méso et à rentrer le tout, avec ou sans drainage.

Soins consécutifs. — Après toute anesthésie, il est bon d'instituer pendant les douze premières heures une diète absolue, de façon à éviter les vomissements. Si la soif est trop vive, si le malade est faible, ou si l'infection est intense, j'ai l'habitude de faire faire des injections sous-cutanées de sérum artificiel : 1000 à 1 500 grammes pendant les premières vingt-quatre heures.

Pendant le second jour, on donne des boissons alcooliques légères. Le troisième jour, alimentation lactée et eau de Vichy. C'est seulement au sixième jour que je fais donner un purgatif léger, et ensuite je permets l'alimentation. Toutes les fois qu'on a enlevé l'appendice, on peut assez rapidement alimenter le malade.

Il est bon, pour éviter l'éventration, de faire porter pendant les premiers mois une ceinture abdominale; le port de cette ceinture doit être prolongé quand la plaie de la paroi a dû être drainée.

Dans les cas où l'appendicite malade présenterait des foyers péri-appendiculaires, il faut les drainer, c'est entendu. Mais si l'appendice est gangrené, ou offre des plaques de sphacèle, il faut utiliser le nettoyage des parties avec l'*eau oxygénée* à moitié ou au quart, dans le but de détruire aussitôt que possible les anaérobies qui déterminent ces complications de gangrène, et trop souvent, de gangrène gazeuse.

LES

ACCIDENTS DE L'ATTAQUE D'ÉPILEPSIE

LIÉS A LA CONTRACTION MUSCULAIRE.

CONTRIBUTION

A LA PATHOGÉNIE DES HERNIES VRAIES DU MUSCLE JAMBIER ANTÉRIEUR

Par Ch. FÉRÉ

Médecin de Bicêtre.

La contraction tonique des muscles, qui tient une place si importante dans l'accès d'épilepsie, peut déterminer par elle-même des accidents très divers [1].

On peut lui attribuer l'asphyxie produite par la violence du spasme des muscles du cou et des muscles thoraciques; cet accident a d'autant plus de chance de se produire qu'il existe des lésions aiguës ou chroniques du poumon (pleurésie, pneumonie, congestion, tuberculose pulmonaire, etc.). La rupture du cœur s'observe aussi pendant la période tonique (Short, Lunier). En général, la rupture du cœur est aussi favorisée par un état pathologique antérieur. Ce n'est pas seulement le cœur qui peut se rompre pendant l'attaque comitiale: mais aussi le foie, le diaphragme. Teissier a observé une rupture du diaphragme chez un épileptique qui avait eu une attaque dans la convalescence d'une fièvre typhoïde.

La contraction des masseters produit souvent des morsures profondes des joues et de la langue, et même quelquefois des sections complètes de la langue (Arétée, Turner). Les morsures de la langue peuvent détacher des lambeaux qui se cicatrisent isolément et qu'on est obligé de réséquer. La morsure de la langue n'est pas seulement une circonstance aggravante en raison des déformations persistantes, mais aussi en raison de l'hémorragie qui peut en résulter, ou du gonflement énorme de l'organe, qui est quelquefois

1. Ch. Féré. *Les épilepsies et les épileptiques*, 1890, p. 423.

provoqué par le traumatisme. Bailly a vu la mort par asphyxie survenir en conséquence de ce dernier accident, dans un cas d'éclampsie puerpérale; j'ai observé une terminaison identique dans un cas d'épilepsie chronique.

Les contractions des abaisseurs de la mâchoire peuvent provoquer des luxations; j'ai vu récemment une jeune fille qui, à presque chaque attaque d'épilepsie, se fait une luxation de la mâchoire, que sa mère a appris à réduire.

Les os les plus volumineux du squelette peuvent se rompre dans l'attaque d'épilepsie. On a affirmé sans preuves, que les épileptiques présentent des altérations des os qui les prédisposent aux fractures[1]; mais le fait est que les fractures sont beaucoup plus rares chez eux qu'on pourrait le supposer. Les fractures dites spontanées, par action musculaire, qui pourraient s'expliquer par des altérations des os, sont exceptionnelles; Rowley a signalé un épileptique qui s'était successivement brisé les deux fémurs dans des attaques[2]. Charon[3] a eu la singulière fortune de rencontrer cinq exemples de fractures soi-disant spontanées, trois fractures du fémur et deux des humérus; mais ses observations sont fort insuffisantes pour exclure toute action traumatique.

La hernie abdominale peut être la conséquence du spasme, mais c'est un accident rare. Je ne l'ai observé qu'une fois : c'était une hernie inguinale droite, qui s'est produite chez un épileptique amaigri par la phthisie et qui, d'ailleurs, présentait de l'autre côté un canal fort large.

On sait que la prédisposition aux hernies est fréquente chez les dégénérés en général; cependant les épileptiques présentent moins de hernies qu'on pourrait le supposer : dans une première statistique, j'en ai trouvé 6 pour 100[4], dans une autre ultérieure, 9 pour 100.

Cet exposé rapide montre que si quelques-uns des accidents des attaques d'épilepsie sont directement ou indirectement liés à la contraction musculaire, d'autres sont favorisés par une condition prédisposante, pathologique ou congénitale.

J'ai observé à la suite d'un accès d'épilepsie, un accident qui, autant qu'on en pourrait juger par les faits connus, paraît sans rapport avec une condition prédisposante : c'est une hernie musculaire.

1. A. Vazelle. *Contrib. à l'étude des fractures chez les épileptiques.* Thèse. 1895.
2. W. Rowley. *A treatise on female nervous, hysterical, hypochondriacal, convulsive diseases*, etc., 1788, p. 397.
3. R. Charon. *Les fractures spontanées pendant les accès d'épilepsie* (*Ann. méd.-psych.*, 1899, VIIIe série, t. X, juillet-août).
4. Féré. *Loc. cit.*, p. 398.

Observation. — *Épilepsie. Stigmates multiples de dégénérescence. Hernie du jambier antérieur droit à la suite d'une attaque convulsive.*

M. B... quarante-cinq ans, journalier, est hospitalisé depuis plusieurs années pour des accès d'épilepsie qui ont débuté à trente-deux ans, à la suite d'excès alcooliques, et sont devenus rares depuis qu'il est soumis au bromure; mais chaque fois qu'il obtient une permission, il s'enivre et presque toujours il a un accès pendant la nuit qui suit ou le lendemain.

En dehors de ses accès il est parfaitement valide et travaille régulièrement au marais. A une inspection superficielle, il peut passer pour un homme bien constitué; toutefois il présente plusieurs particularités dont l'origine tératologique n'est pas douteuse : asymétrie crânio-faciale du côté gauche; asymétrie chromatique des iris avec inégalité pupillaire; fibro-cartilage préauriculaire du côté gauche; bifidité de la luette; hypospadias; palmure des deuxième et troisième orteils aux deux pieds.

Il était sorti le dimanche 22 mars 1896; il était rentré de bonne heure, contre son habitude et « à peine ému », au dire du surveillant. Cependant il a eu un accès la nuit, avec perte de connaissance, miction involontaire, morsure de la langue. Il est resté dans la stupeur jusqu'au matin. Au réveil, il se plaint d'avoir reçu un coup à la jambe droite, où il y a une bosse.

Le surveillant se croyait sûr d'avoir établi que le malade s'était secoué dans son lit comme il faisait d'ordinaire, mais qu'on n'avait pas eu à le maintenir et qu'il n'était pas tombé. La réalité d'un traumatisme n'était pas du tout prouvée. Du reste, il n'y avait aucune ecchymose, ni aucune trace de contusion à l'endroit douloureux; mais la bosse était évidente.

Le malade se tenait couché sur le côté gauche, le membre inférieur gauche allongé, tandis que le membre supérieur droit était fléchi, la cuisse fléchie sur l'abdomen, la jambe sur la cuisse, et le pied étendu sur la jambe, les orteils fortement relevés. Au niveau de l'union du tiers moyen au tiers inférieur de la jambe, à 3 centimètres en dehors de la crête du tibia, il existait une tumeur du volume d'une grosse amande et à peu près de la même forme, à grand axe vertical. Elle était le siège d'une sorte de fluctuation dans l'exploration transversale, mais cette sensation fait défaut dans l'exploration verticale. Les tentatives de réduction étaient douloureuses; et la saillie était douloureuse dans les mouvements volontaires. La tumeur se réduisait, dès que le malade était dans le décubitus dorsal, le pied fléchi vers la plante. Quand le malade était debout, les deux talons rapprochés, la tumeur était un peu moins volumineuse que dans la première position, et elle était plus dure, difficile et douloureuse à réduire. Quand le malade était replacé dans le décubitus dorsal, la jambe allongée, le pied ballant en abduction, la tumeur se réduisait spontanément et elle laissait à sa place une boutonnière de l'aponévrose, de 3 centimètres de long environ dans le sens vertical, ne paraissant avoir que quelques millimètres de largeur, mais dans laquelle l'extrémité du doigt pénétrait facilement en invaginant la peau et sentait de chaque côté un bord falciforme

régulier. Il n'existait aucune solution de continuité analogue sur toute l'étendue de l'aponévrose du membre antérieur droit, mais du côté gauche, dans un point exactement symétrique pour la hauteur, et d'un demi-centimètre plus rapproché de la crête tibiale, il existait une boutonnière de l'aponévrose où la pulpe de l'index s'introduisait facilement en repoussant la peau. Il ne se faisait du côté gauche aucune saillie pendant la station, ni dans le rapprochement passif des points d'insertion du muscle jambier antérieur.

Le malade fut laissé au repos; la douleur diminua peu à peu sans que le volume de la saillie s'atténuât sensiblement. Il put au bout de quelques jours reprendre ses fonctions en gardant sa grosseur, qu'il affirmait toujours ne s'être jamais connue avant le dernier accès.

Ce malade a été transféré dans un asile de province et perdu de vue.

Ce qui m'avait surtout intéressé dans ce fait, ce n'était pas la hernie elle-même, mais la symétrie des lacunes de l'aponévrose, qui me semblaient indiquer un défaut de développement favorisant la production de la hernie. L'idée ne me vint pas de relever ce rapport que je croyais une notion banale. Mais j'ai eu plusieurs fois depuis, l'occasion d'observer dans le service des épileptiques, des saillies souvent symétriques ou peu s'en faut, siégeant dans la région du jambier antérieur. Il s'agissait de saillies beaucoup plus petites que celle qui avait attiré la première fois mon attention, non douloureuses, ignorées des malades, mais présentant à l'exploration les caractères que je viens de signaler dans l'Observation. Je n'ai pas fait le relevé des cas que j'ai observés, bien pénétré de l'idée que la malformation de l'aponévose comme condition prédisposante des hernies était un fait bien connu.

Dans un autre service, au commencement de cette année, j'ai été frappé de la fréquence de ces hernies ignorées. Je les ai étudiées avec soin, je les ai comptées, j'ai déterminé leur position, leur symétrie, et puis j'ai cherché des informations sur le sujet.

La tâche m'a été rendue facile par deux thèses récentes, l'une sur les hernies du jambier antérieur et l'autre sur les hernies musculaires en général [1]. J'ai relu avec soin les travaux qui font autorité sur la question; et si j'ai bien compris, la définition actuelle de la hernie musculaire vraie est la suivante : tumeur formée par le passage d'une portion de muscle non déchiré et ayant conservé ses insertions intactes au travers d'un orifice accidentel de sa gaine aponévrotique déchirée ou amincie. Cette définition, pas plus d'ail-

1. A. Bion. *Étude sur les hernies musculaires vraies du jambier antérieur.* Th., 1899. — M. Momtchiloff. *Hernie musculaire vraie et pseudo-hernie musculaire.* Th., 1899.

leurs que l'histoire clinique et étiologique de la hernie musculaire, ne contient aucune notion de condition prédisposante. C'est justement une condition prédisposante dont la réalité me paraît mise hors de doute par les observations qui vont suivre.

J'ai passé en revue 204 aliénés, sans distinction de formes, tels qu'ils ont été réunis par les hasards de l'admission. Ce sont des hommes adultes ayant dépassé 18 ans et n'atteignant pas 70 ans.

Fig. 1. — Hernies musculaires multiples de la jambe droite.

Sur 204, 31 présentent des saillies musculaires au moins à une jambe, soit une proportion de 15,25 pour 100. Les sujets atteints ont de 20 à 62 ans; 4, de 20 à 30; 7, de 30 à 40; 13, de 40 à 50; 5, de 50 à 60 et 2 au-dessus de 60 ans. Les hernies sont plus nombreuses dans les groupes les plus nombreux; l'âge n'a aucune importance au point de vue étiologique. On ne peut trouver aucun caractère commun non plus relativement à la taille, ni à la constitution générale. Vingt-trois professions sont représentées chez ces 31 individus, et il n'y en a pas plus de deux appartenant à la même (menuisiers, horlogers, tailleurs, employés, garçons de café, journaliers, ébénistes, sans profession).

Chez 15, il y a au moins une saillie de chaque côté; chez 7, il y en a au moins une à la jambe droite; chez 9, il y en a au moins une à la jambe gauche. Parmi les 15 qui sont affectés des deux côtés, 2 ont trois tumeurs à gauche; 3 ont deux tumeurs à gauche; 2 seulement ont deux tumeurs à droite. Parmi les 7 qui sont affectés seulement du côté droit, un a 5 tumeurs et 2 en ont deux (Fig. 1). Parmi les 9 qui sont affectés seulement du côté gauche, 2 en ont deux. En somme, comme toutes les anomalies, celle-ci est plus fréquente à gauche.

Quelquefois la symétrie est tout à fait remarquable, comme on peut le voir sur deux des photographies ci-jointes (Fig. 2 et 3); les deux hernies sont exactement à la même hauteur et à la même distance de la crête tibiale.

Leur position la plus fréquente, qu'elles soient symétriques ou non, est à 3 ou 4 centimètres en dehors de la crête tibiale; quelque-

fois elles se rapprochent de la crête du tibia; plus rarement elles s'en éloignent. Presque toujours au tiers moyen de la jambe (Fig. 1, 2, 3, 4 et 5) : 60 pour 100 sont situées de 18 à 22 centimètres au-dessus du sommet de la malléole, 7 pour 100 seulement au-dessus de cette région et 33 pour 100 au-dessous.

Pour l'exploration, on fait placer le sujet debout, les pieds joints sur un escabeau. Les saillies apparaissent très nettement, comme on peut s'en rendre compte sur les photographies; le muscle bombe

Fig. 2. — Hernies musculaires symétriques des deux jambes.

Fig. 3. — Hernies musculaires symétriques des deux jambes.

à travers la fente aponévrotique plutôt qu'il ne forme une véritable tumeur. La saillie est facilement réductible, quelquefois avec une légère crépitation. On peut faire disparaître ou augmenter la saillie dans les différentes positions du membre capable de changer la tension du muscle. Il est facile de se rendre compte par l'introduction de la pulpe du doigt, qu'il existe une boutonnière de l'aponévrose; en général, la solution de continuité ne dépasse pas 2 centimètres ou 2 centimètres et demi de longueur. Mais lorsqu'il existe des saillies musculaires, si on explore avec soin l'aponévrose du jambier antérieur, on y trouve souvent des dépressions étroites qui ne permettent pas l'introduction du doigt, mais qui indiquent cependant une solution de continuité. Dans certains cas, on a la sensation d'un état criblé de l'aponévrose. Ces dispositions ne figurent pas dans la statistique, qui ne comprend que les cas où les saillies sont nettement visibles, comme celles qui sont représentées.

La plupart de ces tumeurs étaient absolument ignorées des

malades; l'un d'eux cependant, savait qu'il avait ces grosseurs symétriques « de jeunesse »; ils n'en avaient jamais souffert. Aucun ne se plaint des manœuvres que provoque l'exploration; il y a une indolence complète.

Ces tumeurs n'ont d'intérêt que parce qu'elles mettent en lumière une disposition anatomique qui paraît constituer une condition prédisposante de premier ordre dans les hernies musculaires, et qui paraît avoir joué le principal rôle, chez l'épileptique qui a été

Fig. 4. — Hernies musculaires de la jambe droite.

Fig. 5. — Hernies musculaires de la jambe droite.

le sujet de notre observation, et qui présentait une disposition prédisposante symétrique.

Les hernies musculaires ont été assez souvent l'objet de recherches chez des catégories d'individus qu'on peut examiner à l'aise, dans de bonnes conditions d'observation, comme les militaires. Si les dispositions que je signale ont passé inaperçues, c'est qu'elles ne sont feéquentes que chez les sujets où je les ai trouvées, bien connus pour la fréquence de leurs défectuosités.

Les dégénérés sont caractérisés par des anomalies de développement qui constituent les conditions les plus évidentes de la prédisposition morbide [1]. En général ces anomalies portent sur la mor-

1. Ch. Féré. *La famille névropathique; théorie tératologique de l'hérédité et de la prédisposition morbides et de la dégénérescence*, 2e éd., Paris, 1898, p. 208.

phologie des organes et sur leurs moyens de fixité. Sans doute on a pu conjecturer que les défauts de résistance dont ils donnent tant de preuves, doivent être liés à des défauts congénitaux de structure; mais les preuves paraissent manquer. C'est à ce point de vue que les anomalies que je signale sont intéressantes, parce que ce sont plutôt des anomalies de structure, des anomalies de tissus, que des anomalies morphologiques ordinaires.

C'est sans métaphore que l'on peut dire que les aponévroses en trous des dégénérés sont des preuves palpables de leur misère anatomique.

SUR

L'EMPLOI PLUS RESTREINT DE L'ANESTHÉSIE GÉNÉRALE

SPÉCIALEMENT SUR LA PRATIQUE DE GRANDES OPÉRATIONS A L'AIDE DE L'APPLICATION LOCALE DE CHLORURE D'ÉTHYLE COMBINÉE AVEC L'ANESTHÉSIE PRIMAIRE DE CHLOROFORME

ET QUELQUES REMARQUES

SUR

LA SENSIBILITÉ DES DIFFÉRENTS TISSUS DU CORPS HUMAIN

Par Oscar BLOCH

Chirurgien en chef de l'Hôpital royal Frédéric, à Copenhague.

La restriction de l'emploi de l'anesthésie générale est, comme on sait, un sujet d'actualité; tout le monde est d'accord qu'il vaudrait mieux se passer complètement de l'anesthésie générale et se contenter de la locale. Pour contribuer à l'éclaircissement de cette question, j'ai publié dans *Bibliothek for Lægev*, Kjobenhavn, 1898, quelques études relatives à l'anesthésie chirurgicale, d'où il résultait que l'anesthésie locale de chlorure d'éthyle (celle que je préfère en fait d'anesthésie locale) est à même de remplacer l'anesthésie générale pendant des opérations d'une moindre portée, et même pendant quelques grandes opérations; il en résultait aussi que l'application locale de chlorure d'éthyle, précédée d'une inhalation de très peu de chloroforme, peut tenir lieu de l'anesthésie générale dans un nombre assez considérable de grandes opérations.

J'ai continué mes études, et maintenant je pense posséder assez d'expérience pour être à même d'émettre sur cette question importante une opinion fondée.

Mes observations comprennent :

503 opérations pratiquées à l'aide du chlorure d'éthyle seul (après juin 1892).

393 opérations pratiquées à l'aide de l'anesthésie locale de chlorure d'éthyle, précédée d'une anesthésie préalable au chloroforme (après septembre 1897).

252 opérations pratiquées à l'aide de l'anesthésie au chloroforme seul. Toutes ces opérations ont été pratiquées, après que j'étais au fait de ce qu'on peut se contenter de peu de chloroforme (c'est-à-dire après le 1er janvier 1898).

115 opérations pratiquées sans anesthésie aucune.

Les observations citées dans cette communication ont été finies avant le 1er juillet 1899. Comme il ressort des tables qui se trouvent in extenso dans ma dissertation détaillée, imprimée dans *Nordisk medicinsk Arkiv*, j'ai exactement noté la durée des opérations et la quantité du chloroforme inhalé.

Voici le raisonnement qui forme la base de ma conviction, quant à la restriction de l'anesthésie générale :

De tous les tissus du corps humain, celui de la peau est le plus sensible; à l'état normal, beaucoup des tissus profonds sont insensibles. Si l'on peut anesthésier la peau d'une manière absolument sûre et inoffensive, on peut donc, à juste titre, s'attendre à ce que de grandes opérations pourront se faire, sans que les malades éprouvent aucune douleur digne de mention.

Et vraiment, il en est ainsi. — Pourtant, s'il n'y a pas d'indication décisive d'éviter l'anesthésie d'inhalation, je suis d'avis que, dans la plupart des cas, on doit s'en servir, parce que l'impression psychique d'une opération est toujours forte et qu'il est calmant d'être anesthésié avant d'être opéré.

Puisque, comme je vais le prouver, on peut déterminer l'anesthésie avec très peu de chloroforme, il faut commencer par l'anesthésie par inhalation; le commencement de l'opération n'éveille donc pas de douleurs, ni physiques, ni psychiques. Ce n'est que plus tard que le malade reprend un peu ses esprits; peut-être sent-il, sans le bien saisir, qu'on le touche, ou peut-être éprouve-t-il des douleurs; il faut donc le réanesthésier avec très peu de chloroforme; s'il est fortement excité, il faut déterminer l'anesthésie complète.

Pour élucider mon sujet principal, l'application locale de chlorure d'éthyle, précédée d'une anesthésie au chloroforme, il me faut dire quelques mots des autres manières d'anesthésier; je serai court.

Remarques sur 503 opérations pratiquées à l'aide du chlorure d'éthyle seul.

On applique le chlorure d'éthyle linéairement sur la peau; l'incision ne se fait qu'au moment où la peau est blanchie et dure au toucher. Si la peau est saine, l'incision se fera toujours sans occasionner de douleurs; au contraire, l'incision du tissu sous-cutané sain peut éveiller des douleurs, probablement par la section des petites branches de nerf qui s'y trouvent; car ce n'est pas tout le tissu sous-cutané dont l'incision est douloureuse. Si la peau est enflammée, le chlorure d'éthyle semble ne pas produire d'anesthésie, malgré la blancheur et la dureté de la peau: pourtant, elle existe, et la douleur éprouvée est due à la pression du bistouri sur les tissus plus profonds, enflammés et endoloris. L'application de chlorure d'éthyle n'entrave pas la réunion par première intention.

Je base mon opinion sur l'observation de l'effet du chlorure d'éthyle employé dans 254 cas d'abcès, 66 cas de phlegmons et 183 opérations qui ordinairement se pratiquent à l'aide de l'anesthésie générale, et que j'ai faites à l'aide du chlorure d'éthyle seul.

Sur ces 183 opérations qui concernent mon sujet, je m'étendrai un peu plus longuement, surtout parce qu'il s'agit d'opérations que tout médecin peut être forcé de pratiquer sans être assisté d'un aide expérimenté en fait d'anesthésie générale, ou de pratiquer dans des circonstances où il y a des contre-indications d'une telle anesthésie.

J'ai surtout en vue la herniotomie, la trachéotomie et la colostomie (entérostomie); dans les trois cas, on trouve ordinairement la peau saine; si on l'a incisée sans éveiller de douleurs, les tissus qu'on va sectionner ensuite n'ont guère de sensibilité. Ce n'est que quand on les tiraille ou les presse que le malade se plaint un peu; mais on doit éviter tout tiraillement et toute pression, en opérant « d'une main légère ». Ces trois opérations peuvent certainement se pratiquer sans anesthésie générale, et pourtant, les malades ne ressentiront aucune douleur digne de mention. J'appuie ma conviction sur l'observation de 16 herniotomies, 3 trachéotomies, 6 colostomies et 1 entérostomie, toutes pratiquées à l'aide du chlorure d'éthyle seul, partie par moi, partie par mes aides. Parmi les autres opérations, pratiquées à l'aide d'anesthésie locale, je citerai :

4 arthrotomies.

5 opérations de corps étrangers articulaires.

5 opérations d'empyème de la plèvre (dont deux avec résection des côtes).

22 opérations d'ongle incarné du gros orteil.

16 excisions de petites tumeurs (dont quelques-unes pour l'examen microscopique).

7 opérations de fistule à l'anus.

1 ténotomie du tendon d'Achille.

Dans aucun de ces cas, je ne me repens de m'être passé d'anesthésie générale, et je suis convaincu que maintes grandes opérations (par exemple les ovariotomies) peuvent être pratiquées à l'aide de l'anesthésie locale, sans que le malade éprouve aucune douleur appréciable.

Mais, comme je l'ai dit, s'il n'y a pas d'indication urgente d'éviter l'anesthésie générale, il est, à mon avis, plus correct et plus agréable de s'en servir sous forme d'anesthésie légère au chloroforme et de la combiner avec l'application locale de chlorure d'éthyle.

C'est pour recommander cette méthode d'anesthésie que je fais ma communication, et je suis convaincu qu'en agissant ainsi, on est utile à ses malades. Je vais expliquer la méthode, et puis j'en exposerai les avantages et les inconvénients.

Remarques sur 393 opérations pratiquées à l'aide de l'application locale de chlorure d'éthyle, combinée avec une anesthésie préalable au chloroforme.

Voici la méthode dans ses traits caractéristiques :

On désinfecte la région où l'on va opérer; on couche le malade comme l'opération l'exige; s'il faut employer l'appareil d'Esmarch à lien constricteur, on l'applique avant l'anesthésie; on met le masque d'Esmarch devant le nez et la bouche du malade, qu'on invite à respirer tranquillement et à faire semblant de dormir.

Ordinairement j'ajoute : « N'ayez pas peur; si vous sentez des douleurs, dites-le-moi, qu'on vous fasse inhaler encore du chloroforme; mais ne vous souciez pas qu'on vous touche, pourvu que cela ne vous fasse pas mal. »

Puis on charge le masque de chloroforme, un peu au-dessous des narines, assez pour y produire une tache un peu moindre qu'une piece de cent sous; l'aide qui administre le chloroforme couvre la tache de sa main creuse, pour que les vapeurs ne s'échap-

pent pas trop. Un calme complet regne dans la salle d'opération.

Quelque temps après on verse encore un peu de chloroforme sur le masque; au bout d'une à deux minutes, je demande : « Dormez-vous? » Ordinairement le malade ne me répond pas: parfois il me répond apathiquement « oui » ou « non »; bref, on s'aperçoit que le malade, qui n'a inhalé cu un à deux centimetres cubes de chloroforme, est en train de s'endormir, ou dort déjà Voilé le moment d'appliquer le chlorure d'ethyle : l'onérateur et son aide principal prennent chacun leur flacon enveloppé de gaze stérile, pour qu'ils n'infectent pas leurs doigts desinfectés, ils en dirigent le jet. en même temps, sur les mêmes endroits, ou, s'il faut faire plusieurs incisions (par exemple en cas de cancer de la mamelle, résection de l'articulation tibio-tarsienne, etc.), chacun sur son endroit; de temps en temps l'administrateur du chloroforme en verse quelques gouttes sur le masque, qu'il couvre toujours de sa main creuse. Quand le chlorure d'éthyle a rendu la peau blanche et dure, on se débarrasse du flacon et incise la peau sans provoquer aucune réaction du malade. Au contraire, l'incision du tissu lamineux sous-cutané est souvent un peu douloureuse. Si le malade éprouve réellement des douleurs (ce que l'administrateur du chloroforme voit au visage du malade), on couvre la plaie de gaze stérile et sèche, tandis qu'on fait inhaler un peu plus de chloroforme au malade; ordinairement au bout d'une minute on peut recommencer l'opération sans que le malade s'en plaigne, on incise prudemment avec le bistouri bien tranchant le fascia et les muscles sans susciter la moindre réaction. Les tracteurs qu'on emploie sont obtus, et les aides qui les tiennent ne doivent pas les ecarter l'un de l'autre plus qu'il n'en est besoin, mais les manipuler d'une main légère. S'il faut inciser le péritoine, on peut d'ordinaire en soulever un pli avec une pince à griffes, y faire une ouverture avec la pointe du bistouri, et puis prolonger l'incision avec le bistouri ou une paire de ciseaux. Le soulèvement du pli doit se faire doucement; sinon, il sera douloureux. On peut inciser le péritoine sain, sans que le malade en souffre, pourvu qu'on ne le tiraille pas; il en est de même de l'application des pinces de Péan sur les bords de la plaie péritonéale, et de l'incision des autres tissus.

Que la compression et le tiraillement des tissus soient douloureux, cela n'est pas étonnant : on comprime et tiraille les nerfs, et cela fait toujours mal. Il y a une expérience à la portée de tout le monde : on peut tirer les cheveux à un individu de manière à le faire beaucoup souffrir; mais si l'on pince les cheveux, non sensibles en

soi, d'une main légère, cela ne se sent presque pas; on peut presser (pincer) si légèrement la peau, sensible en soi, que cela ne fait pas mal du tout; au contraire, si l'on y met un peu de force, cela peut provoquer beaucoup de douleurs.

Il serait trop long d'énumérer ici tous les détails concernant la sensibilité des malades quant aux différentes périodes des différentes opérations; dans un chapitre à part j'exposerai mon expérience sur la sensibilité des différents tissus du corps humain. Ici je ferai seulement observer que toutes les manipulations qu'exigent les opérations, doivent être l'objet d'une attention infatigable; si le malade se plaint, on peut, si on le juge convenable, couvrir le champ opératoire de gaze sèche et stérile, et faire inhaler encore du chloroforme au malade; de cette manière on peut opérer, pour ainsi dire, à l'aide de plusieurs anesthésies légères qui se succèdent; ou l'on peut, s'il est utile, recourir à l'anesthésie complète. Si, dans ce but, on préfère l'éther, rien n'y fait obstacle; de 1888 jusqu'à la fin de 1897 (moment où j'ai commencé d'anesthésier de la manière susdite), j'ai toujours commencé à anesthésier à l'aide de chloroforme; puis j'ai changé d'agent anesthésique et fait inhaler de l'éther jusqu'à la narcose complète.

La seule chose qui puisse obliger à suspendre l'opération pour faire inhaler encore du chloroforme au malade, c'est, je pense, l'hémorragie; cependant, on pourra toujours pincer une artère saignante, ce qui, on le sait, n'occasionne pas de douleurs en soi; s'il s'agit d'une hémorragie veineuse dont on ne peut découvrir la source à l'instant, il vaut mieux comprimer à l'aide de gaze, et enfin, si l'on a affaire à une grande artère saignant au fond de la plaie, on doit aussi sur-le-champ y mettre un tampon de gaze et comprimer avec le doigt. Donc, la suspension de l'opération ne donne pas lieu de craindre que la marche de l'opération soit compromise. Aussi, la marche des nombreuses opérations que j'ai pratiquées en anesthésiant de cette manière a toujours été satisfaisante; ajoutez à cela que j'ai très rarement eu l'occasion de suspendre les opérations, bien qu'il y ait maintes grandes opérations parmi mes observations. Cela tient, comme je l'ai dit, à ce que les tissus profonds sont peu sensibles.

Quand, l'opération finie, on est en train de suturer la plaie, il arrive très souvent que le malade est si réveillé qu'il perçoit d'une manière normale tout ce qui se passe; donc, aussi les piqûres de l'aiguille, et souvent il s'en plaint beaucoup; si l'on juge logique

de lui épargner ces douleurs, on peut de nouveau lui faire inhaler un peu de chloroforme: cependant, il m'en coûte de le faire, et quand on dit au malade que l'opération est finie et qu'il ne reste à faire que quelques « points d'aiguille », il s'y résigne de bon cœur.

Il est bien surprenant de l'entendre parler d'une manière tout à fait naturelle, et qui répond à des questions sur les observations qu'il a faites pendant l'opération, sur l'idée qu'il s'est faite de sa durée, etc. Mais ce qu'il y a de plus surprenant et de plus agréable, c'est d'observer sa physionomie fraîche, naturelle et contente, pendant qu'on panse la plaie. Il y en a pourtant qui ne sont pas complètement réveillés pendant le pansement, bien qu'ils se soient plaints pendant la suture de la peau. Cette remarque concerne surtout les enfants; il y en a même qui dorment, pendant qu'on les emporte de la salle d'opération, et qui pourtant ont subi, par exemple, la résection d'une articulation, et n'ont inhalé que 2 à 3 centimètres cubes de chloroforme.

Depuis quelque temps je me suis abstenu d'interroger à l'instant les malades sur leur perception des douleurs pendant l'opération; ce n'est que plus tard que je le leur demande; souvent je fais faire cette question par d'autres, par exemple par des médecins qui, par hasard, assistent à ma visite des malades, par les internes, par les gardes-malades, qui tous font semblant de n'y pas mettre d'importance; enfin, j'ai demandé à quelques malades très intelligents de fixer sur le papier les souvenirs de leurs perceptions pendant l'opération, le tout pour être renseigné aussi exactement que possible.

Il est presque incroyable de constater combien il faut peu de chloroforme pour pratiquer de grandes opérations, sans qu'elles causent aux malades aucune douleur digne de mention; maintenant, je regarde 8 à 9 centimètres cubes de chloroforme comme une consommation assez grande.

Des 393 malades traités à l'aide de chlorure d'éthyle, précédé d'une anesthésie légère par inhalation, la plupart (267) n'ont inhalé que d'un à 6 centimètres cubes de chloroforme (148, moins de 3 centimètres cubes); 12 malades ont inhalé plus de 15 centimètres cubes, et sur ces 12, il n'y en a qu'un qui ait inhalé plus de 30 centimètres cubes.

Sur les 252 malades traités à l'aide du chloroforme seul, 146 ont inhalé d'un à 6 centimètres cubes (77, moins de 3 centimètres cubes); 17 malades ont inhalé plus de 15 centimètres cubes et sur ces 17, il n'y en a qu'un qui ait inhalé plus de 30 centimètres cubes.

Encore, il ne faut pas oublier que toute cette quantité de chloro-

forme n'est pas inhalée par les malades; malgré la couverture du masque par la main creuse, beaucoup de vapeurs s'échappent dans l'air. De plus, il y a des différences individuelles chez les chloroformisateurs; l'un en emploie plus que l'autre; or, puisque, dans mon service d'hôpital, je change souvent de chloroformisateur, cela influence nécessairement sur ma statistique.

Pour éclaircir la question, j'exposerai brièvement combien de chloroforme (plus ou moins de 6 centimètres cubes), j'ai employé pendant différentes opérations. (Pour des renseignements plus circonstanciés, voir les tables de ma dissertation dans *Nordisk medicinsk Arkiv*.)

Consommation du chloroforme pendant différentes opérations

(*Moins ou plus de six centimètres cubes de chloroforme*).

	OPÉRATIONS.	TOTAL.	AGENT ANESTHÉSIQUE.	Moins de 6 cent. cubes de chloroforme.	Plus de 6 cent. cubes de chloroforme.	Vomissements.
Opérations des os, des articulations et des ligaments.	Amputations (de la cuisse, *10*; de la jambe, *4*; du pied, *3*)	17		13	4	3
		10	Chloroforme + chlorure d'éthyle.	9	1	2
		7	Chloroforme.	4	3	1
	Résections des six grandes articulations des deux membres	34		12	22	8
		28	Chloroforme + chlorure d'éthyle.	12	16	6
		6	Chloroforme.		6	2
	Résections totales de la mâchoire supérieure	7			7	1
		3	Chloroforme (inhalé par canule) + chlorure d'éthyle.		3	
		4	Chloroforme.		4	1
	Résections partielles de la mâchoire supérieure	3				
		3	Chloroforme.	3		
	Résections totales de la mâchoire inférieure (désarticulations)	4			4	1
		1	Chloroforme + chlorure d'éthyle.		1	1
		3	Chloroforme.		3	
	Résection partielle de la mâchoire inférieure	1	Chloroforme + chlorure d'éthyle.	1		
	Résections des côtes	4	Chloroforme + chlorure d'éthyle.	4		2
	Opérations des os	22		10	12	7
	(Abcès des os, pseudarthroses, trépanations, ostéo-		[illegible]	[illegible]	[illegible]	[illegible]

Opérations des os, des articulations et des ligaments (suite)	[illegible]	8	4 1	Chloroforme + chlorure d'éthyle. Chloroforme.	4	4	1	1	
	Séquestrotomies (nécroses)	10	5 5	Chloroforme + chlorure d'éthyle. Chloroforme.	6	3 3	4	2 2	3 2 1
	Arthrotomies (surtout du genou)	21	15 6	Chloroforme + chlorure d'éthyle. Chloroforme.	15	13 2	6	2 4	5 5
	Ténotomies (parmi celles-ci, l'opération de M. Phelps)	7	4 3	Chloroforme + chlorure d'éthyle. Chloroforme.	7	4 3			2 2
Opérations sur l'intestin	Herniotomies	16	11 5	Chloroforme + chlorure d'éthyle. Chloroforme.	10	6 4	6	5 1	7 6 1
	Colostomies iliaques antérieures	3		Chloroforme + chlorure d'éthyle.	2		1		1
	Résections de l'intestin, etc.	16	9 7	Chloroforme + chlorure d'éthyle. Chloroforme.	1	1	15	8 7	7 4 3
	Excisions de tumeurs hémorroïdales	8	2 6	Chloroforme + chlorure d'éthyle. Chloroforme.	5	2 3	3	3	3 3
	Fistules à l'anus	8	7 1	Chloroforme + chlorure d'éthyle. Chloroforme.	6	5 1	2	2	2 2

	OPÉRATIONS.	TOTAL.	AGENT ANESTHÉSIQUE.	Moins de 6 cent. cubes de chloroforme.	Plus de 6 cent. cubes de chloroforme.	Vomissements.
Opérations de l'appareil urogénital.	Opérations du rein	18				
		16	Chloroforme + chlorure d'éthyle.	10	6	10
		2	Chloroforme.		2	2
	Cystotomies sus-pubiennes (tumeurs cancéreuses de la vessie)	4	Chloroforme + chlorure d'éthyle.	4		
	Cystotomies sus-pubiennes (calculs vésicaux); une tentative d'opération — mort après l'inhalation d'un centimètre cube; — voir le texte	3	Chloroforme + chlorure d'éthyle.	2	1	
	Résections de l'urètre (rétrécissement)	2	Chloroforme.		2	
	Excisions d'épithélioma de la verge	2	Chloroforme.	1	1	
	Castrations	6				
		4	Chloroforme + chlorure d'éthyle.	4	2	3
		2	Chloroforme.		2	3
	Opérations radicales d'hydrocèle de la tunique vaginale du testicule	16				
		10	Chloroforme + chlorure d'éthyle.	12	4	5
		6	Chloroforme.	9	1	3
				3	3	2
	[illegible]	[illegible]	Chloroforme.	3	4	

Ov.	Ovariotomies	11		Chloroformé + chlorure d'éthyle.	11		6		6		
			15	Chloroforme.		11		4		5	
			2					2		1	
Matrice.	Myomectomies (laparotomies)	8		Chloroforme + chlorure d'éthyle.	3		5		4		
	Cancer de la matrice (excisions vaginales totales).	4		Chloroforme.	1		3		3		
	Cancer de la matrice (évidements et cautérisation par le cautère de Paquelin)	12		Chloroforme.	11		1		4		
	Endométrites (discisions du col; évidements; thérapie intra-utérine)	21		Chloroforme.	21				3		
	Prolapsus de la matrice	6		Chloroforme.	5		1		2		
Tumeurs.	Tumeurs (extirpations, dont plusieurs grandes opérations)	93		Chloroforme + chlorure d'éthyle.	51		42		14		
			61			36		25			4
			32	Chloroforme.		15		17			10
Mamelle.	Opérations de la mamelle	29			15		14		8		
			24	Chloroforme + chlorure d'éthyle.		13		11			7
			5	Chloroforme.		2		3			1
Vésicule biliaire.	Calculs de la vésicule biliaire (laparotomies)	2					2		1		
			1	Chloroforme + chlorure d'éthyle.				1			1
			1					1			
Larynx.	Laryngectomie partielle (cancer du larynx et du cou) (extirpation de la moitié du larynx)	1		Chloroforme + chlorure d'éthyle.			1		1		
Poumon.	Pneumotomie par résection des côtes (échinocoques du poumon en état de suppuration)	1		Chloroforme + chlorure d'éthyle.	1						
Nerfs.	Opérations des nerfs (surtout névrectomies)	8			5		3				
			4	Chloroforme + chlorure d'éthyle.		3		1			
			4			2		2			

Consommation du chloroforme pendant différentes opérations (plus ou moins de 6 centimètres cubes).

Comme on vient de le voir, il s'agit de beaucoup de grandes opérations, pratiquées à l'aide de très peu de chloroforme; dans aucun cas le malade, à mon avis, n'a réellement souffert, et dans aucun cas non plus je ne me suis repenti d'avoir employé la méthode susdite, et cependant, je me crois très peu disposé à exposer mon prochain à des douleurs inutiles. Quand on pense aux inconvénients et aux dangers qu'entraîne la quantité de chloroforme (ou d'éther) ordinairement employée, il est pour moi d'une grande importance qu'on puisse se contenter de si peu, et je ne suis pas seul à avoir cette opinion; j'en ai parlé à plusieurs de ceux qui ont assisté à ces opérations, et aux chloroformisateurs; ils sont tous d'accord. Quant à ceux-ci, ils ont, de plus, l'avantage de se mettre à chloroformiser sans aucune inquiétude, parce qu'ils savent qu'ils n'auront pas affaire aux symptômes dangereux que nous a fait connaître spécialement la narcose complète, ni au collapsus avec anémie du cerveau, ni à l'asphyxie avec cyanose. Cela provient de ce que, en se servant de l'anesthésie légère au chloroforme, on évite la période d'excitation.

Avantages et inconvénients de l'emploi de l'anesthésie légère au chloroforme.

Il va sans dire que c'est un avantage que d'avoir à agir sur un individu avec une petite dose d'un poison qui peut tuer, au lieu de le mettre sous l'influence d'une grande dose; aussi il va sans dire que c'est un avantage d'éviter la période d'excitation. Parmi nos 642 malades, deux seulement ont offert un soupçon d'excitation; quatorze ont été réellement excités à des degrés différents. Tout le monde sera d'accord que les malades qui n'ont inhalé peu de chloroforme, selon toute probabilité, éviteront les contre-coups nuisibles de cet agent anesthésique, contrairement à ceux qui en ont inhalé beaucoup. Aucun de nos malades n'a offert de symptômes qu'on puisse dire propres à compromettre le résultat de l'opération. M. le docteur Schousboe a fait des recherches spéciales concernant l'albuminurie qui se produit après les narcoses; comme il en a trouvé moins de cas que les autres observateurs qui ont fait des recherches analogues, il est disposé à attribuer ce fait au peu de chloro-

forme qu'on a employé, sans vouloir regarder cette conclusion comme indubitable.

Un avantage essentiel, probablement dû, comme je l'ai dit, à ce qu'on administre si peu de poison à l'organisme et évite ainsi l'excitation, c'est que le malade, immédiatement après l'opération, a l'air frais et sain. Quand je me rappelle l'aspect des malades que, jadis, j'ai opérés complètement narcotisés (à l'aide de chloroforme et d'éther), aspect qu'ils gardaient plusieurs heures, même toute la journée (et encore plus longtemps, si je ne m'étais servi que de chloroforme), quand je me rappelle comme ils étaient apathiques, avaient le visage pâle, donnant des réponses lentes et peu obligeantes aux questions, et que je fais maintenant la comparaison de cet état avec celui qu'offrent les malades qui n'ont inhalé que peu de chloroforme, la différence est bien frappante et bien encourageante, différence surtout prononcée après les laparotomies.

Il va sans dire qu'on n'évite pas toujours l'état de collapsus, quand les opérations pratiquées sont trop considérables; mais, maintenant, en cas de collapsus, je suis sûr que la narcose n'y est pour rien, au moins seulement pour très peu de chose. J'ajoute ces mots restrictifs, parce que je crois que même de petites doses de chloroforme, telles que 3 à 6 centimètres cubes, peuvent contribuer à provoquer le collapsus, au cas où les reins fonctionnent mal. Les vomissements peuvent y contribuer aussi; de prime abord je m'imaginais que les vomissements n'auraient lieu que très rarement, vu l'emploi de peu de chloroforme. Cependant, il résulte de nos tables que sur 393 malades opérés à l'aide de chlorure d'éthyle, combiné avec l'anesthésie préalable au chloroforme, 84 ont vomi, et sur les 249 malades anesthésiés par le chloroforme seul, 49 ont vomi; en résumé, sur 642 malades, 133 ont vomi, nombre assez considérable. Pourtant, les vomissements, quant à leur nombre chez chaque malade en particulier, et quant à leur effet affaiblissant, se présentent, à quelques exceptions près, beaucoup plus bénins que ceux du temps où les malades subissaient l'anesthésie complète.

Le fait que les malades peuvent être opérés de la manière susdite sans éprouver de douleurs dignes d'être mentionnées, est pour moi d'une valeur inappréciable. Quand je vais opérer des malades souffrant de maladies du cœur ou d'autres maladies (diabète, néphrite, suites d'une apoplexie du cerveau, empyème) qui en soi contre-indiquent l'anesthésie par inhalation, même s'il s'agit de grandes opérations, je serai disposé à penser qu'il faut se contenter du chlorure d'éthyle seul, parce que la sensibilité des tissus profonds n'est que peu prononcée. Plusieurs fois j'ai été bien

aise de pouvoir opérer des vieillards âgés de soixante-dix à quatre-vingts ans, sans provoquer de douleurs, à l'aide de très peu de chloroforme.

Finalement, ma méthode offre encore un avantage. Si l'on juge, pendant une opération, qu'il vaut mieux déterminer l'anesthésie complète, rien ne nous empêche de le faire. Il est difficile de dire combien de fois ce changement d'anesthésie a eu lieu dans nos cas. Nous l'avons employé seulement dans les cas où l'opération a été suspendue plusieurs minutes, ou dans les cas où une excitation est survenue, et cela ne m'est arrivé que rarement. Il est impossible de répondre à la question d'une manière certaine; car, en effet, parmi ceux qui n'ont inhalé que peu de chloroforme, il y en a un assez grand nombre qui ont dormi d'un profond sommeil.

Si nous envisageons les risques et les inconvénients inhérents à notre méthode, la question de la mort causée par la narcose se présente la première. Au commencement de mes études sur cette méthode d'anesthésie, je me sentais convaincu que je ne verrais jamais plus une anesthésie aboutir à la mort du malade; dans ma dissertation de la *Bibliothek for Lægev*, j'ai examiné cette question de plus près et fait quelques remarques critiques sur les cas de mort publiés, qui ont eu lieu au commencement de l'anesthésie, c'est-à-dire pendant l'anesthésie légère. Malheureusement, il se trouve parmi mes observations deux cas de mort, attribuable à la narcose, en tant qu'il faut admettre que les malades ne seraient pas morts à ce moment de leur vie, s'ils n'avaient pas subi l'influence du chloroforme et de l'opération commencée. Comme le sait tout chirurgien qui a assisté à une telle mort, on se creuse le cerveau pour s'en expliquer les raisons; pour moi, je crois qu'il y en a souvent plusieurs qui contribuent à la fois à déterminer le résultat malheureux. Quant à nos deux morts, je ne veux pas ici en faire le récit détaillé; il se trouve dans ma dissertation de *Nordisk medicinsk Arkiv*; je me borne à dire que l'une des malades était une femme âgée de soixante-dix ans, souffrant de goître et de cancer des glandes du cou, de la trachée et du médiastin, et dont la trachée était comprimée. On lui avait fait inhaler 2 centimètres cubes et demi de chloroforme; elle mourut cyanosée, après que, pendant 32 minutes, j'avais essayé en vain de l'opérer; elle était couchée la tête basse, pour faciliter l'opération de sa trachée comprimée, ce que je regarde comme ayant contribué à sa mort. L'autre malade était un homme âgé de soixante-deux ans, souffrant de calculs vésicaux; on l'avait couché sur la table à la manière de

Trendelenburg, mais sans ballon dans le rectum. J'avais incisé la peau sans réaction du malade, et j'étais en train d'inciser le fascia, quand on m'avertit qu'il était asphyxié. Il n'avait inhalé qu'un centimètre cube de chloroforme, et mourut malgré nos efforts pour provoquer la respiration artificielle. Ce malade aussi avait été couché la tête basse.

Il y en a qui regarderont comme un inconvénient de la méthode que souvent, vers la fin de l'opération, le malade s'aperçoit du traitement qu'il subit; et, en effet, c'est un inconvénient. Il serait plus agréable, et au malade et au chirurgien, que celui-ci dormît pendant toute l'opération; d'autre part, nous autres médecins sommes d'accord que, pour ce qui est du malade, il vaut mieux que l'opération se fasse sans narcose. Aussi il y a des opérations qui se font sans que personne pense à anesthésier le malade. Si, par exemple, un homme, par accident, ne s'est fait qu'une blessure superficielle, on en fera la suture sans l'anesthésier, et pourtant, la suture (aussi bien que l'incision) de la peau est justement le moment de l'opération où généralement le malade souffre le plus.

On se trouve en présence d'un dilemme; on ne veut pas anesthésier le malade pour les petites opérations susdites, et le malade lui-même en convient, parce que, sans doute, et le chirurgien et le malade savent qu'il ne s'agit que de bagatelles, généralement d'une courte durée. C'est tout autre chose, s'il s'agit d'une grande opération d'une durée d'une heure, et même davantage; dans ces cas-là et le chirurgien et le malade s'émotionnent.

Selon mon expérience, « la douleur psychique » est d'une plus grande importance que « la douleur physique »; excepté la sensibilité de la peau et des nerfs, celle des autres tissus ne compte guère.

En effet, en rendant la peau insensible (par le chlorure d'éthyle) et en opérant d'une main légère (sans tirailler les tissus, c'est-à-dire les nerfs), on peut pratiquer de grandes opérations sans occasionner de douleurs dignes de mention. Si, néanmoins, on doit se servir de l'anesthésie préalable au chloroforme — ce qui, selon moi, sera le cas le plus souvent —, c'est pour éviter la douleur « psychique ». Comme je l'ai déjà dit, le malade se rassure, si, avant de commencer l'opération qu'il a attendue avec tant de crainte, on lui fait inhaler du chloroforme, et s'il sent qu'il s'endort. La manière dont le chirurgien a parlé au malade au moment où l'on s'est décidé à faire l'opération, aussi bien que la manière dont il lui parle immédiatement avant qu'on la commence, est d'une grande importance sur le bon résultat de l'anesthésie. Le fait que ces efforts du chirur-

gien ne réussissent pas toujours, parce que le naturel du malade n'y est pas accessible ou qu'ils sont déjoués par d'autres circonstances (par exemple par des parents affectueux, qui, malgré eux, rendent le malade plus anxieux qu'il n'est), ce fait ne prouve pas que la méthode en soi ne soit pas bonne. Dans ce cas-là, on est libre de déterminer l'anesthésie complète.

Voici la conclusion de ce que je viens d'exposer :

L'application locale de chlorure d'éthyle peut remplacer l'anesthésie générale dans maintes petites opérations, et même dans un nombre assez considérable de grandes.

L'application locale de chlorure d'éthyle, précédée d'une inhalation de très peu de chloroforme (c'est-à-dire précédée de l'anesthésie légère au chloroforme), peut remplacer la narcose générale dans la plupart des grandes opérations.

Sur la sensibilité des différents tissus du corps humain.

Comme je l'ai dit plusieurs fois ci-dessus, le fait qu'on peut pratiquer de grandes opérations à l'aide de la méthode précédente, sans que le malade ressente aucune douleur digne de mention, provient de ce que les différents tissus du corps, la peau et les nerfs exceptés, ne sont que peu sensibles. Une description circonstanciée de la sensibilité des différents tissus, éclaircie par des exemples, se trouve dans ma dissertation de *Nordisk medicinsk Arkiv*. Ici, je m'expliquerai en peu de mots.

Celui qui veut faire des expériences exactes sur les douleurs d'autrui, doit se rappeler que les sources d'erreur abondent. Il est difficile de discuter sur la douleur en soi; ce qui fait mal à l'un, ne fait pas mal à l'autre; qu'on pense seulement à l'influence de l'âge, du sexe, de l'état de santé, du développement éthique, de l'intelligence, de l'imagination, des conditions d'existence en général!

Ce que je dirai ici résulte de mes observations de 1263 opérations pratiquées à l'aide des différentes méthodes d'anesthésie, ou pratiquées sans anesthésie du tout; et ce que j'écris ici, je le regarde comme tout à fait exact. Il faut que celui qui veut contrôler mes observations, se rappelle qu'on se trompe facilement, en partie parce que l'individu en question peut-être n'est pas propre à nous donner des renseignements utiles, en partie parce qu'on s'expose à tirer des conclusions erronées, par exemple à cause de la pression et du tiraillement trop forts des tissus dont on veut examiner la sensibilité. Les cas les plus propres à être observés sont ceux où l'on

n'a pas employé l'anesthésie d'inhalation, ni l'appareil à lien constricteur d'Esmarch. Cependant, on peut bien s'appuyer sur des cas où les malades ont été anesthésiés, pourvu qu'on y mette de la critique.

Nous savons tous que les nerfs sont les plus sensibles de tous les tissus; c'est de ceux-là que dépend la sensibilité des autres tissus. Il est très singulier que le *cerveau* ne soit que peu sensible, au moins à certains points de sa surface convexe; cependant, mes expériences sur ce phénomène proviennent de cas de fracture du crâne, compliqués d'un prolapsus de la masse du cerveau, dans ces cas-là contusionné et dilacéré.

La plupart des opérations commencent par l'incision de la *peau*, et la peau saine est sans doute « l'organe de sensibilité par excellence »; mais de même qu'elle n'est pas sensible au même degré aux différentes régions (expériences de Weber), de même ses différentes couches ne le sont pas non plus. L'épiderme, la couche cornée et la couche de Malpighi sont insensibles, mais la couche papillaire du derme, où se terminent les nerfs, est — comme on sait — extrêmement sensible.

Le *tissu lamineux sous-cutané* est insensible en soi; mais comme il est muni de troncs et de branches de nerfs d'un nombre qui diffère selon les différentes régions, et que ces nerfs sont facilement coupés par l'incision de la peau, l'incision du tissu sain lamineux sous-cutané causera des douleurs, qui souvent ne seront qu'instantanées, si le bistouri n'a coupé qu'un seul nerf.

Les *fascias*, les *ligaments*, les *capsules articulaires*, les *tendons* sains ne sont pas sensibles, pourvu qu'on ne lèse pas de branches de nerf, ni par l'incision, ni par la suture.

Il en est de même des *muscles*, du *périoste* et du *tissu osseux*; en pratiquant une amputation ou une résection, on peut scier à travers le tissu osseux, et en pratiquant une ostéotomie, on peut travailler au ciseau dans l'os, sans que le malade s'en plaigne et bien qu'il ait la conscience de la scie et du ciseau. On peut couper le périoste sans causer de douleurs, mais quand on le rugine, cela fait mal, parce que, par ce procédé, on en tiraille les nerfs, très clairsemés du reste.

Le *tissu cartilagineux* sain n'est pas sensible du tout; parfois le malade ne sent même pas qu'on y touche.

La *surface séreuse des articulations* n'est pas sensible non plus, en état de santé; d'où il résulte que la sensibilité des tissus, qui constituent une articulation, est presque nulle.

J'ai été encore plus surpris en constatant l'insensibilité du *péri-*

toine sain, et du pariétal et du viscéral. On peut couper le péritoine pariétal, on peut presser, pincer, couper l'intestin sain, sans douleur; parfois le malade ne sent même pas qu'on le touche. Seulement, à la région de la matrice, un attouchement, même discret, semble douloureux; je ne sais pas au juste la raison de cette sensibilité.

Quant à la sensibilité des membranes séreuses, je ne connais que la *plèvre* et le *péricarde*, et même seulement en état de maladie. Les inflammations ne les rendent pas sensibles.

L'*épiploon* et le *méso-côlon* sains sont insensibles; j'ai pu comprimer entre les branches d'une pince un ovaire, apparemment sain, sans que la malade s'en soit plainte.

Quant au *foie*, à la *rate*, au *pancréas* et aux reins, je n'ai pas d'expérience; pourtant, je crois que le rein, sain ou malade, est insensible. Sinon, quelques-uns de mes malades, à qui j'ai pratiqué une opération rénale, se seraient plaints.

Le *testicule* a, comme on sait, une sensibilité spécifique; peut-être en est-il de même de la *mamelle*, au moins je le pense, sans que je puisse appuyer mon opinion sur des expériences convaincantes.

Les *artères* et les *veines* n'ont pas de sensibilité. La sensibilité des *muqueuses* diffère à un haut degré selon les endroits; il est surtout remarquable que la sensibilité en soit extrêmement prononcée là où la peau et la muqueuse se touchent, c'est-à-dire aux orifices naturels.

Celui qui a opéré à l'anus en sait quelque chose; aussi, pour la région anale, je ne recommande ma méthode d'anesthésie qu'avec réserve, et on doit toujours être prêt à changer l'anesthésie locale contre la générale. La commissure des lèvres et celle des paupières sont aussi très sensibles.

Au contraire, les endroits où la muqueuse et la peau ou une muqueuse transformée se touchent, sont insensibles; on sait qu'on peut couper la portion vaginale de la matrice, sans que la malade s'en plaigne; on peut dilater l'orifice externe de l'urètre vers le tissu du gland de la verge, sans que cela fasse mal, et cependant, cet orifice a sa sensibilité à lui, connue de ceux qui souffrent de gonorrhée ou de maladies de la vessie.

La muqueuse des cavités, en état de santé, n'est pas sensible en général; de plusieurs manières on peut irriter de grandes parties de la muqueuse de la bouche, du pharynx, de l'œsophage, du ventricule et de l'intestin (par exemple en y introduisant des corps étrangers à bords aigus) sans que le malade s'en aperçoive.

La muqueuse de la vessie, en état de santé, n'est pas sensible en soi. Si l'on en irrite une partie, le malade peut ressentir des douleurs au gland, tandis qu'il ne s'aperçoit pas de l'irritation de la vessie elle-même, symptôme bien connu chez les malades souffrant d'une cystite ou de calculs vésicaux, c'est-à-dire d'une maladie de vessie.

Il est très remarquable que la muqueuse de la trachée, en état de santé, ne soit pas sensible non plus.

Les remarques que j'ai faites regardent les tissus en état de santé, et visent toutes à prouver que ce n'est que la peau et les nerfs qui sont sensibles; les autres tissus ne le sont qu'au fur et à mesure que des nerfs s'y trouvent placés, de sorte que les manipulations des tissus en question puissent les affecter directement, ce qui sera surtout le cas du tissu lamineux sous-cutané.

Du reste, rien de plus naturel que la peau et les nerfs, en état de santé, seuls aient la faculté de ressentir de la douleur; car ce serait une existence pitoyable que celle de l'homme, si, à chaque pas, en marchant, il éprouvait des douleurs parce que les surfaces articulaires du genou se touchent, ou si, le repas fini, il sentait que les aliments circulent dans les intestins. D'autre part, il faut que l'homme ait un appareil de tact d'une superficie étendue au possible, pour se défendre contre les dangers qui le menacent. La sensibilité de la peau garde l'homme d'attaques qui autrement pourraient gâter les tissus plus profonds et y provoquer des douleurs; la sensibilité prononcée des différents orifices préserve contre l'invasion des corps étrangers, par les voies naturelles, dans les cavités du corps.

Quant à la sensibilité des différents tissus en état de maladie, je me réfère à ma dissertation citée, qui en contient des exemples instructifs; ici, je me borne à dire que, en général, les inflammations aiguës semblent ajouter à la sensibilité; au contraire, les inflammations chroniques peuvent l'émousser. Aussi dans ces cas-là, le tiraillement et la pression des nerfs jouent leur rôle.

Considérant que, dans la plupart des grandes opérations, on opère en partie dans des tissus sains; que, à l'aide du chlorure d'éthyle, on peut rendre entièrement insensible la couche sensible de la peau; que, par nos connaissances anatomiques, on peut éviter de léser les nerfs des tissus profonds, on peut en tirer la conclusion qu'on peut pratiquer de grandes opérations à l'aide du chlorure d'éthyle seul, sans causer au malade de douleurs dignes de mention. Et vraiment, il en est ainsi!

Mais, dans toute grande opération, « la douleur psychique » doit

entrer en ligne de compte, douleur qu'on est à même de faire disparaître par l'emploi de très peu de chloroforme avant de commencer l'opération.

Voilà pourquoi, en cas de grandes opérations, je conseille de combiner l'application locale de chlorure d'éthyle avec l'anesthésie préalable par inhalation, puis d'opérer « d'une main légère »; car, ce qui cause les douleurs, c'est la pression et surtout le tiraillement des nerfs. Si l'on évite ces deux sources de douleur, on peut, à coup sûr, se contenter d'une quantité de chloroforme de beaucoup inférieure à celle qu'emploient actuellement la plupart des chirurgiens.

TRAITEMENT CHIRURGICAL

DE LA

TUBERCULOSE GÉNITALE CHEZ L'HOMME

Par le Dr L. LONGUET

Ancien Interne des Hôpitaux.

Définition. — La bacillose génitale, bacillose accessible en la totalité de son étendue, rentre dans la classe des tuberculoses externes; par ce seul fait, elle ressortit à l'action chirurgicale. Au même titre que les ostéites, les adénopathies, les arthrites de la même classe, elle peut et doit bénéficier d'un traitement *direct* attaquant d'emblée et sur place l'élément pathogène.

Le problème thérapeutique que soulève la localisation du bacille de Koch à l'arbre séminal est très complexe, et si les grandes lignes sont aujourd'hui éclaircies, maintes questions secondaires restent dans l'ombre; nous les soulignerons chemin faisant.

Trop souvent, dans ce travail, je ne puis aboutir à une solution définitive; je m'efforcerai tout au moins de mettre en pleine lumière les points qu'on devrait dès aujourd'hui considérer comme établis.

Cette étude est divisée en deux parties : l'une de *thérapeutique* proprement dite, dans laquelle les indications à remplir sont largement pesées et discutées; l'autre de *technique* pure, dans laquelle nous recherchons comment il convient de réaliser en pratique les données précisées dans le premier chapitre.

§ I. — THÉRAPEUTIQUE.

Historique. — Pour tracer l'évolution des idées qui tour à tour régnèrent au sujet de la tuberculose génitale, il convient de sectionner l'histoire en trois périodes nettement distinctes. Par une sorte de balancement, la faveur est d'abord à la thérapeutique conservatrice; puis elle est à la thérapeutique radicale; enfin, elle retourne à la thérapeutique conservatrice et s'y affirme, mais tombe dans un excès con-

traire, l'abstention pure, que j'ai pour but de combattre dans ce travail.

Ire période. — *Méthode conservatrice* (1820-1875). Tant que la tuberculose testiculaire fut inconnue dans son essence et confondue avec d'autres affections sous le terme générique de « cancer », c'est-à-dire jusque vers 1820, on ne connut qu'un traitement : la castration. C'est donc elle que les premiers chirurgiens eurent à attaquer dès qu'ils eurent des notions suffisamment précises sur le « sarcocèle tuberculeux ». En cette phase, qui resta nébuleuse jusqu'aux travaux anatomo-cliniques de Dufour, de Reclus et de Malassez, cinq voix s'élevèrent pour proclamer hautement la supériorité de la thérapeutique conservatrice et bannir la radicale; ce furent celles de Dupuytren, de A. Cooper, de Bérard, de Malgaigne, de Verneuil. Dupuytren[1] proteste énergiquement contre la castration, parce qu'elle est capable d'amener de graves perturbations dans l'organisme. « Jamais le désir d'opérer (amputation du testicule) ne nous parut plus prononcé que dans les engorgements des testicules. On aurait dû cependant s'apercevoir que la tristesse, le chagrin, et la mélancolie finissaient presque toujours par mener au tombeau ceux qui avaient subi cette cruelle mutilation. » A. Cooper[2] (1830) ne conseille la castration que comme ultime ressource dans les cas « où le testicule s'est ulcéré, et qu'il se forme une tumeur granuleuse qui détermine la mortification d'une grande partie de l'organe ». Bérard[3] (1834), pour éviter les fistules et suppurations, propose « d'inciser de bonne heure les masses tuberculeuses encore dures, en les extrayant de leur kyste comme de véritables corps étrangers ». — Malgaigne[4] (1851) préconise avant tout la conservation du testicule, parce qu'il a un rôle moral et physiologique. « Sans parler de l'influence que le testicule *exerce sur le moral*, je maintiens, dit-il, que mise en face de la castration, l'opération nouvelle (opération conservatrice) aurait encore un immense résultat, même *au point de vue physiologique*; il n'en est pas du testicule comme des autres glandes; sa fonction ne consiste pas uniquement dans l'excrétion; elle est surtout dans la sécrétion même. » Verneuil[5], enfin, s'est constitué depuis 1871 le grand champion de la conservation. A la castration il reprochait : 1° sa gravité : elle menace l'état général, et peut y semer la granulie; 2° son inefficacité : les suites

1. Dupuytren. *Leçons cliniques*, 1832, p. 26.
2. A. Cooper. *Traité des maladies du testicule*. Traduction de Chassaignac et Richelot, 1837, p. 438; — et *De l'opération de castration*, p. 474.
3. Bérard. Thèse de Concours, 1834.
4. Malgaigne. *Bulletin de l'Académie de Médecine*, 1851, pp. 970-1054-1172, et *Revue médico-chirurgicale*, 1851, t. X, p. 23.
5. Verneuil. *Bulletin de la Société de Chirurgie*, 1871, et thèse d'Aubouin, 1873.

éloignées sont déplorables, les récidives fréquentes et la guérison jamais radicale.

Derrière ces grands noms, les chirurgiens se groupèrent peu à peu en nombre compact. Curling[1] derrière Dupuytren; Jobert et Jarjavay derrière Malgaigne; Larrey derrière Verneuil. Enfin viennent ceux qui travaillèrent à la technique de la méthode conservatrice, dont la liste suit : Boyer, comme l'avait recommandé Dupuytren, détruisit les fongosités avec les acides, avec le nitrate acide de mercure. Bonnet se servit de la pâte de Canquoin et des flèches de chlorure de zinc; Thierry et Bouisson, comme Dupuytren, de la potasse caustique; Velpeau, de la teinture d'iode; Philippeaux, Delpech, Vidal de Cassis, de caustiques variés. Par progressions successives, les trois procédés dont nous disposons aujourd'hui firent leur apparition. α. L'*énucléation* ou résection précoce des seuls noyaux tuberculeux fut l'œuvre de Bérard (1835). Dans les formes isolées, ce chirurgien enleva les parties malades « de leur kyste comme de véritables corps étrangers ». β. L'*épididymectomie* partielle a peut-être été faite par A. Cooper. « J'ai vu plusieurs fois réussir le mode de traitement suivant : on pratique à la peau une incision elliptique comprenant la masse des granulations, puis le bistouri est porté sur la masse charnue jusqu'à l'albuginée. En agissant ainsi, la portion malade est excisée sans lésion de l'épididyme et du testicule; on rapproche alors au dessus de la nouvelle surface les bords de la peau, dont on cherche à déterminer la réunion par première intention ». Cette épididymectomie partielle est implicitement contenue dans l'opération de Malgaigne (1851), qui isole les tissus malades aux ciseaux et au bistouri, comme pour une tumeur, en coupant tout autour en partie saine; l'épididyme est détruit et réséqué. « L'on enlève à la fin les téguments et les tissus malades en pénétrant, s'il le faut, jusqu'au tissu du testicule, puis on tentera autant que possible la réunion par première intention. » S'il y a du pus, Chassaignac[2] pratique le drainage (1871). Enfin, le nettoyage des abcès avec modification de leur paroi par la chaleur, fut préconisé par Verneuil[3] en 1871, époque depuis laquelle il n'a cessé de défendre dans toute une série de publications[4] le procédé de cautérisation ignée auquel il attacha son nom. En face d'une majorité aussi imposante, rares furent ceux qui osèrent pratiquer la

1. Curling. *Traité des maladies du testicule*, traduit par Amelin, 1857.
2. Chassaignac, *in* Hugonnet, thèse de Paris, 1871; et Chassaignac. *Bulletins de la Société de Chirurgie*, 1871.
3. Verneuil. *Société de Chirurgie*, 1871.
4. Verneuil, *in* thèse d'Auboin, 1873; puis *Gazette médicale*, 1882, et *Journal de Médecine et de Chirurgie pratique*, 1885.

castration, même tardive. Ce furent Roux [1], Richet, Demarquay [2], Legouest [3], Tillaux [4] (1863).

En résumé, l'histoire de cette première phase est pleine d'intérêt. Elle nous apprend que tout ce que nous avons entendu dire en 1899, à la dernière discussion de la Société de Chirurgie, sur le rôle moral et physiologique du testicule, sur les défauts de la castration, sur la valeur de la méthode conservatrice, sur les trois procédés qui réalisent cette méthode, tout a été dit, et clairement dit. On peut même ajouter que tout a été fait.

IIe période. — La méthode radicale (1875-1895). Avec l'antisepsie et la sécurité par elle apportée, la castration fut acceptée et proclamée avec enthousiasme la méthode de choix. Pour trois raisons, elle parut recommandable. Elle est *radicale*, puisqu'elle supprime le mal aussi largement que possible. Elle est *prévoyante*, puisqu'en luttant de vitesse avec cette tuberculose envahissante, elle lui coupe précocement la route, préservant ainsi les voies supérieures, prostato-vésiculaires, préservant l'autre côté, préservant le reste de l'organisme. Elle est *légitime* enfin, puisqu'elle ne met pas la vie en danger, et que l'organe qu'elle enlève est déjà définitivement perdu pour la fonction, par suite de la destruction du tronc d'excrétion par les bacilles. Ainsi conçue, la méthode, sous ce jour séduisant, reçut partout un grand accueil. Dans la patrie de Lister, Savary [5] (1878), Maunder (1879) [6], Bloxam, Walton, Smith, Bryant [7], Puzey [8]; en Allemagne, Hofmokl, Simonds, Hueter [9], Durr [10], Burgner [11], Wiessler [12], en furent les principaux partisans. En France, le même mouvement se généralisa très vite : Terrillon [13], Poulet et Bousquet [14], Tillaux [15],

1. Roux, Discussion à l'Académie de Médecine, 1851. Richet, *in* thèse de Mangin, 1873 (3 cas). Son premier opéré a été présenté par lui à la Société de Chirurgie, 1871. Il avait été auparavant drainé sans succès par Chassaignac.
2. Demarquay, *in* thèse de Dufour, 1854.
3. Legouest. Discussion à la Société de Chirurgie, 1871.
4. Tillaux. *Traité d'anatomie topographique*, 1re édition.
5. Savary. *Lancet*, 1878.
6. Maunder. *Lancet*, 1879.
7. Bryant. *Lancet*, 1881.
8. Puzey. *Med. Press and Circul.*, London, 1886.
9. Hueter. *Grundriss der Chirurgie*. Theil II, p. 689, 1880-82, Leipzig.
10. Durr. *Zur Frage der Operation der Hodentuberculose durch Castration oder Weberhodenresection* (*Beiträge zur klinische Chir.*, von Bruns, II Band, 1890, p. 45-478).
11. Burgner, *in* Lauenstein. *Zur Hohencastration nach Burgner* (*Deutsch. Zeitschrift f. Clin.*, XLIII, 6, p. 588-596, 1896).
12. Wiessler, Thèse de Munich, 1889.
13. Terrillon. dans une leçon clinique, 1886. *Progrès médical*, 1886.
14. Poulet et Bousquet. *Traité de pathologie externe*.
15. Tillaux. *Chirurgie clinique*, 1887.

Schwartz[1], Le Dentu[2], Péan[3], Tuffier[4], Routier[5], L. Championnière[6], admirent tous à cette époque et pratiquèrent la castration d'emblée. Poncet[7] termine la liste, en 1892, en écrivant : « A moins de contre-indication relevant de la diffusion de la tuberculose génitale et de la localisation des lésions dans d'autres organes, le traitement de choix de la tuberculose testiculaire est la castration précoce ». C'est Terrillon qui se constitua le principal défenseur de la doctrine radicale précoce, en portant la question devant la Société de Chirurgie le 14 janvier 1891. De la même époque radicale datent aussi les premières spermatocystectomies de Ullmann[8] (1890) en Allemagne, de Villeneuve[9] (1891) en France, de Roux (1891)[10] en Suisse, qui récemment furent repris et suivis par R. Weir, Schede, Gueillot, Bandet et Kendirtzjy. En cette phase de radicalisme, la grande minorité est pour la conservation ; cinq voix seulement prennent place dans ce camp. Bardenheuer[11] (1880) montre tous les inconvénients de la castration ; Verneuil (1891)[12] prouve que la castration ne tient aucune de ses promesses, qu'elle donne des résultats lointains déplorables ; Villeneuve[13] (1891) écrit « qu'en règle générale il ne faut jamais faire de castration pour tuberculose testiculaire ». Guyon[14] (1891) « repousse la castration primitive ou préventive et n'accepte que la castration tardive et de nécessité ». Enfin Reclus[15] (1892), comme Guyon, dit « qu'il ne faut pas pratiquer la castration hative comme on enlève un sein atteint de cancer ». « Si l'épididyme seul est atteint, s'abstenir... La castration, cependant, rend des services dans les suppurations intarissables. » Telle

1. Schwartz. Discussion de 1899 à la Société de Chirurgie.
2. Le Dentu. Congrès de Chirurgie, 1889.
3. Péan, 7 observations de tuberculose testiculaire. *Leçons de clinique chirurgicale*, 1886.
4. Tuffier, se cite lui-même à la discussion de la Société de Chirurgie, 1879.
5. Routier, *Id.*
6. L. Championnière, *Id.*
7. Poncet, *in* Villard. *Rapports de la tuberculose génitale chez l'homme avec les autres manifestations tuberculeuses.* Quelques résultats de la castration. Thèse de Lyon, 1893.
8. Ullman. *Centralblatt f. Chirurgie*, 1890, p. 137.
9. Villeneuve (de Marseille). *Congrès pour l'Avancement des sciences*, Marseille, 1891.
10. Roux. *Congrès français de Chirurgie*, 1891.
11. Bardenheuer. *Mittheilungen auf den Kölner Burgerhospital*, 2. 1, 3, Köln, 1887.
12. Verneuil. *Congrès français pour l'Avancement des Sciences* de Marseille et *Bulletin de la Société de Chirurgie*, 1891.
13. Villeneuve. *Congrès français pour l'Avancement des Sciences*. Marseille, 1891.
14. *La castration pour sarcome tuberculeux* (*Annales des maladies des organes génito-urinaires*, 1891. IX, 445).
15. Reclus, *in* Forgue et Reclus et *in Traité de Chirurgie*, 1re édition : Duplay-Reclus.

est la physionomie si bien marquée de cette deuxième période.

IIIe période. — La méthode conservatrice (1895-1899). C'est une tendance absolument inverse qui caractérise cette troisième phase. Les positions sont changées; le camp des conservateurs rallie tous les suffrages; celui des radicaux est, par contre, presque complètement déserté.

Le 22 avril 1896, en présentant à la Société de Chirurgie un malade guéri par la méthode sanglante conservatrice, Quénu déclare formellement, d'après sa pratique conservatrice datant de 1889, qu'il faut être sobre de castrations : « Le testicule qu'on laisse n'a pas seulement une valeur morale; il n'est pas déraisonnable d'admettre que, bien que privé de voie d'excrétion, il continue d'exercer sur le système nerveux central une influence considérable, d'autant plus que, même après la destruction totale de l'épididyme par la curette, il garde son volume et sa consistance normales. » Et la même année, il fait soutenir ses opinions par l'un de ses élèves [1]. Quelques semaines après, le 3 juin 1896, Tillaux [2] écrit de son côté : « Les anciens chirurgiens conseillaient la conservation d'un testicule, même inutile, et qu'ils appelaient le *testicule moral.* Aujourd'hui les données physiologiques modernes auxquelles je me range volontiers, nous montrent que la substance testiculaire, en outre de son rôle fonctionnel spécial, possède une action importante sur la santé générale. La sécrétion testiculaire, malgré l'impossibilité de circuler comme à l'état normal et de jouer un rôle fécondant, n'en est pas moins résorbée en partie, et contribue à la vigueur de tout l'organisme. » Dans ses cliniques, Lejars [3] parle déjà dans le même sens. En 1897, au Congrès de Moscou, Duplay [4] soutient la méthode conservatrice. D'un autre côté, nous avons eu nous-même [5] l'occasion d'appliquer le traitement économique depuis septembre 1894, époque où nous fîmes deux épididymectomies typiques; puis de 1895 à 1898, lorsque nous étions dans le service de notre Maître Quénu, sur son conseil et sous sa direction, nous n'avons pas pratiqué moins d'une trentaine de ces opérations économiques typiques ou atypiques pour tuberculose testiculaire, avec d'excellents résultats. En 1897, Humbert [6] fit connaître une quinzaine d'épididymectomies faites par lui;

1. Chevrolle. *Traitement de la tuberculose testiculaire.* Paris, 1895-1896.
2. Tillaux. *Traitement chirurgical de la tuberculose du testicule* (*Bulletin médical*, 3 juin 1896).
3. Lejars. *Leçons de Chirurgie*, 1895, et thèse de Fays, Paris, 1895-96.
4. Duplay. *Congrès de Moscou*, septembre 1897.
5. Lenguet. Dans le service de notre regretté Maître Nicaise.
6. Humbert, *in* Dimitresco. Thèse de Paris, 1896-97, et *Gazette des Hôpitaux*, comptes rendus du Congrès de la tuberculose, 1891.

depuis 1897 il a toujours été conservateur. Lorsqu'en décembre 1898, à l'occasion d'une castration précoce et très étendue faite par Beurnier, Reynier, rapporteur, vint soutenir la méthode radicale précoce, il eut comme adepte Berger, et si l'on met à part la tuberculose très spéciale de l'enfance, bien étudiée par notre Maître Félizet, Reynier ne recueillit pas moins de quatorze opposants : Routier, Michaux, Tuffier, Bazy, Nimier, L. Championnière, Reclus, Th. Anger, Pierre Delbet, Poirier, Quénu, Sieur, Potherat, Schwartz. Entre temps, et sous forme d'injections périnodulaires, Lannelongue, Coudray, Ozenne, Desnos, Bourlier, Vessaux (de Montbéliard) [1], firent aussi de la conservation. En sorte qu'actuellement tout le monde est d'accord pour regarder la méthode conservatrice comme le traitement de choix de la tuberculose épididymaire. Mais il importe au plus haut point de tracer dans ce camp des conservateurs une distinction de première importance.

A. Les uns sont conservateurs *non opérateurs*, se bornant au traitement médical seul ou à quelques nettoyages au thermocautère, à la phase terminale, celle des abcès et fistules. Comme Velpeau [2], ils pensent « qu'il ne faut pas faire l'opération sans une nécessité absolue ». Tels Reclus, et après lui Championnière, Bazy, Routier, Michaux, Th. Anger, Tillaux (au-dessous de vingt-cinq ans).

B. Les autres, au contraire, sont conservateurs *opérateurs*, et opèrent précocement à l'instrument tranchant. Avec Malgaigne, ils disent, « une fois le mal constaté, laissez là vos essais inutiles et du premier coup opérez ». Tels Quénu, et après lui Lejars, Duplay, Delbet, Humbert, et nous-même. Ils enlèvent à l'instrument tranchant toutes les parties malades; et cela très précocement, parce que l'intervention est efficace et d'une gravité insignifiante. C'est entre ces deux partis que le courant doit désormais se décider d'ici peu, et c'est vers celui des opérateurs que nous voulons le diriger dans cette étude.

INDICATION ET CONTRE-INDICATION DE LA THÉRAPEUTIQUE CHIRURGICALE.

Indications et contre-indications générales. — Trois méthodes d'inégale valeur se présentent à nous, qui toutes se proposent la guérison de la bacillose génitale : l'une s'adresse uniquement à l'état général et l'aide indirectement à la lutte à distance; c'est le

1. Vessaux de Montbéliard, cité par Degrenne. Thèse de Paris, 1896-97.
2. Velpeau. *Bulletins de l'Académie*, 1830. Discussion à propos de la tuberculose des testicules.

traitement médical. L'autre a pour but, par une mutilation étendue, de totalement enlever le mal par une large exérèse, et d'épargner à l'organisme toute lutte. C'est la méthode dite *radicale* ou amputation. La troisième ne supprime qu'incomplètement le mal ; elle laisse quelques foyers, mais elle place les tissus voisins détergés en état de résistance. C'est la méthode de résection ou économique. Entre ces trois traitements, le débat est bien circonscrit ; il s'agit d'établir entre eux une hiérarchie d'après leur valeur curative, et leur qualité thérapeutique. Quel est-il celui qui a le droit de préséance, qui mérite le titre de traitement de choix?

A. *La méthode médicale est-elle le traitement de choix?* — L'on s'accorde généralement à reconnaître une réelle valeur à la cure médicale. Reclus, plus que tout autre, a insisté sur ses heureux effets. « Il n'est pas d'affection, dit-il, qu'une hygiène appuyée sur une thérapeutique patiente et soutenue, combatte avec plus de succès, et nous avons, depuis plus de seize ans, enregistré un grand nombre de guérisons. » A la dernière discussion de la Société de Chirurgie, quelques orateurs ont à nouveau souligné l'importance d'un traitement médical. L. Championnière, Routier, Duplay, Michaux, Marchant (cité par Delbet), auraient obtenu, notamment avec les eaux chlorurées sodiques, de merveilleuses guérisons. Delbet, par contre, n'en a rien tiré. Cette méthode se propose d'aider l'organisme à la lutte en s'adressant au seul état général et par conséquent à la voie sanguine et à la phagocytose. Le leucocyte est, en dernière analyse, l'envoyé qui, par un long chemin, doit partir au combat contre le bacille de Koch. Comme pour toutes les tuberculoses, accessibles ou non, ce traitement consiste en suralimentation, toniques, reconstituants, glycéro-phosphate, huile de foie de morue, poudre de viande, iodure, œufs, lait, beurre, bière, eaux chlorurées sodiques et climat salin, suppositoires iodoformés. L'on a même tenté, mais sans succès, d'impressionner le leucocyte d'une façon particulière, de l'immuniser par la lymphe de Koch, ou même de le rendre bactéricide vis-à-vis du bacille tuberculeux.

Pour apprécier l'exacte valeur hiérarchique du traitement médical, il convient d'abord de tenir compte des résultats qu'il fournit ; ensuite de le comparer avec les autres méthodes. Or, les guérisons consécutives à la seule abstention sont plutôt exceptionnelles. On pourrait même dire que rien ne prouve que ces cures merveilleuses soient le fait du traitement en question. Ne sait-on pas, en effet, qu'il est dans l'ordre naturel de la tuberculose génitale d'évoluer parfois spontanément vers la guérison? Comme le dit M. Reclus : « Tous les chirurgiens s'accordent à considérer comme des plus bénignes les

tuberculoses locales du testicule[1]. » Dès lors, comment démontrer irréfutablement qu'ils sont bien dus à la thérapeutique expectante, ces quelques succès qu'on lui attribue? Comment affirmer qu'ils ne sont pas à mettre sur le compte d'une cure spontanée, d'une auto-stérilisation? Concédons toutefois, pour ceux qui placent une solide confiance en ce traitement détourné, qu'il a guéri des malades, mais qu'on nous accorde, en revanche, que ces heureuses terminaisons constituent une rareté. Et par cette réciproque concession, nous arrivons à cette première conclusion, contraire à ce que pensait Malgaigne[2], que la méthode médicale a le droit d'existence, qu'elle doit continuer à prendre place au programme de l'indication à remplir.

Mais si maintenant nous tentons de la dresser à la place première, les objections s'élèvent trop nombreuses pour que les discussions se prolongent longtemps.

1° Se contenter de soigner la tuberculose génitale comme les tuberculoses cachées et notamment la phtisie, c'est *renoncer à tous les bénéfices* que nous procurent les tuberculoses dites externes ou chirurgicales, par leur siège accessible.

2° C'est donner le pas à une *cure de lenteur*, qui exige plusieurs années, beaucoup de frais pour une grande majorité de malades encore jeunes qui, par leurs conditions sociales, ne peuvent faire face, ni à ces frais, ni à cette lenteur.

3° C'est prendre la voie la *plus détournée* pour atteindre le théâtre du combat, et charger les leucocytes d'une bien lointaine mission, alors qu'en quelques coups de bistouri, le chirurgien se trouve face à face avec l'ennemi et qu'en une minute il peut détruire plus de bacilles que ne le peut faire pendant plusieurs années l'abstention déguisée.

4° Admettre que le traitement médical guérit presque toujours la tuberculose génitale, alors que pour les autres tuberculoses chirurgicales, adénites, ostéites, arthrites, il est si souvent en faillite, c'est faire preuve de *favoritisme* pour cette thérapeutique; c'est lui accorder une action *spécifique* qui ne repose sur aucune donnée scientifiquement établie.

5° Enfin, et c'est ici que se juge la question de hiérarchie, mis en parallèle avec les grandes mutilations et la castration, jusqu'à ces temps derniers, le traitement médical avait une incomparable supériorité, parce qu'à l'inverse de l'amputation du testicule, il avait

1. Reclus. Discussion à la Société de Chirurgie, 1894.
2. Malgaigne. *Bulletins de l'Académie de Médecine*, 1851.

pour lui le *primum non nocere*. Mais aujourd'hui que la méthode conservatrice, sanglante, vient de naître et qu'elle aussi se présente comme d'une insignifiante gravité, la question est bouleversée. La méthode médicale mise en parallèle avec la méthode parcimonieuse, sombre, parce que les petites opérations locales sont d'une tout autre valeur curative, parce qu'elles enlèvent d'un seul coup, et en quelques instants, plus de bacilles et de tissus dégénérés que l'organisme n'en peut à lui seul étouffer par sclérose, après une lutte de désespérante lenteur. Comment le chirurgien, s'il est homme d'action, peut-il, en présence d'une lésion qu'il a sous la main, préférer l'abstention déguisée et le doute longtemps prolongé à une thérapeutique essentiellement bénigne, qui est *active* et qui combat sur place? Disons donc : comme auxiliaire et traitement de deuxième ordre, ou même comme traitement de première mise dans les cas exceptionnels où la thérapeutique locale bénigne se trouve dans la nécessité de battre en retraite (contre-indication opératoire tenant à une phtisie avancée), le traitement médical a le droit de figurer dans les indications à remplir. Mais il ne peut être, en règle générale, qu'un complément; il cède le pas à un traitement local d'égale bénignité, et de plus grande valeur curative. Et concluons comme Malgaigne [1] qu'il est préférable « de ne pas abandonner ces malades avec leurs souffrances, avec la perspective d'arriver, après huit ou dix ans, à une guérison fort douteuse », parce qu'il y a mieux.

B. *La méthode radicale est-elle la thérapeutique de choix?* — Pour établir sa préséance, les partisans de cette méthode font valoir quatre ordres de considérations : 1° La castration est supérieure aux opérations conservatrices, parce que ces dernières laissent derrière elles des *fistules*; 2° La castration est *légitime*; 3° Elle est *prévoyante*, parce qu'instituée précocement, elle coupe la route à l'envahissement bacillaire, préserve les voies séminales supérieures, préserve l'autre côté, préserve l'organisme; 4° La castration est *radicale*; c'est là l'argument capital. Elle réalise et au delà le desideratum, puisqu'en face de cette tuberculose locale, elle enlève tout, et plus que ce qui est malade; elle coupe loin du mal en tissu sain. A nous maintenant de rassembler en faisceaux les arguments pour le camp des conservateurs et de porter à la théorie de la castration précoce, traitement de choix, un suprême et dernier coup.

1° Dans le premier engagement, la discussion reste neutre : *La castration est supérieure aux opérations conservatrices, parce que ces dernières laissent derrière elles des fistules.* M. Reynier surtout a

1. Malgaigne. *Académie de Médecine*, 1850-51, p. 1077.

soutenu cette thèse; et n'ayant pas eu de bons résultats des interventions économiques, il les condamne. Et de fait, j'ai précisément eu pour ma part l'occasion de voir un jeune malade opéré par M. Reynier quelques mois auparavant; il conservait une petite fistulette, mais qui paraissait destinée à se fermer bientôt. Mais elles sont exceptionnelles, ces fistules, si je parle d'après ce que j'ai vu dans le service de mon Maître Quénu, où les opérations conservatrices sont les seules pratiquées; elles n'existent pour ainsi dire pas si l'opération a été faite avec minutie; de plus, elles sont temporaires en général; enfin, si elles ne sont pas curables spontanément, elles cèdent à une nouvelle intervention de même ordre. Elles ne condamnent pas la méthode parcimonieuse; elles prouvent seulement que celle-ci demande à être faite avec le plus grand soin. Et retournant maintenant la même arme contre les radicaux, nous pourrions à notre tour les accuser du même méfait, qui cette fois, entre leurs mains, est impardonnable. Leur prétention, en effet, n'est plus de pallier comme les parcimonieux, mais de guérir radicalement. Or, on ne les compte plus, les fistules consécutives à la castration. Il n'est peut-être pas un seul chirurgien qui n'en ait observé. Sur trois malades que j'ai eu l'occasion de voir en quelque temps, et qui avaient été castrés par d'autres, j'ai constaté trois fois des fistules ou récidives dans le moignon. La fistule, c'est presque la règle après l'opération dite radicale. La castration a plus d'ambition que la méthode parcimonieuse, et voici qu'elle a plus d'insuccès.

Se sentant faiblir, les radicaux ont tenté une dernière ressource qui les a une première fois sauvés. Très familiarisés avec les fistules post-opératoires dues aux colonies bacillaires du canal déférent, ils ont été tout naturellement conduits avant nous à enlever ce conduit en sa totalité. Beurnier, Reynier, Berger l'ont extirpé presque entièrement après Ullmann, Villeneuve, Roux, Veir, Schede, Gueillot, Baudet, qui le supprimèrent totalement, ainsi que la vésicule séminale correspondante. Or, cette conduite est parfaitement acceptable lorsqu'il y a bacillose du déférent. Voilà comment l'argument fistule, rejeté d'un camp à l'autre, a produit le meilleur résultat. Et puisque la déférentectomie, tout comme l'épididymectomie, a sa raison d'être, nous sommes prêts, nous conservateurs, à l'accueillir avec bienveillance. N'est-elle pas, en effet, parfaitement compatible avec la conservation? Ce qu'il faut conserver, ce qui constitue la pièce capitale de résistance, c'est le testicule. Mais ses voies d'excrétion, nous conservateurs, nous les détruisions déjà dans l'épididymectomie. Aujourd'hui on nous fait connaître les avantages de la déférentectomie; nous l'acceptons; je dirais même qu'elle nous

revient de droit, puisque le but premier de notre méthode fut, avec la conservation du testicule, la destruction des voies d'excrétion. Cette suppression de l'arbre d'excrétion a toujours été dans l'esprit de notre thérapeutique : si jusqu'ici nous ne l'avons faite que partielle, désormais nous la ferons totale s'il y a lieu, et saurons gré aux radicaux d'avoir ainsi élargi notre propre champ d'action, et travaillé pour nous.

2° *La castration est légitime.* — Pour se justifier, les radicaux invoquent la mortalité nulle de l'opération, et le droit d'enlever une glande parce qu'elle est déjà supprimée à la fonction par la bacillose elle-même. Le premier point avait une importance à la discussion de 1871, où l'on citait encore un mort sur cinq castrations ; aujourd'hui il signifie seulement que la chirurgie a progressé. Comme les conservateurs ont la même léthalité nulle, ils bénéficient au même titre des mêmes éloges.

La castration est permise parce que la glande est supprimée à la fonction. Les tubercules ont, en effet, coupé complètement les voies d'excrétion du sperme. Mais il faut distinguer au testicule deux fonctions sécrétoires : l'une est celle de la fécondation. Oui, il est parfaitement vrai qu'elle est perdue, et les conservateurs, tout comme les radicaux, s'autorisent de ce premier fait pour intervenir tous deux localement. Il est à la glande séminale une deuxième fonction : c'est celle de la sécrétion interne, dont les radicaux ne parlent pas. Et cependant celle-ci est d'une importance supérieure à la première. C'est ici que s'engage définitivement le combat.

Non, il n'est pas permis de la supprimer, cette deuxième fonction, qui de l'élément cellulaire sécrétant verse directement dans le sang, et de là dans toute l'économie, les sucs de son élaboration. Pouvez-vous la méconnaître, cette fonction eutrophique et bienfaisante? A la puberté, lorsque la fonction fécondante n'existe pas encore, n'est-ce pas elle qui manifeste ses effets par la transformation de tout l'organisme? N'est-ce pas elle qui, chez les jeunes sujets, préside pour sa part à l'éclosion de leur être tout entier? C'est elle, pour emprunter un argument mis en évidence récemment par Delbet, qui explique pourquoi la gynécomastie peut s'observer dans l'orchite traumatique, ourlienne, syphilitique, et non dans la blennorhagique ou la tuberculeuse, parce que dans les trois premières maladies, c'est la glande elle-même qui est touchée! C'est elle qui rend compte de ce fait, bien établi par Quénu et conforme aux observations tératologiques de Tenon, de Brugogne, de Hunter, de Gosselin, de Simon, de Godard (absence congénitale des canaux déférents ou de l'épididyme), conforme aux recherches expérimentales de A. Cooper,

de Curling, de Gosselin, de Godard et Martin Magron, de Williams White, de Legueu (mars 1895), de Bardenheuer (section ou extirpation du canal déférent), rend compte, dis-je, qu'après les opérations conservatrices, le testicule privé de son épididyme ne s'atrophie pas, demeure ferme, demeure sensible, demeure le point de départ des réflexes comme à l'état normal, contrairement à ce qui se passe pour toutes les autres glandes dont on lie expérimentalement le canal d'excrétion! C'est elle qui, des sujets privés de la fécondation par obstruction pathologique (blennorhagique ou tuberculeuse) ou chirurgicale (épididymectomie), fait des hommes encore *puissants*, et non des *eunuques*, comme vous les faites après la castration. « Ai-je besoin, disait Malgaigne en 1851, de rappeler la différence qui existe entre l'homme qui conserve la sécrétion spermatique même sans excrétion, et l'homme qui a perdu la sécrétion et l'organe? » C'est elle enfin qui maintient l'équilibre dans l'organisme entier et principalement dans les centres cérébraux, et qui, lorsque vous la supprimez, manifeste des perturbations profondes, et transforme vos malades, en vésaniques, lypémaniaques, déments et furieux? Et toutes ces notions biologiques bien établies depuis Brown Séquard, vous les foulez aux pieds! Sous le poids d'accusations aussi graves et qui se multiplient en série, qu'avez-vous à répondre?

Pour esquisser une défense, vous apportez trois arguments : le testicule prothétique, l'unilatéralité de votre opération, la destruction morbide préexistante du parenchyme sécrétant.

α. Au testicule vrai il suffirait de substituer un corps étranger aseptique, qui produirait sur le malade le même effet qu'un moignon de glande. C'est un testicule « moral », pour employer une expression chère aux vieux chirurgiens, et dont Verneuil, après d'autres, aimait à se servir. Tout d'abord il serait bien facile d'adresser une petite critique à l'égard de ce corps étranger. Il serait curieux de rechercher *à lointaine distance* combien de fois il fut toléré dans les cas de Tuffier (1892), de Humbert (1893), de Weir [1], de Guiteras, de Hartley, de Hermance, de Gueillot (1895) [2], de Carlier [3], de Demons et Loumeau (1896) [4], et je sais que la récolte des insuccès ne serait pas infructueuse, car j'en connais au moins un cas. Mais laissons cela,

1. R. Weir. *Celluloïd testicles* (*New-York med. Record*, 1894; *Trans. Americ. Surg. Assoc.*, Philad., 1895, XIII, 488).

2. Gueillot. *Testicule artificiel* (*Union médicale du Nord-Est*, Reims, 1895, XIX, 374).

3. Carlier. *Prothèse testiculaire après castration* (*Annales des Maladies des organes génito-urinaires*, 1896, 1050-1056).

4. Demons et Loumeau. *Journal de Médecine de Bordeaux*, 28 juin 1896, et *Annales policliniques de Bordeaux*, juillet 1896. — V. thèse de Sallès. Bordeaux, 1896.

pour n'étudier que l'argument en lui-même. Or il repose sur un principe faux. A l'action eutrophique de la glande séminale, vous substituez l'action morale, pure ou de suggestion. Non! ce n'est pas seulement d'une simple suggestion qu'il s'agit chez vos castrés. L'irréfutable preuve que nous en pouvons donner, c'est que si pendant votre intervention, vous faites la substitution séance tenante du testicule en celluloïde au testicule organique, en trompant vos malades, ils n'en deviennent pas moins des déséquilibrés, des déments. C'est donc que vous avez supprimé une importante fonction! Et alors cette conduite n'est elle pas analogue à celle qui consisterait, pour éviter la cachexie strumiprive, à mettre à la place de la thyroïde totalement enlevée un corps en celluloïde? En vérité, ce premier argument du testicule postiche aseptique ne tient pas debout.

β. Mais, dites-vous encore, nous laissons le deuxième testicule, qui est chargé de la suppléance. Voyons s'il est logique d'escompter cette action compensatrice. Déjà Malgaigne, chez un malade par lui castré d'un seul côté, vit survenir une récidive de l'autre côté, et « l'idée de perdre son dernier testicule causa au malade une horreur indicible; il aima mieux souffrir que de s'y rendre; et il s'en allait ainsi, ruiné par la douleur physique et la dépression morale ». Forgues et Reclus, sur neuf de leurs castrés, relèvent deux récidives du côté opposé, qui nécessitèrent une nouvelle amputation du testicule. Rontier fait une castration monolatérale, et voici qu'au lieu d'une suppléance, il trouve six mois plus tard, une tuberculose du côté respecté, qui exige, elle aussi, l'ablation totale du testicule. Dans un second cas du même auteur, même insuccès. Dans un troisième, mésaventure plus curieuse encore. C'est le malade qui, hémicastré, refuse lui-même la deuxième opération, et voici qu'il guérit malgré des fistules et des suppurations, aussi bien du côté non opéré que du côté castré. Lejars, dans ses cliniques, Schwartz, Delbet, Sieur, Potherat, citent de semblables exemples. Tel est le résultat que vous avez le droit d'attendre de votre testicule suppléant. Pour être fidèle au principe du radicalisme, la castration ne peut être que bilatérale, si elle veut être radicale; comme le fait remarquer Bazy, « si on propose la castration pour un testicule, il faut être logique et il faut la faire pour les deux ». Et non seulement l'espoir fondé sur le testicule vicariant s'évanouit, mais des faits existent, incontestables, qui démontrent que l'hémicastration, aussi bien que la totale, détermine les perturbations les plus graves. Par exemple Pujol [1], sur deux malades castrés d'un seul côté, deux

1. Pujol. *Marseille médical*, 1er janvier 1896.

fois observe l'hypocondrie consécutive. Fualds[1] chez trois de ses castrés, releva ultérieurement des troubles mentaux graves. Pilcher fait les mêmes constatations. Forgue et Reclus, chez un de leurs malades à demi émasculé, consignent une effroyable poussée d'hypocondrie qui a disparu avec le retour des érections. Dupuytren avait donc raison lorsqu'en 1832, il disait dans ses leçons : « On aurait dû cependant s'apercevoir que la tristesse, le chagrin, et la mélancolie finissaient presque toujours par mener au tombeau ceux qui avaient subi cette grave mutilation : l'amputation du testicule[2] ». A tant de faits accablants, que répondre? Vous avez placé dans la conservation de la glande adelphe un légitime espoir, et vous ne récoltez que de cruelles désillusions!

γ. Vous ajoutez enfin : qu'importe de sacrifier un organe dont le parenchyme glandulaire est voué à la destruction? Cela est peut-être exact pour la castration tardive, ultime ressource, dont nous préciserons plus loin l'indication opératoire. Mais c'est faux pour l'émasculation précoce, traitement de choix, qui seule est en discussion ici. Il en est des notions anatomiques, comme des physiologiques, plus haut étudiées. Il est trop bien établi à la suite des travaux de Dufour, de Cruveilhier et de Reclus, qu'au début, le testicule est intact, et que seuls les canaux d'excrétion sont altérés, pour qu'on songe à nier, comme vous l'avez fait pour la physiologie, ce point capital d'anatomie pathologique. Enlever systématiquement le testicule, c'est ou bien recommander une opération disproportionnée avec le mal dans la très grande majorité des cas, ou bien se baser sur un principe faux d'anatomie pathologique. Quelle que soit la théorie par vous soutenue, vous ne pouvez sortir de ce dilemme : dans l'une comme dans l'autre hypothèse, c'est un sacrifice inutile; des faits récents de Delbet démontrent une dernière fois cette fréquente indemnité de la glande. La castration précoce est donc illogique; elle supprime un organe sain.

3° *La castration est prévoyante, parce que, décidée précocement, elle coupe la route à l'envahissement bacillaire*, préserve les voies séminales supérieures, préserve l'autre côté, préserve l'organisme. Or, la conception que nous nous faisons actuellement des tuberculoses locales, est bien modifiée depuis l'époque où Terrillon, en 1891, recommanda la suppression précoce du testicule tuberculeux. Comme le dit Routier, il semblait alors que dans le testicule, la localisation fût si parfaite que l'action chirurgicale devait porter

1. Fualds. *British medical Journal*, 4 mai 1895.
2. Dupuytren. *Leçons cliniques*, 1832, p. 26.

tous ses fruits. L'on considérait les noyaux tuberculeux de l'épididyme comme des foyers d'élaboration qui menaçaient de s'étendre et d'infecter tout l'organisme. Les faits ont démontré qu'il n'en est rien. Toutes ces tuberculoses sont des infections d'abord disséminées, qui se localisent. Virtuellement le bacille est *partout*, mais dans l'un des viscères il prédomine, parce qu'il y trouve des conditions biologiques meilleures. C'est là qu'il concentre plus volontiers son action. Or, la tuberculose génitale n'échappe pas à la règle commune. Sieur en a cité des cas récents, et Nimier est dans le vrai lorsqu'il dit, à la dernière discussion, que dans la grande majorité des cas, « l'examen clinique du malade et le relevé de ses antécédents morbides permettent de reconnaître qu'il ne s'agit pas de tuberculose génitale simple ». Quénu parle dans le même sens, lorsqu'il dit « que l'organisme est partout en déficit ». En pratique il en est bien ainsi : en luttant de vitesse avec le mal, par une amputation précoce, qu'obtenez-vous comme résultat? Admettons, ce qui pourtant est contestable (et même les recherches de Lancereaux et Guyon parlent en sens inverse, ainsi que les constatations cliniques de prostatorrhée et de polliakiurie prémonitoires), admettons que le point de départ de l'infection se fasse dans l'epididyme, pour de là s'étendre par voie ascendante, le long du déférent ou des lymphatiques. Si l'intervention est faite à temps, le canal déférent du même côté doit être à l'abri de toute continuation. En fait, qu'y a-t-il? Des récidives dans le moignon, tellement fréquentes qu'elles ne se comptent plus. Arrive-t-on à protéger davantage les vésicules séminales et la prostate? Trop de faits disent que non. Mettez-vous l'autre côté à l'abri? Mais nous avons déjà cité les opérés de Malgaigne, de Forgue et Reclus, de Lejars, de Routier (trois cas), de Delbet, de Sieur, de Potherat (trois cas), qui tous ont récidivé de l'autre côté en moins d'une année. Préserve-t-on la vessie et l'arbre urinaire? Mais un fait de Bazy parle dans un sens tout opposé. Enfin, l'état général est-il garanti? Mais la généralisation au squelette ne permet pas de l'admettre (cas de Nimier, ostéite du calcanéum; cas de Lejars et cas de Delbet, tumeur blanche du genou; cas de Wick [1], nombreux foyers métastatiques dans le tronc, les membres supérieurs, sous forme d'abcès froids et de granulations tuberculeuses sous-cutanées). Enfin, la généralisation au poumon est plus fréquente encore, comme le prouvent les exemples cités par Granier [2], par Laënnec [3],

1. Wick. *Wiener med. Wochensch. Ueber einen Fall von hodentuberculose*, 18 et 25 mai 1895.
2. Granier. *Archives de Médecine militaire*, 1889.
3. Laennec. *Gazette des Hôpitaux de Nantes*, 1887.

par Forgue et Reclus, et par Michaux, etc.; elle détruit donc une de vos dernières et dangereuses illusions.

Quant à l'amélioration des lésions prostatiques et vésiculaires, que signalent Régnier et Berger par assimilation à la castration pour l'hypertrophie prostatique, elle est purement théorique; et par contre, on peut soutenir, en se basant sur des observations de Bazy, de Delbet, de Schwartz, qu'elle n'est pas inconnue à la suite des opérations économiques. En somme, il ne reste plus rien pour la soutenance de la castration, opération précoce s'appliquant à une tuberculose locale. La conception de la tuberculose, maladie parfaitement locale, en s'écroulant peu à peu, a entraîné avec elle dans sa chute celle de la castration, opération précoce et radicale.

4° *La castration est radicale.* — En commençant cette dernière attaque, je me sens en vérité bien à l'aise après tout ce qui a été dit plus haut. Comment décorer de radicale une intervention qui laisse des récidives dans le moignon, dans l'appareil séminal prostatique, dans la vessie, dans l'autre côté, dans les os, dans les poumons? Quel est celui qui, après les exemples rassemblés ci-dessus, osera en toute conscience affirmer au malade de le guérir radicalement, quand des faits partout démontrent qu'en la très grande majorité des cas, cette cure complète n'est qu'un vain mot? Et nous savons assez par le malade de Malgaigne, par un malade de Forgue et Reclus, par un malade de Routier, etc., qu'en cas de récidive chez ces malades déséquilibrés, le chirurgien n'est pas bien accueilli, lorsqu'un mois ou deux après la première opération il vient à nouveau proposer l'amputation du deuxième testicule, parce que celui-ci commence à se prendre. Peut-on oublier l'exemple de ce malheureux patient trompé par une première castration, qui voit le côté sain se prendre : « L'idée de perdre ce dernier testicule lui cause une horreur indicible, il aime mieux souffrir que de s'y résoudre, et il s'en va ainsi miné par la douleur physique et la dépression morale » (Malgaigne). Et comment faire admettre au malade une mutilation étendue à l'heure où il n'en est encore nullement incommodé. Si bien que de guerre lasse, vous êtes forcés de conclure avec Quénu : « La castration n'est qu'une *opération partielle*, dans laquelle on a ajouté à la résection d'une partie malade le sacrifice d'un organe resté indemne ». Ici s'arrête le combat trop longtemps prolongé, car après la deuxième attaque, la victoire appartenait déjà aux conservateurs. Ainsi déchue, la castration précoce ne saurait prétendre devenir la méthode de choix pour la tuberculose génitale. Pas plus au testicule qu'aux membres, l'amputation précoce ne peut être érigée en système. Elle est ici, comme ailleurs, l'opprobre de la

chirurgie (Syme). Et je dis avec Malgaigne : « Malheur au chirurgien lui-même qui par dédain de ses ressources charge sa conscience d'une opération qu'il aurait pu éviter ! »

C. *La méthode conservatrice sanglante est-elle la thérapeutique de choix?* — Déjà, par exclusion, il serait permis de répondre oui, après l'insuffisance établie des autres traitements. Mais ce n'est pas par exclusion qu'on raisonne, lorsqu'il s'agit d'une thérapeutique de la valeur de celle dont il s'agit maintenant de prendre la défense. Rappelons-le d'abord : cette méthode a pour but d'enlever la ou les parties malades, tout en conservant l'organe fondamental, le testicule, à titre de seule glande vasculaire sanguine, puisque l'autre fonction, celle de la sécrétion spermatique, est déjà troublée par obstruction des canaux excréteurs. Elle est *palliative*, par son but thérapeutique, c'est-à-dire qu'elle n'a pas la prétention d'enlever tout le mal. C'est pour la tuberculose testiculaire, l'analogue des résections typiques et atypiques pour les tuberculoses des membres, par opposition à la castration, qui est une amputation.

Sa *légitimité* est prouvée par son innocuité; elle se réalise, en effet, par une petite opération, et sa gravité est nulle. Conservatrice du testicule, elle échappe à toutes les objections en série qui ont amené la ruine de sa rivale, l'opération radicale. Et cette légitimité n'est pas évidente d'aujourd'hui seulement : « Quoi ! disait Malgaigne, il serait irrationnel de tenter de sauver une partie d'un organe mal à propos sacrifié? Mais véritablement sauver la partie, quand on ne peut sauver le tout, c'est là ce que nous recherchons tous les jours, c'est là le but le plus élevé de la médecine opératoire tout entière. »

Mais quelle est sa valeur thérapeutique? A cela nous pouvons répondre par des faits déjà nombreux, tirés de la pratique de notre Maître Quénu, et de la nôtre. Nos malades ont presque tous guéri; je dirais volontiers presque mieux que nous ne l'espérions, puisque nous n'avons fait que des interventions parcimonieuses. Certes nous nous gardons bien d'affirmer qu'aucun cas ne saura résister à ce mode de traitement, qu'il n'y aura plus désormais que des guérisons. Non, ce serait le meilleur moyen de discréditer la méthode. Mais, comparée à la castration, elle donne des résultats meilleurs, sans avoir de celle-ci le moindre défaut. Ce n'est pas la perfection d'emblée, ce n'est pas la guérison *toujours*. Et d'ailleurs, ce mot devrait-il être jamais prononcé en thérapeutique? Et quelle est l'opération la plus radicale, serait-ce l'amputation la plus précoce et la plus élevée, qui oserait prétendre à la guérison *toujours* ! Mais c'est la guérison en règle générale.

A ce mode de traitement on reproche précisément sa parcimonie :

c'est une intervention incomplète : « vous en laissez ». Mais cela nous le savons, et nous nous basons sur une constatation de pratique courante pour nous le permettre. « La suppression d'un principal foyer, dit Quénu, aide à l'étouffement scléro-adipeux des foyers accessoires auxquels on n'a pas touché. En fait de thérapeutique contre les tuberculoses locales, on pratique rarement des opérations vraiment radicales. Dans toute résection on est sûr de laisser quelque tissu suspect; on demande à la vie cellulaire l'effort nécessaire pour faire le reste. L'antisepsie d'un foyer infecté, qu'il s'agisse de bacilles de Koch ou de streptocoques, consiste donc à mettre ceux-ci en minorité devant les cellules normales et en particulier les leucocytes. » Et les faits viennent démontrer qu'ici aussi l'organisme se charge d'achever l'œuvre incomplète par nous commencée? Et puis, disons-le bien haut, en matière de tuberculose, c'est toujours une erreur que de raisonner comme pour le cancer. C'est cette assimilation qui a conduit aux plus graves aberrations de la thérapeutique. A-t-on oublié comment fut accueillie, il y a quelques années, la désarticulation proposée dans les cas de tumeur blanche du genou compliquée de médullite diaphysaire! Enfin, pour terminer, « nous apportons, dit M. Quénu, des faits de guérison durable de 6, 8, 10 ans, à la suite d'opérations économiques faites pour des tuberculoses de l'appareil testiculaire étendues et suppurées. Nos malades guérissent et conservent leur testicule; tout est là. » La méthode conservatrice est sans danger, et parfaitement anodine; elle guérit beaucoup mieux que le traitement médical seul, aussi bien que le traitement chirurgical dit radical, sans avoir aucun de ses inconvénients. Que ce premier point soit donc établi; et au moment même de clore la première partie de notre travail, voici que la vérité nous apparaît en pleine lumière sous cette maxime : *la méthode conservatrice sanglante est le traitement de choix de la tuberculose testiculaire*. Telle est notre première conclusion.

II. *Indications et contre-indications spéciales aux cas particuliers.* — C'est bien ici que nous entrons dans le doute. Je montrerai, avec insistance, quelles sont les questions non encore résolues; et elles sont nombreuses. Tel est le polymorphisme clinique de la tuberculose génitale, qu'il m'est absolument indispensable de créer d'abord de grandes divisions, trop schématiques, hélas! mais qui « fragmentent la difficulté en autant de parcelles qu'il se peut, afin de la mieux résoudre » (Descartes). Me basant sur ce que j'ai le plus souvent observé dans les « examens de malade », je rechercherai la conduite à tenir dans six classes de cas : chez les phtisiques atteints de tuber-

culose génitale, — dans la tuberculose génitale aiguë, — dans la tuberculose chronique froide paucinodulaire du début, — dans la tuberculose génitale chronique massive, — dans la tuberculose génitale suppurée, — dans la même, mais fistuleuse ou avec fongus. Ce n'est pas là, je le sais, la division proposée par Tuffier : il reconnait des formes atrophiques et des hypertrophiques, et semble conclure que ces dernières ressortissent à la castration, parce qu'elles simulent les tumeurs. Je m'élève énergiquement contre cette manière de voir et de classer. D'abord, les atrophiques ne constituent presque que des exceptions; il en résulte que trop de testicules hypertrophiés seraient destinés à être amputés. Ensuite, ce sont les testicules pseudo-hypertrophiés qui, à Quénu et à moi, nous ont donné les meilleurs succès de thérapeutique conservatrice. Enfin, si l'accord semble exister sur un point, c'est sur ce fait que la castration trouve son application, à la phase ultime, lorsqu'il n'est absolument plus possible de conserver le testicule, qu'il est *atrophié*, suppurant, criblé de fistules. C'est donc le contraire de ce que dit Tuffier, qui conserve, lui, les atrophiques et supprime les hypertrophiques. Voyons successivement les différents cas que j'ai distingués plus haut.

A. Phtisie avec tuberculose génitale. — En ces cas, la bacillose testiculaire n'est le plus souvent qu'un épiphénomène négligeable dans la scène générale; elle ne relève pas du traitement chirurgical, mais des seules ressources médicales. Encore faut-il préciser. Si le phtisique est à la troisième période, il n'y faut pas toucher; l'accord est unanime sur ce point. Cependant Delbet dit : « Je ne suis pas certain que, même en pareil cas, on ne peut pas rendre de service à ces malades ». S'il s'agit, au contraire, d'un phtisique peu avancé, à la deuxième ou à la première période, il n'y a aucun inconvénient, mais plutôt avantage à le traiter par la méthode sanglante conservatrice, vu la bénignité de celle-ci. N'est-ce pas d'ailleurs la règle admise pour les tuberculoses articulaires? Ollier et d'autres ont même insisté sur la régression possible des lésions pulmonaires à la suite de la suppression du foyer principal. Je me crois donc en droit d'appliquer la même formule ici; d'autant que le traitement conservateur, il faut le dire encore, est d'une insignifiante gravité. Nous opérerons donc « toutes les fois qu'une lésion viscérale ne dominera pas la scène pathologique », nous conformant en cela à une règle générale donnée par Trélat.

B. Tuberculose génitale aiguë. — Pour les enfants, chez qui cette forme est la plus fréquente, Felizet a établi qu'il faut faire la castration, seul remède contre une maladie aussi grave et aussi envahissante. Cette formule paraît avoir été adoptée par la Société de Chi-

rurgie, puisque personne ne l'a contredite. Nous savons d'ailleurs que chez l'enfant, c'est la glande elle-même qui est altérée, ainsi que l'ont démontré Giradès, Julien, Hutinel et Deschamps et qu'il y a, par suite, moins de regret à la sacrifier. Chez l'adulte, que faire? Là commence la discorde. α. Il faut castrer de très bonne heure, disent les uns; c'est la seule ressource dont nous diposions pour lutter contre un mal qui se généralise avec une extrême rapidité. C'est une des indications exceptionnelles, mais indiscutables, de la castration. β. Il faut, pour d'autres, s'abstenir de toute opération, car la granulie génitale, dit Potherat, est d'un si sombre pronostic qu'il vaut mieux n'y pas toucher. Et cependant ceux qui, comme Regnier, ont assisté à ces généralisations, conduisant pas à pas leurs malades à la mort, ont eu le regret de les perdre en restant dans l'inaction. Je n'ai, pour ma part, aucune opinion encore assise sur ce point délicat de thérapeutique de la bacillose génitale. Un fait qui malheureusement me paraît très nettement établi, c'est que quel qu'il soit, conservateur, radical, ou nul, le traitement peut se montrer dans certains cas absolument insuffisant, et que toute une catégorie de tuberculoses génitales à évolution aiguë est au-dessus des ressources de l'art. C'est dire que nous ne pouvons prétendre guérir *toujours* nos malades. En somme et malgré la discussion de la Société de Chirurgie, voici une première question qui demande à être éclairée plus tard, non par des dissertations, mais par des faits et des observations cliniques bien étudiées.

C. Tuberculose chronique froide mono ou paucinodulaire du début. — Il faut enlever les noyaux malades. Voilà ce que Quénu et nous-même nous faisons et nous soutenons, à l'encontre de l'indifférence de la majorité des chirurgiens, si l'on excepte peut-être Delbet, qui pourtant met une réticence, puisqu'il attend que ces noyaux soient douloureux? Et cependant nous ne comprenons pas qu'on reste contemplatif, lorsqu'au prix d'une intervention à peine un peu plus importante qu'une avulsion dentaire, ne demandant même pas la chloroformisation, mais l'anesthésie locale, on peut supprimer tout de suite des colonies bacillaires enkystées dont il n'y a rien de favorable à attendre. Le patient sera prévenu que ces noyaux peuvent récidiver en série après l'opération. Qu'importe! puisqu'ils sont enlevables à leur tour avec la même intervention insignifiante.

D. Tuberculose chronique froide solide en masse. — En ces cas, l'épididyme et le déférent à son origine sont bourrés de tubercules crus, mais le tout forme une tumeur aplatie, bien enkystée, dont les contours sont nettement marqués : c'est ce que Quénu désigne sous le nom de forme fibreuse ou fibro-caséeuse. On sent un épididyme

gros comme le pouce, coiffant le testicule. Pour nous, et contrairement à tous les chirurgiens, qui persistent dans leur expectation et leur indifférence, il convient, en cette phase de crudité, d'enlever totalement l'épididyme et l'origine du déférent, comme une tumeur ou comme un kyste, sans l'ouvrir, sans rien curetter, afin d'obtenir, si possible, la réunion par première intention. C'est en pratique le cas presque le plus fréquent, celui qui est justiciable de l'épididymectomie typique au bistouri et au ciseau. C'est dire quel avenir nous espérons pour l'épididymectomie.

E. Tuberculose chronique ramollie, chronique ou subaiguë, en voie de suppuration. — α. Le malade est observé à la période *subaiguë*, pendant une poussée. Il souffre beaucoup ; il a de l'hydrocèle ; la peau du scrotum est rouge, œdématiée. Il faut, à notre sens, laisser d'abord calmer ce petit orage, maintenir le patient au lit pendant quelques jours, les bourses relevées, enveloppées dans un pansement humide. Se bien garder d'injecter des substances irritantes dans la vaginale, comme de la teinture d'iode, du chlorure de zinc, afin de ne pas exciter l'incendie. Lorsqu'au bout de peu de temps la poussée s'est terminée, l'hydrocèle a presque complètement disparu, la tuméfaction est beaucoup diminuée, l'œdème et la rougeur aussi; les leucocytes, sortis d'abord par diapédèse, sont rentrés, et la limitation entre les parties malades non susceptibles de régression, et les parties saines, est beaucoup mieux tranchée. Lorsque cette tuberculose est refroidie, on interviendra comme dans l'éventualité suivante.

β. La maladie évolue *à froid*. C'est du pus qui se prépare. A ce mot, tous les chirurgiens se lèvent; c'est pour eux l'heure de l'action. Il est pourtant un peu tard, car le moment est passé de faire une intervention bien reglée et bien méthodique, comme une épididymectomie typique, susceptible de guérir par première intention; c'est dans les deux stades précédents qu'on pouvait faire de la chirurgie vraiment satisfaisante. Mais, pour tardive qu'elle soit, cette levée de thermocautères ou de curettes n'en est pas moins judicieuse, car elle peut encore produire d'excellents résultats. La méthode conservatrice sanglante est la meilleure, ici comme dans les précédentes. Ce n'est pas parce qu'il y a du pus qu'il faut castrer. Non, c'est même beaucoup trop tôt, et on peut citer des exemples à l'appui de cette manière de voir. « On n'est pas autorisé, dit Quénu, à considérer la suppuration comme une indication de la castration. J'ai un cas de ce genre guéri depuis dix ans par une simple épididymectomie. » Je pourrais aussi citer pour ma part de semblables exemples, mais ils datent de beaucoup moins de temps. Pour Reclus, il faut se comporter différemment suivant le siège de la suppuration. Dans les

abcès épididymaires, les opérations économiques suffisent; mais dans les abcès testiculaires, il faut faire la castration; un testicule qui suppure est un testicule perdu, qu'on ne peut espérer guérir. J'ai cependant opéré un cas de ce genre. La cavité vaginale ouverte, je trouvai sur la face externe du testicule, et masqué par une fausse membrane, un foyer caséeux à la périphérie et suppuré au centre, du volume d'une noisette. Je le curettai soigneusement, et oblitérai ensuite, par une sorte de capitonnage au catgut, la caverne ainsi appropriée, puis je fermai son orifice d'entrée par une suture en bourse sur l'albuginée. Lorsque six mois plus tard je revis le malade, je fus surpris, dans ce cas presque désespéré, de constater que le testicule opéré était encore en parfait état, non atrophié et de sensibilité normale. Et je me sers de ce fait, en particulier, pour montrer jusqu'où on peut reculer les indications de la méthode conservatrice. De toute façon, l'intervention ne peut plus se proposer ici la réunion *per primam*. Comme pour les abcès tuberculeux, il faut inciser, évacuer, curetter, gratter la paroi tuberculogène et la modifier par l'action locale du thermocautère, de la curette, du chlorure de zinc ou de l'ébouillantement.

F. Tuberculose fistuleuse ou avec fongus. — α. Fongus du testicule tuberculeux. Il faut réduire le testicule et non l'enlever. Dans un cas de ce genre, Malgaigne recouvrit avec succès le fongus avec les téguments du scrotum. Il pensait être le premier à tenter cette opération, lorsqu'il apprit qu'il avait été devancé par Syme. Reclus a eu aussi deux fois l'occasion de pratiquer l'opération de Syme, de reconstituer la loge testiculaire et de rentrer la glande. Il eut chaque fois une belle guérison. A côté de cette première forme de fongus, la plus fréquente, celle qui est formée, comme l'a montré Deville en 1852, par le testicule tuberculeux lui-même, prolabé à travers le scrotum ulcéré, il y a des fongus constitués par des fongosités tuberculeuses, des végétations, comme dans la tumeur blanche, ainsi que l'a établi Quénu. Pour ceux-là il faut, comme le pratique ce chirurgien, procéder à l'abrasion de ces fongosités. Routier se sert dans le même but du thermo, mais aucun de ces auteurs ne consent, avec juste raison, à voir dans le fongus une indication à la castration.

β. *Fistules.* S'il y a une ou plusieurs *fistules*, elles sont excisées, ou curettées, mais elles ne signifient pas non plus que le testicule doit être supprimé complètement. Reste enfin le cas de nodulation fibreuse de guérison. Reclus admet qu'il faut respecter ces productions. Quénu, par contre, pense qu'on doit les enlever, parce qu'il a observé des exemples où ces noyaux, dits de guérison, ont récidivé

plus tard, puis évolué d'une façon tellement maligne que le malade succomba. J'ai eu une fois, en 1895, l'occasion d'enlever un nodule crétifié de ce genre, du volume d'une noisette; il fut extrait de sa coque épididymaire avec une extrême facilité et en moins d'une minute. Je ne puis croire que par une aussi bénigne intervention, je n'ai pas rendu à mon malade un service de prudence, en le délivrant d'un corps étranger toujours suspect.

En résumé, j'ai fait ressortir dans ce chapitre quelle part considérable revient à la thérapeutique conservatrice sanglante dans presque toutes les formes de l'infection tuberculeuse de l'appareil génital. Reste-t-il une place à la castration? Oui, mais une bien modique place, celle d'un traitement de pis-aller et d'ultime ressource. Chacun comprend un peu à sa façon le moment opportun de procéder à l'amputation du testicule. D'une manière générale, il faut dire que l'on accueille la castration encore trop tôt. Voici quelle est, à mon sens, la plus juste formule, celle de Malgaigne, à laquelle je me rallie. La castration convient « quand le testicule est tellement dénaturé et détruit par la fonte des tubercules, les lésions correspondantes tellement criblées d'ulcères et de fistules, qu'il n'y aurait plus moyen d'en espérer la cicatrisation sous l'instrument tranchant ». On peut admettre alors que la décision suprême du sacrifice de l'organe est un bienfait, qu'elle hâte la guérison, car la glande dégénérée, dit Reclus, « demande, à s'éliminer, des mois de douleurs et d'abcès! ».

§ II. TECHNIQUE.

Seule, la méthode conservatrice sanglante doit être exposée ici avec détail, puisqu'elle est le vrai traitement de la tuberculose génitale, ainsi qu'il a été établi plus haut. Comme annexes cependant, j'ai quelques mots à dire de la castration.

A. Méthode conservatrice.

La méthode conservatrice a pour but l'exérèse des seules parties malades, avec ou sans l'ablation concomitante de partie ou totalité de l'arbre excréteur séminal, mais avec *conservation intégrale* de la glande génitale à titre de glande vasculaire sanguine. En conséquence, tous les procédés qui réalisent cette méthode réclament la conservation minutieuse des éléments vasculo-nerveux nourriciers des testicules, par lesquels se font et la nutrition et la voie d'absorption de la sécrétion glandulaire. En outre, ce mode de traitement n'est que *palliatif*; il ne prétend pas supprimer tous les éléments malades,

mais il met les tissus résistants en état de lutte, et leur permet de réagir contre l'envahissement bacillaire. La méthode s'applique par trois procédés distincts, qui, loin de s'exclure, conviennent à des formes différentes de la maladie. Ce sont : l'énucléation ou l'épididymectomie partielle — l'épididymo-déférentectomie typique —, l'épididymo-déférentectomie avec curettage et modification de la membrane tuberculogène.

α. Énucléation et épididymectomie partielle.

Définition. — Cette opération consiste dans la suppression du ou des seuls noyaux malades encore durs, avec conservation de l'arbre excréteur.

Historique. — Bérard [1], en 1834, est le premier qui conçut et pratiqua cette intervention. « Dans un cas où le volume et la forme du scrotum avaient fait connaître la présence de grosses masses tuberculeuses dans le testicule, une large incision sur cette partie permit de faire sortir, comme par une sorte d'énucléation, le produit morbide qu'elle renfermait. La guérison fut radicale et prompte. » C'est *précocement*, dit Bérard, qu'il faut extraire ainsi les masses tuberculeuses de leur kyste comme de véritables corps étrangers; cette opération ne convient que dans les cas où la matière tuberculeuse est isolée. Quénu [2], en 1896, a fait connaître une manière de faire qui, dans ses grandes lignes, est rapprochable de celle de Bérard. Sur le conseil de ce Maître, nous avons maintes fois traité des tuberculomes génitaux encore solides, selon son procédé.

Indication. — L'opération de Bérard-Quénu trouve principalement une indication dans les tuberculoses du début, ainsi que l'ont d'ailleurs exprimé ces deux chirurgiens. Elle convient donc à ce que nous avons distingué plus haut sous le nom de tuberculose chronique, froide, mono ou paucinodulaire du début. A l'extrême opposé, elle est encore l'intervention de choix pour les tubercules fibreux de guérison qui, par suite de leur extrême dureté, se laissent énucléer avec une extrême facilité. Enfin, j'ai vu appliquer cette opération par Quénu dans les formes multinodulaires massives et dans les formes ramollies, mais combinée alors au curettage et ne comportant plus la réunion *per primam* comme temps terminal de l'intervention.

1. Bérard. Thèse de Concours, 1834, p. 29.
2. Quénu. *Bulletins de la Société de Chirurgie*, 1896, et *Traitement opératoire de la tuberculose épididymaire. Gazette médicale de Paris*, 16 mai 1896, et thèse de Chevrolle. *Traitement de la tuberculose testiculaire*. Paris, 1896.

Technique. — L'acte opératoire comprend trois temps : l'un, d'incision et de découverte; le deuxième, d'énucléation; le troisième, de réfection et de réunion complète.

Ier temps. — L'*incision* de découverte des nodules se fait par deux voies absolument différentes : α. par la postérieure ou extravaginale (Quénu). Après avoir saisi l'épididyme de la main gauche, on renverse le scrotum de telle sorte que sa face postérieure regarde en avant; on fait saillir le petit noyau induré sous la peau, et l'on incise tous les téguments, jusqu'à ce qu'on pénètre dans la capsule du noyau. Cette voie convient aussi bien pour les foyers du déférent que pour ceux de l'épididyme. Elle profite des adhérences déjà existantes entre les feuillets pariétal et viscéral de la vaginale pour ne pas ouvrir cette cavité et ne pas l'inoculer par quelque contact avec le corps étranger tuberculeux. S'il y a hydrocèle, on vide le liquide par cette même voie postérieure, en ponctionnant au bistouri la séreuse distendue. Au cas où les adhérences ne ferment pas suffisamment la cavité vaginale, quelques points de suture au catgut achèvent cette occlusion tout autour du noyau.

β. La voie antérieure ou endovaginale, celle que suit, je crois, M. Lejars, et que j'ai très souvent employée aussi, perd tous les bénéfices de l'isolement de la séreuse, déjà créé en partie par les adhérences; elle fait de l'intervention une opération un peu plus complexe, puisqu'elle sort le testicule; elle nécessite en pleine séreuse le décollement de ces adhérences périnucléaires et, par suite, facilite les inoculations tuberculeuses de cette séreuse. Par contre, elle donne des renseignements *de visu et tactu* infiniment plus précis, non seulement sur l'état de l'épididyme, sur le nombre, le siège et la disposition des tubercules qu'il renferme, mais aussi sur l'état du testicule, que l'on voit et que l'on palpe avec une parfaite netteté. En cas d'hydrocèle avec pachyvaginalite tuberculeuse, où l'excision de la vaginale peut devenir un complément utile, c'est à cette voie antérieure que je donne la préférence, parce qu'il est plus facile de réséquer par là le feuillet pariétal.

IIe temps. — L'*énucléation* consiste à extraire de leur loge le ou les modules, soit par pression simple pour les tubercules fibreux de guérison, soit par décollement, sans les rompre, pour les noyaux du début. Ce décollement se fait avec un instrument mousse ou une petite curette. La curette libère peu à peu, puis ramène le noyau, je dirais volontiers comme on cueille un cristallin dans la cataracte. Pendant ce temps de libération, les bords de la capsule d'enkystement sont fixés et maintenus avec deux pinces de Kocher. Le noyau solide ou demi-solide une fois enlevé, la capsule est elle-même grattée

à la curette; puis cautérisée avec quelques gouttes de chlorure de zinc. Si l'on opère par voie vaginale, on peut faire la section périnucléaire en tissu sain, c'est-à-dire enlever le noyau et la capsule sans l'ouvrir et sans rien inoculer. On réalise alors une véritable épididymectomie partielle, qui ouvre des vaisseaux et saigne un peu, ce que ne fait pas l'extirpation dans la capsule, mais par contre, qui supprime tout contact avec les tissus infectés. J'ajoute que, se passer de la curette et de la cautérisation en taillant d'emblée en tissu droit, c'est assurer dans de meilleures conditions la réunion *per primam*.

IIIe temps. Fermeture et réunion complète. — La loge d'énucléation est comblée par une sorte de capitonnage au catgut, puis les bords de cette caverne sont rapprochés par une suture marginale en surjet ou en bourse, au catgut. Tous les points sont faits avec la petite aiguille courbe de Reverdin. La peau est suturée complètement par-dessus. La même incision permet l'énucléation de plusieurs noyaux dont le volume atteint celui d'une noix. S'il y a récidive, on peut renouveler cette opération sans inconvénient, et le malade accepte, vu son innocence et la possibilité de presque toujours se contenter de l'anesthésie locale.

Résultats. — Les résultats qu'a obtenus Quénu par cette opération sont très encourageants; j'en ai eu aussi de très bons. Au début, je n'ai pas obtenu toujours la réunion *per primam*, mais je reconnais que je n'ai pas mis assez de soin à nettoyer la capsule, ou peut-être, qu'en excisant cette capsule, je n'ai pu toujours éviter la contamination par des parties ramollies du noyau. Mais il n'est pas douteux qu'avec l'habitude et des soins minutieux, le succès complet et la guérison en cinq ou six jours ne doivent être la règle.

β. ÉPIDIDYMO-DÉFÉRENTECTOMIE TYPIQUE.

Définition. — L'ablation totale de l'épididyme, avec les tuberculomes y contenus, constitue une *résection typique* qui, dans la thérapeutique de la bacillose testiculaire, est l'homologue des résections ostéo-articulaires dans les tuberculoses osseuses ou articulaires. On lui associe souvent la déférentectomie.

Historique. — Malgaigne[1], en 1851, a fait des résections étendues d'épididyme et de véritables épididymectomies, bien que non typiques. Il coupait en tissu sain, opérait comme pour une tumeur et cherchait la réunion *per primam*. Jobert aurait fait de même.

C'est à *Bardenheuer*[2] (1879-1880) qu'appartiennent la conception

1. Malgaigne. *Bulletin de l'Académie de Médecine*, 1850-51.
2. Bardenheuer. *Mittheilungen aus den Kölner Burgerhopital*. Köln, 1887.

et la réalisation réglée de cette opération, dont il établit plus tard l'exacte valeur par une série de trente-quatre cas personnels. En France, c'est Villeneuve[1], de Marseille (1891), qui fit la première épididymectomie typique. D'après la date de sa communication, son opération est du 29 mars 1889. Il est possible que l'épididymectomie ait été faite avant cette époque, dans notre pays, puisqu'en 1899, Tuffier[2] dit qu'il l'avait déjà exécutée en 1883, à Beaujon. Nous avons encore appris récemment par des publications tardives, que Duplay[3] faisait de même depuis 1890, et que Humbert[4] commença sa première épididymectomie à la date du 1er mai 1891, intervention qu'il a toujours mise en pratique depuis.

A partir de 1893 s'ouvre la phase de vulgarisation, bien qu'aucun des trois auteurs précités n'ait jusqu'alors écrit ou communiqué quoi que ce soit sur l'épididymectomie. Lejars[5] et Quénu[6] (1893), Longuet[7] (1894), Pasteau[8] et Angelesco[9] (1895), Pujol[10] et Demoulin[11], en 1896, firent aussi cette résection typique, qu'on pouvait déjà considérer comme monnaie courante, lorsque le 3 juin 1896, Tillaux[12] écrivit : « Dans une tuberculose représentée par une tumeur de la grosseur d'une noisette, située dans l'épididyme, je fis une opération assez délicate, qui m'est personnelle et qui m'a donné de bons résultats : la résection de l'épididyme, conservant ainsi le testicule. » Nous avons vu que plus tard encore, en 1897, Duplay[13] semble parler aussi dans un sens analogue pour ce qui le concerne. En 1898, Legueu[14], puis en 1899, Delbet[15] relatent de nouveaux cas. Mais il ne faudrait pas croire qu'il s'agisse actuellement d'une opération déjà

1. Villeneuve (de Marseille). Communication à l'*Association française pour l'Avancement des Sciences. Congrès de Marseille*, 1891.
2. Tuffier. *Bulletin de la Société de Chirurgie*, 1899.
3. Duplay, cité par Dimitresco. Thèse de Paris, 1896-97, et *Congrès de Moscou*, 1897.
4. Humbert, cité par Forgue et Reclus, *Thérapeutique chirurgicale*, et par Dimitresco, thèse citée.
5. Lejars. *Leçons de Chirurgie*. Paris, 1893.
6. Quénu. *Bulletin de la Société de Chirurgie*, 1899, p. 574. « J'ai revu hier un malade opéré par moi par épididymectomie de tuberculose testiculaire double, il y a six ans. »
7. Longuet. Dans le service de notre regretté Maître Nicaise, nous avons fait nos deux premières épididymectomies typiques en 1894.
8. Pasteau, cité par Dimitresco.
9. Angelesco, cité par Dimitresco.
10. Pujol. *Marseille médical*, 1896.
11. Demoulin, cite par Dimitresco.
12. Tillaux. *Traitement chirurgical de la tuberculose médullaire*. *Bulletin médical*, 3 juin 1896.
13. Duplay. *Congrès de Moscou*, 1897.
14. Legueu, *in* thèse de Audebal, Paris, 1897-98.
15. Delbet. *Bulletins et Mémoires de la Société de Chirurgie*, 1899.

bien entrée dans les mœurs; à la dernière discussion de la Société de Chirurgie (1899), n'a-t-on pas entendu Bazy dire qu'il ne l'avait jamais pratiquée, et ceux qui comme lui se déclarent conservateurs n'ont-ils pas préconisé soit le seul thermocautère, comme Routier et Th. Anger, soit les injections intranodulaires de chlorure de zinc ou de naphtol camphré, comme Michaux? A l'étranger, c'est une plus grande pénurie encore, car, à part Bardenheuer, je n'ai à signaler que Mynten [1], en 1894, comme ayant publié des cas de résections typiques de l'épididyme tuberculeux. En résumé, il est aujourd'hui très facile de trancher la petite question de priorité qui, périodiquement, se reproduit chaque année au sujet de l'épididymectomie. Elle est exclusivement l'œuvre de Malgaigne et de Bardenheuer; c'est l'opération de Malgaigne-Bardenheuer.

La *déférentectomie partielle*, ou même étendue, au cours d'épididymectomie ou de castration, a été faite plusieurs fois sans attirer l'attention. Ainsi Lejars [2] en parle un peu dans ses Cliniques, en 1895, et Bungner [3], en 1896, préconise ce qu'il appelle la castration élevée avec incision du canal déférent, qu'il a déjà pratiquée quatorze fois pour tuberculose génitale. Mais la déférentectomie totale mérite une plus importante mention. Rappelons que Beurnier, Reynier, Berger l'ont mise en application, et que Poirier lui a consacré quelques recherches sur le cadavre.

L'*épididymo-déférento-vésiculectomie* et la vésiculectomie seule sont des interventions dont on compte encore les cas. Ullmann [4] fit la première opération de ce genre, en 1890; Villeneuve [5], la deuxième, en 1891, Roux [6], les deux suivantes la même année, puis Weir [7], en 1895, Schede [8], Gueillot [9], Baudet [10], en 1898, marchèrent dans la même voie. C'est à notre collègue et ami Gueillot, de Reims, que nous devons le premier mémoire détaillé, avec faits personnels à l'appui, publié en France, et la première intervention faite chez nous par voie périnéale.

Indications. — L'*épididymectomie* typique est, à notre sens, l'opé-

1. Mynten. *Rivista clinica therapeutica*, 1894.
2. Lejars. *Leçons de Chirurgie*, 1895.
3. Bungner, in Lauenstein. *Zur hohen Castration nach Bungner* (*Deutsch Zeitschrift f. Chirurgie*, XLIII, 6, p. 488-516, 1896).
4. Ullmann. *Centralblatt f. Chirurgie*, 1890, p. 131.
5. Villeneuve. *Congrès de Marseille*, 1891.
6. Roux. *Congrès français de Chirurgie*, 1801.
7. Weir. *Medical Record*, 1895.
8. Schede. *Société médicale de Hambourg*, 1898.
9. Gueillot. *Presse médicale*, 2 avril 1898.
10. Baudet et Kentdirdjy, Revue générale, *Gazette des Hôpitaux*, 1898, et thèse de Dumas, Paris, 1899, n° 29.

ration de choix pour les épididymites massives encore solidifiées. Elle est en pareil cas exactement adéquate au mal; elle enlève en un bloc l'épididyme et tous ses tuberculomes, comme un kyste à contenu septique cohérent, sans l'intéresser, ou en l'ouvrant le moins possible; elle supprime le curettage et par suite, les inoculations faites par la curette; elle est d'une exécution rapide et plus complète que les opérations détersives locales; mieux qu'une autre, elle assure la réunion *per primam*. Voilà quelle impression elle nous a laissée. Mais, si elle est pour nous la technique de choix en cas d'épididymite solide massive, c'est à tort, pensons-nous, qu'on voudrait la systématiser pour les formes moins avancées, multi ou monolobulaires du début, comme le fait Humbert. Elle n'est plus ici adéquate, mais disproportionnée avec le mal; elle sacrifie trop. Je sais qu'Humbert, en extirpant tout l'épididyme, lorsqu'il ne contient que quelques noyaux très altérés, trouve à un examen soigneux dans les zones saines, de petits points suspects qui cliniquement et microscopiquement sont altérés, et devraient, d'après lui, fournir des centres de récidive plus tard. Mais il est excessif, nous l'avons dit déjà, de traiter la tuberculose comme un cancer : c'est toujours un raisonnement faux d'assimiler deux affections aussi distinctes pour leur instituer une même thérapeutique. D'ailleurs, ces foyers presque hypothétiques doivent régresser une fois que, par l'épididymectomie partielle ou l'énucléation, les centres principaux sont supprimés. Enfin, pour être logique, il faudrait, dans cette manière de voir, enlever systématiquement tout le déférent et la vésicule séminale des deux côtés, et même la prostate, puisqu'on y trouverait des noyaux qui, ici, ne sont parfois même plus en miniature, mais déjà gros. Voilà comment on glisse vers une intervention par trop radicale, dépassant le but et l'esprit de la méthode vraiment conservatrice.

La déférentectomie est l'opération de choix pour les déférentites tuberculeuses massives ou les multinodulaires en série. Pour les pauci ou monodulaires, l'énucléation (ou la résection par tronçons, peut-être avec anastomose terminale?) suffisent.

Quant aux indications de la vésiculectomie isolée, ou spermatocystectomie (Gueillot), il est impossible de les fixer actuellement de manière même approximative, puisque l'on semble admettre que les lésions prostato-vésiculaires sont susceptibles de rétrocéder à la suite de la simple épididymectomie, comme à la suite de la castration. Théoriquement nous l'adopterions, surtout pour la vésiculite massive solide, avec ou sans déférento-épididymite concomitante. Mais d'abord, ces tuberculomes vésiculaires isolés existent-ils, comme

des faits de Guyon, Lancereaux, Monod et Terrillon semblent le démontrer? Ce n'est encore pas bien prouvé, au moins autrement qu'à l'état exceptionnel. Quant à la spermatocystectomie *systématique* pour toute tuberculose génitale, même sans lésion de la vésicule, comme tend à la préconiser actuellement Roux (*Revue de la Suisse romande*, 1899), elle n'est certainement pas acceptable.

Technique. — La résection de l'épididyme ou du déférent se réalise à l'aide de l'instrument tranchant. Il est incroyable qu'en 1899 on se trouve obligé de souligner pareille banalité, et que certains chirurgiens viennent prôner le thermo ou le fer rouge comme moyen d'exérèse de tuberculoses épididymaires massives, qui ne sont encore ni suppurées, ni fistuleuses. Avec ou sans incision de la peau, ces auteurs actuellement plongent le thermo ou un fer rouge sur toute la hauteur de l'épididyme, jusqu'à ce qu'il soit complètement détruit. On pourrait même, par la destruction ignée, arriver à détruire aussi une partie de testicule. C'est appliquer l'opération de Verneuil précocement aux tuberculomes encore solides. Pourtant le promoteur avait, à juste titre, cru bon de réserver son intervention aux formes suppurées et fistuleuses. Je ne m'attarderai pas à faire valoir que ces cautérisations transcutanées ont peut-être, comme le dit l'un des défenseurs de cette manière de faire, l'inconvénient « de donner des eschares et une suppuration abondante, qui nécessitent, pour les supporter, un état général satisfaisant »; qu'il me suffise, à titre de consolation, de rappeler qu'en opposition avec cette chirurgie d'un autre âge, il y a, par contre, de tous temps des précurseurs et des chirurgiens ayant le sens chirurgical. A quelqu'un qui proposait l'épididymectomie par le fer rouge, Malgaigne, en 1851, répondait déjà : « Si le fer rouge allait détruire le mal jusqu'au tissu du testicule, ses effets seraient assurément bien plus à craindre que ceux de l'*instrument tranchant* ». Partant donc de ce principe que l'épididymectomie typique se réalise à l'instrument tranchant, voici comment l'on procède à cette petite opération. Elle comprend trois temps, comparables à ceux de l'opération précédente : la découverte, l'extirpation, la réparation.

1er temps. — La *découverte* de l'épididyme se fait par voie postérieure ou antérieure.

α. *Voie postérieure* : Attitude retournée de la région scrotale, c'est-à-dire face postérieure renversée en avant, incision longitudinale un peu plus longue que la tumeur étalée, qu'il s'agit d'enlever. Arrivé à cette tumeur, commencer la libération périphérique de la masse à l'instrument tranchant, avec le plus grand soin de ne pas perforer le foyer tuberculeux. Dans l'étendue de l'incision faite aux

enveloppes, la vaginale se trouve ouverte; le liquide d'hydrocèle, s'il y en a, s'évacue par là; le testicule peut être momentanément sorti, s'il n'y a pas trop d'adhérences dans la cavité séreuse; on l'explore attentivement, puis il est réintégré. Si la lésion est bilatérale, je me suis assuré qu'une incision unique postérieure pour les deux côtés n'offre pas d'avantage, et par contre, qu'elle est peu favorable à une dissection minutieuse. Mieux vaut faire alors les deux opérations isolément à droite et à gauche. Il s'agit ici de faire de la chirurgie minutieuse et non une opération brillante.

β. La *voie antérieure* ou transvaginale, avec sortie ou exploration immédiate du testicule, permet d'exciser plus commodément la vaginale si elle est malade, d'attaquer l'épididyme, sous l'œil, en suivant mieux ce qu'on fait, notamment lorsqu'il s'agit de préserver sur son bord interne les organes vasculo-nerveux qui se rendent au testicule, lequel doit rester, après l'opération, comme glande vasculaire sanguine. Un chirurgien, après avoir pratiqué une fois l'épididymectomie, a préconisé l'*ablation systématique*[1] du feuillet pariétal de la vaginale. Pour ma part, je ne conçois et n'ai pratiqué dans mes cas que l'ablation *raisonnée* de cette séreuse, c'est-à-dire dans les cas où elle est altérée, ayant en vue principalement de ne pas compliquer par une manœuvre inutile une opération essentiellement économique. A l'inspection et au toucher, il est le plus souvent facile de savoir quel est l'état exact du testicule. Exceptionnellement on sera amené à fendre la glande en deux, comme on le fait pour le rein, ainsi que l'ont recommandé Lejars, André (de Nancy) et Delbet, dans un but d'exploration. Je crois qu'il faut être très sobre des orchidotomies exploratrices, qui peuvent toujours compromettre partiellement la vitalité de l'organe.

IIe temps. — L'*exérèse* du massif épididymaire doit se faire comme pour une tumeur (Malgaigne), à l'instrument tranchant, ciseaux ou bistouri, en procédant avec le plus grand soin pour ne pas trouer le kyste à contenu demi-solidifié, et inoculer ainsi le champ opératoire. Dans le dégagement de cette tumeur allongée, il est indifférent de commencer de la tête vers la queue, comme le fait Delbet, — ou inversement, du canal déférent, coupant d'abord la queue, pour aller vers la tête, comme le préfère Lejars, ou encore latéralement de dehors en dedans, comme le recommande Humbert[2], qui charge le corps sur les ciseaux courbes, dont il ouvre ensuite les lames pour amorcer le dégagement des extrémités. J'ai pratiqué les deux pre-

1. Voir la thèse de Audebal, Paris, 1897-98.
2. Humbert, in thèse de Dimitresco, Paris, 1896-97.

mières manières et les ai trouvées sensiblement équivalentes. Ce qu'il faut avant tout, c'est respecter les éléments vasculo-nerveux, lorsqu'on fait la dissection sur le bord interne de l'épididyme; pour cela, il convient de tendre les éléments du cordon. Delbet conseille d'entamer le corps d'Highmore avec le bistouri, sans craindre de mettre à nu un certain nombre de tubes séminifères. D'après lui, le corps d'Highmore serait, en effet, fréquemment envahi. Comme particularité, Bardenheuer fait l'extirpation sous-albuginique de l'épididyme.

IIIe temps. — La *réparation* consiste dans l'occlusion hermétique de toutes les fissurations et perforations, faites à l'albuginée du testicule, par une suture continue, en bourse ou en surjet, au catgut fin. Puis la peau est suturée complètement, sauf dans les cas où il y a eu inflammation. Dans cette circonstance, il convient en effet d'établir un système de cloisonnement par quelques sutures et un bon drainage. Comme tentative très intéressante de réparation, Bardenheuer a songé à laisser long le canal déférent, pour l'implanter latéralement dans la loge épididymaire évacuée. D'après des expériences faites sur des chiens, il aurait constaté qu'en agissant ainsi, le sperme peut être excrété, mais les spermatozoïdes semblent peu développés.

Résultats. — Je ne sais encore si la réunion *per primam* peut s'obtenir toujours avec autant de facilité qu'on le dit, mais elle peut et doit être le but cherché. C'est, en effet, le meilleur moyen d'abréger singulièrement la durée de la guérison opératoire. Si la réunion primitive manque, la réunion secondaire n'a pas l'inconvénient qu'on lui a reproché, de laisser les fistules intarissables dont on s'est autorisé pour vouloir condamner toutes les opérations économiques. Lorsqu'au cours de l'intervention les vaisseaux du testicule viennent à être supprimés, le but thérapeutique n'est pas atteint; la glande est probablement vouée à l'atrophie; dans un cas de ce genre, Humbert observa la nécrose de l'organe consécutivement à une résection vasculaire trop étendue. Il est des cas où l'on assiste consécutivement à des récidives de l'autre côté ou à des généralisations et à des morts ultérieures par phtisie; mais nous savons que ces formes échappent à toute thérapeutique quelle qu'elle soit. D'ordinaire les résultats de l'épididymectomie sont des plus encourageants. On a même signalé, comme à la suite des castrations, la régression de lésions vésiculo-prostatiques. Pour interpréter cette heureuse action, on a pensé que ces lésions ne consistaient qu'en une simple congestion (Felizet), ou encore qu'elles sont dues à la suppression du passage incessant de substances tuberculeuses qui, remontées de l'épididyme par le déférent, inoculeraient sans cesse le testicule et la

prostate (Delbet). Même si on laisse dans l'arbre excréteur quelques colonies bacillaires, celles-ci régressent. « Ces bacilles se trouvent en minorité devant les cellules normales et en particulier les leucocytes; on demande à la vie cellulaire l'effort nécessaire pour faire le reste » (Quenu).

La *déférentectomie* partielle ne comporte aucune description spéciale; au contraire, la totale est pleine d'intérêt. Il y a deux voies principales d'accès qu'il faut généralement combiner dans la même séance pour extirper en entier l'arbre excréteur, vésicule comprise.

Ier temps. — La *découverte.* α. La voie *antérieure ou inguinale* a été inaugurée par Villeneuve, en 1891. On aborde le déférent comme une hernie inguinale, on dissocie les éléments du cordon, puis on suit le déférent vers sa terminaison, aussi loin que possible, à travers le canal inguinal temporairement incisé. On tire sur lui comme sur le ligament rond dans l'opération d'Alquié-Alexander. En décollant progressivement le tissu cellulaire sous-péritonéal, on arrive sur la base de la prostate et sur la vésicule séminale. Pour voir clair, des écarteurs vaginaux, bien nickelés et servant de réflecteurs autant que d'écarteurs, sont placés de telle sorte que l'un, le supérieur, récline la vessie; l'autre, l'inférieur, protège les vaisseaux iliaques. D'après Poirier, on verrait l'uretère, qu'il est facile d'éviter, puis la vésicule séminale couchée, au-dessous et en dehors du canal déférent. Comme dans toutes les déférentectomies, il faut bien isoler l'artère déférentielle, qui peut donner des ennuis. Bungner, en extirpant le canal déférent par traction, a eu des hématomes dans le scrotum et sous le péritoine, entre la vessie et le rectum, hématomes qui s'infectent parfois. On peut être embarrassé pour hémostasier cette petite artère déférentielle, et je tiens d'un chirurgien que l'angiotripsie de ce vaisseau, sans ligature de sûreté, a déterminé une hémorragie rebelle. Les inconvénients de la voie inguinale sont : la profondeur où l'on agit; l'ouverture du péritoine (cas de Villeneuve); la rupture et l'arrachement du canal déférent altéré, comme dans le cas de R. Weir, qui dut terminer l'intervention par voie périnéale.

β. La voie *postérieure ou périnéale*, la plus communément suivie pour la vésiculectomie (Roux, 1891; Gueillot, 1898; Weir, 1895; Baudet, 1898), comporte trois incisions distinctes : 1° celle de Roux, longue de 10 centimètres, est conduite antéro-postérieure, à 2 centimètres de la ligne médiane, puis la graisse est sectionnée, enfin le releveur; 2° celle de Gueillot consiste dans une incision circulaire presque complète, encerclant l'anus du côté de la vésicule à enlever. Un cathéter est placé préalablement dans la vessie; après la peau et la graisse, le raphé ano-scrotal est tranché de suite, puis le rele-

veur en totalité. Pour récliner l'angle inférieur de la plaie, Gueillot y plante une pince à abaissement qui, par son poids, abaisse tous les tissus; 3° l'incision en Y, de Baudet, est celle que Quénu a réglementée pour l'extirpation du rectum cancéreux. Elle est d'abord unique, médiane préanale, puis se bifurque de chaque côté de l'anus. Section de la graisse de la fosse ischio-rectale. Repérer les releveurs. Sectionner le releveur du côté malade dans sa partie moyenne, en respectant les faisceaux antérieurs et postérieurs. Par cette boutonnière musculaire, l'index introduit décolle les faisceaux antérieurs de l'aponévrose supérieure, puis saisit de haut en bas tout le raphé ano-scrotal, faisceaux musculaires compris; tout ce qui est ainsi accroché par l'index est tranché près du bulbe, que les doigts repoussent en avant et protègent, loin de l'anus que l'aide tire en arrière. Cette manœuvre permet d'éviter le cathéter mis dans la vessie. Puis on effondre le tissu cellulaire prérectal, en passant entre le bord interne des deux releveurs, dont les faisceaux antérieurs et l'aponévrose forment les cloisons sagittales de Quénu et Baudet; on pince l'une de ces cloisons, celle qui est située du côté malade, et on la sectionne. Alors le rectum, tiré en arrière et du côté opposé, laisse apparaître le champ vésiculaire. Cette périnéotomie, que j'ai souvent vu faire à Quénu, est parfaitement réglée.

A titre d'exception, nous mentionnerons seulement les voies sacrées employées par Schede et Routier. Schede se contenta de réséquer le coccyx. La voie parasacrée fut utilisée par Schede; toutes deux causent de grands délabrements, hors de proportion avec le mal; elles ont l'inconvénient de rendre l'accès de la vésicule insuffisant, lorsque le rectum se laisse difficilement récliner latéralement, ce qui s'observe s'il y a périvésiculite et adhérences pathologiques.

Des trois incisions que nous avons étudiées tout d'abord, celle de Roux, d'après Baudet, est la plus expéditive; elle permet d'esquiver le temps toujours délicat de la séparation uréthrale. Mais le jour qu'elle donne est moins grand; les vésicules demeurent cachées, et pour les apercevoir, il faut introduire le doigt dans l'anus au cours de l'opération, et les accrocher à travers les parois rectales. Or, il convient d'éviter à tout prix une manœuvre de ce genre, qui compromet toute l'asepsie de l'intervention.

Comparée à l'incision de Gueillot, celle de Quénu et Baudet permet mieux que la première, de couper en toute sécurité les attaches uréthrales du rectum. En outre, la section plus méthodique des lames sagittales recto-prostatiques permet de les retrouver plus facilement à la fin de l'opération, pour les rapprocher, les suturer et faire une restauration périnéale très achevée. Par contre, la voie inguinale de

Villeneuve a sur toutes ces incisions périnéales le grand avantage de rendre toute l'opération, vésiculectomie comprise, faisable par la seule et même voie; les autres reclament la combinaison des deux voies. Roux, Gueillot, ont commencé par l'ablation inguinale aussi complète que possible du déférent, puis terminé le reste de l'excision vésiculo-déférentielle par la voie périnéale. Inversement, Baudet a commencé par la vésiculectomie périnéale première et terminé par la déférentectomie inguinale, « estimant qu'il vaut mieux se débarrasser de suite de l'opération qui exige le plus de soin et d'asepsie ».

IIe temps. — L'*extirpation* des vésicules se fait différemment selon que l'on y procède par la voie haute, ou inguinale, ou par la basse, ou périnéale. Par la voie haute, une fois la vésicule découverte, en se servant du déférent comme conducteur, la vésicule est isolée avec la sonde cannelée, puis saisie avec une pince de Kocher, ou mieux avec l'une de mes pinces à griffes (V. *Presse médicale*, 1899), puis tordue, enfin arrachée (Villeneuve), en ayant soin de thermocautériser le pédicule restant. Il serait mieux de jeter une ligature sur le col, puis de serrer ce lien, mais cette manœuvre n'est pas nécessaire (Poirier).

Par voie basse, la vésicule une fois découverte est *abaissée* : par accrochement avec un doigt mis dans le rectum, ce qui est une faute; par replétion de la vessie au moyen d'une injection (Villeneuve); par une pince à abaissement plantée sur la prostate (Gueillot); par accrochement avec l'index, de l'anse que fait le déférent autour de la vésicule (Baudet). Une fois abaissée, la vésicule est *libérée* dans la loge que lui forme l'aponévrose prostato-péritonéale. Pour cela, il convient, comme le conseille Gueillot, de déchirer avec la sonde cannelée et des ciseaux la gaine vésiculaire sur sa paroi postérieure, puis de continuer la libération de dehors en dedans avec le doigt; puis en avant, du côté vésical; enfin, l'on termine par la section aux ciseaux du bord interne de cette loge. La vésicule ainsi libérée ne tient plus alors que par son col, qu'on peut trancher soit seul, soit en comprenant un coin de prostate (Schede, Baudet). Autant que possible, on évitera le morcellement de la vésicule, qui ne peut aboutir qu'à des délabrements et à des inoculations.

IIIe temps. — La *réparation* inguinale consiste dans la reconstitution du canal inguinal avec plan postérieur, selon le procédé de Bassini.

La réparation périnéale, ébauchée par quelques points de suture, dans la périnéotomie de Gueillot, est complète dans celle de Baudet. Baudet réunit la portion externe du releveur à ses attaches rectales,

en prenant dans la suture l'aponévrose supérieure de ce muscle. Ainsi se trouve fermée la loge prostatique, et reconstituées les moyens de fixité et d'attache du rectum — Après reconstitution du releveur, les deux lèvres de la fosse ischio-rectale béante sont rapprochées par des points de suture profonds et superficiels. Le drainage, dans une opération de ce genre et dans le voisinage de l'anus, nous paraît indispensable; il faut même s'attendre à l'infection de quelques points de suture, mais ce travail de réparation abrège toujours notablement la durée de la cicatrisation.

Résultats. — Il est impossible de préciser l'exacte valeur de ces opérations nouvelles. Comme accidents opératoires et post-opératoires, on a signalé l'hémorragie (Ullmann), la déchirure du rectum en cas de perispermatocystite; la fistule urinaire (Ullmann, Weir), qui serait plus à craindre si l'on excise un coin de prostate; la fistule spermatique (Gueillot) dans une vésiculectomie faite accessoirement au cours d'une extirpation du rectum. — Il n'en reste pas moins établi cependant, que ces tentatives, qui n'ont tué, ni détérioré sérieusement aucun malade, sont très intéressantes, et qu'elles peuvent être utiles, en reculant, pour des cas difficiles à préciser, les frontières de l'action chirurgicale limitée à l'exérèse des seules voies d'excrétion du sperme, avec conservation du testicule, glande vasculaire sanguine.

γ. ÉPIDIDYMOTOMIE ET TRAITEMENT DES ABCÈS.

Définition. — L'opération dont il s'agit a pour but de nettoyer aussi bien que possible les foyers tuberculeux suppurés, et d'en modifier la membrane tuberculogène pour la stériliser autant que faire se peut.

Historique. — La cautérisation des abcès dans la bacillose génitale remonte à Dupuytren, Thierry, Bouisson, Bonnet, Philippeaux, Delpech, Boyer, Velpeau, Vidal (de Cassis). Ces chirurgiens, à part Velpeau, qui préconisa le fer rouge, ne se servirent guere que de substances chimiques. C'est Verneuil qui, renouvelant l'action du fer rouge déjà employé par Velpeau, a le plus contribué à vulgariser ce mode de traitement. L'apparition du thermocautère donna à cette manière de faire plus de précision et plus de valeur, si bien que, sans cesse préconisée par Verneuil, elle reçut le nom de procédé de Verneuil. C est elle qu'emploient aussi avec faveur et sans modification Routier, Reynier, Bazy, Ischwall. Entre temps cependant, le procédé de Verneuil a subi des modifications qui, malgré ses premiers defenseurs, arrivent à le moderniser et à le transformer peu

à peu. Kocher, Volkmann et Quénu ont substitué au caustique thermique le caustique par le chlorure de zinc, après curettage soigné de tous les diverticules. Quénu, plus récemment, a ajouté deux manœuvres : celle de l'*ébouillantement*, et celle de la *marsupialisation* des cavités détergées et curettées aussi minutieusement que possible. Duplay, enfin, préconisa la résection de la membrane tuberculogène à l'instrument tranchant.

Indications. — L'opération de Velpeau-Verneuil modernisée convient exclusivement aux tuberculoses ramollies et suppurées, qu'elles soient fistuleuses ou non. Elle ne peut en aucune circonstance prétendre à la réunion *per primam*. J'ai tenté cependant de faire ces réunions dans des cas suppurés, m'assurant, par des prises et des cultures, que le pus ne contenait pas de microbes pyogènes ajoutés au bacille de Koch. Je n'ai obtenu que des échecs, ce qui s'explique, puisque ce ne sont pas les bacilles de Koch qui agissent, mais les toxines et produits par eux sécrétés. Je ne sais si en opérant plus largement, en excisant la membrane d'enveloppe ou tuberculogène de ces abcès, comme l'a recommandé récemment M. Duplay, on sera plus heureux, en fait de réunion immédiate.

J'ai déjà dit qu'on a tenté d'appliquer le traitement de Verneuil aux cas non encore suppurés, et je n'insisterai plus ici pour montrer que c'est là une erreur.

Technique. — L'opération comprend trois temps : la découverte des abcès, le traitement des abcès, la réparation partielle.

Ier temps. — La voie *postérieure* est ici la voie de choix. C'est d'ailleurs par là qu'évoluent et pointent presque tous les abcès : ils sont les premiers à nous indiquer quel est le sens de l'attaque, puisqu'ils viennent au-devant de l'opérateur. L'incision longitudinale est simple ou multiple, selon le nombre des collections. Si la peau est déjà bleuâtre ou violacée, en imminence de fistulisation, on l'excise en région saine, en contournant les parties dégénérées. Autant que possible, il faut préserver la cavité vaginale dans ses territoires encore sains. Cette oblitération est d'habitude déjà réalisée par un processus adhésif naturel. Sinon, on complétera l'occlusion des fissurations par quelques points de catgut (Quénu).

IIe temps. — Le traitement des abcès consiste d'abord à évacuer ceux-ci largement au bistouri ou aux ciseaux; puis à modifier ou à détruire la membrane pyogénique irrégulière et encore infiltrée de tuberculoses demi-solides. A cela on travaille par :

α. Le *curettage* avec une fine curette. Les tissus fongueux sont poursuivis jusqu'en leurs moindres diverticules. Quénu a insisté sur le soin spécial qu'il faut mettre à détruire tous ces tissus dégénérés. « Je

répéterais, dit-il, volontiers de ces opérations ce qu'a dit Championnière pour les résections du genou : toute intervention faite trop rapidement a des chances d'être incomplète et par suite, d'être mal faite. »

β. La *cautérisation au thermo*, par son action stérilisante à distance, produit une excellente modification sur la paroi de l'abcès; par suite, cette pratique, qui est celle de Verneuil, mérite de rester dans la pratique.

γ. La *cautérisation avec un caustique*, comme la solution de chlorure de zinc, contribue également au même but.

δ. L'*ébouillantement* avec de l'eau très chaude versée sur des cavernes déjà appropriées, comme l'a fait Quénu, donne aussi d'excellents résultats.

ε. Quant à l'éther iodoformé et au naphtol camphré, ils sont d'une action locale beaucoup moins énergique et, par suite, peu recommandables. Au contraire, le curettage, la cautérisation au thermo, la cautérisation au chlorure de zinc, l'ébouillantement constituent trois moyens qui, loin de s'exclure, peuvent s'associer pour produire les meilleurs effets.

IIIe temps. — La réparation ne peut être ici qu'ébauchée, puisqu'il est indiqué de laisser tout ouvert. Afin de transformer les cavernes en plaie plate, et de bien les extérioriser, il est utile de les *marsupialiser* à la peau, comme le fait Quénu. Les tractions légères déterminées par les fils, ont pour résultat d'aplatir la surface de la plaie et d'effacer ses diverticules et ses anfractuosités, de prévenir par conséquent les fistules persistantes. Des mèches de gaze iodoformée sont placées comme pansement dans toutes ces cavernes.

Résultats. — Les résultats de cette thérapeutique modificatrice, d'après ce que nous avons vu et obtenu dans le service de Quénu, sont presque inespérés, notamment pour ces cas qui, simulant des tumeurs du testicule, paraîtraient réclamer la castration d'emblée. Le traitement ainsi dirigé nous permet de reculer dans des proportions considérables les indications de la castration.

B. L'Amputation ou Méthode d'exception.

Celle-ci doit figurer ici à titre tellement exceptionnel que je n'en dirai qu'un mot. Relativement à la castration avec angiotripsie du cordon, préconisée sans ligature par Tuffier, j'ai connaissance d'un cas qui m'a été communiqué par un chirurgien grand partisan de l'écrasement, dans lequel la technique de Tuffier n'a pas empêché

une hémorragie importante de se produire. En sorte que si pour obtenir un mince pédicule, plutôt que pour en faire l'hemostase, j'avais à traiter de cette manière le cordon, je ne manquerais pas, après avoir aminci ce pédicule, d'y jeter un fil de sûreté, comme le recommande Doyen.

Je dois une mention spéciale à un procédé de castration très original et expeditif; c'est celui de Félizet. Par voie postérieure et une incision *prépérinéale*, ce chirurgien luxe le testicule, le pédiculise, puis excise le tout au-dessus d'un clamp laissé à demeure, comme on laisse les pinces hémostatiques dans l'hystérectomie vaginale. Pourtant ici, la pince est facilement remplaçable par un fil; après réduction du pédicule à l'angiotripsie, je préférerais substituer à la pince une ligature dans la rainure amincie, puis rentrer le moignon et fermer par quelques points de suture. De toute façon il est bon d'enlever avec le testicule le sac vaginal qui l'entoure, sans l'ouvrir, puisqu'il contient tous les produits susceptibles de contamination.

CONCLUSIONS.

En trois mots, je résume les points fondamentaux établis dans ce travail.

I. La *castration comme procédé de choix* de la tuberculose génitale, conception des chirurgiens du commencement du siècle, qu'on a tenté de ressusciter en 1891 (Terrillon), puis en 1899 (Reynier), pour rappeler ici les principaux chefs des mouvements, est une erreur. Malgaigne l'a démontré le premier; Verneuil, le second, Quénu, plus récemment; je l'établis aujourd'hui en apportant au procès la totalité des preuves accablantes qu'on peut fournir contre cette castration précoce.

II. La *conservation par abstention*, ou conception de Velpeau, et plus récemment de Reclus, est une autre opinion extrême contre laquelle Malgaigne d'abord, Quénu ensuite, nous-même aujourd'hui nous nous élevons, parce qu'elle conduit aux mêmes fins que la précédente.

III. La vérité est intermédiaire entre ces deux conceptions extrêmes. C'est la *conservation avec opération économique* précoce, à l'instrument tranchant. Il ne faut pas seulement « protéger le testicule tuberculeux contre une extirpation qui est loin d'être nécessaire; il faut aussi le mettre en garde contre une expectation qui aboutirait

au même résultat » (Malgaigne). « Il ne faut pas faire la castration, mais il faut opérer » (Quénu). Pour cela, il est à notre disposition toute une série de moyens sanglants palliatifs, consistant en résections typiques et atypiques, que j'ai étudiés et précisés dans leurs indications respectives et dans leurs techniques. Ma troisième conclusion est donc encore, comme les deux autres, la confirmation de celle de Malgaigne, mais basée cette fois sur une trentaine de cas personnels. Trente-huit années se sont écoulées sans que ces opinions, magistralement soutenues par un homme éminent, aient jamais pu pénétrer dans la pratique; nul doute pourtant qu'elles ne triomphent, car tard ou très tard, mais généralement très tard, la valeur des hommes et leurs idées finit toujours par être reconnue!

REVUE DES SOCIÉTÉS SAVANTES

SOCIÉTÉ DE CHIRURGIE

Du 29 Novembre au 20 Décembre 1899.

De la résection de la hanche dans la coxalgie (Suite de la discussion).

M. Kirmisson n'envisage que la coxalgie de l'enfance seule, c'est-à-dire avant l'âge de quinze ans, et vient défendre la conservation contre les résections. Il se fonde pour cela sur les arguments suivants : 1° Les enfants, qui n'ont pas les mêmes obligations sociales que les adultes, peuvent consacrer un temps beaucoup plus long que ceux-ci au traitement; 2° Chez eux, il reste une puissance très grande de réparation des lésions tuberculeuses, même après la suppuration; 3° Les dangers de la généralisation tuberculeuse sont moindres chez l'enfant que chez l'adulte.

L'iodoforme est le meilleur des topiques que l'on puisse opposer à la tuberculose, et la méthode des injections d'éther iodoformé donne d'excellents résultats, à la condition d'être bien employée, c'est-à-dire ni trop tôt, ni trop tard. Même après fistulisation, la conservation est encore possible grâce au drainage, à la tunnellisation osseuse, à l'ignipuncture. A ce point de vue, le nouvel appareil de M. Guilmette fournit un moyen intéressant de traitement conservateur dans la coxalgie fistuleuse.

La grande objection que l'on pourrait faire à la méthode conservatrice serait d'exposer à des complications mortelles, soit par généralisation tuberculeuse, soit par septicémie. Or, pendant les années 1898 et 1899, M. Kirmisson a soigné 49 cas de coxalgie; sur ce nombre, il y a eu 5 morts, 2 par septicémie chronique et les 3 autres par méningite. Si on compare à cette statistique les résultats obtenus par la résection, on voit que d'après les statistiques les plus récentes, cette opération donne une mortalité opératoire qui varie entre 38 et 44 pour 100; elle présente donc une gravité certaine. D'autre part, elle abontit à des résultats définitifs bien inférieurs à ceux de la méthode conservatrice. M. Kirmisson a eu l'occasion d'observer, à la consultation orthopédique de l'Hôtel-Dieu, un grand nombre de réséqués pour coxalgie. Il en a trouvé qui avaient des fistules persistantes; il a vu des raccourcissements qui allaient jusqu'à 15 et 17 centimètres. Chez un grand nombre de ces opérés il restait des mouvements étendus de l'articulation, circonstance qui offre de graves inconvénients au point de vue du fonctionnement du membre.

En résumé, M. Kirmisson estime que la résection de la hanche a, dans

la coxalgie, une gravité incontestable, qu'elle ne guérit pas sûrement et qu'elle est inférieure, au point de vue orthopédique, aux résultats que donne la méthode conservatrice.

M. Schwartz trouve vraiment peu encourageants les résultats obtenus chez l'adulte par le traitement conservateur, et la résection serait pour lui la bienvenue si elle pouvait donner mieux. Malheureusement cette opération, pratiquée pour la coxalgie suppurée avec fistules multiples, est une opération grave; car, pour être faite complètement, avec extirpation de toutes les parties malades, il faut un jour considérable. L'ablation totale de toute la synoviale, surtout au niveau de la partie la plus interne, vers le cotyle, est très difficilement réalisée, et lorsque la région est traversée par des trajets fistuleux multiples, sa désinfection est bien aléatoire. Aussi l'opération sera-t-elle toujours grave, à guérison longue, entravée souvent par la formation de foyers de suppuration par réinfection secondaire.

M. Schwartz a fait trois fois la résection de la hanche pour coxalgie. La première date de dix ans et fut pratiquée sur un garçon de quinze ans, malade depuis huit ans et présentant une luxation pathologique avec six trajets fistuleux. On dut réséquer 12 centimètres de fémur et curetter l'os jusqu'au-dessus du genou. La guérison fut obtenue au bout de sept mois, et depuis lors s'est maintenue. Ce malade fait actuellement de longues marches et monte à bicyclette sans se fatiguer.

Le second réséqué est un garçon de dix-huit ans, malade depuis cinq ans et atteint de coxalgie suppurée avec fistules multiples. On résèque six centimètres de fémur et on curette le canal médullaire. Ce malade est opéré depuis cinq ans; la hanche étant mobile, la marche n'est bonne qu'avec l'aide d'une canne.

La troisième opération est de date récente. Il s'agit d'un jeune homme de vingt ans, soigné pendant quinze mois par les méthodes conservatrices sans aucun succès, car les lésions s'accentuèrent de plus en plus. La résection fut pratiquée en juin dernier. La guérison n'est pas encore obtenue et demandera vraisemblablement encore quelques mois.

M. Delorme estime qu'il faut séparer les indications et les résultats de la résection chez l'adulte et chez l'enfant; il ne s'occupe que de l'adulte. — Chez les coxalgiques au début, l'immobilité, prolongée pendant de longs mois, fait d'ordinaire cesser les accidents et procure une guérison. M. Delorme a souvent obtenu les mêmes résultats, par les moyens simples, chez les coxalgiques avec attitudes vicieuses et articulations douloureuses, sans abcès ouverts, et chez certains, chez lesquels les abcès fermés ont été ponctionnés et modifiés, en particulier par des injections de crésyl. — Quant aux coxalgiques avec abcès volumineux ouverts, fistules plus ou moins anciennes, en dépit des cautérisations, des injections modificatrices, des curettages, il faut les considérer comme atteints d'une affection très grave entraînant trop souvent la mort. Aussi il y a une dizaine d'années, M. Delorme s'était-il décidé à recourir chez eux à la résection, et avait-il même étudié sur le cadavre un procédé de fixation de l'extrémité fémorale dans la tubérosité de l'ischion, pour remédier aux raccourcissements con-

sidérables. Malheureusement deux malades, chez lesquels il pratiqua à ce moment la résection, succombèrent rapidement, le premier, au shock opératoire, le second, à une ostéomyélite. Ces deux insuccès le découragèrent; mais les succès obtenus par MM. Nélaton et Félizet l'engagent beaucoup à suivre à nouveau cette voie.

M. Félizet constate que tous les chirurgiens sont d'accord sur le traitement de la coxalgie, quand l'affection se trouve tout à fait au début, et même quand il existe des abcès; les moyens d'immobilisation, aidés de l'ouverture des abcès, permettent d'obtenir la guérison, ou pour le moins de gagner du temps. Là où le désaccord commence, c'est quand, les abcès étant ouverts et les fistules coulant convenablement, l'extension et l'immobilisation ne soulagent plus le malade, et la fièvre continue. M. Kirmisson est venu vanter les injections détersives et antiseptiques, et prétendre que ce traitement suffit dans tous les cas. Or M. Félizet apporte une série de pièces recueillies par des résections de la hanche et montre combien les lésions sont profondes et diffuses; il lui paraît naturellement impossible que les procédés du traitement conservateur puissent atteindre ces lésions; ils offrent alors le grand inconvénient de faire perdre un temps précieux et de laisser le champ libre au mal. Aussi considère-t-il la résection comme étant, dans ce cas, la seule intervention logique et, s'appuyant sur la bénignité, telle qu'elle résulte de sa propre statistique, la présente-t-il comme une opération absolument recommandable. Il pense même que les indications doivent être élargies, et actuellement il n'attend plus les abcès et les fistules; il suffit pour lui que la hanche soit douloureuse, d'une douleur que l'extension et la mobilité ne soulagent pas; il suffit surtout que le malade ait de la fièvre et commence à s'épuiser, pour qu'il se résolve à intervenir radicalement. — On a reproché à la résection sa gravité, et on s'est basé pour cela sur des statistiques qui donnent 33 pour 100 de mortalité; M. Félizet refuse aux statistiques la valeur qu'on leur attribue, ne connaissant pas les particularités des cas dans lesquels on est intervenu. On a reproché aussi à la résection de laisser des fistules et des fongosités; grâce au flambage, M. Félizet possède un moyen d'obtenir un champ opératoire tellement net, tellement assaini, que les fistules sont exceptionnelles. — La mobilité, que l'on redoute, est recherchée par M. Félizet, parce qu'elle permet au malade d'utiliser un certain appareil qui favorise la marche et ne l'empêche pas de s'asseoir.

M. Kirmisson rapporte l'histoire d'une malade qui montre que, même à la période de suppuration, la tuberculose chirurgicale offre la plus grande prise au traitement conservateur. Il s'agit d'une fillette de douze ans, que M. Kirmisson vit pour la première fois quand elle avait cinq ans. Elle était atteinte alors de coxalgie au début. Elle fut traitée par l'application renouvelée d'appareils plâtrés, et la guérison fut obtenue. Cette enfant alla très bien pendant cinq ans; puis à la suite d'une chute, elle recommença à boiter, et elle fut conduite au charlatan de Sens, qui par ses manœuvres, détermina une attitude vicieuse et de la suppuration. En juin 1898, M. Kirmisson revit cette petite malade; elle était pâle, profondément amaigrie et

abattue. Sous chloroforme il pratiqua la réduction de l'attitude vicieuse, qui était due à une subluxation de la tête fémorale, et fit la ponction de l'abcès fessier, suivie d'injections d'éther iodoformé. Cette manœuvre fut répétée encore trois fois, à quinze jours d'intervalle entre deux séances, et l'énorme abcès qui occupait presque toute la cuisse fut guéri; l'état général se remonta, et actuellement cette fillette serait tout à fait bien portante et marche très facilement avec un membre en très bonne attitude. M. Kirmisson se demande si la résection la mieux réussie eût pu donner un résultat semblable.

M. Félizet fait remarquer que cette fillette a traversé des dangers fort sérieux et qu'actuellement, pour sa part, il ne peut pas la considérer comme guérie, bien qu'elle ait toutes les apparences de la guérison. Il demande à M. Kirmisson de vouloir bien faire radiographier cette malade et la représenter dans quelques mois.

M. Ménard (de Berck-sur-Mer) pense que la résection de la hanche dans la coxalgie a été déconsidérée à la suite de l'abus considérable qui en avait été fait; la réaction qui s'en est suivie a été trop loin. Elle mérite une place considérable parmi les moyens à opposer à cette affection.

Comme tous les chirurgiens, M. Ménard s'applique, au début de la coxalgie, à ralentir la marche envahissante de l'affection, en assurant le repos de la hanche par des moyens variés; ces moyens conservateurs constituent le seul traitement, aussi longtemps que la coxalgie reste sèche. La douleur n'est pas une raison suffisante pour pratiquer la résection, et à ce point de vue, M. Ménard se sépare de M. Félizet et de M Ollier, pour lequel la douleur persistante indique un foyer intra-osseux et réclame la résection.

Pour intervenir, M. Ménard attend l'apparition de l'abcès. Il traite ce dernier d'abord par les injections modificatrices, et à ce point de vue, il est très satisfait de l'usage du thymol camphré, qui est aussi efficace que les autres liquides employés et a sur eux l'avantage de n'être ni toxique, ni douloureux. D'après la statistique il pense que cette méthode donne environ 75 pour 100 de succès. Dans 25 pour 100 des cas qui résistent à cette méthode, soit que l'abcès se fistulise, soit qu'il persiste indéfiniment, M. Ménard a recours à des interventions opératoires. Il y a deux ans, il a déjà rapporté huit observations, dans lesquelles il a pratiqué ce qu'il a appelé le curettage intégral de l'articulation; depuis lors il a répété la même opération chez quatorze nouveaux malades; tous ont guéri. Mais le plus souvent il est amené à des résections plus larges, sans aller toutefois jusqu'à la résection sous-trochantérienne de M. Félizet, qu'il considère comme inutile et trop mutilante. En général il ne pratique aucune réunion et laisse la plaie complètement ouverte, quand il intervient pour des coxalgies fistuleuses; il conserve ainsi le foyer sous les yeux et peut le modifier par des caustiques, si nécessaire. La guérison est obtenue dans un délai de deux à cinq mois.

Les objections qu'on a présentées contre la résection, visent tout d'abord la gravité opératoire; celle-ci est réelle pour les opérations qui ont une certaine durée. Aussi faut-il s'évertuer à les exécuter rapidement. M. Ménard a

soin aussi de toujours pratiquer une injection de sérum à la fin de l'opération. La seconde objection concerne les résultats orthopédiques, meilleurs, dit-on, dans la coxalgie guérie sans opération. Mais M. Ménard prétend que ces résultats dépendent surtout des soins donnés après l'opération. Enfin, on parle de généralisation tuberculeuse et de méningite tuberculeuse post-opératoire. M. Ménard n'en a observé aucun cas chez des réséqués, tandis que plusieurs coxalgiques non opérés sont morts de méningite.

M. Nélaton revient sur la cure des malades qui ont fait l'objet de sa communication ; il a présenté cette femme comme étant complètement guérie. Or, le jour même de la communication, cette malade ressentit des douleurs dans la hanche et au bout de quelques jours un abcès se forma, qui s'ouvrit en donnant naissance à une fistule. Il y a donc eu une récidive. Malgré le démenti que lui oppose cette observation, M. Nélaton reste convaincu de l'excellence de la résection dans ces cas, pour la raison qu'il croit qu'il n'y a pas mieux à faire. Le cas en question était un mauvais cas, tandis que le jeune garçon qu'il a présenté en même temps, était un bon cas. Si les lésions ne sont pas trop étendues, le résultat est très bon. — En ce qui concerne la gravité opératoire, M. Nélaton considère qu'elle ira en diminuant à mesure qu'on prendra plus l'habitude de faire cette opération et qu'on la fera mieux.

M. Tronchet (de la Rochelle). — *Deux cas de consolidation imparfaite de fractures traités et guéris par l'emploi de la thyroïdine.*

Rapport de M. Potherat.

Dans le premier cas, il s'agit d'une fracture de jambe comminutive, réduite sous chloroforme et traitée par l'appareil plâtré, associé au massage à partir du quinzième jour. Au bout de quatre-vingts jours, pas de consolidation, malgré le phosphate de chaux à haute dose, les frictions excitantes et même l'irritation du foyer. M. Tronchet fit alors prendre à son malade six tablettes de 10 centigrammes de thyroïdine par jour. Au bout de quinze jours, la consolidation était complète.

Dans le second cas, il s'agit d'une fracture de côte qui, au trente-cinquième jour, ne présentait aucune trace de consolidation. La médication thyroïdienne fut instituée dans les mêmes conditions, et au bout de dix jours, la mobilité anormale avait complètement disparu. Le onzième jour, la médication dut être suspendue, parce que le malade présenta des troubles cérébraux, que M. Tronchet serait pourtant incliné à attribuer à l'alcoolisme.

M. Potherat pense que ces faits, ajoutés à ceux déjà publiés, et malgré les échecs dans d'autres faits, sont assez encourageants. Seulement il ne faut pas oublier que le maniement de la médication thyroïdienne est difficile et dangereux, et les accidents observés chez le second malade de M. Tronchet sont de la nature de ceux qu'on observe parfois au cours de cette médication.

M. Faure. — *Pancréatite suppurée; laparotomie; guérison avec une fistule pancréatique.*

Rapport de M. Guinard.

Une femme de vingt-deux ans entre à l'hôpital avec de la fièvre et une

douleur violente dans la région épigastrique; elle est très abattue; le ventre est sensible et légèrement ballonné. L'examen ne révéla rien de particulier, si bien que la malade fut mise en observation pendant plusieurs jours, durant lesquels on songea tantôt à une perforation de l'estomac, tantôt à une appendicite, tantôt même à une hématocèle. L'état de la malade s'étant subitement aggravé au bout de trois jours, M. Faure décide une intervention immédiate. Il pratique l'incision médiane au milieu de l'épigastre; il reconnaît que la face inférieure du foie adhère à la face antérieure de l'estomac; il soulève le bord du foie, déchire quelques adhérences et tombe sur une vaste poche contenant un pus assez fluide, brunâtre, dans lequel nagent des débris sphacélés. Il fallut traverser l'épiploon gastro-hépatique pour l'atteindre. Un gros drain entouré de gaze stérilisée est placé dans la poche, et la plaie abdominale est suturée sur une grande partie de son étendue. La malade guérit en conservant une fistule, par laquelle s'écoulait un liquide clair et incolore. L'examen montra formellement que ce liquide était du suc pancréatique.

M. Guinard fait observer que la fistule pancréatique est la signature du diagnostic, et l'on ne peut soulever l'objection qui a été faite à l'observation présentée par M. Guinard. L'examen des débris sphacélés lui-même ne peut éclairer le diagnostic que s'il est positif. Car le plus souvent on n'y trouve pas trace de tissu pancréatique. L'aspect clinique de la malade de M. Faure est celui que l'on trouve généralement dans la pancréatite suppurée; il faut donc penser à cette affection quand on rencontre cet aspect clinique.

M. Malapert (de Poitiers). — *Sur un cas de pneumatocèle du crâne.*

Rapport de M. Berger.

Un forgeron de quarante-quatre ans voit apparaître, en mars 1885, un gonflement qui occupe le cou et la région mastoïdienne droite, gonflement qui est suivi d'abondantes évacuations, par le conduit auditif, d'un liquide purulent, parfois sanguinolent. Quelque temps après apparut au-dessus de l'oreille droite une tuméfaction qui fut prise pour un abcès et incisée. Il ne s'écoula qu'un peu de sang; la tumeur s'affaissa, mais se reproduisit dès que l'incision fut guérie. Cette tumeur persiste actuellement; elle est molle, sonore, réductible en produisant une sensation de crépitation dans l'oreille du malade, qui sent, au moment où il réduit cette tumeur, l'air s'échapper par le conduit auditif externe. La nuit, la tumeur reste réduite et ne se montre au réveil qu'après les premiers efforts. La peau est normale; quand la tumeur est réduite, on sent la paroi osseuse du crâne rugueuse et déchirée. L'ouïe est affaiblie; particularité curieuse, le bruit d'une montre, perçu à 25 centimètres quand la tumeur est gonflée, ne s'entend plus qu'à 10 centimètres quand la tumeur est réduite. Si on refoule l'air par la trompe, on peut faire apparaître la tumeur.

Il s'agit d'une pneumatocèle typique, développée vraisemblablement à la suite d'une otite moyenne suppurée. Il est probable que l'infection des cavités auditives amène la production d'une nécrose limitée de leurs parois

osseuses; l'air, pénétrant dans ces cavités au moment des efforts, est chassé à travers la petite perforation et va former la tumeur gazeuse. M. Berger pense que telle doit être la pathogénie générale de la pneumatocèle de cette région. Il appelle l'attention sur ce fait que la région mastoïdienne paraissait indemne, et que c'est au niveau de l'attique que semble s'être faite la perforation. En ce qui concerne le traitement de cette tumeur, M. Berger pense que la meilleure conduite à tenir serait d'inciser largement la tumeur de déterminer le siège de la perforation et, s'il était possible, de fermer celle-ci par une opération ostéoplastique dont le résultat serait assuré par la compression.

M. Kirmisson appelle l'attention sur ce fait que M. Malapert n'a pas trouvé de perforation dans la paroi mastoïdienne. C'est qu'en effet les perforations spontanées, dans les complications des otites moyennes, ne se font pas au niveau des cellules mastoïdiennes, mais au-dessus, au niveau d'une sorte d'espace criblé que l'on rencontre même sur les crânes d'adulte. On pourrait même admettre, si on ne trouvait pas de perforation apparente, que l'air passe à travers ces petits orifices criblés.

M. Tuffier. — *Etude clinique et radiographique sur la réduction des fractures.*

M. Tuffier a étudié la réduction dans 45 cas de fractures, au moyen de radiographies prises avant et après l'application de l'appareil, et a comparé les résultats radiographiés de la réduction avec les troubles fonctionnels du membre atteint. Des résultats fournis par cette étude, il en signale trois : 1° la fréquence de l'irréductibilité des fractures; 2° la technique de la réduction à ciel ouvert avec de nouveaux appareils; 3° l'inutilité de la réduction parfaite des fractures diaphysaires et son importance dans les fractures articulaires.

En ce qui concerne le premier point, il est tout à fait exceptionnel, d'après les radiographies, qu'une fracture de jambe, et aussi d'humérus, présentant un chevauchement notable, ait été réduite parfaitement. La palpation trompe à ce point de vue et est incapable de faire sentir la saillie, surtout quand le cal s'est produit et a tout nivelé.

La réduction à ciel ouvert est difficile sans résection des fragments. M. Tuffier pense que la cause doit en être cherchée dans ce fait, que, dans les tractions que l'on exerce sur le membre pour désenclaver les fragments, l'effort porte surtout sur les parties molles et non sur le squelette. Aussi a-t-il fait construire des daviers prenant point d'appui sur l'os lui-même et permettant de tirer directement sur les fragments, sans déranger et sans endommager les os. Pour maintenir les fragments en place, il a fait construire un davier fixateur qui tient automatiquement et qui reste en place pendant toute la durée de la suture. En ce qui concerne cette dernière, M. Tuffier estime que les fils d'argent doivent être placés aussi près que possible de la surface fracturée; plus les fils sont longs, moins ils ont de résistance.

La réduction parfaite n'est pas indispensable pour les fractures diaphysaires. Les radiographies montrent que des déviations considérables des

os ne s'accompagnent pas nécessairement de troubles fonctionnels proportionnels Il n'en est pas de même pour les fractures des épiphyses, où une coaptation exacte est nécessaire pour le fonctionnement intégral de la jointure. Un grand nombre de prétendues raideurs articulaires par arthrite ou péri-arthrite traumatique sont, en réalité, des fractures partielles intra-articulaires. M. Tuffier présente trois radiographies illustrant ce fait pour l'épaule.

M. Schwartz présente un malade opéré de *résection de la hanche pour luxation pathologique.*

M. Kirmisson présente un jeune homme chez lequel il a pratiqué l'*opération d'Ogston pour un pied plat valgus douloureux.*

M. Tuffier présente une malade chez laquelle il a pratiqué une hystérectomie vaginale, en provoquant l'anesthésie locale par une *injection de cocaïne dans le canal rachidien.*

M. Auvray présente trois malades opérées de *grossesse extra-utérine.*

M. Michaux présente une pièce de *grossesse extra-utérine.*

M. Potherat présente un jeune homme *guéri du tétanos.*

M. Schwartz présente une *grossesse tubaire rompue*, guérie par la laparotomie.

M. Doyen présente des pièces d'*agglomérations cæcales péri-appendiculaires.*

M. Quénu présente un *enfant de quatre ans* chez lequel il a pratiqué une *gastrostomie* pour rétrécissement acquis de l'œsophage.

M. Morestin présente une femme opérée de *grossesse extra-utérine rompue.*

M. Demoulin présente un malade amputé du bras droit pour *gangrène septique.*

M. Tuffier présente un malade chez lequel il a fait une cure radicale de hernie après *anesthésie locale par cocaïnisation de l'espace sous-arachnoïdien lombaire.*

ACADÉMIE DE MÉDECINE.

Séances des mois de novembre et de décembre.
Présidence de M. Panas.

M. Charles Richet relate ses expériences relatives au traitement de la *tuberculose expérimentale chez le chien.*

Le moyen qu'il préconise, est le changement de l'alimentation de l'animal auquel il donne de la viande crue à satiété.

Il constate que la survie est de deux cent quarante jours environ.

M. Laborde connaît un procédé de suralimentation qui peut donner d'excellents résultats dans la tuberculose. Il veut parler des aliments azotés et des graisses. Il suffit de faire prendre aux malades 5 à 6 livres de beurre par jour. Ce chiffre paraît exagéré; mais il est exact. Dans deux cas, il n'a eu qu à s'en louer.

M. Brouardel estime qu'il faut s'entendre avant tout. Ainsi M. Richet administre à ses chiens la viande à haute dose dès le premier jour de l'inoculation tuberculeuse. Il ne s'agit donc pas, dans ce cas, d'animaux tuberculeux, mais bien d'animaux en prédisposition tuberculeuse. Chez l'homme, il n'en est pas ainsi; il s'agit de sujets déjà atteints de tuberculose, déjà malades; les conditions ne sont pas les mêmes. M. Richet a-t-il appliqué sa méthode à des chiens déjà en évolution tuberculeuse?

M. Richet répond affirmativement. Le résultat a d'ailleurs été bon: mais certains incidents pathologiques l'obligent à le laisser de côté; d'ailleurs, dit-il, des expériences sur ce point sont en cours; et il aura l'occasion ultérieurement de revenir sur cette question.

M. A. Gautier ne saurait méconnaître que la viande crue est un moyen sinon spécifique, du moins très puissant, de conduire vers la guérison les anémiés et les tuberculeux; mais il joint volontiers à cette suralimentation des injections sous-cutanées de cacodylate de soude.

Sous l'influence de ces injections l'appétit renaît bientôt; le dégoût de la viande crue qu'ont les malades, disparaît et, avec lui, s'arrête le développement des lésions locales.

M. A. Gautier croit qu'il convient, chez ces malades, d'ajouter à la viande crue, le lait, les œufs et le pain, ces principales sources de phosphates de soude et de chaux assimilables.

M. Bergeron signale les grandes lignes d'un travail du docteur A. Guépin, de Paris, ancien interne des hôpitaux, sur *la pathogénie et les causes de l'hypertrophie sénile de la prostate.*

Cette hypertrophie, ou accroissement de volume de l'organe, que l'on constate si fréquemment chez les vieillards, est de nature, d'origine et d'évolution glandulaires. Elle passe par trois phases anatomo-pathologiques : 1° l'hypersécrétion, la stagnation et la dilatation des glandes; 2° l'infection des sécrétions stagnantes et la sclérose périglandulaire commençante; 3° la sclérose absolue.

La *sclérose périglandulaire systématisée progressive* est donc la caractéristique de la prostate sénile.

Il n'est pas une prostatite qui ne puisse aboutir à l'hypertrophie quand l'infection trouve un terrain favorable (stagnation) et des conditions d'ordre général (sénilité). Les causes de la prostate sénile, nécessairement associées pour agir, sont donc : 1° locales et non inflammatoires : stagnation des sécrétions dans les glandes dilatées; 2° locales et inflammatoires : prostatite surtout chronique; 3° générales : sénilité due à l'âge (avant soixante-dix ans), aux excès, aux maladies, aux intoxications. M. Bergeron insiste longuement sur cette question. La pathogénie glandulaire de l'hypertro-

phie sénile de la prostate, établie par Reliquet et Guépin en 1894, dans un travail sur *les glandes de l'urèthre*, rencontre chaque jour de nouveaux partisans.

De ces rapports entre les prostatites et la prostate sénile, il résulte que la prophylaxie de cette affection du vieillard impose au médecin de chercher à guérir complètement les premières pour éviter, si possible, la seconde, en s'attaquant encore à ses causes locales non inflammatoires et à l'état général de déchéance organique facile (sclérose) propre à la sénilité.

M. Poncet communique, au nom de MM. Lumière et Léon Bérard (de Lyon), l'étude d'un cas d'*épithéliomes primitifs*, multiples, des glandes sébacées de la tête, du tronc et des membres.

Les caractères cliniques et histologiques de ces productions sont des plus frappants : les tumeurs, accumulées surtout sur le cuir chevelu, où elles sont tassées les unes contre les autres, avec de rares cheveux dans leurs interstices, ressemblent à des tubercules de pommes de terre ombiliqués çà et là. Les amas cellulaires, disposés en pseudo-lobules sous l'épiderme distendu, ont toutes les réactions des cellules sébacées jeunes normales, vis-à-vis des colorants et de l'acide osmique.

L'affection a débuté il y a quarante ans; le malade, âgé actuellement de soixante-cinq ans, a subi en 1890, 1895 et 1899, plusieurs opérations partielles destinées à le débarrasser des tumeurs qui le gênaient le plus par leur volume. Ces interventions, même incomplètes, n'ont jamais donné lieu à des récidives locales ou à des généralisations à distance. Seuls, quelques ganglions sterno-mastoïdiens sont peut-être envahis, mais depuis plus de quatre ou cinq ans.

Les auteurs appellent surtout l'attention sur les photographies stéréoscopiques en couleur, d'après le procédé de MM. Auguste et Louis Lumière, qui sont annexées à leur observation. Ils montrent comment une telle méthode, appliquée systématiquement à l'étude des maladies cutanées, donnera de ces affections une idée précise et une image durable, sans qu'on ait à recourir à un luxe de description souvent inutile, et insuffisant en tout cas.

Le même auteur communique les résultats éloignés de 23 observations d'*urétrostomie périnéale*.

M. F. Guyon est nommé vice-président de l'Académie de Médecine pour l'année 1900.

Prix de l'Académie. — 1000 francs. (Annuel.)

Question : *Physiologie et pathologie de la glande thyroïde.*

Six mémoires ont été présentés sur cette question. L'Académie décerne :

Un prix de 600 francs, à M. Marcel Garnier, interne des hôpitaux de Paris;

Un prix de 400 francs, à MM. les Drs Enriquez et Lamy, de Paris;

Une mention honorable à M. le Dr Gauthier, de Charolles.

Prix Alvarenga, de Piauhy (Brésil). — 800 francs. (Annuel.)

Ce prix sera distribué à l'auteur du meilleur mémoire ou œuvre inédite (dont le sujet restera au choix de l'auteur) sur n'importe quelle branche de la médecine.

L'Académie a reçu neuf mémoires pour ce Concours. Le prix est décerné à M. L. Ombredanne, interne des hôpitaux de Paris (*Les lames vasculaires dans l'abdomen, le bassin et le périnée*).

Prix Amussat. — 1000 francs. (Triennal.)

Ce prix, qui peut être partagé, sera décerné à l'auteur du travail ou des recherches, basées simultanément sur l'anatomie et l'expérimentation, qui auront réalisé ou préparé le progrès le plus important dans la thérapeutique chirurgicale.

Cinq ouvrages ont pris part à ce concours. L'Académie ne décerne pas le prix, mais elle accorde à titre d'encouragement :

400 francs à MM. les Drs G. Carrière, professeur agrégé à la Faculté de Médecine de Lille, et J. Vanverts, de Lille (*De la ligature des vaisseaux spléniques chez l'animal et chez l'homme*);

200 francs à M. Henri Lardennois, interne des hôpitaux de Paris (*De l'anastomose entéro-rectale et de son exécution par le procédé de l'emporte-pièce*).

Prix d'Argenteuil. — 6800 francs. (Sexennal.)

Ce prix sera décerné à l'auteur du perfectionnement le plus important apporté aux moyens curatifs des rétrécissements du canal de l'urèthre, ou à l'auteur du meilleur travail sur le traitement des autres maladies des voies urinaires.

Onze ouvrages ont été présentés. L'Académie partage le prix de la manière suivante :

1500 francs à MM. les Dr Bazy, chirurgien des hôpitaux, Chailloux, de Paris, et J. Escat, de Marseille (*De la castration dans l'hypertrophie de la prostate*);

1500 francs à MM. les Drs A. Poncet, professeur, et X. Delore, chef de clinique chirurgicale à l'Université de Lyon (*Traité de la cystostomie sus-pubienne chez les prostatiques*);

1500 francs à MM. les Drs M. Wassermann et N. Hallé, de Paris (*Contribution à l'anatomie pathologique des rétrécissements de l'urèthre*);

700 francs à M. le Dr E. Chevalier, chirurgien des hôpitaux de Paris (*Chirurgie des voies urinaires*);

700 francs à M. le Dr O. Pasteau, de Paris (*Étude sur le rétrécissement de l'urèthre chez la femme*).

L'Académie accorde, en outre, des encouragements de :

450 francs à M. le Dr Imbert, de Montpellier (*Le cathétérisme des uretères par les voies naturelles*);

450 francs à M. le Dr B. Motz, de Paris (*Contribution à l'étude de la structure histologique de l'hypertrophie de la prostate*).

Prix François-Joseph Audiffred. — Un titre de 24 000 francs de rente.

Ce prix sera décerné à la personne, sans distinction de nationalité ni de profession, fût-ce un membre résident de l'Académie, qui, dans un délai de vingt-cinq ans à partir du 2 avril 1896, aura découvert un remède curatif ou préventif reconnu comme efficace et souverain contre la tuberculose par l'Académie de Médecine de Paris, dont la décision ne pourra être sujette à aucune contestation.

Les travaux sur ce sujet, présentés à l'Académie, n'ont pas obtenu de récompenses.

Prix Barbier. — 2000 francs. (Annuel.)

Ce prix sera décerné à celui qui aura découvert des moyens complets de guérison pour les maladies reconnues incurables, comme la rage, le cancer, l'épilepsie, la scrofule, le typhus, le choléra morbus, etc.

Cinq mémoires ont été adressés pour ce Concours. L'Académie décerne :

Un prix de 1500 francs à M. le Dr P.-L. Simond, médecin principal du corps de Santé des Colonies, directeur du laboratoire de Bactériologie de Saïgon (*La propagation de la peste*);

Un prix de 500 francs à M. Auché, pharmacien de 2e classe de la Marine (*La lèpre en Nouvelle-Calédonie en 1898*).

Des mentions honorables sont accordées à :

M. le Dr G. Carrière, professeur agrégé à la Faculté de Médecine de Lille (*Tentatives expérimentales d'immunisation contre le tétanos et le venin des serpents*);

M. P. Cozette, médecin-vétérinaire à Noyon (Oise) (*Contribution à l'étude de la pathogénie et du traitement de la fièvre vitulaire*).

Prix Mathieu Bourcheret. — 1200 francs. (Annuel.)

Ce prix sera décerné à l'auteur qui aura fait le meilleur ouvrage ou les meilleurs travaux sur la circulation du sang.

Sept ouvrages ont été présentés. L'Académie décerne :

Un prix de 900 francs à M. le Dr Maurice Doyon, professeur agrégé à la Faculté de Médecine de Lyon (*Circulation du sang*).

Un prix de 300 francs à M. le Dr X. Delore, de Lyon (*Circulation utérine, placentaire et fœtale*).

Des mentions honorables sont accordées à :

M. le Dr Fernand Bousquet, de Paris (*Recherches cryoscopiques sur le sérum sanguin*);

M. le Dr J. Jolly, de Paris (*Recherches sur la valeur morphologique et la signification des différents types de globules blancs*).

Prix Henri Buignet. — 1500 francs. (Annuel.)

Ce prix sera décerné à l'auteur du meilleur travail, manuscrit ou imprimé, sur les applications de la physique ou de la chimie aux sciences médicales.

Neuf concurrents ont soumis des travaux au jugement de l'Académie.

Le prix est décerné à MM. les Drs Barthélemy et Oudin, de Paris (*Application de la méthode Rœntgen aux sciences médicales*).

Question : *Des modifications du placenta et des membranes de l'œuf retenus dans l'utérus.*

Trois mémoires ont été présentés sur cette question. L'Académie décerne le prix à MM. les Drs Ségall et Weinberg, de Paris.

Une mention honorable est accordée à M. le Dr Jean Fabre, chef des travaux de la clinique obstétricale de l'Université de Lyon.

Prix Chevillon. — 1500 francs. (Annuel.)

Ce prix sera décerné à l'auteur du meilleur travail sur le traitement des affections cancéreuses.

Deux mémoires ont été soumis au jugement de l'Académie. Le prix n'est pas décerné.

Un encouragement de 500 francs est accordé à M. le Dr Urbain Guinard, de Paris (*La cure chirurgicale du cancer de l'estomac*).

Prix Civrieux. — 800 francs. (Annuel.)

Question : *Du nervosisme.*

Trois mémoires sur cette question ont été adressés à l'Académie. Le prix n'est pas décerné.

Une récompense de 500 francs est accordée à MM. les Drs A. Marie, directeur de la Colonie familiale de Dun-sur-Auron, et A. Vigouroux, médecin de cette colonie.

Prix Clarens. — 400 francs. (Annuel.)

Ce prix, qui ne pourra être partagé, sera décerné à l'auteur du meilleur travail manuscrit ou imprimé sur l'Hygiène.

Neuf mémoires ont été présentés. Le prix est décerné à M. le Dr G. Sersiron, de Paris (*Les phtisiques adultes et pauvres en France, en Suisse et en Allemagne*).

Des mentions honorables sont accordées à :

MM. Lévy, adjoint à l'intendance militaire, et le Dr Talayrac, médecin-major de 2e classe au 4e bataillon d'artillerie à pied à Verdun (*Contribution à l'étude de la congélation des viandes*);

M. le Dr J. Casteret, médecin aide-major de 1re classe au 126e régiment d'infanterie, à Toulouse (*Le kéfir à l'eau comme boisson hygiénique dans l'armée*).

Prix Daudet. — 1000 francs. (Annuel.)

Question : *Du lymphadénome.*

L'Académie a reçu trois mémoires sur ce sujet. Le prix n'est pas décerné.

Un encouragement, avec une somme de 800 francs, est accordé à MM. les Drs Fernand Bezançon et Marcel Labbé, de Paris.

Une mention honorable est accordée à M. le Dr Leredde, de Paris, et M. Émile Weil, interne à l'hôpital de la Pitié.

Prix Desportes. — 1300 francs. (Annuel.)

Ce prix sera décerné à l'auteur du meilleur travail de thérapeutique médicale pratique.

Huit ouvrages ont été adressés pour ce Concours. L'Académie accorde :

Un prix de 1000 francs à MM. les Drs E. Schouli, médecin en chef de l'hôpital civil français de Tunis, et P. Remlinger, médecin aide-major de 1re classe, chef du laboratoire militaire de Bactériologie de Tunis (*De l'efficacité de la médication créosotée dans les maladies de l'appareil respiratoire autres que la tuberculose*).

Une mention très honorable avec une somme de 300 francs, à M. le Dr G. Variot, médecin de l'hôpital Trousseau à Paris (*La diphtérie et la sérumthérapie*).

Des mentions honorables à :

M. le Dr Paul Carnot, de Paris (*Recherches sur différents hémostatiques coagulants et particulièrement la gélatine et le chlorure de calcium*), et à M. le Dr Leroy-Dupré, de Paris (*Traité d'Hydrothérapie*).

Concours Vulfranc Gerdy.

Le legs Vulfranc Gerdy est destiné à entretenir près des principales stations minérales de la France ou de l'étranger des élèves en médecine, nommés à la suite d'un concours ouvert devant l'Académie de Médecine.

L'Académie a versé, en 1899, les sommes suivantes à MM. les stagiaires :

2000 francs à M. M. Faure, pour sa mission à Néris et son rapport sur Saint-Sauveur;

1750 francs à M. Cadol, pour sa mission à Gréoulx et son rapport sur Molitg et Le Vernet.

Prix Ernest Godard. — 1000 francs. (Annuel.)

Au meilleur travail sur la pathologie externe.

Huit ouvrages ont été adressés pour ce Concours. L'Académie décerne :

Un prix de 800 francs à M. le Dr G. Potel, de Lille (*Étude sur les malformations congénitales du genou*).

Une récompense de 200 francs à M. le Dr J. Escat, de Marseille (*Infiltration d'urine et périuréthrite*).

Prix Théodore Herpin (de Genève). — 3000 francs. (Annuel.)

Ce prix sera décerné à l'auteur du meilleur ouvrage sur l'épilepsie et les maladies nerveuses.

Douze concurrents se sont présentés : L'Académie décerne le prix à M. le Dr P. Janet, chargé du cours de psychologie expérimentale à la Sorbonne, professeur remplaçant au Collège de France, directeur du Laboratoire de psychologie à la Salpêtrière (*Névroses et idées fixes. — L'automatisme psychologique*).

Des mentions honorables sont accordées à :

M. le Dr P. Ardin-Delteil, de Montpellier (*L'épilepsie psychique dans ses rapports avec l'aliénation mentale et la criminalité*); et à M. Maurice Faure,

interne des hôpitaux de Paris (*L'épilepsie. — Les délires. — La confusion mentale et les psychoses toxi-infectieuses*).

Prix Laborie. — 5000 francs. (Annuel.)

Ce prix sera décerné à l'auteur du travail qui aura fait avancer notablement la Science et la Chirurgie.

Seize ouvrages ont été adressés. L'Académie décerne :

Un prix de 1500 francs à M. le Dr Henri Delagénière, du Mans, pour sa *Chirurgie de l'Utérus*.

Un prix de 1500 francs à M. le Dr Jeannel, professeur de clinique chirurgicale à la Faculté de Médecine de Toulouse, pour sa *Chirurgie de l'Intestin*.

Un prix de 1000 francs à M. le Dr E. Cestan, professeur agrégé à la Faculté de Médecine de Toulouse (*La thérapeutique des empyèmes*).

Deux récompenses de 500 francs à :

MM. les Drs Letulle et Weinberg, de Paris (*Recherches histo-pathologiques sur les appendicites*).

M. le Dr Ed. Loison, médecin-major de 2e classe, professeur agrégé au Val-de-Grâce (*Des blessures du péricarde et du cœur et de leur traitement*).

Des mentions honorables à :

MM. les Drs M. Péraire et F. Mally, de Paris (*Des formes de la métatarsalgie (névralgie de Morton) et de son traitement chirurgical*).

M. le Dr Z. Samfiresco, professeur de Médecine opératoire à la Faculté de Médecine de Jassy (*Amputations ostéo-plastiques appliquées dans la continuité des os longs*).

M. le Dr Ad. Sechehaye, de Genève (*Localisation des corps étrangers au moyen des rayons Rœntgen*).

Prix du Baron Larrey. — 500 francs. (Annuel.)

Ce prix, qui ne pourra être divisé que dans des cas exceptionnels, sera attribué à l'auteur du meilleur travail de statistique médicale.

Cinq mémoires ont été adressés pour ce Concours. L'Académie décerne le prix à M. le Dr G.-A. Reynaud, médecin en chef des Colonies (*Considérations sanitaires sur l'expédition de Madagascar et quelques autres expéditions coloniales*).

Une mention très honorable est accordée à MM. les Drs O. Arnaud, médecin-major de 2e classe à la direction du Service de la Santé du 12e corps d'armée, et P. Lafeuille, médecin aide-major de 1re classe au 63e régiment d'infanterie à Limoges (*Statistique, étiologie et prophylaxie de la tuberculose dans l'armée*).

Prix Laval. — 1000 francs. (Annuel.)

Ce prix devra être décerné chaque année à l'élève en médecine qui se sera montré le plus méritant. Le choix de cet élève appartient à l'Académie de Médecine.

Le prix est décerné à M. François-Joseph Mallet, étudiant en médecine de la Faculté de Paris.

Prix Lefèvre. — 1800 francs. (Triennal.)

Question : *De la mélancolie.*

L'Académie a reçu trois mémoires sur cette question. Le prix n'est pas décerné.

Une récompense de 1000 francs est accordée à MM. les Drs H. Dufour et Rogues de Fursac, de Paris.

Prix Henri Loraquet. — 300 francs. (Annuel.)

Ce prix sera décerné à l'auteur du meilleur travail sur les maladies mentales.

Trois concurrents ont pris part à ce Concours.

L'Académie décerne le prix à M. le Dr P. Tissié, de Bordeaux (*Les rêves; physiologie et pathologie; mémoires divers*).

Une mention très honorable est accordée à M. le Dr P. Dheur, d'Ivry-sur-Seine (*Hallucinations volontaires*, etc.).

Prix Meynot aîné père et fils, de Donzère (Drôme). — 2600 francs. (Annuel.)

Ce prix sera décerné à l'auteur du meilleur travail sur les maladies des yeux.

Six candidats ont adressé des ouvrages pour ce Concours. L'Académie ne décerne pas de prix, mais elle accorde :

Des encouragements de 1000 francs à : M. le Dr B. Scrini, de Paris (*Les collyres huileux*).

M. le Dr de Brudzewski, de Lemberg (Autriche) (*L'influence de la forme de la cornée sur l'aberration de sphéricité de l'œil*).

Des mentions honorables à : MM. les Drs E. Nicolas, vétérinaire en second au 6e hussards, et G. Fromaget, ancien chef de clinique ophtalmologique à la Faculté de Médecine de Bordeaux (*Précis d'Ophtalmoscopie vétérinaire*).

M. le Dr E. Rollet, professeur agrégé à la Faculté de Médecine, chirurgien des hôpitaux de Lyon (*Traité d'Ophtalmoscopie*).

Prix Adolphe Monbinne. — 1500 francs.

M. Moubinne a légué à l'Académie une rente de 1500 francs, destinée « à subventionner, par une allocation annuelle (ou biennale de préférence), des missions scientifiques d'intérêt médical, chirurgical ou vétérinaire ».

Dix mémoires ont été présentés. L'Académie partage le prix entre M. J. Lignières, chef des travaux de police sanitaire à l'École d'Alfort, en mission à Buenos-Ayres (*Contribution à l'étude des pasteurelloses*), et M. le Dr R. Wurtz, professeur agrégé à la Faculté et médecin des hôpitaux de Paris (*Hygiène publique et privée en Abyssinie*).

Elle accorde en outre une mention honorable à M. le Dr M. Cognacq, médecin de 1re classe des Colonies (*La lèpre en Cochinchine*).

Prix Nativelle. — 300 francs. (Annuel.)

Ce prix sera décerné à l'auteur du meilleur mémoire ayant pour but

l'extraction du principe actif, défini, cristallisé, non encore isolé, d'une substance médicamenteuse.

Un seul mémoire a été présenté. L'Académie ne décerne pas le prix.

Prix Oulmont. — 1000 francs. (Annuel.)

Ce prix sera décerné à l'élève en médecine qui aura obtenu le premier prix (médaille d'or) au Concours annuel du prix de l'Internat. — (Médecine.)

L'Académie décerne le prix à M. A. E. Lesné, interne en médecine des hôpitaux de Paris.

Prix Portal. — 600 francs. (Annuel.)

Question : *Étudier sur les animaux l'inoculation et la contagion du cancer.*

L'Académie n'ayant pas reçu de travail pour ce prix remet la question au Concours pour 1902.

Prix Pourat. — 700 francs. (Annuel.)

Question : *Fournir des documents expérimentaux propres à éclairer la question de la destination, immédiate ou éloignée, des aliments albuminoïdes.*

Un seul mémoire a été présenté. Le prix n'est pas décerné.

La même question est remise au Concours pour 1902.

Prix Philippe Ricord. — 600 francs. (Biennal.)

Ce prix sera décerné à l'auteur du meilleur ouvrage, paru dans les deux ans, sur les maladies vénériennes.

Trois ouvrages ont été adressés pour ce Concours. L'Académie partage le prix par parties égales entre :

M. le Dr Edmond Fournier, chef de clinique de la Faculté de Paris (*Stigmates dystrophiques de l'hérédo-syphilis*), et M. le Dr L. Jullien, chirurgien de Saint-Lazare (*Blennorragie et mariage*).

Prix Vernois. — 700 francs. (Annuel.)

Ce prix sera décerné au meilleur travail sur l'Hygiène.

Vingt-deux ouvrages ont été adressés pour ce Concours.

L'Académie partage le prix entre M. le Dr Dupard, médecin-major de 2e classe, attaché à la direction du Service de Santé du gouvernement militaire de Lyon (*La fièvre typhoïde dans les Alpes et l'assainissement des régions alpines*), et M. le Dr Ed. Imbeaux, ingénieur des Ponts et Chaussées, directeur du service municipal de Nancy (*Les eaux potables et leur rôle hygiénique dans le département de Meurthe-et-Moselle*).

Des mentions honorables sont accordées à :

MM. le Dr Boinet, professeur à l'École de Médecine de Marseille, et Huon, vétérinaire, inspecteur général du service des viandes aux abattoirs de Marseille (*Étude de la tuberculose à Marseille ; sa prophylaxie*).

M. le Dr A. Morel, vétérinaire sanitaire aux abattoirs de Vaugirard, Paris (*Des clos d'équarrissage ; industrie, hygiène publique et professionnelle, police sanitaire et législation*).

M. le Dr L. Chastang, médecin de 1re classe de la Marine (*Nos pêcheurs d'Islande; hygiène et pathologie professionnelles, assistance médicale*).

M. le Dr A. Chuquet, de Cannes (*L'hygiène des tuberculeux*).

M. le Dr Émile Mauchamp, de Chalon-sur-Saône (*L'allaitement artificiel des nourrissons par le lait stérilisé*).

M. le Dr Pecker, de Maule (Seine-et-Oise) (*La puériculture intra et extra-utérine par l'assistance scientifique et matérielle à domicile*).

ACADÉMIE DES SCIENCES

Présidence de M. Loëwy.

M. Roux rend compte de ses expériences sur le *tétanos*. Cette dernière affection, assez rare chez l'homme, se traduit, comme on le sait, par des contractures très douloureuses de tous les muscles et se termine presque toujours par la mort. Très fréquente chez les animaux, elle a été particulièrement étudiée par Behring, le véritable initiateur de ces nouvelles recherches et découvertes de la sérothérapie. M. Roux rappelle, du reste, le nom et les travaux du savant allemand auquel il rend hommage. Poursuivant les mêmes recherches, MM. Roux et Borrel ont injecté directement dans le cerveau des tétaniques une toxine immunisante. Ils ont traité ainsi plus de vingt-cinq malades et ont obtenu, paraît-il, un résultat satisfaisant.

M. P. Berger relate l'observation d'un cas d'*endothéliome des os*.

Il s'agissait d'une femme âgée de cinquante-six ans qui brusquement fut prise de douleurs violentes dans le membre supérieur gauche. En faisant un mouvement, une fracture spontanée se produisit dans la portion supérieure de l'humérus, et consécutivement à cette fracture on vit apparaître, au niveau du point fracturé, une tumeur pulsatile.

Cette tumeur nécessita la désarticulation de l'épaule. La cicatrisation après l'opération marcha régulièrement et on croyait la malade complètement guérie, lorsque brusquement une nouvelle tumeur pulsatile se produisit à la région frontale gauche, suivie à bref délai de la production d'une autre tumeur pulsatile de la région trochantérienne du même côté.

Depuis cette époque, la tumeur trochantérienne a augmenté de volume et a déterminé une fracture spontanée du col fémoral. De plus, la malade a été prise d'hémorragies diverses, telles qu'hématuries, métrorrhagies, épistaxis, hémoptysies, dénotant une généralisation des néoplasmes, une altération des vaisseaux, et la production d'une cachexie grave qui ne tardera pas à déterminer une issue fatale.

La tumeur pulsatile de l'humérus a été examinée par M. Besançon, qui a reconnu que l'on avait eu affaire à un *endothéliome des os à forme alvéolaire*.

M. Lippmann rapporte que le docteur Delézinier, de Limoges, a trouvé le moyen de faire de la *radiographie* en se servant du courant triphasé, c'est-à-dire transmis par trois fils. Entre deux des fils qui transmettent ce cou-

rant, il intercale un électro-aimant feuilleté et un interrupteur Wehnelt. L'ampoule radiographique fonctionne alors parfaitement.

Distribution des prix de l'année 1899.

Prix Montyon (Statistique).

Le prix est décerné par moitié à MM. les docteurs Dumesnil et Mangenot (de Paris), pour leur *Enquête sur les logements, professions, salaires et budgets*, et à l'Office central des Œuvres de Bienfaisance.

Prix Mecker.

Le prix est décerné à M. le docteur Hanriot, professeur agrégé à la Faculté de Médecine de Paris.

Prix Montyon (Médecine et chirurgie).

Trois prix sont décernés : 1° à MM. Nocard et Leclainche, pour leur ouvrage intitulé : *Les maladies microbiennes*; 2° à M. le docteur Mayet, professeur à la Faculté de Médecine de Lyon, pour son *Traité de diagnostic médical et de séméiologie*; 3° à M. le docteur A.-B. Marfan, professeur agrégé à la Faculté de Médecine de Paris, pour son *Traité de l'allaitement et de l'alimentation des enfants du premier âge*.

Des mentions sont accordées à MM. les docteurs Lejars, Fournier et Garnier (de Paris) et des citations à MM. les docteurs Guillemonat et Labbé (de Paris).

Prix Barbier.

Le prix est partagé entre M. le docteur Lapicque (de Paris), MM. Houdas et Jouanin, et M. Schlagdenhauffen.

Prix Bréant.

L'Académie ne décerne pas le prix, mais elle prélève sur les arrérages une somme de 6000 fr. qu'elle partage ainsi qu'il suit :

1° 4000 fr. à M. le docteur Vaillard, professeur à l'École du Val-de-Grâce;

2° 2000 fr. à MM. les docteurs Courmont et Doyon, professeurs agrégés à la Faculté de Médecine de Lyon.

Une mention est accordée à M. le docteur H. de Brun, professeur à la Faculté française de Médecine de Beyrouth.

Prix Godard.

Le prix est décerné à M. le docteur O. Pasteau (de Paris) pour sa thèse intitulée : *État du système lymphatique dans les maladies de la vessie et de la prostate*.

Prix Beaussier.

Le prix est décerné à M. le docteur Charrin, professeur agrégé à la Faculté de Médecine de Paris.

Prix Bellion.

Le prix est partagé entre M. le docteur Cestan, professeur agrégé à la Faculté de Médecine de Toulouse, pour son livre sur la *Thérapeutique des*

empyèmes, et MM. les docteurs Crespin, professeur suppléant à l'École de Médecine d'Alger, et Sergent, préparateur à ladite École, pour leur travail sur *la fièvre typhoïde en Algérie*.

PRIX MÈGE.

Le prix est décerné à MM. les docteurs F. Terrier, professeur à la Faculté de Médecine de Paris, et Marcel Baudouin (de Paris), pour leur livre : *La Suture intestinale*.

PRIX LALLEMAND.

Le prix n'est pas décerné.

Une mention honorable est accordée à M. le docteur Pierre Janet (de Paris), pour son ouvrage intitulé : *Névroses et idées fixes*.

PRIX LARREY.

Le prix est décerné à MM. les docteurs Arnaud et Lafeuille (médecins militaires), pour leur travail intitulé : *Statistique, étiologie et prophylaxie de la tuberculose dans l'armée*.

PRIX LACAZE (*Physiologie*).

Le prix est décerné à M. le docteur Morat, professeur à la Faculté de Médecine de Lyon.

PRIX POURAT.

Le prix est décerné à MM. les docteurs Weiss, professeur agrégé à la Faculté de Médecine de Paris, et Carvalho (de Paris), pour leur mémoire sur : *Les caractères spécifiques de la contraction musculaire dans la série animale*.

PRIX DESMAZIÈRES.

Une mention honorable est accordée à M. le docteur Leuduger-Fortmorel.

BIBLIOGRAPHIE

L'APPENDICITE; par **Aug. Broca**. — Paris, J.-B. Baillière, 1900.

Dans cette plaquette, A. Broca ne cherche pas à donner une description didactique et complète de l'appendicite. Son but est de montrer qu'il y a des formes diverses d'appendicite auxquelles ne saurait convenir toujours la même indication thérapeutique.

Après quelques données anatomo-pathologiques, il passe à l'étude des formes cliniques, puis à celle du traitement.

Dans cette dernière partie, A. Broca dit très justement : Dans l'appendicite à froid avec rechutes il faut pratiquer la résection de l'appendice; dans l'abcès péri-appendiculaire il faut aborder la collection par la voie la plus directe; dans la péritonite généralisée il faut faire la laparotomie

immédiate, médiane latérale ou bilatérale, avec ou sans lavage de la séreuse.

Un seul point reste discuté, celui de la conduite à tenir en présence d'un malade atteint d'une crise aiguë n'ayant pas encore abouti à l'abcès collecté, cliniquement appréciable. En pareille circonstance A. Broca se déclare partisan du traitement médical et attaque vigoureusement les chirurgiens dits radicaux. Il admet cependant l'ablation de l'appendice pour les cas tout à fait au début. Mais, constatant qu'en pratique le chirurgien n'est appelé que tardivement et qu'alors il ne peut plus pratiquer cette opération idéale, il soutient la doctrine de la temporisation.

H. HARTMANN.

NÉCROLOGIE.

M. le Dr AZAM (de Bordeaux).

M. le Dr AZAM, professeur honoraire à la Faculté de Médecine de Bordeaux, vient de mourir. Né à Bordeaux en 1822, il fut le fondateur du groupe girondin de l'Association Française pour l'Avancement des Sciences; il était Associé national de l'Académie de Médecine de Paris, et membre de diverses Sociétés savantes. Il est surtout célèbre par ses travaux de neurologie, mais on lui doit aussi quelques mémoires chirurgicaux, d'abord :

Du diagnostic différentiel des tumeurs de l'aine (Paris, 1848, n° 55, p. p., v. 1471).

Note sur une cause de la persistance de l'étranglement herniaire après la réduction (*Bull. Acad. de Méd.*, 1875, avril 6, VI, n° 12, 688-689).

Mort rapide par embolie pulmonaire après l'ouverture d'un abcès de l'aisselle (*Soc. de Chir.*, 1878, T. IV, p. 94, XII, n° 24, 634-685).

De l'amnésie rétrograde d'origine traumatique (Extr. *Gaz. hebd. de Sc. méd. de Bordeaux*, 1880, I, 219-222).

Les troubles intellectuels provoqués par les traumatismes cérébraux (*Arch. gén. de Méd.*, Paris, 1881, CXLVII, 291-315).

Les troubles sensoriels, organiques et moteurs consécutifs aux traumatismes du cerveau (*Arch. gén. de Méd.*, Paris, 1890, I, 513-537).

Absence congénitale des pectoraux (*Presse médicale*, Paris, 1897, fev. 3).

Absence congénitale des pectoraux (*Presse méd.*, Paris, 1897, n° 10), etc., etc.

Le propriétaire-gérant : FÉLIX ALCAN.

Coulommiers. — Imp. PAUL BRODARD.

TUMEURS DES VOIES BILIAIRES

VÉSICULE ET CANAUX BILIAIRES

Par F. TERRIER et M. AUVRAY

Chirurgiens des Hopitaux de Paris.

L'histoire des tumeurs des voies biliaires est de date récente. Envisagées exclusivement d'abord au point de vue clinique et anatomo-pathologique, elles n'ont pas tardé, avec les progrès de la chirurgie abdominale, à entrer dans le domaine chirurgical.

Durand-Fardel (1840) et Villard nous ont donné les premiers travaux d'ensemble qui aient paru sur le cancer de la vésicule.

Depuis cette époque, des observations personnelles ont été réunies dans des mémoires publiés par Kohn, Krauss, Steller, et surtout dans celui de Zenker. Ce dernier, s'appuyant sur un assez grand nombre de faits recueillis dans la littérature médicale, a traité d'une façon très approfondie la partie anatomo-pathologique et clinique de l'affection qui nous occupe.

En 1890, Courvoisier nous donne son important travail sur la chirurgie des voies biliaires. L'auteur consacre un chapitre aux néoplasies de la vésicule, dont il a pu rassembler 103 observations. Il envisage la question d'une façon complète, s'occupe du traitement des tumeurs et rapporte les cas qu'il a pu trouver dans la littérature, où l'intervention chirurgicale a été pratiquée.

En 1894, Heddaeus, de la clinique chirurgicale de Czerny, fournit le premier travail important qui ait paru sur la question, au point de vue chirurgical. Après avoir passé en revue les cas de cancer de la vésicule, mentionnés par les auteurs depuis la publication du travail de Courvoisier, il relate un certain nombre de faits nouveaux dus à Czerny et consacre une étude importante au traitement, discutant avec le plus grand soin les indications opératoires, en appréciant les résultats obtenus.

Depuis lors, cette question a préoccupé davantage les chirurgiens.

En 1897, paraissent les publications de Kelynock dans le *Medical*

Chronicle, l'auteur y envisage de façon très complète la pathologie des tumeurs de la vésicule et des voies biliaires; celle de Elliot, dans les *Transactions of the American surgical Association*, où se trouvent réunis à propos du traitement chirurgical des tumeurs du foie, quelques cas de cholécystectomie compliquée de résection hépatique.

Mayo Robson, au Congrès d'Édimbourg en 1898 et Ullmann, la même année, dans la *Revue de Gynécologie*, ont repris cette étude intéressante. Le chirurgien viennois, à propos d'un article sur la résection du foie, a relaté les cas de tumeurs de la vésicule biliaire où l'ablation de cet organe avait nécessité en même temps la résection de la glande hépatique.

Enfin, tout récemment, en 1899, Petersen complétant le travail déjà cité d'Heddaeus, rapporte les cas nouvellement opérés dans la clinique chirurgicale de Czerny; et Kehr, à propos d'un travail sur les opérations pratiquées pour lithiase biliaire, publie dans les *Arch. für klin. Chirurgie* une série de faits nouveaux où l'on est intervenu chirurgicalement.

Des observations isolées, intéressantes au point de vue de la thérapeutique chirurgicale, se trouvent disséminées dans les nombreux travaux qui ont pour but la chirurgie des voies biliaires et de la vésicule. Nous ne pouvons citer ici tous les noms des auteurs; nous les signalons, du reste, dans les tableaux statistiques annexés à la fin de ce travail, tableaux qui complètent ce court chapitre historique.

Rappelons, en terminant, qu'on trouvera, dans les nouveaux traités de médecine, de récents articles où cette question est traitée d'une façon très complète, mais au point de vue purement médical.

ÉTIOLOGIE.

Les tumeurs des voies biliaires sont généralement considérées comme rares, surtout en ce qui concerne les tumeurs de nature bénigne, qui sont exceptionnelles.

C'est donc surtout le *cancer* des voies biliaires que nous aurons en vue dans ce chapitre.

Les tumeurs des voies biliaires sont *primitives* ou *secondaires*.

Rarement secondaires en ce qui concerne la vésicule, elles sont alors le résultat d'une métastase ou d'un envahissement par contiguïté. La métastase est évidente dans le cas cité par Courvoisier, d'un malade opéré déjà trois fois d'un cancer des lèvres et chez lequel l'autopsie révéla l'altération cancéreuse de la vésicule; mais le plus souvent il s'agit de la propagation d'un néoplasme du pylore,

du duodénum ou du pancréas à la vésicule contiguë; tel était aussi le cas, rapporté par Ricard [1], d'une tumeur conjonctive de l'épiploon gastro-hépatique, qui avait envahi la vésicule biliaire, tumeur que le chirurgien extirpa avec cet organe.

Lorsque le foie et la vésicule sont envahis simultanément, on admettait autrefois avec Baillie que le foie était l'organe primitivement atteint. La plupart des auteurs, étant donnée la rareté du cancer primitif du foie, admettent aujourd'hui que la vésicule est primitivement atteinte et le foie secondairement.

Comme le cancer en général, le cancer des voies biliaires est une maladie de l'âge adulte et de la vieillesse, bien qu'on puisse l'observer exceptionnellement chez des jeunes gens (vingt-six ans dans un cas de Frerichs) [2].

On le rencontre presque exclusivement chez la femme; d'après les tableaux statistiques dressés par Courvoisier, le cancer de la vésicule serait cinq fois plus fréquent chez la femme que chez l'homme. Dans notre statistique personnelle, nous trouvons que sur 50 malades opérés, dont le sexe est rapporté, il y avait 40 femmes et 10 hommes.

Or, étant données les relations que nous allons établir dans quelques instants entre la lithiase et le cancer des voies biliaires, on est conduit à penser que si ce cancer se rencontre surtout chez la femme, c'est parce que la lithiase est beaucoup plus fréquente chez elle que chez l'homme. Cette influence de la lithiase nous paraît plus certaine que celle attribuée par certains auteurs au traumatisme ou à la grossesse. Heddaeus [3] en effet, partageant en cela l'opinion de Körte, admet que la compression des voies biliaires par l'utérus gravide peut « donner suite à un certain engorgement des conduits biliaires, avec formation de concrétions et leurs conséquences ». Ce qui revient à dire que la grossesse n'agit qu'indirectement, en favorisant la formation des calculs; donc le rôle principal reste toujours à la lithiase.

La présence des calculs, en effet, semble avoir une influence considérable sur le développement du cancer de la vésicule. Cette influence a été nettement établie par les travaux d'un grand nombre d'auteurs, parmi lesquels nous citerons Klob, Klebs, Willigk, Heitler, Zenker, Courvoisier, Harley, Schüppel, Rendu, etc.

1. Ricard. *Gazette des Hôpitaux*, Paris, 1893, p. 409.
2. Frerichs. *Klinik der Leberkrankheiten*, Braunschweig, 1861, t. II.
3. Heddaeus. Clinique chirurgicale de Czerny. *Contribution à la pathologie et à la chirurgie des tumeurs des conduits biliaires* (*Beitræge z. klin. Chir.*, 1894, t. XII, f. 2, p. 439-500).

Zenker[1] constate dans 85 p. 100 des cas de carcinome de la vésicule, l'existence des calculs.

Courvoisier[2], de l'analyse soigneuse d'un grand nombre de faits, conclut que dans les 7/8 des cas la vésicule cancéreuse contient des calculs.

D'une étude de 40 cas, faite par Janowski[3], il résulte que chaque fois on a constaté la présence des calculs biliaires; il en est de même dans 5 cas de carcinome de la vésicule rapportés par Riedel[4].

Nous ne signalons ici que les noms des auteurs dont les constatations ont porté sur un nombre suffisant de faits, car très nombreuses sont les observations isolées où l'on relate l'existence des calculs. Les *Bulletins de la Société anatomique de Paris* en font foi, et dans nos tableaux statistiques nous relevons la présence des calculs dans presque toutes les observations.

De l'ensemble des faits précédents nous pouvons donc conclure que l'influence des calculs sur la production du cancer ne paraît pas douteuse; sans doute le cancer peut se développer indépendamment de la lithiase, mais même dans les cas où l'on ne trouve aucun calcul dans les voies biliaires, on peut, en recherchant avec soin, trouver dans les antécédents des accidents de cholélithiase. Par exemple : l'expulsion de concrétions biliaires dans les selles, ainsi que cela est signalé dans quelques observations; ou encore des lésions anatomiques de l'arbre biliaire, qui témoignent de la présence antérieure des calculs, telles qu'un rétrécissement du canal cholédoque, une dilatation de toutes les voies biliaires, ou encore une cicatrice de la papille du cholédoque.

Ainsi donc c'est à l'irritation causée par la présence des calculs qu'il faut attribuer, selon toute vraisemblance, le développement du cancer; cependant nous devons rappeler que quelques auteurs, parmi lesquels Förster, Lancereaux, Cornil et Ranvier, admettent que la lithiase biliaire succède au cancer et résulte de la rétention et des infections biliaires. Cette hypothèse n'explique pas, comme la première, pourquoi le cancer est infiniment plus fréquent chez la femme.

Quant au nombre des calculs trouvés dans la vésicule carcino-

1. Zenker. *Der primäre Krebs der Gallenblase*, etc. (*Arch. f. klin. Med.*, t. XLIV, f. 2 et 3, 1891).
2. Courvoisier. *Cas. et Stat. — Beiträge zur Pathologie und Chirurgie der Gallenwege.* Leipzig, 1890.
3. Janowski. *Ueber Veränderungen der Gallenblase bei Vorhandensein von Gallensteinen* (*Ziegler's Beiträge*, t. X, p. 449).
4. Riedel. *Erfahrungen über die Gallensteinkrankheit.* Berlin, 1892.

mateuse, il est très variable et importe peu; on a rencontré un calcul solitaire, mais le plus souvent les calculs étaient très nombreux. Il faut également n'attacher qu'une importance secondaire à la forme et à la grosseur des pierres.

Le processus suivant lequel les concrétions biliaires arrivent à produire le cancer, serait le suivant : le frottement des calculs sur les parois détermine des ulcérations, et consécutivement, soit pendant l'existence de ces ulcérations, soit après leur cicatrisation, il se fait une prolifération des éléments glandulaires de la muqueuse, qui peut aboutir au cancer. C'est l'opinion émise par Zenker et partagée par Courvoisier.

En somme, l'étiologie du cancer des voies biliaires se résume en quelques mots : Cancer de l'âge adulte, particulièrement fréquent chez la femme, le plus souvent primitif, et presque toujours consécutif alors à la cholélithiase.

Anatomie pathologique.

Les tumeurs des voies biliaires ont pour siège le plus fréquent la vésicule, mais elles peuvent se développer aussi en dehors d'elle, sur les conduits excréteurs de la bile. Nous allons donc avoir successivement à envisager leur étude anatomo-pathologique pour la vésicule, et pour les conduits excréteurs; à ce propos nous parlerons du cancer de l'ampoule de Vater.

Nous ne rangerons pas dans le cadre des tumeurs les quelques observations signalées de *tuberculose* de la vésicule biliaire; il en sera question ultérieurement à propos des cholécystites.

Les tumeurs de la vésicule sont de nature *bénigne* (exceptionnellement) ou de nature *maligne*.

Voici d'abord quelques exemples des *tumeurs bénignes*, signalés dans la littérature médicale :

Chez un malade de Wiedeman, il s'agissait d'une *tumeur kystique* assez analogue à une hydatide; elle se détachait de la face interne de la vésicule et avait pour dimensions 4 centimètres de longueur sur 1 cent. 1/2 de largeur. La nature de cette tumeur resta indéterminée.

Routier a enlevé une vésicule qui renfermait des kystes hydatiques.

Albert, sur une vésicule dont la muqueuse était inégale, bosselée, trouva une *tumeur fibreuse*, siégeant au milieu de tissu sain.

Le cas de Schüppel est relatif à un *myxome papillaire*; la cavité de la vésicule était en partie comblée par des productions villeuses,

largement implantées sur la muqueuse sous forme de franges nombreuses plus ou moins ramifiées.

Riedel[1] mentionne l'existence d'un *papillome* développé sur le fond de la vésicule.

Enfin, nous rapportons un cas de Adler où la vésicule contenait *trois kystes remplis de cholestérine.*

Parmi les *tumeurs malignes*, il faut ranger le *sarcome* et l'*épithélioma.*

Le *sarcome* est une variété de tumeur maligne rare; nous la trouvons signalée comme tumeur primitive par Czerny, Riedel, Griffon et Ségall au niveau de la vésicule. Dans le cas de Czerny, il s'agissait d'un angiosarcome; dans celui de Riedel, la tumeur, très douloureuse, avait pris un développement rapide; dans l'observation de Griffon, il est question d'un sarcome fasciculé à cellules fusiformes, qui était né dans la paroi de la vésicule au niveau de son fond, et s'était propagé au parenchyme hépatique. On rapporte également quelques rares exemples de sarcome secondaire de la vésicule.

Le cancer à proprement parler, l'*épithélioma*, est la plus fréquente des tumeurs malignes.

Il peut atteindre la vésicule et les conduits biliaires, mais siège presque toujours au niveau de la vésicule. Le plus souvent le cancer est primitif et l'on est en présence d'un épithélioma de nature cylindrique, étant donnée la nature de l'épithélium qui tapisse la muqueuse de la vésicule. Mais le cancer peut être secondaire et dans ce cas il emprunte ses caractères histologiques à la tumeur primitive; ce peut donc être parfois de l'épithélioma pavimenteux, dans lequel Mulot a signalé la présence de globes épidermiques.

La disposition des éléments histologiques peut revêtir dans certains cas la forme du *carcinome.*

Enfin, macroscopiquement le cancer des voies biliaires, comme le cancer en général, peut présenter les différents aspects : encéphaloïde, colloïde, squirrhe.

Rarement observé à ses débuts, le cancer se traduit alors par le bourgeonnement de la surface muqueuse de la vésicule dans les points envahis par la néoformation. Il siège de préférence au niveau du fond de la vésicule, peut-être parce que le fond répond à la partie la plus déclive occupée par les calculs, ou au niveau du col, et s'étend de là vers les parties voisines de l'organe, qui peut être envahi en tout ou en partie et prend un aspect très variable

1. Riedel. *Erfahrungen über die Gallensteinkrankheit.* Berlin, 1892.

selon les cas. C'est le stade avancé de la maladie qu'il nous est donné d'observer le plus souvent.

La néoplasie peut se présenter sous forme de nodosités multiples ou encore sous l'aspect de tumeurs non circonscrites, largement implantées. Elle revêt ailleurs la forme de productions pédiculées comme un champignon, ou encore celle d'un véritable anneau circonscrivant la vésicule. Ce peut être enfin une simple ulcération des parois.

La vésicule cancéreuse peut atteindre dans certains cas le volume du poing, d'une tête d'enfant, d'un œuf d'autruche, selon les comparaisons adoptées par les auteurs.

Les parois, et notamment la tunique musculeuse, sont hypertrophiées; des adhérences péricystiques les unissent aux parties voisines.

La cavité est généralement accrue, parfois cloisonnée, irrégulière, présentant des diverticules.

La bile contenue dans son intérieur est tantôt décolorée, tantôt brunâtre (hémorragique) et épaisse, mélangée le plus souvent, nous l'avons déjà dit, à des calculs.

La tumeur cancéreuse, née dans la vésicule, a tendance à se propager peu à peu vers les organes voisins. Des adhérences s'établissent et l'envahissement de ces organes se fait de proche en proche. Le foie, le côlon transverse, le péritoine pariétal sont les plus souvent atteints, grâce à leurs connexions intimes avec la vésicule. Le duodénum, l'estomac, l'épiploon sont pris également assez souvent; le pancréas l'est plus rarement. Ces organes peuvent être perforés, d'où la production de fistules : fistules de la paroi abdominale, du côlon transverse, du duodénum, de l'estomac.

Les ganglions du système porte sont atteints; la veine porte peut être infiltrée par la néoplasie ou plus souvent comprimée.

L'envahissement des conduits biliaires est fréquent; les lésions peuvent se propager de proche en proche, des parois de la vésicule à celles du canal cystique ou par contiguïté, aux canaux hépatique et cholédoque; une greffe peut se faire sur les parois des canaux par lesquels s'écoule une bile chargée de produits cancéreux; enfin, des végétations parties du néoplasme peuvent s'insinuer dans les voies biliaires, et formant bouchon, en amener l'oblitération. Quel que soit le mode d'oblitération des cancers biliaires, celle-ci aura pour résultat la dilatation des voies biliaires avec toutes ses conséquences.

Le cancer de la vésicule ne procède pas seulement par envahissement sur place des organes contigus, il procède aussi par envahissement à distance, par métastase. Ces métastases ont été observées

dans le foie, le péritoine et l'épiploon, dans l'estomac, l'iléon, le cæcum, le rectum, dans le poumon et la plèvre, l'utérus et ses annexes, le rein, dans les ganglions voisins ou éloignés.

Les néoplasies siégeant sur l'un ou l'autre des canaux biliaires, cystique, hépatique ou cholédoque sont beaucoup plus rares.

Des trois canaux, le plus souvent atteint est le cholédoque; la variété de tumeur la plus fréquente est évidemment le *cancer*, qui peut être primitif ou secondaire; on a également signalé quelques variétés rares de néoplasme : un polype, une tumeur fibreuse, des tumeurs graisseuses, que Courvoisier ne considère pas comme des lipomes, mais plutôt comme des tumeurs ayant subi la dégénérescence graisseuse?

Le néoplasme peut siéger en un point quelconque du cholédoque; cependant il semble plus fréquent soit à l'origine, soit à la terminaison de ce canal. Il se présente sous des aspects différents : tantôt c'est une tumeur arrondie, tantôt une ulcération; dans un cas signalé à la Société anatomique de Paris, en 1873, Bourceret trouve un champignon cancéreux long de 1 centimètre et demi à 2 centimètres, qui obstruait le canal. Le tronc de la veine porte était oblitéré par une thrombose. D'autres fois (cas de Claisse, Soc. anatomique de Paris, 1894), le cancer forme un véritable manchon autour du canal avec lequel il fait corps; à la coupe, on voit qu'il est constitué par un tissu blanchâtre plus ou moins dur; la muqueuse est fongueuse par places, ulcérée sur d'autres points.

Le canal hépatique peut être atteint par le cancer primitivement ou secondairement; mais les observations en sont très rares.

Le rétrécissement et l'oblitération de ces conduits biliaires principaux auront pour résultat la dilatation des canaux intra et extrahépatiques en amont de l'obstacle, avec toutes ses conséquences. Comme pour le cancer de la vésicule, la propagation est fréquente aux organes voisins; nous n'y insistons pas.

Comme le canal hépatique, le canal cystique est très rarement le siège d'une néoplasie soit primitive, soit secondaire. L'oblitération du canal peut avoir pour conséquence la dilatation de la vésicule en arrière de l'obstacle, par l'accumulation d'un exsudat séromuqueux, et par conséquent, la formation d'une tumeur plus ou moins volumineuse. Suivant la nature du liquide, on se trouvera en présence d'une hydropisie ou d'un empyème de la vésicule. Mais parfois la vésicule, en arrière de l'obstacle, est ratatinée et même calcifiée.

Lorsque la tumeur siège au niveau de l'extrémité duodénale du cholédoque, elle prend un aspect particulier. Nous sommes alors en

présence du *cancer de l'ampoule de Vater*, qui a fait l'objet de plusieurs publications dans ces dernières années. Busson [1], en 1890, en avait réuni une dizaine d'observations. Hanot [2], Rendu [3], Durand-Fardel [4], Dominici [5], ont publié depuis de nouveaux cas, et Dieulafoy [6] lui consacre un chapitre spécial dans son *Manuel de Pathologie.*

La nature même de ce cancer est discutée; car l'ampoule de Vater, ainsi que le dit Dieulafoy, est une sorte de carrefour à la fois intestinal, biliaire et pancréatique; or, la question est de savoir si le cancer de l'ampoule est un cancer intestinal, biliaire ou pancréatique. Les avis sont partagés : il serait intestinal pour Rendu, pancréatico-biliaire pour Hanot, pancréatique pour Bard, biliaire pour Durand-Fardel, qui admet que le cancer débute par l'origine du cholédoque pour envahir ensuite l'ampoule de Vater. C'est à ce titre qu'il pourrait être rapproché ici du cancer des voies biliaires.

« Le cancer primitif de l'ampoule de Vater se présente sous forme d'une plaque cancéreuse, ou plus souvent sous forme d'une masse végétante, d'un champignon du volume d'une noisette à une noix. Cette tumeur fait saillie dans la cavité du duodénum; elle est blanchâtre, assez molle et rarement ulcérée. Les orifices des canaux cholédoque et pancréatique sont plus ou moins complètement oblitérés. Quand l'ouverture du canal cholédoque est oblitérée, le conduit, ainsi que les canaux cystique, hépatique, et la vésicule, peuvent être fort dilatés. » (Dieulafoy.)

« Le cancer de l'ampoule est presque toujours un épithélioma à cellules cylindriques; il reste nettement cantonné à l'ampoule; il n'a aucune tendance à se généraliser, il n'envahit ni le pancréas, ni le foie, c'est à peine s'il détermine de l'adénite de quelques ganglions pancréatiques et mésentériques. »

Rendu nous fait remarquer qu'il se comporte « comme les plaques d'épithélioma intestinal que l'on rencontre au niveau de la valvule iléo-cæcale ou sur la flexion de l'S iliaque. C'est la même disposition superficielle, la même marche lente, avec peu de tendance à s'ulcérer, à se généraliser, et même à se propager aux ganglions adjacents. »

1. Busson. *Cancer de l'ampoule de Vater.* Thèse de Paris, 1890.
2. Hanot. Société médicale des Hôpitaux, 24 avril 1896.
3. Rendu. Société médicale des Hôpitaux, 1er mai 1896.
4. Durand-Fardel. *Presse médicale*, Paris, juin 1896, p. 285.
5. Dominici. *Presse médicale*, Paris, juillet 1899.
6. Dieulafoy. *Manuel de Pathologie interne*, t. III, 12e édition, 1900.

Symptômes.

La plupart des auteurs s'accordent à reconnaître que la symptomatologie du cancer de la vésicule est très obscure.

Le début est presque toujours latent : tantôt le malade éprouve de vagues douleurs dans l'abdomen, ou bien une sensation de pesanteur, de gêne dans l'hypocondre droit; tantôt ce sont des troubles digestifs qui annoncent le début de la maladie, alternatives de diarrhée et de constipation, quelquefois des crises répétées de coliques hépatiques. L'ictère est signalé dans quelques observations, parmi les accidents primitifs. Le foie est ou n'est pas douloureux. Ces accidents durent plus ou moins longtemps, sans que rien de bien précis attire l'attention du côté de la vésicule.

Malheureusement la même incertitude persiste à une période plus avancée de la maladie, car si les symptômes deviennent plus nets, ils n'ont cependant rien de pathognomonique et sont communs à d'autres affections des voies biliaires, la cholélithiase par exemple.

A la période d'état, le cancer de la vésicule revêt deux formes cliniques très différentes.

Dans une première, il a les allures du carcinome primitif du foie avec lequel on le confond souvent.

« Il n'existe ni ascite, ni ictère, au début du moins. Le foie est volumineux, plus ou moins régulier. Parfois on trouve une tuméfaction plus ou moins résistante dans la région de la vésicule, mais souvent aussi on ne constate qu'une hypertrophie totale du foie, sans dilatation de veines sous-cutanées abdominales. Le malade succombe, présentant tous les signes d'une cachexie à marche progressive, ceux de l'insuffisance hépatique ou d'une péritonite suppurée.

« Dans la seconde variété, la scène morbide est tout entière occupée par un ictère par rétention, auquel viennent s'ajouter l'ascite, les phénomènes cachectiques et les troubles urinaires.

« Les troubles digestifs sont en général précoces. Peu marqués au début, ils s'accentuent peu à peu et prennent une importance très grande, lorsque survient un ictère désormais permanent[1]. »

Les troubles digestifs sont caractérisés par de l'inappétence, des nausées, des vomissements, de la diarrhée ou de la constipation, cette dernière déterminée souvent par la compression du côlon par la tumeur.

La douleur est un symptôme fréquemment observé; c'est une

1. Le Lionnais. Th. de Doctorat, Paris, 1896. *Considérations sur les difficultés du diagnostic des tumeurs de l'hypocondre droit, formées par la vésicule biliaire.*

douleur parfois assez vive, localisée à la région hépatique, continue, mais non paroxystique.

L'ictère, l'ascite sont le résultat probable de la compression exercée par la tumeur en se développant sur les canaux biliaires et la veine porte.

Courvoisier, dans un certain nombre de cas, signale l'existence d'hémorragies se manifestant sous forme d'hémorragies intestinales, d'hématémèses, d'épistaxis, de métrorragies et de pétéchies. Ce sont là des hémorragies cholémiques survenues dans le cas d'ictère très prononcé.

On note quelquefois l'existence de la fièvre, due soit à une angiocholite suppurée, soit à la résorption de produits de dégénérescence cancéreuse au niveau du néoplasme.

A l'examen de la région hépatique on peut constater, dans les cas où la tumeur formée par la vésicule a atteint un volume assez considérable, l'existence d'une déformation plus ou moins notable, parfois même la coexistence de ces trajets fistuleux ouverts à la paroi, dont il a été question à propos de l'anatomie pathologique et par lesquels s'écoule de la bile mélangée à du pus et à des concrétions biliaires.

L'exploration de l'hypocondre droit y décèle souvent l'existence d'une tumeur qu'on localise nettement à la vésicule. Mais cette tumeur vésiculaire peut manquer, ou bien la vésicule n'est point accessible au palper, parce qu'elle est dissimulée sous le foie envahi secondairement, hypertrophié, avec lequel elle ne forme qu'une même masse.

En général, la tumeur de la vésicule se trouve au bord externe du muscle droit antérieur, c'est-à-dire au point où siège normalement la vésicule. Cependant, elle peut occuper la région épigastrique ou encore s'abaisser jusqu'au niveau de la crête iliaque, jusqu'à la fosse iliaque même.

Elle se mobilise avec le foie dans les mouvements respiratoires et aussi dans le sens latéral, à moins que les adhérences ne la fixent à la paroi abdominale.

La tumeur limitée au début, est cylindrique, ovoïde, rappelant par sa forme celle de la vésicule, plus tard elle devient bosselée, irrégulière, diffuse.

Son volume varie depuis celui d'un œuf jusqu'aux dimensions d'une tête de fœtus et davantage. Le plus souvent sa consistance est ferme; rarement on y perçoit une sensation de fluctuation comme dans les tumeurs hépatiques de la vésicule. Deux fois, Courvoisier constata un changement de volume et de consistance, modifications

dues à un état de réplétion plus ou moins complet de la vésicule.

Les pressions exercées sur la tumeur réveillent une sensibilité très vive. Enfin, par les procédés d'exploration ordinaires, on constate assez fréquemment la présence de liquide ascitique dans la cavité abdominale.

En somme, dans tout cet appareil symptomatique, il n'y a rien qui puisse permettre d'affirmer d'une façon positive l'existence d'une néoplasie de la vésicule. Toutefois, lorsque la tumeur présente nettement les caractères des tumeurs vésiculaires (abaissement avec le foie dans les mouvements respiratoires, un certain degré de mobilité latérale); lorsqu'elle est irrégulière, de consistance ferme, qu'elle s'accompagne d'ictère ou d'ascite; lorsque le foie est hypertrophié ou qu'il présente des inégalités à sa surface; lorsque la tumeur évolue avec rapidité, et qu'elle s'accompagne d'une cachexie progressive, il y a alors de grandes probabilités pour que la tumeur soit de nature maligne.

Dans les cas difficiles la ponction exploratrice a pu rendre des services et écarter les doutes; au lieu de bile normale on ramène des détritus cancéreux, mélangés à du pus ou à du liquide hémorragique; mais souvent elle ne donne que des résultats négatifs; de plus, n'oublions pas que c'est là un moyen aveugle, dangereux, dont il ne faut user qu'avec prudence, et auquel on doit préférer la laparotomie exploratrice.

Le *pronostic* de l'affection est très sombre, étant donné surtout que la maladie reste longtemps latente, ce qui est une condition fâcheuse au point de vue chirurgical, et qu'à partir du moment où les premières manifestations permettent de porter le diagnostic de tumeur de la vésicule, jusqu'à la mort, il s'écoule en moyenne un délai de trois à quatre mois seulement, pendant lequel il est souvent trop tard pour intervenir utilement.

Le malade s'éteint peu à peu dans le marasme, par suite des progrès incessants de la néoplasie, qui souvent se généralise. La terminaison fatale peut être précipitée par l'apparition de quelques complications : la péritonite, l'hémorragie intestinale, les accidents d'obstruction intestinale, les troubles infectieux qui sont le fait de l'angiocholite suppurée. La mort dans le coma, comme cela arrive dans le cas de cholémie intense, est signalée dans quelques observations.

Il nous reste à étudier la symptomatologie propre aux tumeurs des voies biliaires et de l'ampoule de Vater. Elle est la même dans les deux cas, et présente de grandes analogies avec les manifestations cliniques du cancer de la vésicule.

Le symptôme dominant est l'*ictère* déterminé par l'oblitération des canaux biliaires, que la coarctation siège sur le canal hépatique, sur le trajet ou à l'embouchure du cholédoque. L'ictère est le premier symptôme apparent; c'est un ictère progressif, avec urines fortement teintées, et matières fécales décolorées. Parfois l'ictère est intermittent, la teinte ictérique est moins accusée; les matières fécales se recolorent; ce qui prouve que la lumière du canal envahi a retrouvé pour un temps sa perméabilité. L'ictère s'accompagne de démangeaisons, de taches pigmentaires, de xanthélasma. La douleur spontanée peut exister sous forme de crises douloureuses siégeant dans l'hypocondre droit et à l'épigastre; la palpation est douloureuse dans ces mêmes régions; les vomissements, la diarrhée alternant avec la constipation sont également observés.

A l'examen direct, on constate que le foie est parfois très volumineux, la vésicule biliaire souvent très distendue et appréciable à travers la paroi abdominale. Mais il est bien difficile au début du moins, à cause de ses faibles dimensions, de découvrir le néoplasme profondément situé. Ce n'est qu'à une période avancée, lorsque la néoplasie s'étend vers les organes voisins, que le palper révèle l'existence d'une tumeur bosselée, irrégulière, de consistance ferme.

Dès le début des accidents, le malade présente des troubles digestifs, une perte des forces, un amaigrissement, tels qu'on a coutume de l'observer dans l'ictère chronique.

Des accès de fièvre surviennent, comme dans le cancer de la vésicule, lorsque l'infection des voies biliaires complique le néoplasme; des hémorragies intestinales sont signalées en particulier dans le cancer de l'ampoule de Vater; les œdèmes, l'ascite sont fréquents.

La durée de l'affection varie de six à dix-huit mois, mais elle ne dépasse guère en moyenne une année.

Le malade meurt dans la cachexie, ou emporté par quelqu'une des complications signalées à propos des néoplasies de la vésicule.

Il en est une cependant assez spéciale, que Coats et Finlayson[1] ont constatés dans un cas de cancer de la portion terminale du cholédoque, avec ictère et rétrodilatation des canaux sécréteurs de la bile : c'est la rupture de la vésicule, suivie de péritonite biliaire, avec mort.

En somme, l'analogie est grande entre l'histoire clinique des néoplasmes de la vésicule et ceux des voies biliaires; mais dans l'un et l'autre cas, l'absence d'un signe caractéristique empêche d'affirmer d'une façon positive l'existence du néoplasme. L'ictère, qui est le

1. Coats et Finlayson. *Trans. of Glasgow Path. a. Chir. Society*, t. III, 244-246.

principal symptôme, se présente avec des caractères analogues dans plusieurs autres affections.

Diagnostic des tumeurs de l'hypocondre droit.

Nous compléterons l'étude clinique des tumeurs des voies biliaires, en consacrant un chapitre au diagnostic, toujours difficile, des tumeurs de l'hypocondre droit.

Nous nous occuperons : 1° du diagnostic des tumeurs de la vésicule, et 2° de celui des tumeurs développées sur les canaux biliaires, en particulier sur le cholédoque.

Nous avons à répondre d'abord aux deux questions suivantes :

1° Il existe une tumeur de l'hypocondre droit : est-elle formée par la vésicule?

2° La tumeur étant développée aux dépens de la vésicule, quelle en est la nature?

Le diagnostic d'une tumeur de la vésicule présente dans certains cas de très sérieuses difficultés, et bien souvent il faut reconnaître avec Racle, Straus et Fernet que les caractères indiqués pour diagnostiquer les tumeurs vésiculaires « sont plus théoriques que pratiques », et que leurs symptômes sont parfois tellement identiques avec ceux des autres tumeurs de l'hypocondre droit qu'il est alors impossible de trancher le diagnostic autrement que par l'incision exploratrice.

Ces réserves faites, les tumeurs de l'hypocondre droit, qui peuvent être confondues avec des tumeurs de la vésicule, ont pour origine le foie, l'intestin, l'estomac, le pancréas, le rein, le péritoine, la paroi abdominale.

Les tumeurs du foie sont : les kystes hydatiques, les abcès, le cancer et certaines anomalies de l'organe.

Le *kyste hydatique* est presque indolore, résistant, élastique, plus ou moins régulièrement arrondi, relié au foie par une large base, et suivant cet organe dans les mouvements de la respiration. La tumeur se développe lentement sans altération notable de la santé, et peut s'accompagner de symptômes assez particuliers, qu'il importe de rechercher : la douleur de l'épaule droite, les troubles digestifs, le dégoût des aliments gras, les éruptions d'urticaire, la pleurésie droite. Il est enfin un signe, qui en l'espèce est pathognomonique et dont la recherche ne doit jamais être négligée : c'est le frémissement hydatique; malheureusement sa constatation est tout à fait exceptionnelle.

Le plus souvent le diagnostic est facile entre un kyste hydatique

et un néoplasme de la vésicule; toutefois il est des cas exceptionnels avec lesquels il faut toujours compter en clinique et qui peuvent rendre le diagnostic hésitant. Ainsi les variations de volume que nous avons signalées dans quelques cas de tumeurs de la vésicule, peuvent s'observer dans le kyste hydatique; les troubles digestifs existent dans les deux affections; enfin l'ictère peut reconnaître pour cause une oblitération hydatique des voies biliaires; ce sont là, en somme, autant de causes d'erreur. De plus, il n'est pas rare qu'un certain nombre de signes énumérés précédemment, et non des moins importants, fassent défaut.

L'*abcès du foie* ne saurait être confondu qu'avec les cas où des accidents fébriles viennent compliquer une néoplasie vésiculaire. Le diagnostic d'abcès est fort probable, lorsqu'il existe une douleur fixe dans la région du foie, avec augmentation de volume de l'organe et fièvre rémittente à exaspérations vespérales. Au surplus, dans les antécédents du malade on retrouve des accidents d'hépatite consécutive à la dysenterie, et l'affection frappe presque toujours un sujet ayant vécu dans les pays chauds.

Lorsque le *cancer du foie* a la physionomie clinique ordinaire, il est difficile qu'on le confonde avec les tumeurs de la vésicule biliaire; cependant le cancer nodulaire peut, dans certains cas, prêter à confusion. On se rappellera que le cancer de la vésicule donne naissance à une tumeur dure, inégale, bosselée, située dans l'hypocondre droit à la partie moyenne du rebord costal et en somme assez nettement limitée, tandis que dans le cancer nodulaire il est rare que la lésion soit représentée par un noyau cancéreux unique, occupant le siège exact de la vésicule; le plus souvent ce sont des bosselures multiples réparties sur une large surface. Il est cependant des cas où le diagnostic est impossible entre les tumeurs de la vésicule et les néoplasmes malins du foie, et nous trouvons dans la littérature médicale un certain nombre d'observations où l'autopsie seule permit d'élucider le diagnostic.

Les *lobes flottants du foie* sont d'un diagnostic très difficile avec les tumeurs de la vésicule, d'autant plus qu'ils sont assez rares, que ce sont des tumeurs siégeant le plus souvent au contact de la vésicule, et rappelant par leur forme la vésicule augmentée de volume. Leur marche lente, leur surface le plus souvent lisse, régulière, la conservation d'un état général relativement satisfaisant, la coexistence d'accidents de cholélithiase, sont des caractères favorables à l'hypothèse d'un lobe flottant. Toutefois, dans la plupart des observations rapportées, le diagnostic ne put être fait qu'après l'ouverture de la cavité abdominale. Nous renvoyons le lecteur à l'article

que nous avons publié dans la *Revue de Chirurgie* (septembre 1897), sur les lobes flottants du foie, où il trouvera tous les détails concernant cette question encore peu connue.

Les troubles de compression pylorique, qui accompagnent certaines tumeurs de la vésicule, peuvent rendre le diagnostic fort difficile entre ces tumeurs et les *néoplasies du pylore*. Dans un cas de Czerny que nous rapportons, la tumeur ne pouvait pas être délimitée nettement vers l'estomac; il y avait dilatation stomacale, bruit de clapotement; le chirurgien porta le diagnostic de cancer du pylore: il s'agissait d'une tumeur vésiculaire, pour laquelle il pratiqua la gastro-entérostomie dans le but de remédier aux troubles fonctionnels. Récemment à la Société de Chirurgie de Paris (octobre 1899), dans une discussion sur les sténoses pyloriques, H. Hartmann admettait que le diagnostic entre la vésicule biliaire et une tumeur pylorique est possible, si on pratique l'examen de la façon suivante : on note d'abord le siège exact de la tumeur, puis on délimite la situation de l'estomac à la percussion simple et au phonendoscope; on fait ensuite absorber au malade un mélange effervescent, qui, parvenu dans l'estomac, le dilate. Si la tumeur est constituée par la vésicule, elle ne change pas de situation; si, au contraire, elle appartient au pylore, elle remonte et se cache plus ou moins sous les fausses côtes. La percussion de l'estomac, pratiquée déjà et renouvelée, montre que la tumeur siège au niveau de la réunion de la grande et de la petite courbure.

Ce mode de diagnostic ne donnera de résultats, ainsi que le faisait remarquer Tuffier, que si le pylore est mobile; mais le pylore peut être fixé par des adhérences, et alors on peut rester dans l'incertitude la plus grande.

Les *tumeurs de l'intestin* pouvant simuler des tumeurs de la vésicule biliaire, sont de nature cancéreuse ou stercorale.

Il est fort difficile de distinguer le cancer du gros intestin, siégeant à la réunion du côlon ascendant et du côlon transverse, d'un néoplasme de la vésicule, étant donné que ce dernier en se développant, peut se propager vers le côlon, et déterminer des troubles fonctionnels analogues à ceux du cancer primitif de l'intestin. Cependant l'apparition précoce d'accidents d'obstruction, alors que la tumeur est encore à peine perceptible, l'existence de débâcles alternant avec la constipation, la présence de sang dans les selles, constituent des symptômes favorables à une néoplasie intestinale. En somme, le retentissement du côté de l'intestin est beaucoup plus marqué, et les symptômes sont plus précoces dans le cancer primitif de l'intestin.

Les *tumeurs stercorales* s'observent rarement dans la partie du côlon qui avoisine le foie; elles siègent de préférence au niveau du cæcum ou au niveau de l'S iliaque; elles surviennent chez des sujets dont la constipation est habituelle, et devient opiniâtre avec un état général qui se conserve assez bon, ce qui exclut déjà l'idée de lésion organique de la vésicule; la masse fécale a une consistance pâteuse, elle se laisse déformer par les pressions; enfin l'efficacité des grands lavements et des purgatifs lève en général tous les doutes.

Lorsque le *rein flottant* revêt sa physionomie clinique ordinaire, le diagnostic ne saurait être douteux; mais il n'en est pas toujours ainsi, et il est des cas complexes où tout concourt à induire en erreur. C'est ainsi que des accidents ictériques peuvent être observés au cours d'un rein mobile. Cependant on a quelques chances d'arriver à un diagnostic vrai en se basant sur le siège différent qu'occupent en général la tumeur rénale et la tumeur cholécystique, sur les caractères de leur mobilité, et surtout sur les connexions intimes de la tumeur vésiculaire avec le foie. Il faut savoir cependant que ces rapports peuvent manquer, c'est ainsi que l'interposition d'une zone sonore entre le foie et une tumeur de l'hypocondre fit éliminer à tort l'idée de tumeur vésiculaire et diagnostiquer un rein flottant; d'autre part, par suite d'adhérences, un rein ectopié a pu présenter dans certains cas avec le foie les mêmes rapports qu'une vésicule. On pourrait se baser encore, mais avec bien moins de certitude, ainsi que le fait remarquer le professeur Tillaux, sur les renseignements fournis par l'inspection, la palpation, la percussion de la région lombaire correspondante à la tumeur dans le cas de rein mobile, sur les caractères spéciaux de la douleur provoquée par la pression au cas de rein flottant.

Le diagnostic avec les *tumeurs du rein* ne présente pas en général de bien sérieuses difficultés parce que ces tumeurs s'accompagnent le plus souvent de troubles fonctionnels très spéciaux, et qu'elles siègent surtout au niveau du flanc droit.

Il en est de même de l'*hydronéphrose*, qui pourrait être confondue avec certaines tumeurs à contenu liquide; mais étant donnés les caractères de la tumeur hydronéphrétique, son évolution, les troubles urinaires qui l'accompagnent ou l'ont précédée, la confusion n'est guère possible.

Certaines *affections du péritoine* peuvent être prises aussi pour des tumeurs de la vésicule. Nous ne parlons pas ici des foyers de péritonite enkystée sous-hépatique, qui généralement s'accompagnent d'un cortège d'accidents aigus, n'ayant aucun rapport avec

les accidents à marche chronique des néoplasmes de la vésicule; nous avons en vue surtout les tumeurs proprement dites formées par le péritoine péri-hépatique. Celles-ci sont très rares.

Nous tenons à rappeler cependant le cas curieux signalé par Routier dans la *Revue de chirurgie* de 1893 (p. 142). Le chirurgien avait constaté à l'examen une tumeur qu'il avait considérée comme la vésicule distendue. Au cours de la laparotomie, il constata que la tuméfaction était un *lipome* descendant de la faux du péritoine. En arrière du lipome, au siège normal de la vésicule, il existait une masse blanche, fibreuse, constituée par des adhérences au milieu desquelles se trouvait la vésicule atrophiée. On conçoit que ces faits très rares soient d'un diagnostic pour ainsi dire impossible.

Les *tumeurs du mesentère* ont pour siège la région ombilicale, elles sont recouvertes d'une zone sonore, sont séparées de la région hépatique par une zone également sonore, et ne suivent pas les mouvements du foie dans l'acte respiratoire.

Les *tumeurs du grand épiploon* sont mates à la percussion dans toute leur étendue, et cette matité est séparée de celle du foie par une zone sonore; elles sont en général mobiles, se laissent déplacer transversalement et aussi de bas en haut, mais dans de faibles limites de haut en bas, en raison de l'insertion de l'épiploon à l'estomac qui est relativement fixe (Tillaux).

Malgré les caractères distinctifs que nous venons d'attribuer aux tumeurs du mésentère et du grand épiploon, des erreurs sont encore possibles dans le cas par exemple où une tumeur vésiculaire a conservé un certain degré de mobilité et se trouve séparée du foie par une zone de sonorité.

Les *tumeurs du petit épiploon*, exceptionnelles il est vrai, nous paraissent être d'un diagnostic impossible étant données leurs connexions intimes avec le foie et la vésicule qu'elles peuvent englober dans leur épaisseur (observation de Ricard, citée dans nos tableaux statistiques).

Les *tumeurs de la paroi abdominale* siégeant au niveau de l'hypocondre droit ne doivent pas être confondues avec les tumeurs de la vésicule biliaire. Ces tumeurs sont des fibromes, des sarcomes sous-péritonéaux, des lipomes, des kystes hydatiques. Elles ont pour caractères pathognomoniques : leur mobilité pendant le relâchement des muscles des parois abdominales, leur fixité pendant la contraction de ces muscles. Mais là où surgit la difficulté, c'est lorsqu'une tumeur partie de la vésicule adhère à la paroi : alors elle participe aux mouvements de cette paroi et elle n'obéit plus aux mouvements physiologiques du foie. C'est la marche de la

maladie, l'état général du sujet, l'existence d'accidents biliaires, qui permettront alors de formuler le diagnostic.

Lorsqu'on est arrivé au diagnostic probable de tumeur de la vésicule biliaire, il faut essayer de déterminer la *nature* de la tumeur vésiculaire. Or, dans le cas de néoplasme de la vésicule, la tumeur est le plus souvent solide, et parmi les tumeurs solides il n'y a d'hésitation qu'entre le cancer et la tumeur calculeuse, constituée par la seule présence de calculs dans la vésicule sclérosée.

La *tumeur calculeuse* est une tumeur circonscrite, bien limitée, arrondie ou pyriforme, de consistance dure, présentant des bosselures qui donnent la sensation de noisettes contenues dans un sac (J.-L. Petit); elle est douloureuse à la palpation; en la malaxant on peut entendre un bruit semblable à celui que feraient des noisettes enfermées dans un sac; cette sensation bien rarement perçue résulte de la collision des calculs entre eux. Ces caractères particuliers s'ajoutent bien entendu aux caractères communs à toutes les tumeurs de la vésicule.

Le *cancer de la vésicule* a une consistance très irrégulière, à côté de points durs existent des points ramollis; il n'est point mobile, présente une grande sensibilité à la pression et est le siège de douleurs lancinantes spontanées. Il augmente rapidement de volume et les signes de la cachexie sont précoces.

Ces caractères différentiels sont souvent insuffisants et nous avons pu constater dans les observations réunies pour ce travail, qu'il y a des cas nombreux où, le diagnostic de cholélithiase ayant été posé, on put vérifier à la laparotomie, que la vésicule renfermait bien en effet des calculs, mais qu'il existait déjà un début de néoplasme que rien n'avait pu faire prévoir. Il y a même des cas dans lesquels la vésicule fut abouchée à la paroi, et traitée comme une vésicule calculeuse; ce fut l'évolution ultérieure des lésions qui permit de constater qu'on s'était trouvé en présence d'un néoplasme, qui avait tout d'abord passé inaperçu.

Enfin nous avons relevé plusieurs observations dans lesquelles des accidents fébriles survenant chez un sujet dont la vésicule biliaire était dilatée et qui présentait des antécédents de lithiase, firent penser à une cholécystite suppurée calculeuse, alors que l'opération démontra l'existence d'accidents fébriles liés à l'évolution d'un néoplasme de la vésicule.

Ce sont là des erreurs de diagnostic difficiles à éviter; peut-être pourrait-on cependant les prévenir en se basant sur l'évolution rapide de la tumeur vésiculaire, sur la cachexie concomitante, l'âge avancé du sujet et l'existence d'accidents antérieurs de cholélithiase?

Les néoplasmes siégeant sur le trajet des canaux hépatique et cholédoque déterminent des accidents de rétention biliaire, qui sont communs à toutes les variétés d'oblitération des canaux excréteurs de la bile.

Les calculs et les corps étrangers enclavés dans l'hépatique ou le cholédoque, les compressions par une tumeur de voisinage, telles une tumeur développée dans la tête du pancréas, une tumeur née des ganglions du hile du foie, et même le cancer du foie dans certaines conditions spéciales sur lesquelles nous allons insister, aboutissent aux mêmes troubles fonctionnels, au même tableau symptomatique.

L'oblitération par *calcul* pourrait cependant être soupçonnée par les accidents de lithiase qu'on rencontre souvent dans les antécédents du malade. L'apparition d'un ictère chronique, survenu à la suite d'une crise violente de colique hépatique, est en faveur de l'oblitération calculeuse. D'autre part l'obstruction par calcul est de beaucoup la plus fréquente; enfin lorsque l'oblitération du cholédoque est le fait d'un calcul, la vésicule est très souvent atrophiée; dans les oblitérations de toute autre nature, elle est dilatée et distendue. Nous savons cependant les relations qui unissent la lithiase et le cancer, et il est fort possible que l'on rattache à une oblitération calculeuse les accidents développés par un néoplasme né sur un terrain préparé par la lithiase.

Des diverses *tumeurs* qui peuvent comprimer le cholédoque, celles qui ont pour point de départ la tête du pancréas sont les plus fréquentes; elles sont d'un diagnostic bien difficile avec les néoplasmes primitifs des canaux biliaires, car en dehors des symptômes d'ictère chronique toujours progressif, avec dilatation énorme de la vésicule biliaire, avec amaigrissement et cachexie rapides, les quelques symptômes spéciaux qu'on attribue au cancer du pancréas n'ont qu'une importance secondaire (Bard et Pic [1]). Cependant le professeur Jaccoud [2] insiste sur l'amaigrissement rapide du malade, la présence du sucre dans l'urine, les selles graisseuses, la pigmentation bronzée de la peau, la sécheresse de la bouche, la sensation de sable dans l'arrière-gorge. De plus les renseignements fournis par l'examen physique du malade sont bien incertains : de même que nous l'avons signalé pour le cancer des voies biliaires, la perception par la palpation d'une tumeur pancréatique est chose rare (Bard et Pic, Da Costa, Quénu).

Nous avons dit que le cancer du foie pouvait dans certaines con-

1. Bard et Pic. *Revue de Médecine*, Paris, 1888, t. VIII, p. 257.
2. Jaccoud. *Cliniques de la Pitié*, Paris, 1886, p. 149.

ditions simuler un néoplasme primitif des canaux biliaires. Voici le cas auquel nous faisons allusion; il est cité par Gilbert dans les *Archives de Médecine*, Paris, 1895. Il s'agit d'une malade qui présentait des douleurs, de l'ictère, des hémorragies, phénomènes exceptionnels dans un cancer primitif du foie. Cet organe était lisse et volumineux. A l'autopsie, on trouva un volumineux bourgeon cancéreux, parti d'une masse intra-hépatique, qui descendait dans les canaux hépatique et cholédoque jusque près du duodénum. On était en présence de cette variété que Gilbert désigne sous le nom de cancer des voies biliaires par effraction dans le cancer primitif du foie. Le bourgeon avait probablement imprimé à la maladie sa physionomie spéciale. Des fragments détachés pouvaient irriter les parois du canal et déterminer des accidents douloureux qui furent pris pour de la lithiase biliaire; l'ictère était déterminé par l'obstruction des voies biliaires.

En somme, il est presque impossible, étant données les diverses causes d'erreur que nous venons d'analyser, d'affirmer l'existence d'un néoplasme primitif des voies biliaires; la laparotomie exploratrice seule permettra dans la plupart des cas de lever les doutes.

Nous ne dirons qu'un mot du diagnostic des oblitérations du canal cystique, qui peuvent être déterminées par un calcul, par des adhérences péritonéales et par un néoplasme. Le néoplasme primitif de ce conduit est exceptionnel, aussi n'y songe-t-on pas généralement, et l'on porte le diagnostic de calcul, qui est de beaucoup plus probable, surtout chez un sujet qui, dans ses antécédents, présente les accidents de la lithiase biliaire.

Traitement.

Il n'existe pas de traitement médical du cancer des voies biliaires. Le traitement chirurgical, quelquefois *curatif*, trop souvent *palliatif*, est le seul auquel nous puissions avoir recours, bien que les résultats obtenus, ainsi que nous le verrons plus loin, soient assez peu encourageants.

Conservant la division que nous avons adoptée dans les chapitres précédents, nous allons étudier les indications opératoires et les opérations variables selon que la tumeur occupe la vésicule, le cystique, ou les gros troncs biliaires hépatique et cholédoque.

Mais avant d'aller plus loin, il est indispensable de signaler qu'il existe de très nombreux cas où le chirurgien s'est contenté de faire la laparotomie exploratrice, parce que les lésions trop étendues ne permettaient pas l'opération radicale. Nous n'insisterons pas sur ces

faits qui nous entraîneraient, sans aucun intérêt, bien au delà des limites de ce travail.

Occupons-nous d'abord des cas où la tumeur a pour siège la *vésicule biliaire* ou le *canal cystique*.

Les opérations pratiquées en pareille circonstance peuvent être groupées en : *Opérations curatrices* ayant pour but l'extirpation totale du néoplasme et la guérison radicale des lésions; et *opérations palliatives*, qui d'un avis général sont déplorables, mais peuvent être rendues nécessaires par certaines conditions spéciales que nous étudierons ultérieurement.

Les opérations curatrices sont : la *cholécystectomie partielle*, la *cholécystectomie totale*, et la *cholécystectomie avec résection du foie*.

Ces opérations ont une contre-indication formelle; c'est, comme pour tout cancer, la généralisation du néoplasme, l'envahissement des viscères voisins ou éloignés.

La *cholécystectomie partielle* est une opération mauvaise, inutile, parce qu'elle est incomplète. Lorsqu'il s'agit de néoplasie maligne, et c'est cette variété qu'on observe le plus souvent dans la vésicule, à quoi bon user des opérations parcimonieuses, incomplètes, qui fatalement seront suivies d'insuccès; ce qu'il faut, c'est recourir aux opérations qui dépassent largement les limites du mal, et encore nous verrons combien sont fréquentes les récidives. Du reste la cholécystectomie partielle n'a point été souvent employée car, dans notre statistique, nous n'en relevons qu'un cas de Czerny.

La *cholécystectomie totale* est ici l'opération de choix; plus tôt elle sera pratiquée, plus grandes seront les chances de succès; malheureusement, il est souvent difficile de dépister la maladie à ses débuts; il est parfois même impossible de se prononcer sur la nature des lésions, pièces en mains, et la cholécystectomie est le plus souvent pratiquée trop tardivement, lorsque l'infiltration néoplasique a déjà dépassé les parois de la vésicule.

Nous pensons qu'en présence d'accidents douteux du côté de cet organe, lorsqu'il s'agit d'un sujet âgé, présentant dans ses antécédents des manifestations de la lithiase biliaire, l'idée de cancer doit se présenter naturellement à l'esprit; il ne faut point attendre pour intervenir; mieux vaut enlever une vésicule atteinte de cholécystite chronique, que de méconnaître un cancer à son début.

Il y a toutefois une condition nécessaire à la réalisation de cette opération, c'est la perméabilité du canal cholédoque; sans quoi on s'exposerait à l'apparition des plus sérieuses complications. En cas d'oblitération du cholédoque, mieux vaudrait s'abstenir de toute

intervention, ou avoir recours à l'une quelconque des interventions palliatives, dont il sera bientôt question. Il en sera de même lorsque la cholécystectomie ne pourra pas être pratiquée du fait des adhérences unissant la vésicule aux viscères voisins, à l'estomac, à l'intestin, et que son extirpation exposerait à la déchirure étendue de ces organes, ou à des complications opératoires graves.

En somme nous trouvons dans la généralisation des lésions, dans l'étendue des désordres locaux, dans l'oblitération du cholédoque, des contre-indications très nettes à la cholécystectomie.

Cependant les limites de l'intervention ont été reculées depuis que la résection du foie est entrée dans le domaine chirurgical, et aujourd'hui on n'hésite pas à pratiquer la résection des portions de parenchyme hépatique attenant à la vésicule et envahies par le néoplasme (fig. 1 et 2). Mais il est évident que la résection complique singulièrement l'acte opératoire, malgré les procédés perfectionnés qui sont à notre disposition, aussi les interventions sanglantes de ce genre sont-elles contre-indiquées chez des sujets débilités, affaiblis par la maladie. Ces opérations ne doivent être pratiquées que dans les cas où la lésion locale n'est pas trop étendue, quand on peut en dépasser largement les limites, et qu'il n'y a pas de foyers de dissémination dans le reste du foie. Et encore dès que le tissu du foie est touché, le pronostic devient d'une extrême gravité.

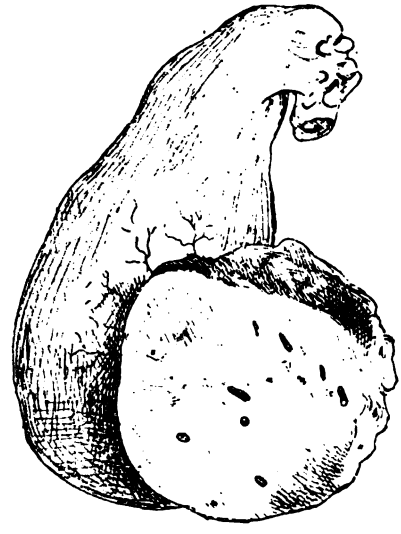

Fig. 1. — Cholécystectomie avec résection du foie, pour néoplasme de la vésicule propagé à la glande hépatique, d'après Ullmann (Revue de gynécologie, 1897).

En résumé, la cholécystectomie partielle doit être rejetée, parce que toute opération incomplète dans le cancer, devient une opération inutile.

La cholécystectomie totale est l'opération de choix, applicable aux cas où la néoplasie n'a pas dépassé les limites de la vésicule, et où les adhérences aux organes voisins ne rendent pas l'opération impraticable; plus elle sera précoce, meilleurs seront les résultats au point de vue de l'avenir.

Enfin la cholécystectomie avec résection du foie a reculé les

limites de l'intervention chirurgicale; mais elle ne saurait être applicable qu'aux cas où l'envahissement du foie est bien circonscrit au pourtour de la vésicule.

La cholécystectomie avec ou sans résection du foie ne doit être pratiquée que dans les cas où les viscères sont indemnes de toute généralisation et quand la perméabilité du cholédoque est assurée.

Nous ne reviendrons pas dans ce chapitre sur les divers procédés

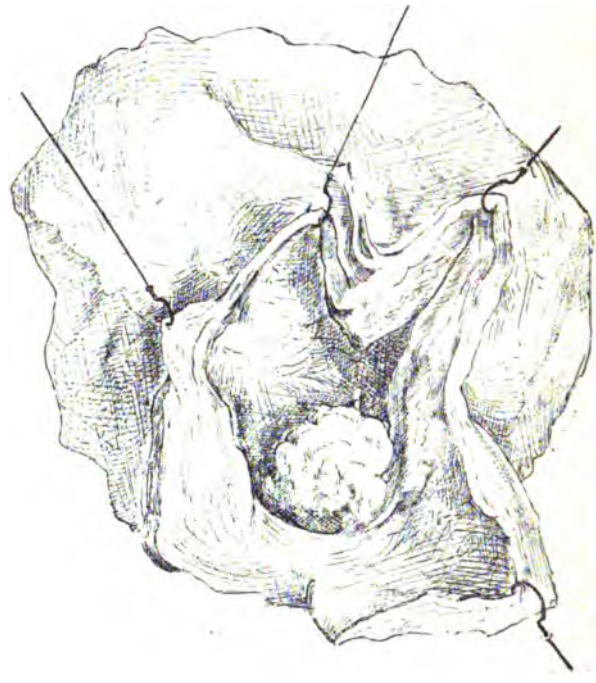

Fig. 2. — Tumeur de la vésicule propagée au foie. Cholécystectomie et résection d'une portion volumineuse du foie. (Duret, Congrès de Chirurgie, 1898.)

de résection du foie, applicables aux cas auxquels nous venons de faire allusion; ils ont été décrits très longuement dans une étude précédente sur les tumeurs du foie, et nous ne pourrions que répéter sans y rien ajouter ce que nous avons déjà dit [1].

Nous n'insisterons pas non plus sur le manuel opératoire de la cholécystectomie, nous réservant de décrire ultérieurement cette opération d'une façon complète, dans un chapitre d'ensemble sur les diverses opérations pratiquées sur les voies biliaires.

1. Terrier et Auvray. *Les tumeurs du foie*, Revue de chirurgie, Paris, 1898, p. 403-706 et 831. — Auvray. *Étude sur les divers procédés de résection du foie, avec la description d'un procédé nouveau*, Paris, 1897.

Nous parlerons seulement de quelques points spéciaux relatifs à l'ablation des tumeurs de la vésicule : dans notre statistique, on constate que souvent la cholécystectomie fut précédée de la ponction de la vésicule avec évacuation de son contenu, quelquefois purulent ; puis de l'incision de l'organe avec extraction des calculs qu'elle renfermait dans presque tous les cas ; c'est alors seulement que reconnaissant l'existence d'un néoplasme, on se décida à pratiquer la cholécystectomie.

D'autres fois la nature des lésions est tellement évidente, que la cholécystectomie peut être pratiquée d'emblée sans ouverture préa-

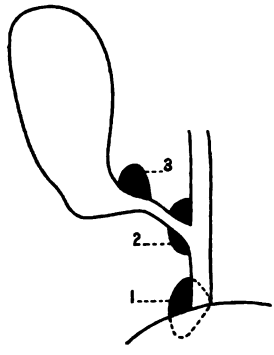

Fig. 3. — Schéma des trois principales masses de ganglions lymphatiques péribiliaires (d'après Quénu). — 1, masse rétro-duodénale ; 2, ganglions du carrefour biliaire ; 3, ganglions du col de la vésicule.

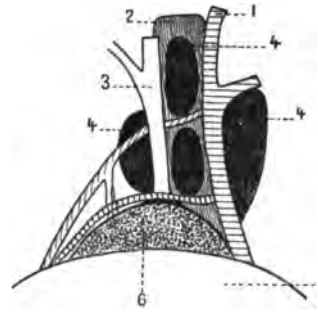

Fig. 4. — Ganglions péricholédochiens (d'après Quénu). — 1, artère hépatique ; 2, veine porte ; 3, canal cholédoque ; 4, ganglions lymphatiques péricholédochiens ; 5, première portion du duodénum ; 6, pancréas.

lable de la vésicule, ce qui est toujours préférable. Le premier soin du chirurgien sera d'isoler la vésicule, de la séparer d'avec les organes voisins, ce qui n'est pas toujours aisé. La vésicule une fois détachée ne tient plus que par un pédicule plus ou moins long, représenté par le canal cystique, qui parfois est lui-même cancéreux sur une assez grande étendue ; la ligature sera donc portée sur le cystique le plus loin possible au delà des parties atteintes.

Comme dans tout cancer, l'envahissement des ganglions voisins existe à une époque plus ou moins avancée de la maladie ; l'opération pour être aussi radicale que possible doit donc être accompagnée de l'extirpation des ganglions, si ceux-ci sont envahis. Le fait est signalé dans une des observations que nous rapportons de Czerny ; mais il n'est pas toujours possible d'enlever la totalité des ganglions dégénérés ; ce qui arriva chez un autre opéré du même chirurgien. C'est qu'en effet les ganglions sont situés sur le trajet des gros canaux du système porte et du système biliaire, et leur adhérence aux parois de ces canaux est fréquente.

Nous croyons utile de reproduire dans les fig. 3 et 4, empruntées à Quénu, la disposition des masses ganglionnaires péri-biliaires. On comprendra, sans qu'il soit besoin d'insister, combien est périlleuse l'énucléation de ces ganglions qui affectent les rapports absolument intimes avec les gros canaux vasculaires et biliaires du hile du foie et de l'épiploon gastro-hépatique.

Dans une des rares observations où cette extirpation des ganglions ait été tentée (il s'agissait de tuberculose ganglionnaire), Rochard[1] perdit sa malade d'une hémorragie post-opératoire, conséquence d'une lésion de la veine porte.

Il est bon de signaler l'accident qui arriva à Czerny au cours d'une cholécystectomie pour cancer : c'est l'ouverture du canal hépatique au moment de la section du canal cystique. Le chirurgien se décida à suturer la double plaie faite au canal avec des fils de catgut, ce qui ne fut pas facile en raison de la minceur des parois; on ne parvint pas à empêcher un léger suintement de la bile. Il s'établit consécutivement une fistule, qui fut bientôt fermée et au point de vue opératoire les suites furent bonnes.

Après l'ablation de la vésicule, un drainage soigné devra être établi au niveau du moignon formé par le canal cystique et il sera bon de se servir de l'épiploon pour isoler la région vésiculaire du reste de la cavité péritonéale.

La lecture des observations nous a prouvé qu'il était fréquent de voir s'établir une fistule à la suite de l'opération; cette fistule peut s'oblitérer dans un délai plus ou moins rapproché, mais elle peut aussi persister indéfiniment.

L'histoire thérapeutique des néoplasies du canal cystique ne saurait être séparée de celle des néoplasies de la vésicule; elles sont le plus souvent, en effet, le résultat d'une propagation du néoplasme vésiculaire au canal cystique; c'est alors le traitement du cancer de la vésicule qui est applicable, c'est-à-dire la cholécystectomie avec ligature du cystique placée le plus loin possible au delà des lésions. Lorsqu'on est en présence d'un néoplasme isolé du canal cystique, indépendant de la vésicule, ce qui est très exceptionnel (nous n'en trouvons en effet dans nos observations aucun exemple traité chirurgicalement), le mieux est de laisser de côté les opérations partielles, incomplètes, et de recourir à l'opération qui est ici encore l'opération de choix, la cholécystectomie avec résection étendue du cystique ou *cysticectomie secondaire*.

(*A suivre.*)

1. Florand. *Bulletins de la Société médicale des Hôpitaux*. Paris, janvier 1899, p. 30.

ENCORE QUELQUES MOTS

SUR LE TRAITEMENT DES CANCROÏDES

SANS EXTIRPATION

Par le Dr Charles J. ROSSANDER

Ancien professeur de chirurgie à la Faculté de Stockholm,
Membre de l'Académie royale des sciences de Suède,
Membre correspondant de la Société de Chirurgie de Paris, etc.

En 1891, j'ai communiqué à l'Académie des Sciences de Suède, le résultat de quelques expériences que j'avais faites en vue de guérir des cancroïdes au moyen d'injections d'une solution d'hydrate de potassium pratiquées dans les bords des tumeurs. Ce petit travail fut imprimé dans les *Archives médicales du Nord* (*Nordiskt medecinskt Arkiv*), volume 23, n° 27.

Quoique ayant avec le plus grand soin limité mon champ d'opérations aux cancroïdes seuls et spécialement à ceux de la face, la chose entraînait pour moi les plus fâcheuses conséquences. Les journaux politiques en eurent vent, mais d'une manière tout à fait fausse, en proclamant que j'avais découvert un remède contre le cancer en général. *Fama crescit eundo*, et bientôt j'avais à répondre à une masse de lettres venues de presque toutes les parties du monde. J'en étais vraiment accablé et, à juste raison, je pouvais craindre que les chirurgiens étrangers, amis ou inconnus, n'en tirassent des conclusions défavorables pour ma réputation comme professeur et honnête homme. C'est à cause de cela, principalement, que j'ai rendu compte de mon procédé au Congrès international de Médecine à Rome, en 1894.

La chose est bien simple et mes compatriotes la connaissent suffisamment. Il s'agit de quelques cas de cancroïdes du front, du nez et des joues, dans lesquels j'ai essayé des injections d'une solution d'hydrate de potassium à raison de 1 ou 1 1/2 p. 100 dans le voisinage des tumeurs, en prenant soin de faire passer le liquide au-dessous de celles-ci. Le plus souvent j'ai injecté la moitié du contenu d'une seringue de Pravaz, mais cela dans trois ou quatre points

différents à chaque séance. Celles-ci ont été répétées généralement à des intervalles de trois jours.

Les cas sont rares, et cela se comprend facilement. Les indications de recourir à une méthode nouvelle et tout à fait incertaine, au lieu d'entreprendre l'extirpation dont les résultats sont connus (quoique nullement infaillibles), doivent forcément être rarissimes.

Dans un de mes cas la malade portait un petit cancroïde du côté droit de l'angle du nez. Elle avait déjà subi deux extirpations sans résultat, le mal était plus répandu que jamais. Elle accepta volontiers ma proposition de tenter une autre méthode. Il faut dire que ce n'était pas mon premier essai à cet égard. Après un traitement de quatorze jours, l'ulcère fut guéri, mais elle resta encore quelques semaines à l'hôpital en observation. En sortant elle me promit de revenir aussitôt que le moindre signe de rechute apparaîtrait. Elle n'est jamais revenue; après un an j'eus des nouvelles de ma malade, elle était alors en parfaite santé.

Des autres malades il y en avait deux qui rejetaient l'extirpation d'une manière absolue. Une de celles-ci quittait l'hôpital avant que le traitement fût terminé, quoique son état fût visiblement amélioré. J'ai suivi le sort de cette femme pendant plusieurs années; l'ulcère, dont l'origine était à la paupière inférieure et à l'angle externe de l'œil droit, s'est élargi peu à peu et a gagné en profondeur. Dans les deux dernières années je l'ai perdue de vue.

La seconde fut guérie, au moins temporairement.

Dans deux autres cas, dont l'un consistait en un énorme ulcère qui avait envahi toute la joue gauche et qui était jugé inopérable, et l'autre en un sarcome au cou, également impossible à extirper : l'effet des injections fut nul.

Dans un autre cas, chez un homme qui portait une tumeur profonde de la peau au côté droit du nez, laquelle avait perforé l'os maxillaire supérieur, la plaie fut cicatrisée à tel point que je me crus autorisé à faire une autoplastie en vue de couvrir la cavité. Cela réussit bien et le malade sortait de l'hôpital, guéri! Mais après quelques semaines il revint. La rechute s'était montrée et faisait des progrès rapides. Une extirpation était aussi impossible qu'avant son admission à l'hôpital.

Tout cela n'est pas grand'chose assurément, et je ne serais pas revenu sur cette question, si je n'avais pas observé deux cas nouveaux, qui donnent beaucoup à penser. Il y a une autre raison : c'est que je tiens à rectifier une erreur, que j'ai commise dans mon premier mémoire concernant le mode d'action de mes injections; j'en parlerai après avoir rendu compte des faits nouveaux.

PREMIER CAS. — Le malade, âgé de trente-six ans, docteur en droit, magistrat à Brünn (Moravie), avait, entre autres, consulté le professeur Adamkiewicz, qui a raconté longuement son histoire[1]. Je me permets d'en faire un résumé. Le malade avait trente-quatre ans, lorsqu'il se présenta la première fois à M. Adamkiewicz. Il avait son mal depuis nombre d'années et avait débuté par une petite verrue au nez. Un pince-nez, qu'il portait toujours, s'appuyait sur la petite tumeur bénigne, l'irritait et finit par l'ulcérer. Il consulta en 1877 un chirurgien qui prononçait le diagnostic d'épithélioma et qui enleva le mal avec la cuiller tranchante. La plaie se cicatrisait, mais après quelque temps elle se rouvrit et atteignait peu à peu la même grandeur qu'auparavant. Il s'adressa à d'autres médecins qui lui prescrivirent des onguents d'arsenic, de pyrogallus, etc., sans aucun résultat. En avril 1891 on lui conseilla de se faire extirper tout le néoplasme et, pour plus de sûreté, l'œil aussi. Le malade ne pouvait se résoudre à une telle mutilation et essayait pendant cinq mois d'autres remèdes, mais en vain. En août il consulta enfin M. Adamkiewicz. L'ulcère envahissait alors toute la partie droite entre l'œil, le nez, le front et la joue. C'est-à-dire que la peau de l'angle interne était entièrement détruite, l'ulcère descendait le long du nez jusqu'à l'aile, s'étalait au dehors sur la joue sur une étendue de 1 centimètre et demi, et remontait vers la partie externe de la paupière inférieure. Les bords en étaient durs, irréguliers et mal limités. De la paupière supérieure, un tiers, au moins, manquait. La paupière inférieure n'existait plus. L'état général était bon.

Le 25 août la première injection sous-cutanée de la *cancroïne* eut lieu. Comme toujours, elles furent répétées tous les jours, non pas dans le voisinage immédiat de la tumeur, mais plus loin, dans ce cas-ci, au cou ou dans la nuque. Le premier effet visible fut que deux petites glandes tuméfiées au cou s'affaissaient. Au quatrième jour les bords de l'ulcère commençaient à se tuméfier et au cinquième une sécrétion abondante se montrait. Elle fut suivie de l'expulsion répétée des masses gangreneuses de la tumeur, jusqu'à ce que celle-ci fût presque entièrement détruite. Déjà au dixième jour, la cicatrisation des bords devenait évidente et faisait des progrès tels, que de toute la tumeur il ne restait que des traces minimes le 13 novembre, lorsque le malade fut présenté à la Société médicale de Vienne.

1. *Untersuchungen über den Krebs und das Princip seiner Behandlung experimentell und klinisch*, von Prof. Dr Alb. Adamkiewicz. Wien und Leipzig, 1893, p. 86.

On ne peut nier que ce résultat ne soit très remarquable, quoique l'homme ne pût être regardé comme entièrement guéri.

Le résultat ne fut pas de longue durée. Déjà en janvier 1892 la rechute était en pleine évolution et les progrès en étaient rapides. Les injections furent reprises, mais cette fois sans avantage aucun. Il parait, dit l'auteur, que le malade s'y était habitué.

Il me consulta par écrit et en racontant son histoire, en mai 1893. Ma réponse devait être très réservée, et en effet je lui déconseillais plutôt d'entreprendre un voyage si long pour tenter une méthode incertaine. Il tenait pourtant à éprouver la chance dernière et se présenta à moi vers la fin de juin. Son état était identique à celui qui avait été signalé par M. Adamkiewicz au commencement de son traitement, et c'est pour cette raison que j'en ai fait la description détaillée plus haut; seulement l'ulcère était descendu un peu plus bas dans l'orbite et avait fixé l'œil davantage. La vue de cet œil n'était pas entièrement abolie, je lui proposai l'enlèvement de toute la masse y compris l'œil, opération que je regardais comme encore possible à exécuter d'une manière radicale, mais il ne voulut pas en entendre parler.

Les injections furent pratiquées à la clinique, où il pouvait voir deux malades, traitées pour la même affection, l'une guérie et l'autre en voie de guérison. Le malade n'était du reste pas facile à traiter. Il avait non seulement peur des injections de la solution de l'hydrate de potassium, qui en vérité sont douloureuses, mais il craignait même la piqûre de la pointe de la seringue de Pravaz, quand elle n'était chargée que de cocaïne. Il voulait être anesthésié à chaque séance, c'est-à-dire tous les trois jours! Cependant les effets ne tardaient pas à se montrer. Après quelques jours et une douzaine d'injections, toujours à trois ou quatre points aux bords de l'ulcère et en pénétrant au-dessous de celui-ci autant que possible, la cicatrisation commençait de dehors en dedans sans aucune trace de nécrose.

Après deux mois et demi il ne restait de la tumeur qu'une plaie de 2 centimètres carrés. Mais à l'examen microscopique la structure du cancroïde était toujours évidente dans les parties ulcérées. Dans les cicatrices elle manquait tout à fait.

Les injections ne produisirent aucune réaction générale, ni aucune de la part de l'endroit malade; pas de sécrétion augmentée, encore moins de gangrène.

Lorsqu'il prit congé de moi, au commencement de septembre, il connaissait parfaitement son état. Il savait que la partie non fermée de l'ulcère était tout aussi maligne que toute la tumeur, qu'il fallait continuer le traitement, sans quoi la maladie ferait infailliblement

de nouveau des progrès et serait mortelle. Il me promit de faire continuer les injections chez lui.

Je le revis en décembre, la même année, à Vienne, où je lui avais donné rendez-vous en allant aux Indes. Comme je l'avais soupçonné, les injections avaient été entièrement omises, quoique l'ulcère eût commencé de s'agrandir. Un des plus célèbres chirurgiens de Vienne me promit de prendre soin de mon malade négligent et d'exécuter les injections par mon procédé. En avril 1894 il me fit savoir, à Naples, que son état s'était amélioré et qu'il espérait être guéri. C'est le dernier renseignement, que j'ai eu de lui-même. Mais par l'obligeance de mon excellent collègue, le Docteur Nedopil, chirurgien en chef de l'hôpital de Brünn, j'ai appris que le pauvre homme a succombé à sa maladie en 1877.

IIe CAS. — Cette histoire est plus remarquable encore. J'en ai fait mention dans une séance de l'Académie des sciences, il y a quelques mois, mais elle n'a pas été publiée jusqu'ici. Madame R.., âgée de quatre-vingt-neuf ans, ou plutôt son médecin le Docteur Häggstrom, me consulta en mai 1895. Elle avait porté, depuis plusieurs dizaines d'années, une petite tache brunâtre à la partie droite du front. Personne ne savait à quelle époque elle avait pris naissance, mais on était d'accord, la malade et tout son entourage, en affirmant que la tache n'était pas congénitale. Elle était placée juste au milieu du front entre le sourcil et la racine des cheveux, sa grandeur avait été celle d'une noisette tout au plus, elle n'était guère proéminente et n'avait jamais causé aucun malaise ni subi aucun changement. Depuis quinze jours seulement on remarquait que, sans aucune raison appréciable, la tumeur commençait à s'accroître et avec une rapidité telle, que son volume avait triplé en dix jours. Durant encore quatre jours elle poussait, poussait toujours et une foule de petits îlots noirs se développaient tout autour. Lorsque je vis la malade la première fois, au quatorzième jour après le début de l'agrandissement de la tache, celle-ci se composait d'une tumeur véritable, toute noire, dont le diamètre longitudinal comptait 3 centimètres et demi, transversal de 1 centimètre et demi. L'élévation de la tumeur était de 8 à 9 millimètres au-dessus du niveau de la peau. Mais cela n'était pas le fait le plus saillant, car autour de la tumeur mère on voyait, de toutes parts, une rangée double, pour ne pas dire triple, de petites taches rondes, complètement noires, les intérieures lâchement attachées à la grande tumeur, les autres entièrement isolées. Cet archipel augmentait considérablement l'étendue du mal. Quoique la vieille dame ne souffrît pas des progrès de la tumeur, elle en comprit bien le danger, elle avait du reste bien conservé intactes

son intelligence et son énergie. Elle avait refusé d'une manière catégorique de se faire opérer, et, en effet, une extirpation n'avait rien d'attrayant. Il aurait fallu enlever presque la moitié des téguments du front sans posssibilité de couvrir la plaie énorme par une autoplastie quelconque; l'anesthésie locale n'était pas praticable et la chloroformisation impossible chez une malade de cet âge.

Vu la rapidité de la croissance de la tumeur, le pronostic était évident et la nature de la maladie guère moins. Il s'agissait d'un mélanosarcome très malin ou d'un cancer de formation nouvelle, espèce la plus formidable de toutes.

Pour une maladie comme celle-là, dessinée fidèlement ici d'après nature, était-il excusable de tenter un traitement, qui après tout comptait plus de revers que de succès? Je n'admets pas en général la justesse de l'ancien axiome : *melius remedium anceps quam nullum*, parce qu'avec elle on peut excuser le charlatanisme le plus grossier, les pilules de Matteï, l'homœopathie, le manteau de Trèves, etc., etc. Mais dans ce cas on était en vérité autorisé à essayer tout remède et surtout un qui présentât quelque chance de succès.

Le lendemain je commençais le traitement en injectant de la solution d'hydrate de potassium, la moitié du contenu d'une seringue de Pravaz à quatre endroits différents autour de la tumeur. Le procédé était le même que celui déjà décrit : l'introduction de la pointe de l'aiguille à 3 ou 4 millimètres en dehors des limites des petites tumeurs, l'instrument incliné d'une manière qui permit son passage au-dessous de la tumeur jusqu'à l'os, que je sentis presque toujours avec la pointe. Par cette manœuvre une partie du liquide, en poussant, pénétrait au-dessous du périoste, l'autre et la plus grande restait dans les parties relativement molles. La malade supportait bien la douleur provoquée par les injections, mais quand j'introduisis encore l'instrument vide dans la tumeur même pour en retirer une particule destinée à l'examen microscopique, elle protesta vivement et me défendit d'une manière très péremptoire toute tentative de ce genre. Elle avait raison, la structure intime de la tumeur ne pouvait guère l'intéresser. Le diagnostic de Dieffenbach : « c'est quelque chose, qu'il faut ôter » lui suffit parfaitement. Quant à moi je restais tout aussi indécis, car la parcelle que j'avais enlevée et confiée aux mains d'un spécialiste très habile fut déclarée trop petite pour en tirer quelque conclusion.

Le résultat de cette première expérience dépassa nos plus hardies espérances. La tumeur, qui avait fait des progrès, même dans les vingt-quatre heures qui s'étaient passées entre ma première visite et les premières injections (selon l'avis de tous ceux qui observaient

la malade et il n'en manquait pas), s'était arrêtée. Elle avait fait halte sur toute la ligne! Le troisième jour, quatre nouvelles injections aux points diagonaux. Après celles-ci la tumeur commençait à se resserrer, les îlots noirs à pâlir et à diminuer, la surface restant toute sèche. Pour ne pas allonger trop cette observation, je me bornerai à dire que je pratiquai les injections dix fois en somme, toujours à trois ou quatre points, durant près d'un mois; que la marche rétrograde de la tumeur et de ses annexes était ininterrompue, et que, finalement, tout se confondit dans un tissu cicatriciel et ferme, mais beaucoup moins étendu que celui de la tumeur primitive.

L'année suivante, la cicatrice était un peu plus contractée et plus pâle.

J'ai revu la vieille dame aussi cette année, car elle est encore en vie. Elle compte à présent plus de quatre-vingt-treize années. De toute la tumeur il ne reste plus qu'une cicatrice adhérente à l'os, brunâtre, toute petite et peu visible.

Ce cas constitue un vrai triomphe pour la méthode employée; qui pourrait le nier? Il s'est passé en plein jour, devant tout le monde, et il s'est écoulé assez de temps pour juger la guérison radicale. Il n'est pas, du reste, tout à fait isolé.

Reste à savoir de quelle manière ces injections agissent. Au début de mes expériences je pensais que l'hydrate de potassium possédait une action hostile, destructive sur les cellules cancéreuses mêmes; c'est en fait cette opinion qui m'a fait choisir cette substance pour combattre les cancroïdes, mais l'observation exacte surtout de ces deux derniers cas m'a fait changer d'opinion. Il n'y avait jamais aucune trace de destruction de quelques parties de la masse morbide, point d'élimination de portions nécrotiques, tout se passait à sec; la disparition du néoplasme conservait toujours le caractère d'absorption. Cela a ramené ma pensée à une série de faits, assez ancienne, il est vrai, mais qu'on aurait tort d'oublier tout à fait. J'entends par là la méthode qui consiste à faire disparaître les angiomes, les tumeurs érectiles, les télangiectasies par des moyens qui compriment ou détruisent les vaisseaux qui se rendent aux tumeurs. Il n'est pas question ici d'injections faites pour coaguler le sang dans les angiomes mêmes, c'est une pratique mauvaise et dangereuse (j'en connais un cas mortel), mais de moyens qui agissent sur les bords des tumeurs. Ici les injections de perchlorure de fer, avec ou sans chlorure de sodium (Durante), peuvent rendre des services excellents, l'acupuncture ou l'ignipuncture peut-être de même (je n'en ai aucune expérience). Mais pour les tumeurs très répandues, comme les télangiectasies étendues, celles de la face surtout, les cau-

térisations linéaires avec le couteau de Paquelin ou avec un cautère mince sont à préférer. Je dirai en passant que j'ai réussi plusieurs fois à faire disparaître des télangiectasies très répandues de la face et même des paupières, par de telles cautérisations répétées, linéaires, mais pénétrant toute l'épaisseur de la peau[1]. Il n'est pas impossible qu'un traitement d'après cette méthode eût pu réussir dans le dernier cas, mais sans anesthésie un tel procédé est inapplicable.

A présent, je suis tout disposé à croire que mes injections agissent d'une manière analogue aux cautérisations ci-dessus mentionnées. Certes les injections d'hydrate de potassium à 1 p. 100 n'ont pas la force de cautériser, mais elles peuvent provoquer, ce me semble, une irritation du tissu connectif, une inflammation dans le vieux sens du mot, dans celui-ci et dans le réseau capillaire, assez forte pour amener la coagulation du sang et l'obstruction des vaisseaux. Celle-ci ne serait pas assez complète pour produire la nécrose de toute la masse des tumeurs, mais suffirait bien à diminuer sa vitalité et à la rendre incapable de produire des matériaux nécessaires au néoplasme. Ce n'est pas une hypothèse trop hardie, encore moins une fantaisie ridicule, puisqu'on ne peut attribuer à autre chose la guérison indiscutable des angiomes par l'effet des injections faites *autour* des tumeurs, et plus évidemment la disparition des tumeurs érectiles par la cautérisation des bords.

Cette interprétation de l'action des injections explique parfaitement la non-réussite dans la plupart des cas où je les ai pratiquées; je n'ai pas pu atteindre toute la circonférence des tumeurs, ni faire tarir toutes les sources, desquelles jaillissaient ces aliments du mal. D'un autre côté ceci prouve que les indications de la méthode doivent être très rares. On peut dire : quand on se trouve en état d'isoler toute la tumeur, mieux vaut l'extirper. L'étude des cas mentionnés démontre que l'opération sanglante se heurte quelquefois à des obstacles insurmontables.

Je devrais peut-être m'arrêter ici, mais le vif intérêt que m'inspire la grande question de la curabilité du cancer me fait ajouter encore quelques lignes. On ne saurait soutenir que celle-ci soit impossible, insensée, parce que l'on ne connaît pas le mode de naissance du cancer, sa physiologie pathologique. Mais il y a bien des maladies qu'on guérit tous les jours sans en connaître les causes intimes; que savons-nous de l'origine de la syphilis, de plusieurs des mala-

1. Je ne prétends pas être le seul qui ait employé cette méthode, encore moins que je l'aie inventée; je suppose que je l'ai apprise quelque part, mais j'ai oublié où.

dies internes et de la peau, des tumeurs même les plus bénignes, sans parler de celles qui contiennent une dizaine d'éléments différents? Peut-être trouvera-t-on des micro-organismes pour tout expliquer, mais à l'heure qu'il est, nous ne pouvons faire que des hypothèses à cet égard et nous devons rester dans le doute.

Heureusement la science médicale possède d'autres voies pour atteindre son but : l'étude des phénomènes morbides et l'expérimentation. Par la combinaison de ces deux méthodes nous sommes arrivés non seulement à guérir bien des maladies, mais aussi à les prévenir. Le nombre des moyens qui sont à notre disposition pour ce dernier but est aujourd'hui considérable et s'accroît toujours, mais en ce moment je n'ai en vue que ceux qui tentent de prévenir des maladies graves par l'introduction d'une maladie analogue, mais plus bénigne, la vaccination. Celle-ci restait longtemps limitée à la variole, mais grâce au génie de l'immortel Pasteur, cette puissance préventive a conquis un territoire bien plus vaste.

Mais l'esprit qui pousse toujours la Science à des conquêtes nouvelles ne pouvait pas se reposer sur cet échelon, son but est plus élevé, et l'échelon suivant était, assez naturellement du reste, de rechercher si les substances qui pouvaient prévenir une maladie ne seraient pas, convenablement modifiées, assez puissantes pour venir en aide aux maladies déjà développées. La première tentative était sans doute la syphilisation de Boech et Sperino; je les ai connus personnellement tous deux : c'étaient des hommes d'honneur et d'intelligence. J'ai fait deux visites à Turin, et Sperino m'a montré des cas qui semblaient heureux. Je n'ai pas la moindre envie de ressusciter de nouveau la syphilisation; elle est enterrée pour toujours. Le traitement était trop grossier, les inventeurs ne connaissaient pas assez la découverte de Ricôrd ni la différence entre le chancre mou et le chancre dur. Mais lorsqu'on aura trouvé le micro-organisme ou le germe vrai de la syphilis, qu'on aura appris à le cultiver dans les laboratoires ou sur les animaux, et à lui donner une forme appropriée, qui sait si l'on ne sera pas en état d'employer le *virus* modifié dans un but curatif? Cela n'est pas plus impossible que la guérison de la tuberculose par les produits modifiés de la maladie même (ce qu'on n'a pas réussi à faire jusqu'ici, mais qu'on fera bientôt selon toute probabilité); que la guérison de la diphtérie par ses produits, que celle de la peste, etc. Tout cela demande encore des preuves complètement décisives, mais elles se produiront, et alors!

Quant au carcinome, un traitement d'après le principe ci-dessus a été impossible jusqu'ici, il est inutile d'en exposer les raisons. Mais

il y a une série d'expériences, qui s'en rapprochent beaucoup et que l'auteur lui-même a instituées dans un pareil but. Ce sont celles du professeur Adamkiewicz[1]. Il serait trop long de rendre compte ici des études préalables qu'il a entreprises pour déterminer la nature des cellules cancéreuses; il suffit de dire qu'il les regarde comme constituant la maladie même, sans intervention d'aucune espèce de microcoques ou de bactéries, opinion qui est partagée par bien des savants modernes. Ces cellules contiennent un poison spécial, qu'il nomme *cancroïne*, et dont il a étudié l'effet sur le cerveau des lapins. Ne pouvant faire d'expériences avec ce virus même, il a essayé d'en trouver un autre qui en fût aussi rapproché que possible, et il croit que tel est le virus cadavérique, la neurine. Ce virus agit sur le cerveau du lapin d'une manière analogue à celle de la cancroïne. La composition chimique de cette toxine correspond au terme de Trimethylvinylammoniumoxydhydrat. Cette matière n'est pas difficile à produire; il y a même une fabrique qui peut le faire en gros. Elle posséderait la propriété d'agir exclusivement sur les cellules cancéreuses, sans nuire en rien ni à l'état général des personnes à qui on fait les injections, ni aux cellules ou aux épithéliums normaux. Les cas mentionnés par l'auteur semblent militer en faveur de cette thèse. Sur les cellules cancéreuses au contraire, ce virus agit comme un vrai toxique; il les fait tomber en gangrène, et les masses mortes sont éliminées rapidement. Il a relaté dans son livre bon nombre de cas où cette action a été évidente; mais, malheureusement, dans aucun des cas la guérison n'a été obtenue. Tous ont échoué. Il faut bien en conclure que le Trimethylvinylammoniumoxydhydrat de l'auteur n'est pas le remède du cancer.

Peut-on espérer de le trouver autre part? Jusqu'ici non. Un rayon d'espérance, quoique minime, serait possible à entrevoir dans les plus récentes découvertes sur la genèse artificielle de cellules, au moins fort ressemblantes à celles du cancer, découverte que nous devons au génie et au travail assidu du professeur Francesco Sanfelice, de Cagliari[2]. A la période de la découverte de microbes comme causes d'une foule de maladies, d'empoisonnements, de cas de contagion, etc., on les cherchait partout et on les trou-

1. Prof. Dr Albert Adamkiewicz. *Untersuchungen über den Krebs und das Princip seiner Behandlung, experimentell und klinisch*, Wien und Leipzig, 1893.

2. Plusieurs travaux; le dernier et le plus concluant est : *Ueber die pathogene Wirkung der Blastomyceten, V Abhandlung. Ein Beitrag zur Aetiologie der bösartigen Geschwüste*, von prof. Francesco Sanfelice (*Zeitschrift für Hygiene und Infectionskrankheiten*, Band. 29, s. 463-501).

vait aussi en maints endroits. On apprit que ces êtres microscopiques jouent le rôle le plus important dans tous les actes de nutrition qui se passent dans l'univers tout entier, salutaires ou nuisibles. Nous savons bien aujourd'hui que ceux-là sont infiniment plus nombreux que ceux-ci. Quant au rôle qu'ils jouent dans la genèse des maladies, on l'attribuait d'une manière exclusive à une espèce de micro-organismes, les Schizomycètes.

Le premier auteur qui ait publié une observation sur les *Blastomycètes* comme origine de maladies chez l'homme, est le docteur Otto Busse, de Greifswald[1]. En août 1894, il rendit compte d'un cas où il avait trouvé des microbes de fermentation dans un abcès sous-périostal du tibia chez une femme, en connexion avec son troisième accouchement. Le pus fut examiné au microscope, et l'on y trouva de nombreux blastomycètes. Plus tard il survint successivement plusieurs abcès dans les différentes parties du corps, et la malade succomba finalement dans le marasme. Partout on constatait les mêmes phénomènes, de sorte qu'on est forcé d'admettre que les blastomycètes étaient la cause de la maladie; d'autant plus que O. Busse a réussi à provoquer les mêmes phénomènes par des inoculations de la culture de ces blastomycètes, au moins chez les rats.

La même année, 1894, le prof. Sanfelice publia pourtant un petit travail sur la morphologie et la biologie des blastomycètes[2], d'où il ressort qu'il s'était occupé de l'étude de ces corps avant la publication de l'œuvre de Busse. La méthode d'expérimentation des deux savants est bien différente, pour ne pas dire opposée. La substance dont se sert le prof. Sanfelice pour ses expériences, est le *Saccharomyces neoformans*, qu'il tire du suc de fruits. L'inoculation primaire des cultures pures de ces saccharomycètes n'a donné aucun résultat chez les animaux. En adoptant un procédé plus compliqué, mais pas inconnu dans les laboratoires, il est finalement arrivé à un résultat que l'on peut en tous cas appeler extraordinaire. En injectant une dose suffisante de son liquide dans la cavité péritonéale des chiens, il obtint un petit engorgement des glandes du mésentère, pas autre chose. Mais il excisa un morceau d'une glande, en fit une émulsion qu'il injecta de la même manière chez un autre chien, et par des injections répétées chez un certain nombre de chiens, il obtint à la fin un virus assez fort pour servir au but qu'il avait indiqué dès le début de ses expériences. Déjà dans le premier cas,

1. *Parasitäre Zeueinschlüsse und ihre Züchtung Centralblatt für Bakteriologie und Parasitenkunde.* Plus tard : *Die Hefen als Krankheitserreger*, Berlin, 1897.
2. *Annales de Micrographie.*

qu'il a publié dans son troisième mémoire sur ce sujet, il avait obtenu un résultat qui pouvait être regardé comme positif. Les deux autres, l'un, chez une chienne à laquelle il avait injecté le virus dans les dernières mamelles, l'autre, chez un chien auquel il avait injecté les testicules, présentaient des résultats éminemment remarquables. Non seulement les tumeurs qui se développaient par suite des inoculations, montraient les formes cliniques du cancer, — les métastases n'y manquaient pas, — mais à l'examen microscopique, leur structure était identique à celle qu'on voit dans le cancer ou dans l'adénocarcinome.

Pour mon but, je n'ai pas besoin de prolonger cet exposé.

D'un autre côté plusieurs savants ont cherché à cultiver des blastomycètes du cancer et des cancroïdes chez l'homme. Le résultat n'est pas encore entièrement décisif, mais dans certains cas on paraît être arrivé très près du but.

Il faut avouer que ces expériences, quelque intéressantes qu'elles soient, ne prouvent rien quant à l'origine, et moins encore à la cure du cancer chez l'homme. Mais nous restons encore dans l'enfance de ces questions importantes, et l'avenir aura probablement beaucoup à nous enseigner à cet égard. Si la méthode de guérir une maladie par ses propres produits, ou par ceux d'une espèce qui lui ressemble, a quelque valeur, l'espérance de trouver un agent pour guérir le cancer ne me paraît pas tout à fait absurde.

COLOSTOMIE ILIAQUE

PAR LA DOUBLE LIGATURE

Par M. Michel GANGOLPHE

Agrégé à la Faculté,
Chirurgien-major de l'Hôtel-Dieu de Lyon.

La multiplicité des procédés de colostomie prouve que les chirurgiens ont eu des mécomptes et se sont ingéniés à parer aux inconvénients de la colostomie iliaque classique.

Comme tout le monde j'ai constaté le prolapsus de la muqueuse, et le passage des matières dans le bout inférieur, et cela par l'emploi des procédés de Maydl, de Verneuil.

J'ai été conduit à employer depuis près de trois ans un procédé simple, rapide et dont les résultats fonctionnels sont parfaits. Je ne parle pas de la mortalité, elle est nulle jusqu'à présent.

Partant de ce principe qu'il est préférable de créer un anus iliaque préalable, définitif, que l'on fasse ou non l'ablation du rectum, je me suis attaché à rendre l'isolement des deux bouts aussi parfait que possible en réséquant une certaine étendue d'intestin. Cette suppression d'une longueur de 5 à 6 centimètres du côlon est effectuée par sphacèle, au moyen d'une double ligature en chaîne.

Je ferai remarquer que le mésocôlon attenant étant détruit seulement sur une minime largeur, 3 à 4 millimètres, après la chute de la ligature, il y a entre les deux bouts une certaine quantité de tissus fibreux qui donne, à une date plus ou moins éloignée une fine bandelette cicatricielle.

Celle-ci sépare les deux bouts qui se présentent comme deux canons de fusil.

En faisant une petite incision à la paroi abdominale, on supprime également les chances d'éventration et de prolapsus.

Je suis d'avis de laisser, en général, le bout inférieur ouvert dans l'incision iliaque. On peut y faire quelques lavages, qu'il y ait eu ou non ablation du néoplasme rectal. Il est certain que si le chirurgien tenait à le fermer définitivement, il devrait renoncer au procédé

que je préconise. Mais je ne vois pas l'avantage que peut offrir cette conduite; par contre, je rappelle au passage que dans un cas publié (Thèse Laguaite, Lyon, 1884), ce fut le bout supérieur qui fut occlus définitivement par erreur, et le malade mourut.

Manuel opératoire.

Dans un premier temps, j'attire une anse côlique iliaque et

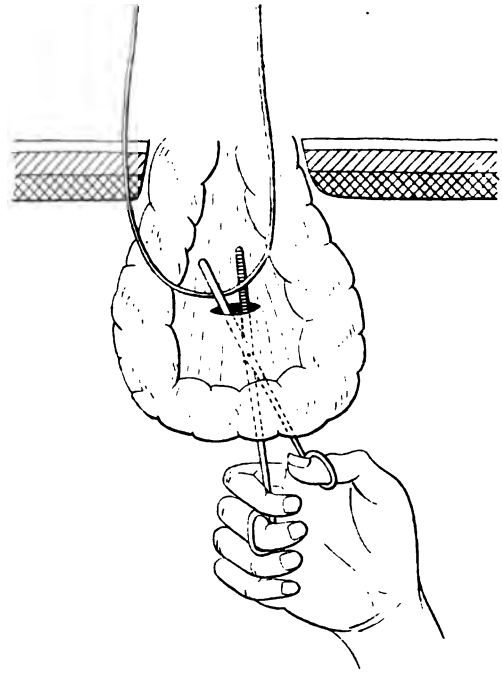

Fig. 1. — L'anse côlique est attirée au dehors; le fil est saisi et attiré par la pince.

l'étrangle par une double ligature en chaîne; puis je l'isole de la cavité péritonéale, tout en la fixant à la paroi au moyen de sutures séro-séreuses placées naturellement au-dessus de la ligature et unissant péritoine pariétal et péritoine viscéral.

Dans un second temps, sans anesthésie, quarante-huit heures plus tard, on incise au thermocautère l'anse sphacélée et les deux ligatures.

Voyons avec quelques détails l'exécution de chacun de ces deux temps.

1er Temps. — L'anse intestinale est liée et fixée à la paroi.

a. L'incision de la paroi abdominale est faite à l'ordinaire; j'insiste toutefois sur l'utilité de ne pas trop ouvrir largement les plans musculo-aponévrotiques. Vous aurez d'autant moins à les suturer et vous diminuerez ainsi les chances d'éventration. La partie profonde de l'incision ne doit guère dépasser 5 à 6 centimètres (Fig. 1).

b. Ayant repéré le péritoine à l'aide de deux ou trois pinces hémostatiques, l'index gauche va accrocher l'S iliaque. Tantôt cette recherche est des plus faciles, tantôt il faut refouler des anses grêles, à plusieurs reprises, avant d'amener à la plaie le gros intestin

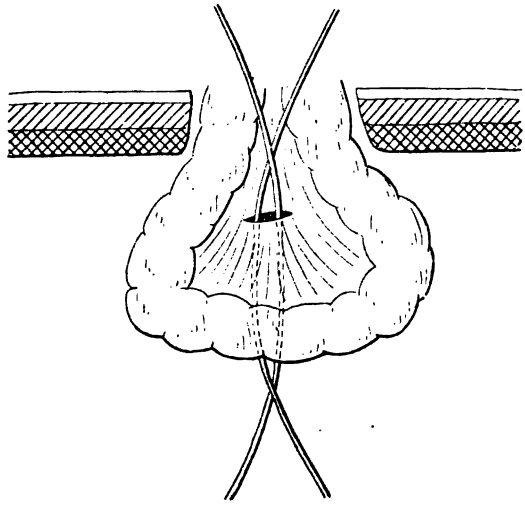

Fig. 2. — L'anse passée est sectionnée; les deux moitiés sont entre-croisées.

reconnaissable à ses bandelettes, ses pendeloques graisseuses et bosselures. Là encore peuvent se présenter quelques variantes. Le mésocôlon est très court, l'anse doit être tirée à fleur de peau; ou bien le mésocôlon est excessivement lâche et long. Dans ce dernier cas, l'intestin a une tendance naturelle à faire hernie hors de la plaie; de même le prolapsus s'établirait plus facilement chez de tels sujets. Instruit par l'expérience, nous avons pu le prévoir au moment de l'opération, et donner une plus grande étendue à la résection intestinale.

c. En général, une anse de 5 à 6 centimètres est saisie, et attirée en dehors. Une pince hémostatique de Spencer Wells perfore le mésocôlon à 3 ou 4 millimètres de son insertion intestinale (Fig. 1).

On saisit avec cette pince un gros fil de soie plié en double et on l'attire à travers le mésocôlon. On sectionne le milieu du fil double de manière à faire deux ligatures, l'une à droite, l'autre à gauche, après enchaînement (Fig. 2).

Chaque ligature doit être serrée aussi énergiquement que possible; ne coupez pas vos fils, conservez-les assez longs, et pour mieux marquer l'indépendance de chacune de vos deux ligatures et les reconnaître, les deux chefs de chaque ligature sont noués. Je

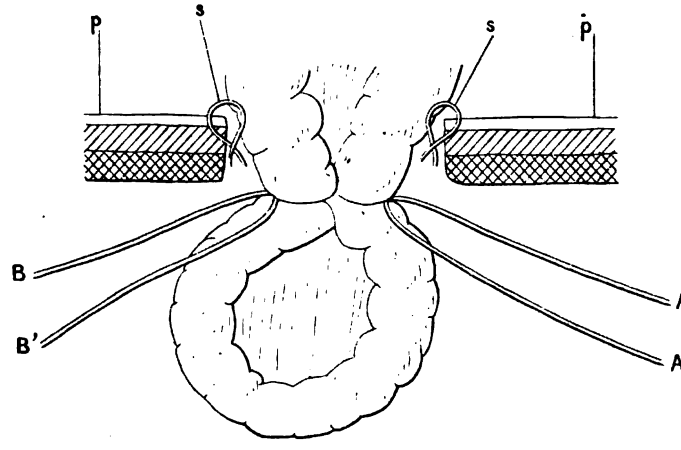

Fig. 3. — Les deux fils AA', BB' sont liés aussi vigoureusement que possible. A un travers de doigt au-dessus de la ligature, les fils séro-séreux *s*, *s*, fixent l'intestin au péritoine *p*, *p*, et font l'occlusion de la cavité péritonéale. P, péritoine, AA', BB', ligatures, *s*, *s*, fils séro-séreux.

recommande cette petite précaution pour éviter tout tâtonnement dans le second temps; par suite du gonflement des tissus, de la rétraction du mésocôlon, on pourrait avoir quelques difficultés pour trouver et faire sauter les ligatures.

d. L'anse étranglée se tuméfie, devient livide. Il importe de l'isoler d'avec la cavité péritonéale, tout en la fixant à la paroi. Une collerette de sutures séro-séreuses à la soie fine est pratiquée à environ un travers de doigt au-dessus de l'étranglement; elles réunissent à la séreuse pariétale la séreuse de chacun des deux bouts. Il m'est arrivé, deux ou trois fois, de pratiquer un ou deux points unissant les deux jambages de l'anse (Fig. 3).

On évitera soigneusement de blesser les veines mésocôliques; ces petites hémorragies allongeraient inutilement la durée de l'intervention.

e. Il ne reste plus qu'à réduire à son minimum l'incision de la paroi.

Un double plan au catgut ferme péritoine, muscles et aponévrose, en laissant juste l'espace nécessaire à l'issue de l'anse.

Deux ou trois points au fil métallique sont placés sur la peau.

Pansement. — L'anse herniée étranglée, devenue turgide, est entourée d'une bandelette de gaze iodoformée; les chefs des deux ligatures sont placés l'un à l'angle interne, l'autre à l'angle externe. Un pansement à la gaze iodoformée et ouate salicylée recouvre le tout.

2e Temps. — Libération de l'anse étranglée.

Quarante-huit heures après l'étranglement par ligature, je fais sauter celle-ci. Il m'est arrivé au début d'attendre la libération par sphacèle; non seulement c'est une perte de temps, mais les douleurs, coliques dues à l'arrêt des gaz, deviennent de plus en plus pénibles. D'autre part, la destruction de l'anse est un fait accompli au bout de quarante-huit heures. Il vaut donc mieux ouvrir après deux jours pleins.

Le pansement enlevé, l'anse liée apparaît énorme et noirâtre. Supprimez la petite bandelette de gaze iodoformée, et ouvrez l'anse largement au thermocautère. Un liquide noirâtre hématique s'échappe; faites irriguer abondamment à l'eau bouillie. Reconnaissez ensuite chaque ligature et faites-les sauter d'un coup de ciseau.

A ce moment l'aspect de la plaie est plutôt pénible, en raison des débris sphacélés. Supprimez-en la majeure partie au thermo; ne vous inquiétez pas, du reste, la nature se charge d'éliminer et de régulariser.

Tel est le manuel que j'ai suivi et conseillé; tel fut à peu près celui employé dans leurs services par MM. Albertin et Nové-Josserand, chirurgiens des hôpitaux, et Siraud sur un de nos malades.

Résultats.

Et d'abord, quelle est la conséquence de cet étranglement brutal? J'avoue avoir eu quelques inquiétudes au début; et je me tenais prêt à parer à toute éventualité. Il n'en a rien été; et sauf quelques coliques, négligeables pour certains opérés, les choses se sont passées très simplement. Notons que je fais restreindre à leur minimum les boissons ingérées pendant les quarante-huit heures d'étranglement; de même j'utilise quelques piqûres de morphine. Sur seize opérés, aucun n'a vomi. La plupart ont eu de la fièvre, mais sans symptômes

d'infection grave. Localement je n'ai relevé aucune complication.

Au point de vue fonctionnel, les résultats ont été non moins satisfaisants. A part une légère tendance au prolapsus, constatée sur deux sujets, et qui fut momentanée, nous avons noté à peu près constamment les détails suivants.

L'anus obtenu par la double ligature est situé tout à fait à fleur de peau. Il est formé de deux portions bien distinctes, bout supérieur et bout inférieur, ce dernier généralement de dimension moindre. Les deux bouts sont le plus souvent séparés par une

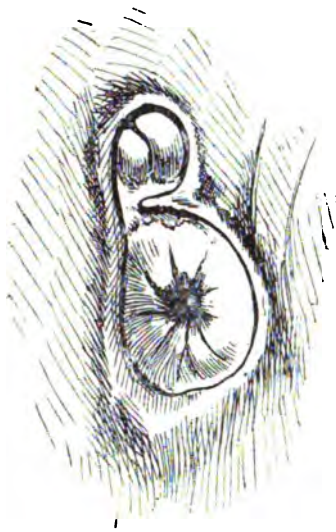

Fig. 4. — Colostomie iliaque (Premier résultat).

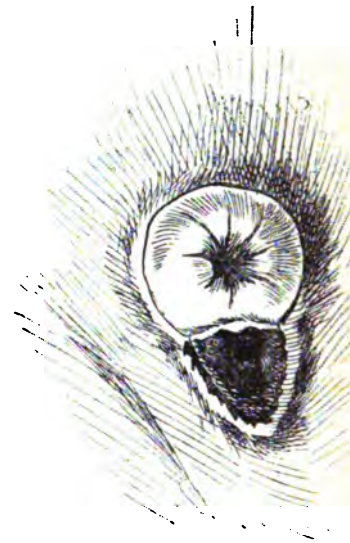

Fig. 5. — Colostomie iliaque (Résultat final).

traînée cicatricielle et on ne saurait mieux les décrire qu'en les comparant aux canons accolés d'un fusil à deux coups. C'est là le type classique pour ainsi dire constant. La première de ces figures, dessinée d'après nature, en donne une idée fort exacte. Sur un de nos opérés, pendant un certain temps, le type parut inverse; le bout inférieur était plus volumineux, le bout supérieur petit et en retrait. Revu ces jours-ci, 15 novembre, les deux orifices paraissaient sur le même plan.

Mais je tiens à appeler l'attention sur la régularisation des selles, notée sur ces opérés. Ordinairement, dès que le malade est sorti du lit, a repris plus ou moins ses occupations et son alimentation, les matières sont évacuées assez régulièrement une ou deux fois par jour, le plus souvent le matin de bonne heure, entre cinq heures et

sept heures. Par suite, le sujet peut procéder aux soins de toilette nécessaires et vaquer à ses occupations. Une simple pelote-tampon, ordinairement fixée par une ceinture, empêche tout écoulement dans l'intervalle des selles.

C'est ainsi que nos opérés ont pu reprendre leurs occupations antérieures, et vivre de la vie commune sans que l'on soupçonnât leur infirmité. L'un d'eux, voyageur de commerce, a repris ses tournées : ce que je n'avais pas osé lui promettre. Tous sont unanimes à reconnaître les services que leur a rendus l'intervention.

Je sais bien que seize opérations ne forment pas une grosse statistique ; cependant les bons résultats obtenus m'ont paru justifier leur publication.

DU TRAITEMENT
DES FRACTURES DE LA CLAVICULE

Par le Dr L. GRATSCHOFF
Premier Chirurgien de l'Hôpital de l'État à Uléaborg (Finlande).

AVANT-PROPOS.

Les fractures de la clavicule sont parmi les plus fréquentes (15 p. 100 sur l'ensemble). Il y a des fractures fermées et des fractures exposées, des fractures complètes et des fractures incomplètes, des fractures simples et des fractures multiples, des fractures transversales et des fractures obliques, des fractures par cause directe et des fractures par cause indirecte, des fractures par action musculaire, etc. Tout cela n'a cependant rien de particulier.

On peut se briser la clavicule à tout âge, mais les enfants sont les plus exposés à cet accident. Dans l'âge mûr, les fractures de la clavicule se produisent beaucoup plus souvent chez l'homme que chez la femme. Après soixante-cinq ans elle est, au contraire, plus commune chez la femme.

Ces fractures sont en général aussi fréquentes d'un côté du corps que de l'autre, mais celles peu communes, occasionnées par action musculaire, se produisent plus souvent à droite. Il y a encore des fractures simultanées des deux côtés.

Le plus souvent on a affaire à des fractures indirectes. Une chute sur l'épaule en est la cause habituelle.

Dans les études sur les fractures de la clavicule, on distingue ordinairement trois parties de la clavicule : tiers externe, tiers moyen et tiers interne. Les fractures du tiers moyen sont les plus répandues; viennent ensuite celles du tiers externe et, enfin, celles du tiers interne, qui sont assez rares. La fracture type de la clavicule est une fracture oblique et fermée du tiers moyen.

Un déplacement des fragments est la règle. Ils se placent le plus souvent de telle sorte qu'on trouve le fragment externe en dessous et en arrière du fragment interne; ils forment entre eux un angle dont le sommet est dirigé en arrière et en haut.

La cause de ce déplacement n'est pas toujours la même. Quelquefois c'est la violence du choc externe qui a déplacé les fragments en même temps qu'elle a brisé la clavicule; quelquefois il faut attribuer la déviation à l'action des muscles; dans des cas spéciaux, surtout quand il s'agit de fractures du fragment interne, on peut invoquer les mouvements du bras intact transmis au fragment interne par le ligament interclaviculaire; bien souvent aussi le poids du bras et de l'épaule du côté atteint entre en ligne de compte. Bien entendu plusieurs de ces causes peuvent exister simultanément, et c'est même là le cas ordinaire; on peut dire, en tout cas, que presque toujours le poids du bras joue un rôle important. Quand nous parlons du poids du bras, nous entendons, et il en sera de même dans la suite, parler également du poids de l'épaule.

Les complications qui s'ajoutent souvent aux fractures de la clavicule, comme à d'autres, n'ont rien d'exceptionnel.

En général, le diagnostic n'offre pas de difficultés. Le pronostic est bénin en ce qui concerne la guérison et le fonctionnement du bras, mais le résultat est souvent peu satisfaisant quant à la restitution de la forme et de la longueur de l'os.

Voilà, en quelques traits rapides, ce qu'on peut dire d'essentiel sur les fractures de la clavicule, si l'on laisse de côté le traitement de ces fractures. Il y a dans tout cela peu de faits pouvant présenter un intérêt spécial.

Il y a naturellement des particularités dignes d'étude et des questions qu'on n'a pas encore résolues, par exemple les fractures par action musculaire; mais ce sont là des détails qui n'ont d'importance que dans des cas exceptionnels. Il n'en est pas de même du traitement des fractures de la clavicule. C'est là le point difficile, dont tant de chirurgiens se sont occupés, sans en pouvoir trouver la solution et même sans faire avancer la question.

Vu la grande fréquence des fractures de la clavicule, le traitement a un intérêt très général, et jusqu'à ce qu'on ait trouvé des moyens pratiques et suffisants, c'est un problème à la solution duquel il faudra activement travailler pour le résoudre.

PREMIÈRE PARTIE

DU TRAITEMENT DES FRACTURES DE LA CLAVICULE A TRAVERS LES AGES

Disons-le tout de suite : ceci ne sera pas un exposé historique.

Le traitement des fractures de la clavicule n'a pas d'histoire.

L'histoire, en effet, présuppose toujours un développement et il n'en est point pour la question qui nous occupe. On l'a bien toujours discutée, on a proposé un grand nombre de procédés pour le traitement des fractures de la clavicule et l'on a construit une foule d'appareils, mais tout cela n'a pas avancé la question. Nous sommes au point où en était déjà Hippocrate. C'est pour cela que nous abandonnerons tout ordre chronologique, et que nous suivrons la marche qui nous a paru la plus pratique pour nous diriger dans tout ce désordre.

Il existe presque toujours, nous l'avons dit, un déplacement des fragments. Le traitement doit, par conséquent, commencer par la réduction. Pour obtenir cette réduction, Hippocrate fait coucher le malade sur le dos et lui met un coussin entre les épaules. Paul d'Égine parle de trois manières différentes d'opérer : 1° deux aides tirent chacun un bras du malade et le chirurgien met les fragments en place; 2° on met une pelote dans l'aisselle et l'on presse le coude contre la poitrine; 3° le malade se couche sur le dos avec un coussin entre les épaules. Du Verney recommande de faire asseoir le malade sur une chaise basse. Le chirurgien applique ensuite son genou contre l'épine entre les deux épaules et les tire.

Ce sont à peu près tous les moyens employés à cet effet.

Tous sont d'accord sur ce point, que la réduction est généralement facile, et qu'il suffit le plus souvent de pousser l'épaule légèrement en arrière, en dehors et en haut pour l'obtenir.

Cette partie du traitement est très simple, et nous n'y trouvons toujours rien d'intéressant. La réduction opérée, vient la contention. Ici se concentre tout l'intérêt de la question et c'est aussi sur ce point que les chirurgiens ont en vain concentré toute leur attention pour trouver des moyens propres à donner de bons résultats.

Il faut cependant distinguer deux catégories différentes. Dans quelques cas, il n'y a pas de déplacement, et les fragments une fois mis en place, n'ont pas de tendance à se déplacer de nouveau. Ces cas n'ont pas grand besoin de traitement ultérieur, et la mitella classique ou une écharpe suffisent largement. Dans d'autres cas, les fragments se déplacent à nouveau et cela si facilement qu'on ne réussit pas, ou qu'on ne réussit qu'avec difficulté à les tenir en place. Il y a, bien entendu, des cas intermédiaires, avec disposition au déplacement plus ou moins marqué, mais la distinction faite est néanmoins fort utile et nous la trouvons presque dans tous les ouvrages qui traitent de cette question.

Pour expliquer cette tendance des fragments à se déplacer, on a invoqué différentes causes. On l'a attribuée tantôt à l'action des

muscles, tantôt aux mouvements de la clavicule saine transmis à la clavicule brisée par le ligament interclaviculaire. Puis on a toujours attribué une grande importance au déplacement du poids du bras. Presque tous les auteurs depuis Hippocrate en ont reconnu l'influence.

Ribes ne veut absolument pas que le poids du bras soit en cause. Il dit que l'épaule ne peut tomber en bas et en avant après une fracture de la clavicule. Il se désavoue pourtant quand il recommande comme traitement, la position horizontale, dont le but est justement de neutraliser l'effet du poids; si l'on ne reconnaît pas cet effet, il est difficile d'expliquer l'emploi d'un tel traitement, si pénible pour le malade. Les idées un peu confuses de Ribes tiennent probablement à ce qu'il a principalement étudié sur des cadavres.

Pour maintenir les fragments en place, on disait avant Hippocrate qu'il fallait presser le fragment interne en bas. Hippocrate montra l'erreur de ce raisonnement et indiqua qu'il fallait, au contraire, élever le fragment externe, parce que celui-ci était déplacé. Il savait aussi qu'il faut porter l'épaule en arrière, ce qui, d'après les médecins arabes, était le plus essentiel.

Paul d'Egine voulait pousser l'épaule en dehors.

Nous avons là les trois indications principales, admises par tous les auteurs depuis le temps de ces deux anciens savants : il faut porter l'épaule malade en haut, en dehors et en arrière. On n'a point nettement établi laquelle de ces directions était la plus importante, mais les divergences d'opinion sur ce point sont, en somme, sans portée. Desault est cependant le premier qui ait formulé nettement les trois indications, et il s'est fait ainsi l'interprète des idées qui n'ont pas été seulement celles des médecins qui l'ont précédé, mais qui ont été aussi celles des médecins qui ont vécu depuis son époque jusqu'à nos jours.

Malgaigne a ajouté encore deux indications du reste connues longtemps avant lui. Il dit, comme les chirurgiens d'avant Hippocrate, qu'il faut abaisser le fragment interne, puis immobiliser les deux parties. Cette dernière indication s'applique à toutes les fractures. Sa justesse a été admise par tous. L'autre n'a pas été aussi généralement acceptée. Du moins la plupart des auteurs n'y font-ils pas une grande attention.

Pour répondre aux indications qu'on a admises, on a imaginé différentes manières d'agir et différents procédés. D'abord il faut distinguer le traitement en position horizontale et le traitement en position verticale. Hippocrate employait déjà la première méthode.

Il tenait facilement ses malades au lit pendant deux semaines. Celse recommande aussi cette méthode. Les malades de Paul d'Egine restaient couchés vingt jours. Albucasis préférait également la position horizontale.

Après eux, beaucoup de chirurgiens ont employé cette méthode avec succès, et tous les auteurs sont d'accord que c'est un moyen excellent. Citons comme exemple Konig, Stimson, Gurlt, etc. Hoffa est un peu plus réservé. Il n'y voit pas un très grand avantage et il ne la recommande que pour les fractures simultanées des deux clavicules. Bardenheuer l'a employée en la combinant à une extension continue de l'épaule.

Malgré l'approbation unanime, la méthode de la position horizontale est restée méthode d'exception, et cela pour des raisons bien naturelles. On trouve rarement des malades qui soient disposés à se mettre au lit pour un mal d'importance si faible; le médecin, de son côté, peut bien rarement exiger de ses patients un tel sacrifice. Il en résultera probablement une déformation, et la guérison sera chirurgicalement mauvaise; mais dans la plupart des cas, cette déformation n'aura aucune importance pratique pour le malade et le médecin doit se résigner.

Il faut donc, bon gré mal gré, presque toujours traiter les fractures de la clavicule en position verticale. C'est là qu'est la difficulté. Depuis les temps les plus reculés, les chirurgiens se sont efforcés d'imaginer des bandages et des appareils qui permettent au malade d'être hors du lit sans compromettre la guérison. Le nombre de ces appareils est immense, mais leur action n'en est guère plus grande que celle des bandages d'Hippocrate.

Pour la construction, on a généralement essayé de satisfaire aux trois indications de Desault : l'épaule doit être refoulée en haut, en dehors et en arrière. Aussi la plupart des appareils tendent-ils à produire cet effet.

Élever l'épaule est chose facile, la refouler en arrière aussi. On y est toujours parvenu, quand on l'a voulu. Mais porter l'épaule en dehors est un point plus délicat. On a trouvé de très grandes difficultés à produire cette action. C'est pour cette raison que je vais classer les appareils suivant la manière dont ils portent l'épaule en dehors.

Voyons d'abord quels moyens différents on peut employer pour pousser l'épaule en dehors.

1° Le procédé le plus simple consiste à porter le bras en dedans, en avant de la poitrine et puis à élever le coude. On pousse ainsi l'épaule par l'entremise de l'humérus, en haut et en dehors; et d'un autre côté, la pesanteur porte l'extrémité supérieure du bras en

dehors lorsqu'il est dans la position indiquée, le coude étant soutenu. De même le haut d'un bâton placé sur le sol et penché dans un sens quelconque est naturellement entraîné par son poids dans la direction donnée.

2° On peut mettre une pelote dans l'aisselle et, en se servant de l'humérus comme levier, on presse le coude contre la poitrine.

3° On peut refouler l'épaule en arrière. L'omoplate est placée de telle sorte que l'acromion et la cavité glénoïde soient plus en avant que le bord interne de l'omoplate. De là résulte que l'articulation scapulo-humérale et l'épaule sont portées en dehors, disons plutôt éloignées du plan médian, si l'épaule est refoulée en arrière, en supposant toutefois que le bord interne de l'omoplate ne bouge pas et que la clavicule soit brisée. Comme nous le savons, le bord interne de l'omoplate n'est pas immobile, bien au contraire, car l'insertion du grand dentelé ne constitue pas un point d'appui fixe. Il est donc douteux que nous portions toujours l'épaule en dehors en la refoulant en arrière, mais il est bien probable que cela se passe ainsi quelquefois, et j'ai cru être en droit de classer cette manière d'agir parmi les autres.

4° On peut prendre une attelle, en attacher une extrémité à l'épaule et l'autre à quelque point du thorax; de cette façon l'épaule reste éloignée du tronc.

Nous pourrions peut-être ajouter encore un cinquième procédé. Si l'on tourne l'humérus en dehors, la clavicule étant brisée, on maintient l'épaule en arrière et un peu en dehors. Pour pratiquer cette torsion, on doit choisir entre deux positions de l'avant-bras qui ne sont commodes, ni l'une ni l'autre. Il faut tenir l'avant-bras tendu, ce qui empêche d'élever l'épaule par une mitella, ou bien fléchir l'avant-bras. Mais dans ce cas, celui-ci se dirigerait forcément en dehors; c'est une position trop difficile et trop gênante pour le malade pour qu'on puisse songer un seul instant à l'employer. Ce procédé a, du reste, un effet à peu près identique à celui du 3e procédé, et il n'y a pas de raison pour le classer à part. Il n'a jamais été mis en pratique; je l'ai simplement mentionné pour une raison qu'on comprendra par la suite. Pour le moment, nous n'allons retenir que les quatre premiers procédés, qui tous ont été employés par des chirurgiens divers.

Nous exposerons maintenant les appareils construits aux différentes époques, et nous les rangerons en quatre catégories correspondant aux quatre procédés que nous venons de mentionner.

Nous ne prétendons cependant pas citer tous les appareils qui

ont servi à traiter les fractures de la clavicule et qui ont été décrits par les auteurs. Les énumérer serait certainement difficile et surtout fastidieux. Pour la plupart, ils ne présentent que des modifications insignifiantes. C'est pour cela que nous nous bornerons aux appareils types, à ceux qui sont les plus employés, à ceux enfin qui nous ont paru intéresser la question que nous étudions.

Première catégorie : le coude élevé.

Parmi les appareils de ce groupe, nous avons d'abord la *mitella* classique [1]. On la connaît depuis bien longtemps. On s'en servait déjà dans l'antiquité. Hippocrate en fait l'éloge, et presque tous les chirurgiens d'après lui ont été d'avis que c'est un appareil excellent dans un grand nombre de cas.

A côté de la mitella il faut mentionner l'écharpe en baudrier. Elle a été employée bien souvent. A. Nélaton entre autres recommande beaucoup une écharpe nouée sur l'épaule saine.

Cruveilhier (51) [2] employait une large et forte bande de 90 à 120 centimètres, fendue en fronde. Une extrémité de la bande était appliquée au sternum, puis on la faisait descendre devant le bras plié sous le coude. Au point qui correspondait au coude, elle était fendue pour mieux fixer l'olécrane. De là on la passait entre le coude et la poitrine, puis sous l'aisselle saine et en arrière, sur le dos. La bande montait alors vers la nuque, et s'y terminait par une découpure semi-lunaire qui correspondait au cou. Des deux angles de cette découpure partaient deux lacets qui allaient, par-dessus les épaules, se nouer à deux lacets semblables, attachés à l'autre extrémité.

Le sac triangulaire de Flamant exerce une action à peu près identique à celle de l'écharpe. Il est assez grand pour contenir le coude et l'avant-bras. Aux deux coins sont attachées deux bandes d'environ 2 mètres de longueur. Elles sont conduites à l'épaule saine, l'une passant devant le thorax, l'autre derrière. Là elles s'entre-croisent et redescendent jusqu'à l'humérus, du côté malade, pour faire deux ou trois fois le tour du thorax et pour être enfin nouées.

Simonin a remplacé le sac de Flamant par un bonnet de coton ordinaire.

Le bandage très employé, de Velpeau, est une longue bande « dont

1. Écharpe servant à soutenir le bras (Grand Dict. Larousse, t. XI, 1874).
2. Les chiffres entre parenthèses dans le texte se rapportent aux numéros de la bibliographie.

on conduit le bout à l'aisselle du côté sain, derrière le dos et l'épaule jusqu'à la clavicule fracturée; la main du blessé est portée sur l'acromion de l'épaule saine; le coude ainsi relevé correspond en avant à la pointe du sternum; l'épaule se trouve refoulée en arrière, en haut et en dehors, par l'action de l'humérus, qui prend un point d'appui sur le côté de la poitrine, et agit comme un levier du premier genre. Pendant qu'un aide maintient les membres dans cette position, on conduit la bande sur la partie antérieure du bras, puis on la tourne en dehors, on revient sous l'aisselle saine et ainsi de suite. Une seconde bande, bien imprégnée de dextrine, est appliquée de la même manière sur la première et fait du tout un moule qui ne bouge pas. »

Le bandage de Mayor consiste en une toile triangulaire, assez grande pour être liée autour du tronc et du bras du côté malade, la base en haut et le milieu de la toile en avant. On passe le coin libre de la toile en haut, entre l'avant-bras plié et la poitrine. Puis on attache le milieu d'une bande à la partie de la toile qui est sur le dos. Les bouts de cette bande sont passés sur les épaules, chacun d'un côté, et le bout situé du côté malade est lié à la base de la toile triangulaire, perpendiculairement au-dessous de la fracture, tandis que l'autre est attaché au sommet.

Gosselin a apporté une heureuse modification au bandage de Mayor. Au lieu d'une toile triangulaire, il prend une toile carrée qu'il plie selon une diagonale; il obtient ainsi deux triangles repliés l'un sur l'autre et réunis par les bases. Dans le pli ainsi formé, il place l'avant-bras. Puis il noue les deux coins de la toile qui correspondent au pli derrière le dos. Les deux autres coins sont dirigés en haut des deux côtés de l'avant-bras plié et attaché, comme dans le bandage de Mayor, aux extrémités d'une bande mise en anse à la partie de la toile placée derrière le dos.

Souvent on voit les auteurs citer le procédé de Pirogoff. Il fait mettre au malade une camisole ordinaire dont on a cousu la manche à la partie qui couvre la poitrine, de sorte que le bras malade est immobilisé en flexion devant la poitrine.

Le célèbre bandage de Sayre se compose de trois bandes de sparadrap, larges d'environ 4 centimètres. La bande I part du milieu de la face interne du bras malade, monte en spirale sur la face antérieure et externe du bras, passe à travers le dos et sous l'aisselle du côté sain jusqu'au mamelon du dit côté. La bande II part de l'épaule saine en avant et en bas; elle descend jusqu'au coude du bras malade plié à angle droit; elle passe autour du coude et revient derrière le dos à son point de départ. La bande III enveloppe le

poignet du côté malade. De là elle monte à l'épaule et s'y fixe en passant sur l'endroit fracturé.

Le bandage de Büngner est composé de quatre bandes élastiques. La première est fixée autour de l'épaule saine par une boucle. C'est de là que partent les trois autres; deux d'entre elles vont derrière le dos, font le tour du bras malade et reviennent pour être fixées à elles-mêmes par des épingles de sûreté. La troisième descend de l'épaule saine, où elle est attachée à la première, passe sur la poitrine et sous l'avant-bras plié du côté malade; elle remonte ensuite jusqu'à l'épaule brisée et va se fixer par-dessus aux bandes qui passent le long du dos.

Citons encore dans cette catégorie les bretelles qu'a construites Lannelongue (57) pour le traitement des fractures de la clavicule.

Deuxième catégorie : pelote dans l'aisselle.

Il paraît qu'Hippocrate ne connaissait pas la pelote dans l'aisselle; du moins il ne l'employait pas. Mais Galien en parlait déjà et Paul d'Égine s'en servait aussi bien pour la réduction que pour le traitement ultérieur. Albucasis la recommande dans quelques cas et Ambroise Paré s'exprime dans le même sens que Paul d'Égine.

Du Verney décrit pour les fractures obliques un bandage assez compliqué, avec compresses des deux côtés de la clavicule brisée et deux pelotes, une sous chaque aisselle. Le tout est fixé par des bandes qui forment « l'étoilé joint au spica ». Pour les fractures transversales, il décrit un autre bandage avec un seul coussinet sous l'aisselle du côté malade et un « spica descendant ».

Le bandage le plus connu de cette catégorie et de tous ceux employés pour la fracture de la clavicule, est à vrai dire le bandage de Desault : il est l'expression la plus complète et la plus vraie des idées qui régnaient à cette époque; il a été le modèle d'une grande partie de ceux construits dans la suite.

En raison de la grande importance qu'a eue ce bandage, je vais laisser Desault lui-même en donner la description. Voici ce qu'il dit :

Pour le bandage, il faut :

1° Trois bandes larges de trois doigts, deux longues de six aunes, une de huit.

2° Un coussin aussi long que l'humérus, large de 4 à 5 pouces, épais de 3 à la base.

3° Deux ou trois compresses.

4° Une petite écharpe.

5° Un morceau de toile assez large pour couvrir tout le bandage.

Le malade étant placé debout, un aide élève le bras du côté affecté et le place de façon à former avec le corps un angle presque droit, tandis que le chirurgien met sous l'aisselle la tête du coussin, qui descend sur le côté de la poitrine; un second aide, placé du côté opposé à la partie malade, soutient ce coussin par les deux angles supérieurs.

Le chirurgien prend une des premières bandes, en place le bout au milieu du coussin, la fixe par deux tours autour du corps, conduit obliquement pendant encore un tour (*aa*) devant la poitrine, passe sur l'épaule saine, descend en arrière, amène la bande au-dessous; puis il revient sur la poitrine et fait un tour demi-horizontal. Il remonte ensuite obliquement en faisant le tour (*b*) comme précédemment au-dessus, au-devant et au-dessous de l'épaule saine, croise le tour (*aa*), ramène la bande derrière la poitrine et finit en entourant complètement le coussin (*dd*). Une épingle fixe le croisé de l'épaule saine pour éviter la chute du tour (*a*).

Le bras est baissé et approché du corps.

On porte le bout de la deuxième bande sous l'aisselle saine, on le ramène devant la poitrine, sur la partie supérieure du bras malade, derrière la poitrine et sous l'aisselle saine. Deux tours couvrent le premier; on descend ensuite jusqu'à la partie inférieure de l'épaule par les doloires (*cc*) dont chacun doit être recouvert par le suivant du tiers de sa largeur; on les appliquera en ayant soin de laisser la partie d'en haut très lâche et de serrer d'autant plus qu'on arrivera plus près de l'extrémité inférieure.

Un aide soutient le coude. Les creux situés des deux côtés de la clavicule sont remplis de charpie. Au point de fracture sont placées deux compresses imbibées d'eau végéto-minérale ou d'un autre liquide analogue.

Le chirurgien porte le bout de la troisième bande sous l'épaule saine, la conduit devant la poitrine, sur les compresses, descend derrière l'épaule et le long de la partie postérieure du bras, vient passer sous le coude, monte obliquement devant la poitrine jusque sous l'aisselle, passe derrière le dos, sur les compresses, redescend devant l'épaule et le long du bras; il repasse sous le coude, remonte obliquement jusque sous l'aisselle, où la première partie de la bande est couverte et d'où l'on part pour parcourir encore une fois le chemin qui vient d'être tracé; de là, résulte un second tour qui recouvre en partie le premier, et une sorte de double triangle (*c*, *f*, *d*) placé sur les tours en avant de la poitrine.

Le reste de la bande ramené d'arrière en avant, est employé à

entourer le bras et la poitrine, de manière à prévenir le déplacement des autres bandes. Pour mieux en assurer la solidité, on place des épingles aux points de croisement. L'écharpe est ensuite passée sous la main, fixée en haut aux tours ascendants (*d*), et non aux circulaires (*cc*) que le poids de la main ferait glisser.

Flamant, dont j'ai déjà décrit le bandage, employait également une pelote sous l'épaule malade.

Salvanti modifia le bandage de Simonin en y ajoutant un coussinet sous l'aisselle.

Le bandage de Boyer consiste en un coussin cunéiforme, une ceinture et un bracelet de toile piquée. Le coussin est attaché sous l'aisselle par des bandes qui portent des coins; il y a encore une écharpe pour soutenir l'avant-bras.

Le procédé de Goeschet est également connu. Le bras est plié en angle droit et fixé dans cette position par une attelle de fer-blanc ou par un pansement plâtré. On met une pelote sous l'aisselle et l'on fixe l'humérus au thorax par l'emploi de bandes. Un tuyau élastique, épais d'un pouce et dont un bout forme une anse, estattaché à l'avant-bras, près du coude, par cette anse, dont une bande assure la position. Puis on passe le tuyau par-dessus l'épaule malade, juste à l'endroit de la fracture qu'on a couverte d'un peu d'ouate. De l'épaule malade, le tuyau descend obliquement sur le dos jusqu'à la cuisse du côté sain, autour de laquelle on le noue après l'avoir tendu.

Le bandage de Fox a été très employé en Amérique. Il comprend un coussin placé sous l'aisselle du côté malade, un sac dans lequel est placé le coude et un anneau de cuir ajusté autour de l'épaule saine. Le coussin et le sac sont munis de bandes qui les attachent à l'anneau. Hamilton recommande le bandage de Fox, qu'il a cependant modifié légèrement en y ajoutant une bande autour de la poitrine, qui fixe l'humérus au tronc.

L'appareil d'Ellis est plus original. Il appartient bien peu à la catégorie dont nous nous occupons et tient le milieu entre la seconde et la quatrième catégorie. La partie principale de cet appareil consiste en une fourche en fer. Cette fourche est mise sous l'épaule malade et elle est supportée par une bande nouée en écharpe sur l'épaule saine. Une autre bande entoure le thorax et l'humérus, fixant ainsi le bras malade contre la poitrine. La fourche élève l'épaule, mais elle fait en même temps l'effet d'une pelote. C'est pour cela que nous avons compté cet appareil parmi ceux de la deuxième catégorie.

Troisième catégorie : l'épaule en arrière.

Ce sont surtout les médecins arabes qui, dans l'ancien temps, ont jugé que le fait de pousser l'épaule en arrière était d'une grande importance pour le traitement.

Albucasis décrit et recommande le bandage en 8. Les tours font des 8 horizontaux sur le dos et autour des deux épaules et tirent celles-ci en arrière. Il en est de même de presque tous les appareils de ce genre. Ils tirent les épaules en arrière, bien que leur effet principal consiste à pousser l'épaule malade. Il est plus commode de pousser les deux épaules, et c'est évidemment pour ce motif qu'on a construit ces appareils à double effet.

Le bandage en 8 a été très employé; A. Paré l'a accepté. Il constitue une partie du bandage de Petit.

Le bandage de Brunninghausen n'est autre chose qu'un bandage en 8, seulement on n'emploie pas de bandes, mais une courroie qui est longue de deux aunes, large d'un pouce, et qui est munie d'une boucle.

Pour augmenter l'efficacité du bandage en 8, Fabre ajoute un coussin entre les épaules.

Outre ces bandages, il y a une foule d'appareils qui ont le même effet et qui se composent de parties solides. Nous avons parmi ceux-ci la croix de Heister; l'inventeur n'est pas Heister, mais Arnaud (17); sa forme n'est pas celle d'une croix, mais celle d'un T. Ce T en fer est fixé sur le dos du malade aux deux épaules, par des courroies qui partent des deux bras transversaux, et au thorax, par une ceinture partant de l'extrémité inférieure de la branche verticale. Pour augmenter l'effet, on place des compresses épaisses entre le dos et la longue branche.

L'appareil de Kecheley est la croix de Heister sans la branche verticale. C'est par conséquent une simple attelle, longue de 27 pouces et large de 3,5, fixée aux épaules par des courroies. Le corset de Brasdor est un peu plus compliqué. Il consiste en deux pièces symétriques qui couvrent, chacune d'un côté, toute la partie supérieure du dos. Ces deux pièces sont faites de toile double, couverte de peau de mouton. Au milieu elles sont réunies le long de l'épine dorsale par des lacets, comme les corsets de femme. Des deux côtés des courroies embrassent les épaules et les tirent en arrière.

Il y a aussi beaucoup d'appareils où l'on s'est servi de ressorts pour refouler l'épaule en arrière. C'est ainsi que Melier (3) emploie

un bandage pareil à celui de Boyer, en y ajoutant un ressort qui part en arrière, se courbe au-dessus de l'épaule malade, pour s'appliquer à la partie antérieure et la pousser en arrière. Au lieu d'un ressort, Hubenthal en emploie deux, partant de la partie dorsale d'une ceinture qui entoure la poitrine. Ces deux ressorts — un pour chaque épaule — sont courbés ainsi que celui de Melier; ils sont encore attachés à la ceinture sur la poitrine par des bandes.

Krakowitzer place les ressorts en avant et les attache aux branches horizontales d'un T en fer, fixé sur la poitrine par une ceinture. C'est la croix de Heister placée en avant au lieu de l'être en arrière.

On pourrait encore énumérer plusieurs appareils du même genre, mais ceux mentionnés plus haut suffisent bien à donner une idée exacte de leur mode d'action et de leur application.

Tous ces appareils sont depuis longtemps abandonnés. On s'est bien vite aperçu qu'on avait fait fausse route et la période pendant laquelle on les a employés a été très courte.

Quatrième catégorie : attelle extenseuse.

Hormis l'appareil d'Ellis qui, nous l'avons dit, pourrait en quelque sorte entrer dans cette catégorie, nous ne trouvons qu'un seul appareil, celui de Papini (45). Voici la description qu'en donne la *Gazette médicale*, d'après *Bulletino della Scienze mediche*.

On place sur les côtés de la clavicule quelques compresses assez longues, principalement aux points où tend à s'effectuer le déplacement; on maintient le tout par un spica ordinaire. Cette première partie de l'appareil sert de point d'appui aux autres pièces, qui ont pour but de prévenir tout dérangement des deux fragments.

La première pièce est une courroie ou une ceinture de cuir qui entoure le tronc à sa partie supérieure, immédiatement sous les aisselles; on fixe l'une des extrémités au corps même de la ceinture à l'aide d'une boucle, au niveau du sternum; celle qui reste libre doit avoir une longueur d'environ cinq paumes, pour l'usage que nous indiquerons tout à l'heure. Un scapulaire ordinaire, fait de toile solide, soutiendra cette ceinture le plus haut possible, en sorte que chez la femme elle n'exerce aucune pression incommode sur les seins, et qu'en général elle n'entrave pas trop la respiration, ce qui aurait infailliblement lieu, si la ceinture descendait un peu bas, puisque c'est là que la cavité thoracique augmente le plus.

La seconde pièce est une sorte de petite brassière faite d'un large

morceau de cuir, destinée à recouvrir la partie supérieure du bras du côté lésé, en s'étendant de l'apophyse acromion jusqu'à l'angle inférieur du deltoïde. Cette brassière est assujettie à la ceinture au-dessous de l'aisselle à l'aide de points de suture, et son bord supérieur, pour plus de solidité, également fixé au bord correspondant du scapulaire.

Tout ceci étant disposé, on applique sur la face antérieure de la brassière une compresse plusieurs fois repliée sur elle-même; une autre toute pareille est appuyée à la ceinture de cuir, au point occupé par la boucle, à peu près vis-à-vis du sternum. Chacune de ces compresses est maintenue dans sa position respective par des liens formés de plusieurs fils, enfilés à une aiguille courbe; ils servent à les fixer aux parties sous-jacentes de l'appareil, en les traversant à leur centre, pour faire ressortir l'aiguille à une courte distance; on prend soin de ne pas entamer la peau du malade.

Les bouts des liens ainsi passés doivent être assez longs pour fixer solidement les extrémités d'une forte attelle de bois, qui s'étend d'une compresse à l'autre, et joue le rôle de la clavicule, en soutenant l'épaule correspondante. Par suite, cette épaule, qui faute de soutien naturel était sans cesse attirée vers la poitrine, en est écartée par cette attelle, contre laquelle les muscles adducteurs épuiseront leurs efforts. A la vérité, cette attelle appuyant elle-même sur la compresse fixée à la ceinture, rien n'empêche celle-ci de reculer du côté opposé et d'annuler ainsi tout l'effet qu'on attend de l'appareil. Pour obvier à ce danger, on reprend l'extrémité de la ceinture demeurée libre, on la passe sous l'aisselle du côté lésé, derrière le dos, sur l'épaule opposée et on l'attache au bandage scapulaire.

Une autre précaution fort utile est de placer le bras correspondant dans une écharpe, et même, suivant l'exigence des cas, de le fixer au tronc à l'aide d'un bandage circulaire, pour prévenir tout mouvement préjudiciable.

L'appareil de Papini est, comme on le voit, assez original. Cependant il n'a pas beaucoup attiré l'attention des chirurgiens. Les auteurs en font rarement mention et personne, je crois, ne l'a employé, excepté Papini lui-même. Malgaigne dit quelques mots de cet appareil et trouve que « l'idée mérite d'être mentionnée ». Gurlt et Polaillon le citent en passant; Stimson écrit qu'il est très bien compris. On trouve encore quelques mots concernant l'appareil de Papini, mais ils sont rares. Personne n'a repris son idée; il est le seul à avoir essayé de refouler l'épaule en dehors au moyen d'une attelle.

En outre de tous ces appareils, qui peuvent être rangés dans une des quatre catégories énumérées jusqu'ici, il y en a encore un groupe dont le caractère est d'agir directement sur la clavicule et sur la fracture. Ce sont les attelles et les appareils moulés sur l'épaule.

Celse parle déjà des attelles, qu'on emploie quand il y a beaucoup de fragments. Albucasis recommande un emplâtre composé de poussière et de blanc d'œuf. Il faut y ajouter une attelle en bois léger, de la largeur de trois doigts.

Guy de Chauliac se sert d'une attelle de cuir. Brunninghausen en emploie une en papier. Dürr (36) la fait avec de la gutta-percha.

Pour les appareils moulés, Lesueur s'est également servi de gutta-percha. Hubenthal et Verneuil (50) ont fait des moulages en plâtre.

Il faut aussi mentionner les moyens qui ont pour principal but de baisser le fragment interne. Beaucoup de chirurgiens le font en plaçant des tours de bande, des écharpes, des bretelles, etc., à l'endroit de la fracture. Plusieurs des bandages énumérés sont faits ainsi; ils produisent un abaissement du fragment interne, en même temps qu'ils poussent l'épaule dans la direction voulue (Desault, Velpeau, etc.).

On s'est aussi servi de moyens spéciaux en mettant, par exemple, une petite pelote sur le fragment. Celse emploie une attelle creuse. Mayor recommande une gouttière en fil de fer (51). Zudnochowsky se sert d'un ressort pour obtenir l'abaissement (57). Mais tout cela ne représente cependant que des moyens auxiliaires; on a en effet ajouté souvent d'autres appareils appartenant aux catégories que je viens d'énumérer.

On a recommandé, comme moyen de traitement des fractures de la clavicule, la suture des fragments (Langenbuch) (56). L'asepsie a fait naître ce mode de traitement. Plusieurs chirurgiens l'ont mis en pratique. En général on ne le recommande que quand le déplacement est étendu et rebelle à tout autre traitement.

Citons encore comme curiosité la « méthode dorsale » de Pélissière. Il recommande de porter l'avant-bras derrière le dos et de le fixer dans cette position par quelques tours de bande passant sur l'épaule saine.

DEUXIÈME PARTIE

I. — Les rapports physiques de la clavicule.

La clavicule est un os long et mince. Sa conformation rappelle un peu celle d'un S. Physiquement, c'est un arc-boutant solide situé entre l'extrémité supérieure du sternum et l'omoplate. Elle est réunie au sternum par une articulation qui lui permet des mouvements assez libres dans tous les sens. Elle est attachée plus étroitement à l'omoplate par une arthrodie.

L'extrémité supérieure du sternum est peu mobile: elle ne l'est même que dans le sens antéro-postérieur ou, pour préciser davantage, dans une direction qui remonte d'arrière et d'en bas en avant et en haut. Ces mouvements ont d'ailleurs peu d'importance pour la clavicule et pour l'épaule; nous pouvons dans la suite considérer le bout supérieur du sternum comme fixé relativement au tronc.

L'extrémité externe de la clavicule est assez solidement liée à l'omoplate, ainsi que nous venons de le dire, et prend part aux mouvements de cet os. L'humérus se rattache à l'omoplate par l'articulation de l'épaule, la plus libre du corps.

Ces trois os, clavicule, omoplate et humérus, que nous appellerons os de l'épaule, n'ont pas de connexion directe avec le squelette du tronc, si ce n'est par l'articulation sterno-claviculaire; mais ils y sont réunis autrement. Il y a d'abord plusieurs muscles : le sterno-cléido-mastoïdien, l'omoplato-hyoïdien, le sous-clavier, les pectoraux, le trapèze, le grand dorsal, les rhomboïdes, l'élévateur de l'épaule et le grand dentelé. Puis nous avons le ligament costo-claviculaire et le ligament inter-claviculaire, ce dernier entre les bouts internes des deux clavicules. Ajoutons encore que la peau et le tissu conjonctif jouent un certain rôle dans le rattachement de l'épaule aux autres parties du corps; mais cela n'est que d'une importance secondaire.

Les muscles que nous avons énumérés s'étendent en tous sens des os de l'épaule à différentes parties du squelette. Laissons de côté leur action physiologique, et disons que ce sont des bandes élastiques qui lient l'épaule au tronc et l'empêchent de s'éloigner de la poitrine.

Un muscle, le grand dentelé, diffère cependant des autres. Il prend naissance, divisé en neuf parties, sur les faces extérieures des huit premières côtes. Ces diverses portions se réunissent bientôt, et le muscle ainsi formé suit la paroi de la poitrine, en s'appliquant aux courbures des côtes, pour s'attacher par un tendon très court le long

de la lèvre antérieure du bord interne de l'omoplate. Il n'attire pas l'épaule contre la poitrine, il la pousse plutôt en dehors, en donnant un point d'appui à l'omoplate.

Quand l'homme est debout, quelques faisceaux de muscles ont encore une autre fonction. Ils contre-balancent le poids du bras et de l'épaule, qui sans cela tomberaient contre la poitrine. Ces faisceaux, que nous allons appeler « faisceaux suspenseurs », forment une partie du trapèze.

Les rhomboïdes et l'élévateur de l'épaule supportent également en quelque sorte le poids de l'épaule, et indirectement celui du bras; mais leur effet est d'une importance moindre pour notre question, et nous pouvons les négliger.

Les faisceaux suspenseurs s'étendent de la tête et de la colonne vertébrale aux os de l'épaule dans une direction oblique; ils partent d'en haut à l'intérieur et vont aboutir en bas et en dehors.

Les deux ligaments, costo et interclaviculaires, fixent plus solidement l'extrémité interne de la clavicule. Leur importance est faible dans la question qui nous occupe en ce moment. Suivant quelques auteurs, le ligament interclaviculaire influe beaucoup, comme nous l'avons déjà dit, sur les mouvements de la clavicule brisée.

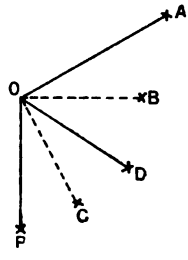

Fig. 1.

Il nous faut d'abord développer quelques questions de physique qu'il est nécessaire de connaître.

Soit (Fig. 1) A, B et C des points fixes, situés de telle façon que A soit plus élevé que B et C, et que B et C se trouvent de côtés différents, relativement au plan vertical qui comprend la ligne O A, et plus rapprochés de la ligne verticale passant par A que le point O. Soient encore OA un cordon non élastique, OB et OC des arcs-boutants solides attachés au point O, B et C, mais mobiles autour de ces points, et enfin P un poids suspendu au point O par le cordon OP.

Nous voyons que nous pouvons remplacer les deux arcs-boutants OB et OC par un seul OD, situé dans la ligne d'intersection des plans OBC et OAP. L'effet de OD est absolument le même que l'effet de OB et OC réunis.

Appelons maintenant P_0 le poids qu'a à soutenir l'arc-boutant OD, P_1 le poids qu'a à soutenir le cordon OA, et P_2 le poids qu'a à soutenir OB et P_3 le poids qu'a à soutenir OC, en supposant que OD n'existe pas.

Nous avons alors (Fig. 2).

1. $$P_o = \frac{\sin s}{\sin u} P$$

2. $$P_1 = \frac{\sin r}{\sin u} P$$

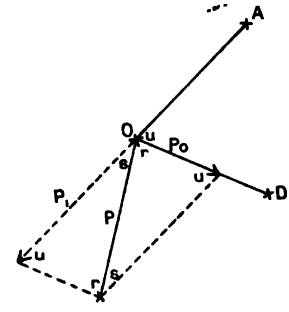

Fig. 2.

et (Fig. 3) :

3. $$P_{II} = \frac{\sin s_1}{\sin u_1} P_o = \frac{\sin s \sin s_1}{\sin u \sin u_1} P$$

4. $$P_{III} = \frac{\sin r_1}{\sin u_1} P_o = \frac{\sin s \sin r_1}{\sin u \sin u_1} P$$

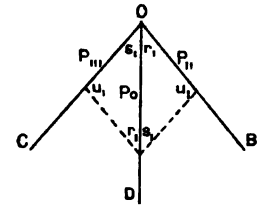

Fig. 3.

Supposons maintenant qu'un des deux arcs-boutants se brise ou qu'il vienne à manquer, comment le remplacer le plus avantageusement, c'est-à-dire de façon que la pression que le nouvel arc-boutant aura à supporter soit la plus petite possible?

La réponse est facile à trouver.

L'arc-boutant OC (Fig. 1) étant brisé, le point O est mis en mouvement par le poids P, et comme le cordon OA et l'autre arc-boutant OB sont intacts, ce mouvement se fait forcément suivant la circonférence du cercle que décrirait le point O, si nous faisions tourner le triangle AOB autour du côté AB.

Pour mettre un obstacle à un mouvement en employant le moins de force possible, il faut que cette force agisse selon la voie du mouvement contraire à celui-ci.

Dans notre cas, il faut par conséquent mettre le nouvel arc-boutant au point O, de telle façon qu'il soit tangent au cercle dont nous avons parlé ou, ce qui revient au même, il faut le placer perpendiculairement au plan AOB.

Si nous ne nous soucions pas de ce que la pression qu'a à soutenir le nouvel arc-boutant soit petite, nous pouvons placer celui-ci dans n'importe quelle direction, pourvu qu'il reste du même côté du plan AOB que C.

Au lieu d'un arc-boutant, on peut naturellement aussi employer une extension agissant dans le même sens.

Appliquons maintenant à l'épaule les principes que nous venons d'exposer.

Quand l'homme est debout, nous avons bien les mêmes conditions que dans notre problème de physique.

Le poids du bras remplace le poids P. L'omoplate et la clavicule font les deux arcs-boutants, et au lieu du cordon OA, nous avons les faisceaux suspenseurs.

Tous les facteurs sont donc réunis; nous n'avons pas des lignes et des points mathématiques, mais des os et des muscles. Le résultat ne pourra donc pas être rigoureusement exact, mais il nous donnera des indications précieuses et nous montrera le chemin à suivre dans le traitement des facteurs qui nous occupent.

Il s'agit d'abord de trouver des points qui correspondent à ceux de notre problème.

Comme il est impossible de trouver les points absolument exacts et de déterminer leur situation, nous allons nous contenter de ceux qui sont faciles à fixer et qui nous paraissent assez rapprochés des points exacts pour donner des résultats satisfaisants.

Nous procédons donc de la manière suivante. Pour le point O (Fig. 1) nous prenons la pointe de l'acromion, pour le point C, l'articulation sterno-claviculaire, et pour le point A, la protubérance occipitale. Les faisceaux suspenseurs s'attachent, comme nous le savons, au tiers interne de la ligne semi-circulaire supérieure et au ligament cervical. Comme point intermédiaire, la protubérance occipitale s'applique très bien à notre raisonnement. Reste le point B, qui évidemment doit être placé sur le bord interne de l'omoplate. Pour trouver l'endroit précis, remarquons que la partie supérieure de ce bord ou la partie située au-dessus de l'épine s'incline en dehors et qu'elle ne peut guère être un point d'appui dans le cas actuel. Nous croyons donc pouvoir négliger cette partie et prendre comme point B, un point situé sur le bord interne de l'omoplate, au milieu, entre l'angle inférieur et l'épine.

Pour déterminer ces points et les relations qui existent entre eux, nous allons nous figurer le système coordonné suivant.

L'axe des x est la ligne horizontale passant par les pointes des deux acromions. L'axe des y est la ligne verticale passant par la protubérance occipitale. Nous supposons que la tête est dans une position telle, que cette ligne verticale coupe l'axe des x, ce qui correspond très bien à la position habituelle de la tête. L'axe des z

est une ligne perpendiculaire aux autres axes à l'origine. L'axe des x est positif dans la direction en dehors, vers le côté en question. L'axe des y est positif en haut et l'axe des z en arrière.

Nous avons déterminé les points dont nous avons parlé, chez un jeune homme de vingt-cinq ans, et nous avons trouvé les coordonnées suivantes de ces points dans notre système :

A.	B.
La protubérance occipitale.	Le point sur le bord de l'omoplate.
$x = 0$	$x = 2$
$y = 15$	$y = -12$
$z = 0$	$z = 7$
C.	**O.**
L'articulation sterno-claviculaire.	La pointe de l'acromion.
$x = 2$	$x = 19$
$y = 0$	$y = 0$
$z = 8.5$	$z = 0$

Pour trouver les angles qui nous intéressent, nous allons d'abord chercher les équations des lignes OB, OC et OD. Nous mettrons ces équations sous la forme générale :

$$\frac{x-a}{\cos\alpha} = \frac{y-b}{\cos\beta} = \frac{z-c}{\cos\gamma}$$

ou α, β et γ sont les angles que fait la ligne avec les axes coordonnés.

La ligne OB doit passer par O et par B, et nous avons :

$$\begin{cases} \dfrac{x-2}{\cos\alpha} = \dfrac{y+12}{\cos\beta} = \dfrac{z-7}{\cos\gamma} \\ \dfrac{x-19}{\cos\alpha} = \dfrac{y}{\cos\beta} = \dfrac{z}{\cos\gamma} \\ \cos^2\alpha + \cos^2\beta + \cos^2\gamma = 1 \end{cases}$$

d'où :

$$\begin{cases} 17\cos\beta = 12\cos\alpha \\ 17\cos\gamma = -7\cos\alpha \\ \cos^2\alpha + \cos^2\beta + \cos^2\gamma = 1 \end{cases}$$

$$\cos^2\alpha + \left(\frac{12}{17}\right)^2\cos^2\alpha + \left(\frac{7}{17}\right)^2\cos^2\alpha = 1$$

$$\begin{cases} \cos\alpha = 0.77433 \\ \cos\beta = 0.54659 \\ \cos\gamma = -0.31884 \end{cases}$$

$$\begin{cases} \log\cos\alpha = 0.8889254 - 1 \\ \log\cos\beta = 0.7376577 - 1 \\ \log(-\cos\gamma) = 0.5035745 - 1 \end{cases}$$

Pour la ligne OC nous avons :

$$\begin{cases} \dfrac{x-2}{\cos\alpha} = \dfrac{z+8.5}{\cos\gamma}\,;\ y=0 \\ \dfrac{x-19}{\cos\alpha} = \dfrac{z}{\cos\gamma}\,;\ y=0 \\ \cos^2\alpha + \cos^2\gamma = 1 \end{cases}$$

$$\begin{cases} 2\cos\gamma = \cos\alpha \\ \cos^2\alpha + \cos^2\gamma = 1 \end{cases}$$

$$\begin{cases} \cos\alpha = \sqrt{0.8} \\ \cos\beta = 0 \\ \cos\gamma = \sqrt{0.2} \end{cases}$$

$$\begin{cases} \log\cos\alpha = 0.9515450 - 1 \\ \log\cos\beta = -\infty \\ \log\cos\gamma = 0.6505150 - 1 \end{cases}$$

$$\begin{cases} \alpha = 26^0\,33'\,54'' \\ \beta = 90^0 \\ \gamma = 63^0\,26'\,6'' \end{cases}$$

Nous nous rappelons que si a, b, c et $a_{,}$, $b_{,}$, $c_{,}$ sont les cosinus directeurs de deux lignes et si θ est l'angle entre ces lignes,

$$\cos\theta = aa_{,} + bb_{,} + cc_{,}$$

L'angle entre les deux lignes OB et OC, que nous allons appeler θ, se trouve donc ainsi :

$$\cos\theta = 0.77433.\sqrt{0.8} - 0.31884.\sqrt{0.2} = 0.549991$$
$$\log\cos\theta = 0.7403556 - 1$$
$$\theta = 56^0 38'$$

Pour trouver les cosinus directeurs de la ligne OD, nous chercherons d'abord ceux d'une ligne perpendiculaire aux lignes OB et OC.

Appelons maintenant a, b, c, les cosinus inconnus, $a_{,}$, $b_{,}$, $c_{,}$, les cosinus directeurs de la ligne AB, et $a_{,,}$, $b_{,,}$, $c_{,,}$ ceux de la ligne AC.

Nous avons alors :

$$\begin{cases} a = \dfrac{c_{,}\,b_{,,} - b_{,}\,c_{,,}}{\sin\theta} \\ b = \dfrac{a_{,}\,c_{,,} - c_{,}\,a_{,,}}{\sin\theta} \\ c = \dfrac{b_{,}\,a_{,,} - a_{,}\,b_{,,}}{\sin\theta} \end{cases}$$

et

$$\begin{cases} \log(-a) = 0.4663975 - 1 \\ \log b = 0.8785775 - 1 \\ \log c = 0.7674275 - 1 \end{cases}$$

Puis cherchons les cosinus directeurs d'une ligne perpendiculaire à la dernière ligne dont nous venons de parler et située dans le plan $z = 0$, ou ce qui est la même chose, les cosinus directeurs de OD.

Nous avons :

$$\begin{cases} a \cos \alpha + b \cos \beta = 0 \\ \cos^2 \alpha + \cos^2 \beta = 1 \\ \cos \gamma = 0 \end{cases}$$

$$\cos \beta = - \cos \alpha \frac{a}{b}$$

$$\cos^2 \alpha + \cos^2 \alpha \frac{a^2}{b^2} = 1$$

$$\cos \alpha = \frac{1}{\sqrt{1 + \frac{a^2}{b^2}}} = 0.93257$$

$$\begin{cases} \log \cos \alpha = 0.9696813 - 1 \\ \log \cos \beta = 0.5575013 - 1 \end{cases}$$

$$\begin{cases} \alpha = 21^0\, 9'\, 40'' \\ \beta = 68^0\, 50'\, 20'' \\ \gamma = 90^0 \end{cases}$$

Maintenant nous pouvons facilement trouver les angles.

Nous avons directement (Fig. 2) :

$$r = 68°50'20''$$

Pour s nous avons :

$$\operatorname{tg} s = \frac{19}{15} = 1.2666...$$

$$\log \operatorname{tg} s = 0.1026738$$

$$s = 51°42'40''$$

$$u = 59°27'$$

Comme nous connaissons les cosinus directeurs des trois lignes OB, OD et OC, nous pouvons calculer les angles entre eux et nous avons (Fig. 3) :

$$\log \cos r_{,} = 0.9635187 - 1$$

$$r_{,} = 23°9'26''$$

$$\log \cos s_{,} = 0.9212263 - 1$$

$$s_{,} = 33°28'34''$$

$$u_{,} = 123°22'$$

Par conséquent :

$$P' = 0.9114\, P$$

$$P_{,} = 1.083\, P$$

$$P_{,,} = 0.6019\, P$$

$$P_{,,,} = 0.4292\, P$$

Les faisceaux suspenseurs ont donc à su pporter une tension a peu près égale au poids du bras. La pression qu'a à soutenir l'omoplate est 0.6 du poids du bras. La clavicule soutient une pression encore plus petite, ou 0.4 du poids du bras.

Supposons maintenant la clavicule brisée.

L'épaule va se déplacer vers le point O et la direction la plus avantageuse pour un arc-boutant est alors perpendiculaire au plan AOB, d'après ce que nous avons expliqué dans notre problème.

L'équation du plan AOB se trouve donc :

$$L(x-2)+M(y+12)+z-7=0$$

équation générale d'un plan contenant le point B.

Notre plan doit couper l'axe des x au point O et l'axe des y au point A.

Nous avons donc deux équations pour déterminer les coefficients L et M :

$$\begin{cases} 17L+12M=7 \\ 27M-2L=7 \end{cases}$$

$$17\,\frac{27M-7}{2}+12M=7$$

$$\begin{cases} M=\frac{133}{483} \\ L=\frac{105}{483} \end{cases}$$

Nous pouvons donc écrire ainsi l'équation du plan AOB :

$$105x+133y+483z=1995$$

Pour notre but, il vaut cependant mieux la mettre sous la forme générale :

$$x\cos\alpha+y\cos\beta+z\cos\gamma-p=0$$

où α, β, γ sont les angles entre une ligne perpendiculaire au plan et les axes coordonnés.

Pour opérer la transformation, nous multiplions notre équation par

$$\frac{1}{\sqrt{105^2+133^2+483^2}}=\frac{1}{\sqrt{262003}}$$

$$\frac{105}{\sqrt{262003}}x+\frac{133}{\sqrt{262003}}y+\frac{483}{\sqrt{262003}}z-\frac{1995}{\sqrt{262003}}=0$$

d'où nous tirons :

$$\log\cos\alpha=0.3120362-1$$
$$\log\cos\beta=0.4146985-1$$
$$\log\cos\gamma=0.9747940-1$$

et

$$\alpha = 78°9'46''$$
$$\beta = 74°56'23''$$
$$\gamma = 19°19'57''$$

Ce sont les angles entre les axes coordonnés et la direction dans laquelle se déplace l'épaule, la clavicule étant brisée.

Si nous voulons connaître les angles entre les plans des axes et la direction de déplacement, nous n'avons qu'à prendre les angles complémentaires.

Ainsi :

L'angle entre la direction de déplacement et le plan médian est 11°50'14".

L'angle entre la direction de déplacement et le plan frontal est 70°40'3".

L'angle entre la direction de déplacement et le plan horizontal est 15°3'37".

Il faudrait donc agir dans cette direction pour maintenir l'épaule en place avec le moins d'efforts possible, après une fracture de la clavicule, en supposant que nous puissions appliquer à l'épaule les résultats de notre problème.

Mais, nous le verrons, cela n'est pas exact. Dans notre problème, nous avons dit qu'on pourrait mettre l'arc-boutant remplaçant dans n'importe quelle direction, pourvu qu'il restât du même côté du plan AOB que C : l'effet restait toujours le même en maintenant le point O en place. Pour l'épaule c'est bien différent. Nous avons ici les faisceaux suspenseurs qui sont élastiques; d'autre part, le point d'appui de l'omoplate n'est pas stable, il dépend aussi d'un muscle élastique, du grand dentelé. Pour pouvoir considérer les muscles comme des cordons non élastiques, et pour pouvoir leur appliquer nos résultats, il faut que leur tension soit toujours la même, en d'autres termes, il faut charger les muscles du poids qu'ils ont ordinairement à soutenir.

Nous pouvons cependant faire une petite concession. Si les muscles sont moins chargés qu'à l'ordinaire, ils ne se rétractent pas; ils sont en quelque sorte habitués à régler leurs contractions à une certaine mesure pour les petites tensions. Ainsi on n'élève pas l'épaule en se couchant; néanmoins l'effet du poids du bras est supprimé et les faisceaux suspenseurs sont déchargés..

Au contraire, une surcharge inaccoutumée se sent très vite. Si l'on est peu habitué à porter des poids à la main, et que l'on ait en main une valise, les faisceaux suspenseurs et les faisceaux du grand

dentelé se fatiguent bientôt et s'allongent forcément. On sent une douleur à la nuque et dans le dos; l'épaule se baisse contre la poitrine.

Nous croyons donc être autorisés à modifier la condition prononcée plus haut et dire qu'on peut appliquer à l'épaule les résultats du problème, pourvu que les muscles (les faisceaux suspenseurs et le grand dentelé) soient chargés autant ou *moins* qu'à l'ordinaire.

Si nous mettions l'arc-boutant dans la direction la plus avantageuse pour lui, le grand dentelé serait évidemment plus chargé qu'à l'ordinaire. Il faut donc négliger cette direction. Mais une autre se présente d'elle-même à l'esprit, celle de la clavicule. Si nous mettons notre arc-boutant dans cette direction, les muscles resteront assurément dans les conditions ordinaires de tension, mais la direction de la clavicule n'est pas autrement très avantageuse. Nous voyons, en effet, qu'elle diffère beaucoup de celle du déplacement.

La clavicule a aussi un rôle un peu différent de celui de notre arc-boutant. Elle ne doit pas seulement supporter le poids du bras, mais aussi soutenir l'épaule quand agissent les muscles puissants qui vont de la poitrine au bras. Quand la clavicule est brisée, on n'emploie guère le bras, les muscles restent en repos et l'arc-boutant n'a qu'à soutenir le poids du bras et de l'épaule.

La direction de la clavicule ne convient également pas très bien à notre but. Mais il y a encore une autre raison pour rejeter les deux directions dont nous venons de parler; elle est d'une importance aussi décisive que celles tirées de nos recherches théoriques. En pratique, il est très difficile d'appliquer des arcs-boutants dans ces directions.

Nous voyons qu'il faut aussi penser aux difficultés pratiques, et nous pouvons ajouter que celles-ci sont très grandes. Quand nous parlerons, plus bas, des moyens de traitement pratiques, nous montrerons comment nous avons surmonté ces difficultés et quelle direction nous avons choisie comme étant, selon nous, la plus pratique.

Pour nous résumer, nous dirons qu'un appareil construit pour le traitement des fractures de la clavicule doit avoir pour effet de porter l'épaule dans une direction faisant un angle de 12 degrés avec le plan médian, un angle de 71 degrés avec le plan frontal et un angle de 15 degrés avec le plan horizontal. Pour réaliser pratiquement ces conditions, l'appareil doit satisfaire aux exigences suivantes.

1° Il doit agir comme un arc-boutant (ou extenseur) appliqué à

l'épaule de telle façon que la tension des faisceaux suspenseurs et du grand dentelé ne devienne pas plus grande qu'à l'ordinaire.

2° Il ne doit pas entraver les mouvements de la poitrine.

3° Il ne doit ni exercer une pression trop forte sur la peau, ni trop gêner le malade.

Nous avons précédemment invoqué seulement le poids du bras, pour expliquer la disposition qu'a l'épaule à se déplacer quand la clavicule est brisée. Nous croyons aussi qu'il n'y a que ce poids qui occasionne dans le traitement de véritables difficultés. Nous convenons que les muscles peuvent avoir quelque influence sur les mouvements de l'épaule après la fracture et que le ligament interclaviculaire peut jouer un rôle dans des cas exceptionnels. Mais ce sont des petits inconvénients faciles à surmonter. La seule, la grande difficulté, nous le répétons, est de supprimer l'effet de la pesanteur. Nous en avons seulement la preuve. On a toujours obtenu de bons résultats en traitant les malades dans la position horizontale; la pesanteur est alors sans effet.

La conception de l'épaule et en particulier de la clavicule, que nous venons d'exposer, n'est pas nouvelle, quoiqu'elle n'ait jamais été aussi complètement développée.

Sans insister sur tous les passages dans lesquels nous avons vu les auteurs faire entrevoir des idées semblables, nous nous bornerons à citer deux savants illustres dont l'autorité ne pourra guère être contestée.

Tillaux écrit dans son *Traité d'anatomie topographique* (5e édition, pages 481-482) : « La clavicule a pour fonction de maintenir l'épaule écartée du thorax, à la manière d'un arc-boutant qui rattache ces deux parties l'une à l'autre. C'est pourquoi, la clavicule étant fracturée, l'épaule se rapproche du tronc; de plus, la clavicule s'oppose à la chute de l'épaule : d'où l'abaissement de celle-ci et sa projection en avant après la fracture. »

Stimson s'exprime encore plus nettement (*A Treatise on fractures*, London, 1883, page 337) : « It must be remembered that the shoulder hangs out from the chest as a sign hangs out from the side of the house; the scapula and the clavicle are two lateral supports and the trapezius muscle is a suspensory one ».

II. — Critique des appareils.

Desault disait qu'il faut porter l'épaule en haut, en dehors et en arrière. Tous les chirurgiens, nous l'avons dit, ont accepté ses

indications; même avant son époque, elles s'étaient présentées à l'esprit des chirurgiens anciens, quoique aucun d'entre eux ne les eût encore nettement formulées.

Nous savons maintenant que les indications de Desault ne sont pas bien exactes. Il n'est pas nécessaire de porter l'épaule en trois directions différentes, il suffit qu'elle en suive une seule.

Il est vrai que trois forces constantes appliquées au même point peuvent toujours être remplacées par une seule et *vice versa*, sans que l'action soit changée; qu'on peut toujours supposer qu'il n'y a qu'une force, bien qu'on ait affaire à trois.

Les indications de Desault semblent revenir au même que celle que j'ai donnée plus haut. Elles tendent en effet vers le même but, mais l'identité n'est qu'apparente. Les indications du célèbre chirurgien ne suffisent pas; quelques points très importants font défaut.

La direction de la résultante, qui doit remplacer les trois forces, dépend de leurs directions et de leurs puissances; on les appelle composantes.

Les directions des composantes sont bien déterminées dans notre cas. Desault dit qu'elles doivent agir en haut, en dehors et en arrière. Cela est bien précis. Mais pour les puissances des composantes, nous ne trouvons aucune indication, et tant qu'elles ne sont pas connues, la résultante reste indéterminée. Quand il ne s'agit que de la direction de la résultante, on peut à la rigueur se contenter de connaître les proportions réciproques des trois composantes. Desault n'en dit rien et personne n'y a pensé après lui.

Si donc on veut employer trois forces différentes pour la rétention de l'épaule, en d'autres termes, si on veut la pousser dans trois directions, il faut nécessairement déterminer les proportions réciproques entre les forces employées; il faut dire de combien l'on veut la pousser dans les directions différentes. Personne ne s'en est préoccupé et les appareils en sont la preuve.

La nécessité de ne pas surcharger les faisceaux suspenseurs, et surtout le grand dentelé, a aussi complètement échappé à l'attention des chirurgiens. C'est, nous le croyons, la plus grande faute commise, et c'est la raison d'insuccès nombreux.

Pourtant il faut avouer qu'en général, les faisceaux suspenseurs n'ont pas été surchargés par les appareils. Ce fait est bien naturel, parce qu'on n'a jamais été tenté de le faire et les indications de Desault prescrivent aussi de pousser l'épaule en haut, c'est-à-dire décharger les faisceaux suspenseurs. Instinctivement, on a ménagé ces muscles mais, comme nous le verrons, il n'en est plus de même pour le grand dentelé.

Cependant il y a des appareils qui agissent dans les trois directions indiquées par Desault. On pourrait peut-être modifier leur action de telle sorte que la résultante ait la direction juste. Les chirurgiens qui ont employé ces appareils les ont peut-être ajustés en les posant. Ils l'ont fait sans s'en douter et même sans connaître la direction que doit avoir la résultante, mais en observant l'effet produit par les appareils et en réglant ceux-ci de façon à obtenir l'effet juste. Nous verrons ce qu'il en est en examinant les appareils que nous connaissons déjà.

Dans tous les appareils de la première catégorie, l'action portant l'épaule en dehors est bien petite; on voit dès le premier examen, qu'ils ne suffisent pas à pousser l'épaule dans la direction voulue, quand il faut un moyen efficace.

Parmi les bandages de cette catégorie, nous trouvons aussi celui de Sayre. Ce bandage a été bien vanté et bien souvent employé, en particulier par Volkmann, dont l'autorité l'a généralement fait accepter comme un excellent moyen. Pour cette raison, nous voulons l'examiner un peu plus minutieusement.

La bande II du bandage n'est qu'une écharpe, et la bande III ressemble beaucoup à une mitella. Elle exerce, il est vrai, une pression sur le sommet de l'angle formé par les deux fragments, mais son action est bien celle d'une mitella. Ces bandes ne représentent donc rien de particulier qui puisse expliquer le grand succès du procédé. Pour ma part, je pense que ces deux bandes n'y sont pour rien. La brillante réussite est à coup sûr entièrement due à la bande I.

Quel est donc l'effet de cette bande merveilleuse? Elle ramène l'épaule en arrière, disent les auteurs. Boie écrit dans sa thèse, consacrée au bandage de Sayre, que la bande I tourne l'humérus en dehors. Puis il ajoute qu'avec la bande II elle produit un effet de levier, l'humérus jouant ce rôle.

On voit que cette bande I a beaucoup préoccupé l'imagination des chirurgiens.

L'effet de levier que Boie a trouvé m'est absolument incompréhensible, et je pense qu'il l'est pour Boie lui-même. Il n'y en a évidemment pas trace. Les quelques mots par lesquels Boie essaie d'expliquer son idée la rendent encore plus confuse.

Quant à l'action qui tournerait l'humérus en dehors, elle n'existe pas non plus, ou plutôt elle n'a pas la moindre importance. A vrai dire on peut, si l'on veut, distinguer à la rigueur une action de ce genre. La bande I cherche évidemment à tourner l'humérus en

dehors, mais comme l'avant-bras est plié sur la poitrine, cette action rotative est annulée. La preuve en est justement dans la position de l'avant-bras, qui serait dirigé en avant ou en dehors, si l'humérus était tourné dans ce sens. Plus haut, dans la première partie, nous avons déjà exposé ce cas.

Reste l'action qui ramène l'épaule en arrière. Pour voir l'effet de la bande I, nous pouvons la considérer comme distendue entre le point où elle quitte l'humérus et celui où elle atteint le dos. Cette partie de la bande est seule à nous intéresser. Le reste de la bande est collé à la peau et n'a d'autre effet que d'attacher les deux bouts. Entre les points d'insertion que je viens d'indiquer, la bande va de dehors en dedans presque horizontalement, et elle agit naturellement dans cette même direction. Pour ramener l'épaule en arrière, il faudrait que la bande agit aussi dans une direction perpendiculaire à la sienne propre, ce qui est impossible.

De toutes les actions qu'on a attribuées à la bande I, il ne reste donc absolument rien. Cette bande n'a qu'un effet d'importance bien minime. Elle tire l'humérus vers la poitrine et contribue à le maintenir fixe; voilà tout l'effet de cette bande merveilleuse.

En somme, le bandage de Sayre agit comme une mitella ou une écharpe. Il fixe plus solidement le bras. C'est là toute la différence. Il est bien inférieur à plusieurs bandages, celui de Mayor, par exemple. Le bandage de Mayor a les mêmes effets que celui de Sayre, mais il a l'avantage d'être plus simple, de coûter moins cher, de mieux fixer le bras et de moins gêner le malade.

Les bandages de la deuxième catégorie semblent excellents à première vue. Ils agissent en haut, en dehors et en arrière; leur action peut être réglée au gré du chirurgien. Mais ils ont leur point faible comme les autres. C'est toujours l'action de dedans en dehors. Cette action n'est pas assez efficace, et cela pour plusieurs raisons. La pression du bras contre la pelote devient vite insupportable et peut donner naissance à des eschares, si l'appareil est trop serré. La pelote s'aplatit toujours légèrement et les bandes se desserrent peu à peu, ce qui atténue leur effet. Ajoutons encore qu'il y a dans beaucoup de bandages de cette catégorie, des bandes qui enserrent le tronc, et qui sont à rejeter parce qu'elles entravent les mouvements de la poitrine.

Tout cela fait qu'on ne peut davantage régler suffisamment les appareils de la deuxième catégorie, même si l'on connait la direction que doit avoir la résultante. Aussi le bandage de Desault est-il délaissé depuis longtemps, quoique la plupart des appareils modernes

soient construits suivant les mêmes principes que cet appareil célèbre.

Les appareils de la troisième catégorie montrent encore mieux que les autres qu'on n'a point apporté une attention suffisante aux rapports physiques de l'épaule. En les construisant, on a comme toujours complètement négligé ce fait que le point d'appui de l'omoplate est mobile et que le grand dentelé peut être surchargé. Si ce point d'appui était fixe, le bandage en 8 serait assurément un bandage parfait. Il maintiendrait l'épaule dans la position voulue, sans entraver les mouvements de la poitrine. De plus, il serait très simple et facile à appliquer. Mais, puisque le grand dentelé, qui soutient l'omoplate, est un muscle élastique, l'effet du bandage en 8 est bien différent. La pression qu'il fait supporter à l'omoplate est beaucoup plus grande que celle due ordinairement au poids du bras. Le grand denteté se fatigue vite et se détend. L'omoplate se rapproche du rachis et prend une fausse position, de même que le fragment externe de la clavicule, qui s'approche du sternum au lieu de s'en éloigner.

Les autres appareils de cette catégorie offrent tous le même inconvénient que le bandage en 8; pourtant, il est moins accentué. Ils surchargent le grand dentelé et leur action dans la direction du dedans au dehors est illusoire. Ils sont donc entièrement à rejeter.

Il ne nous reste maintenant que la quatrième catégorie représentée par un seul appareil : l'appareil de Papini. Nous nous bornerons donc à étudier celui-ci.

Remarquons d'abord que Papini ne s'explique pas le mécanisme de l'épaule; qu'il attribue en grande partie sa disposition à se déplacer à l'action fâcheuse des muscles adducteurs (pectoraux). Cependant sa manière de voir est évidemment juste. La clavicule étant brisée, le procédé le plus naturel pour obvier au déplacement de l'épaule, consiste à remplacer la clavicule par une attelle solide qu'on fixe aux points où sont fixées les extrémités de la clavicule. C'est ce qu'on fait pour les longs os des membres, et c'est ainsi que Papini veut procéder. Il faut admettre que cette manière d'agir est en principe irréprochable.

Malheureusement, l'application pratique n'en est pas facile. Aussi Papini n'a-t-il pas réussi à réaliser ses théories. Il n'a pas pu fixer les extrémités de l'attelle aux points où sont fixés les deux bouts de la clavicule. De plus, il n'a pas su obtenir un point d'appui assez stable sur la poitrine. Ceci fait déjà que son appareil ne satisfait aucunement à ce que l'on attend de lui. Si nous ajoutons que le tour,

quoique placé assez haut, entrave les mouvements de la poitrine, nous voyons bien que l'appareil est mauvais. Les beaux résultats de Papini sont probablement dus à ce qu'il a traité ses malades au lit.

Les appareils moulés ne sont guère bons pour le traitement qui nous occupe. Ils n'assurent pas à l'épaule l'immobilité désirable et manquent ainsi leur but. Du reste, ils sont trop compliqués et trop difficiles à fabriquer. Aussi n'ont-ils jamais eu de succès. Les autres appareils que nous avons mentionnés plus haut, ne sont qu'accessoires, et nous n'avons pas besoin d'en parler ici.

Nous voyons qu'il n'existe pas un seul appareil construit de telle sorte qu'on puisse l'employer avec avantage pour le traitement des fractures de la clavicule, les cas légers exceptés. Dans les cas faciles, on peut naturellement employer n'importe quel bandage, mais alors la plupart des appareils sont inutilement compliqués; il ne peut être question que de la mitella ou de bandages du même genre.

Les bandages de la première et de la troisième catégorie sont construits d'après des principes absolument faux, quand il s'agit de cas rebelles. Les appareils de la seconde catégorie, qui agissent le mieux dans les trois sens différents, sont un peu meilleurs, et l'on pourrait peut-être les employer, si l'on n'en était empêché par un obstacle, l'action de la pelote, qui est mauvaise. Ces trois catégories sont donc à rejeter.

La quatrième est celle dans laquelle nous devons rechercher un appareil rationnel. Celui de Papini, le seul qui existe, est mauvais, mais on ne peut rien objecter aux principes généraux de la catégorie.

Les quatre catégories que nous avons établies, sont d'accord avec les idées jusqu'à présent en faveur. Quand à ces idées nous aurons opposé les nôtres, la division n'aura probablement pas d'importance pour les appareils nouveaux, qu'il faudra juger d'une autre manière et considérer à un autre point de vue.

III. — Les Moyens pratiques.

Lorsque la clavicule est brisée, le premier soin consiste à remettre en bonne position les fragments qui se sont ordinairement déplacés.

Cette réduction est facile. On peut l'opérer en poussant l'épaule malade en haut, en dehors et en arrière. Si l'on ne réussit pas ainsi, on peut employer les moyens dont nous avons parlé plus haut. On peut mettre le genou entre les omoplates du malade et tirer ses deux épaules en arrière. Ou bien on peut le faire coucher sur le dos

avec un coussin entre les épaules et refouler ensuite les deux épaules en arrière. On arrive toujours à faire la réduction.

Celle-ci opérée, il suffit pour les cas peu graves, de placer au bras malade une mitella ou une écharpe en baudrier. L'une et l'autre sont bonnes, mais l'écharpe nous semble plus commode pour le malade; et pour cette raison, elle est souvent préférable.

Si l'on veut fixer le bras plus solidement, il faut employer

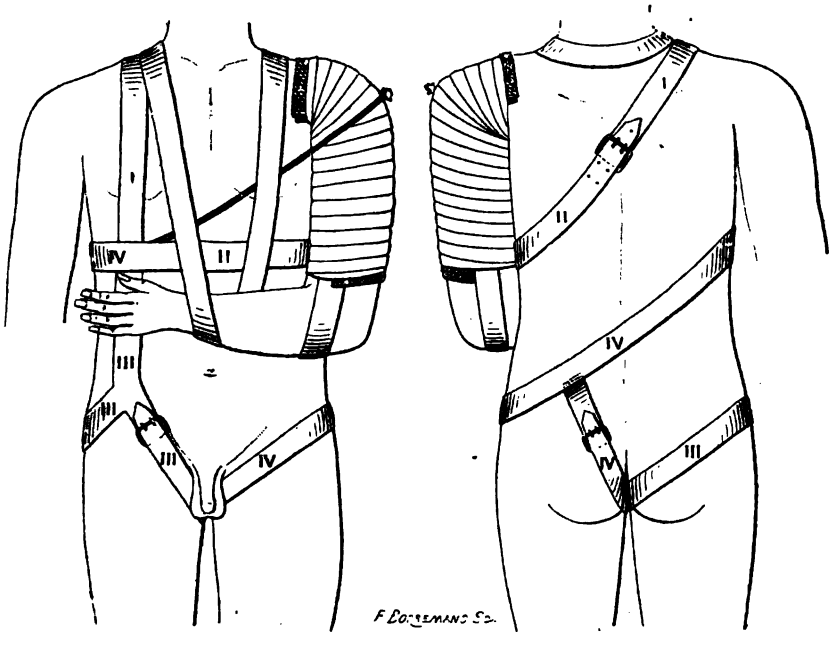

Fig. 4. — Appareil de Gratschoff pour fractures de la clavicule en place. Vu par devant et par derrière.

l'écharpe de Mayor, ou plutôt avec la modification faite par Gosselin. Il arrive néanmoins souvent que ces bandages ne suffisent pas à maintenir les fragments en place; il faut alors appliquer l'appareil que nous avons construit à cet effet. C'est à notre avis le seul existant qui repose sur des principes justes.

Il consiste en trois parties principales :

1° Une épaulière attachée par des bandes à l'épaule malade;

2° Une solide tige de fer dont un bout est attaché à l'épaulière, à l'endroit correspondant à la pointe de l'acromion et l'autre à un bandage qui le fixe sur la poitrine, à peu près à 4 centimètres au-dessous de la mamelle du côté sain. Le bout supérieur peut tourner librement autour de la cheville qui le fixe à l'épaulière.

3° Un bandage formé de quatre bandes. Elles sont réunies à angle droit par leurs bouts et liées à l'extrémité inférieure de la tige de fer, qui doit être fixée, comme nous l'avons dit, au-dessous de la mamelle du côté sain. De ce point les bandes partent dans des directions différentes. La première va directement en haut et passe sur l'épaule saine. La deuxième va en dedans et continue dans la direction horizontale sous le bras malade, pour se réunir par une boucle au dos avec la première bande. La troisième va en bas, contourne la cuisse du côté sain et se fixe à elle-même par une boucle. La quatrième va en dehors sous le bras sain, puis traverse le dos et contourne la cuisse du côté malade. Enfin elle se fixe sur elle-même, comme la bande précédente.

L'appareil comprend, en outre, une bande qui s'attache à l'épaulière et qui soutient le coude. Il est complété par une mitella destinée à immobiliser l'avant-bras.

Les dernières parties sont des compléments de l'appareil; on peut les employer ou les négliger selon le cas. Le dessin nous montre l'appareil en place (Fig. 4).

Pour pouvoir juger de l'effet de notre appareil, nous avons refait les calculs exposés plus haut, avec la seule différence que nous avons remplacé la clavicule que nous supposons brisée, par la tige en fer. Nous avons par conséquent pris pour le point C un point à une distance de 4 centimètres au-dessous de la mamelle du côté supposé sain.

La tige étant solide, nous pouvons la considérer comme un arc-boutant droit mis entre le point C et la pointe de l'acromion.

Pour le point C, nous avons trouvé chez le même homme de vingt-cinq ans les coordonnées suivantes :

C

Un point 4 centimètres au-dessous de la mamelle.

$$x = -9$$
$$y = -19$$
$$z = -13$$

Les résultats obtenus sont :

$$0 = 39°37'20''$$
$$r = 55°16'30''$$
$$s = 51°42'40''$$
$$u = 73°0'50''$$
$$r_{,} = 18°36'$$

$$s_{,} = 21^{\circ}\ 1'20''$$
$$u_{,} = 140^{\circ}22'40''$$
$$P^{\circ} = 0.82P$$
$$P_{,} = 0.86P$$
$$P_{,,} = 0.46P$$
$$P_{,,,} = 0.41P$$

Nous voyons que les faisceaux suspenseurs et le grand dentelé sont moins chargés qu'à l'ordinaire, la clavicule étant intacte. Ainsi les premiers n'ont à supporter qu'une tension de 0.86P au lieu de 1.08P. La tension du grand dentelé est 0.46P au lieu de 0.60P. La pression qu'a à soutenir la tige de fer est à peu près semblable à celle que soutient ordinairement la clavicule : 0.41P au lieu de 0.43P.

Les grands avantages qu'offre notre appareil sont évidents :

Il est facile à appliquer. Il est commode à porter. Il peut être construit avec des matériaux simples et à très bas prix.

Il agit dans une direction très avantageuse pour les muscles intéressés. Si même il y avait des erreurs considérables dans la situation des points, nous pourrions être sûr que les muscles ne seraient pas surchargés. Il n'entrave pas les mouvements de la poitrine.

Quand les deux clavicules sont brisées, on peut très bien mettre deux appareils, un de chaque côté.

Deux ou trois semaines suffisent pour la guérison.

C'est là le traitement rationnel des fractures de la clavicule. Il y a naturellement bien des cas qui exigent encore un traitement particulier et qui dépendent des indications que présentent ces cas.

Les fractures exposées doivent être désinfectées, les lésions concomitantes être soignées selon les règles générales. Il n'y a rien de spécial dans ces cas-là. Ajoutons seulement que dans quelques circonstances exceptionnelles, il peut être utile de suturer les fragments, soit par un fil d'argent, soit par un fil de matière autre. Mais cette méthode ne doit pas être généralisée pour les fractures en question.

Le traitement au lit est, nous l'avons dit, un bon procédé; mais il est à rejeter en raison des difficultés qu'on a à l'employer et du désagrément qu'il cause au malade. Il faut réserver ce mode de traitement pour les cas où les lésions concomitantes l'exigent.

Index bibliographique.

1. Albert, *Lehrbuch der Chirurgie*, Wien, u. Leipzig, 1884, t. II.
2. Albucasis, *Chirurgie*, trad. par L. Leclerc, Paris, 1861.
3. B. Anger, *Traité iconographique des maladies chirurgicales*, Paris, 1865.
4. Bardeleben, *Lehrbuch der Chirurgie*, Berlin, 1880, t. II.
5. Bardenheüer, *Die Verletzungen der oberen Extremitäte* (*Deutsche Chirurgie* v. Billroth v. Lücke, 1886, Lief. 63).
6. Boie, *Endresultate der clavicular Fracturen bei der Behandlung mit dem Sayren schen Heftpflasterverband*. Thèse de Würzbourg, 1887, n° 13.
7. Bourgeois, *Note sur le traitement des fractures non compliquées de la clavicule par la simple écharpe* (*Bulletin gén. de Thérapeutique*, 1862, t. LXII, p. 59).
8. Boyer, *Traité des maladies chirurgicales*, Paris, 1845, t. III.
9. Brasdor, *Mémoire sur la fracture de la clavicule* (*Mémoires de l'Académie royale de Chirurgie*, 1774, p. 575).
10. Brunninghausen, *Traité sur la fracture de la clavicule et sur une méthode facile et sûre de la guérir sans laisser de difformité* (*Bibliothèque germanique*, Würzbourg. 1798, t. II, p. 403).
11. Büngner, *Uber die Behandlung der Schlüsselbeinbrüche und einen neuen Verband für dieselben* (*Deutsche med. Wochenschrift*, 1892).
12. Celse, *Traité de la Médecine*, trad. par Charles des Etangs, Paris, 1846.
13. Chassaignac, *Traité clinique et pratique des opérations chirurgicales*, t. II.
14. Chauliac, *La grande Chirurgie*, trad. par Mingiousaulx, Bordeaux, 1672.
15. Delpech, *Précis élémentaire des maladies réputées chirurgicales*. Paris, 1816, t. I.
16. Desault, *Œuvres chirurgicales*. Paris, 1798.
17. Dubreuille, *Des fractures de la clavicule*. Thèse de Paris, 1874, n° 235.
18. D'Egine (Paul), *Chirurgie*, trad. par R. Briau, Paris, 1855.
19. Fabre, *Appareil très simple à extension et contre-extension permanente dans le traitement des fractures de la clavicule* (*Gazette méd. de Paris*, 1842, p. 777).
20. Fano, *Etudes sur le déplacement des fragments dans les fractures de la clavicule* (*Union médicale*, 1857, p. 101).
21. Flamant, *Bandage pour la fracture de la clavicule* (*Archives gén. de Médecine*, 1830, p. 126).
22. Flower, *Injuries of the upper extremity. Holmes' system of surgery*. London, 1861, t. II.
23. Gerdy, *Observations et réflexions sur les fractures de la clavicule et sur celles du col du fémur* (*Archives gén. de Médecine*, 1834, 2e série, t. VI, p. 356).
24. Göschel, *Ein Verband für Schlüsselbein und Acromialfracturen mit stark dislocirten Bruchenden* (*Centralblatt für Chirurgie*, 1887, p. 177).
25. Gosselin, *Clinique chirurgicale de l'hôpital de la Charité*, 1879, t. I.
26. Guérin, *Du traitement des fractures qui se consolident ordinairement d'une façon vicieuse* (*Archives gén. de Médecine*, 1845, p. 43).
27. Gurlt, *Handbuch der Lehre von den Knochenbrüchen*. Hamm, 1864, t. II.
28. Hamilton, *A practical treatise on fractures and dislocations*. Philadelphia, 1871.
29. Heister, *Institutions de Chirurgie*. Avignon, 1770, t. I.
30. Helferich, *Précis iconographique des fractures et des luxations*. Édition française par P. Delbet, Paris, 1896.
31. Hippocrate, *Œuvres complètes*. Traduction nouvelle, par E. Littré, Paris, 1844, t. IV.
32. Hoffa. *Lehrbuch der Fracturen und Luxationen*, Würzbourg, 1888.
33. Hubenthal, *Nouvelle manière de traiter les fractures* (*Nouveau journal de Médecine, Chirurgie, etc.*, 1819, p. 210).
34. Hüter, *Grundriss der Chirurgie*. Leipzig, 1882, t. II.
35. Keckeley, *Description d'une nouvelle attelle pour la fracture de la clavi-*

cule (*Gazette méd. de Paris*, 1835, p. 88; et *The American Journal of the medical Sciences*).

36. König, *Lehrbuch der speciellen Chirurgie*, Berlin, 1879, t. II.

37. Lesueur, *Gazette méd. de Paris*, 1853, p. 88.

38. Lisfranc, *Fracture de la clavicule* (*Gazette des hôpitaux*, Paris, 1841, p. 383).

39. Malgaigne, *Traité des fractures et des luxations*, Paris, 1847, t. I.

40. Mayor, *Note sur une gouttière brachiale et un nouvel appareil pour la fracture de la clavicule* (*Archives gén. de Médecine*, Paris, 1827, 1re série, t. XIV, p. 366).

41. Mayor, *Mémoire sur le traitement des fractures de la clavicule* (*Gazette méd. de Paris*, 1835, p. 225).

42. Mayor, *Modifications de l'appareil pour les fractures de la clavicule* (*Gazette méd. de Paris*, 1835, p. 302).

43. A. Nélaton, *Eléments de Pathologie chirurgicale*, Paris, 1844, t. I.

44. Packard, *Fractures de la clavicule* (*Encyclopédie internationale de Chirurgie*, publié par Ashurst, t. II).

45. Papini, *Nouvelle méthode pour le traitement des fractures de la clavicule* (*Gazette médicale*, 1835, p. 218; de *Bulletino delle Scienze mediche*).

46. Amb. Paré, *Œuvres complètes*, Paris, 1840, t. II.

47. Pelissière, *Nouveau mode de traitement des fractures de la clavicule* (*Journal de Médecine et de Chirurgie pratiques*, 1845, t. XVI, p. 337).

48. J.-L. Petit, *Traité des maladies des os*. Paris, 1723, t. II.

49. Pick, *Fractures and dislocations*, London, 1885.

50. Picqué, *Réflexions sur deux cas de fracture de la clavicule* (*Gazette méd. de Paris*, 1884, p. 397).

51. Polaillon, *Dictionnaire encycl. des Sciences médicales*. Art. Clavicule. Paris, 1875.

52. Récamier, *Note sur un nouveau bandage pour les fractures de la clavicule* (*Bulletin général de Thérapeutique*, 1842, p. 105).

53. Ribes, *Mémoires et Observations d'Anatomie, de Physiologie, de Pathologie et de Chirurgie*. Paris, 1841, t. II.

54. Ricard, dans *Traité de Chirurgie*, S. Duplay et P. Reclus. Paris, 1890, t. II.

55. Richerand, *Histoire des progrès récents de la Chirurgie*. Paris, 1825.

56. Rieffel, dans *Traité de Chirurgie*, Le Dentu et P. Delbet. Paris, 1896, t. II.

57. Rosenthal, *Du traitement des fractures de la clavicule*. Thèse de Paris, 1888.

58. Scalvanti, *Nouvel appareil pour la fracture de la clavicule* (*Gazette méd. de Paris*, 1844, p. 790).

59. Simonin, *Nouvel appareil pour la fracture de la clavicule* (*Bulletin général de Thérapeutique*, 1842, t. XXIII, p. 34).

60. Stimson, *A treatise on fractures*. London, 1883.

61. Tillaux, *Traité d'anatomie topographique*. Paris, 1887.

62. Velpeau, *Fracture de la clavicule, etc.* (*Gazette des Hôpitaux*, 1847, p. 483).

63. Du Verney, *Traité des maladies des os*, Paris, 1751, t. I.

64. Vidal (de Cassis), *Traité de Pathologie externe*. Paris, 1855, t. II.

SPLÉNECTOMIE TOTALE

DANS

UN CAS DE DÉPLACEMENT ET D'HYPERTROPHIE DE LA RATE

AVEC CANCER PRIMITIF DU PÉDICULE

Par le Professeur Andrès F. LLOBET,

Chirurgien de l'Hôpital Rawson, de Buenos-Ayres,
Ex-professeur d'histologie à la Faculté, Professeur libre de clinique chirurgicale.

En portant à la connaissance des chirurgiens le résultat obtenu par l'extirpation totale d'un des principaux organes de la cavité abdominale, en plus de l'intérêt scientifique du cas, j'ai l'espoir de fortifier la confiance qu'on peut avoir dans les interventions de ce genre.

La question est d'autant plus importante qu'il s'agit d'un appareil dont l'action physiologique a été bien des fois discutée, et dont l'ablation était, il y a peu de temps encore, considérée comme incompatible avec la vie.

Laissons les physiologistes continuer leurs recherches sur les fonctions de cet organe, le rôle plus ou moins indispensable qu'il remplit dans l'économie générale, et prêtons-leur notre concours dans la voie ouverte, depuis plus de deux siècles, par les praticiens qui se sont efforcés de démontrer que l'extirpation de la rate est une opération rationnelle qui ne compromet pas l'existence du patient.

Dès 1549, un fait clinique, dû à Fioraventi et Zacarelli, l'ablation couronnée de succès par ce dernier, d'une rate hypertrophiée, vint prouver, avant les expériences des physiologistes, que la vie était possible, malgré la perte complète de l'un des grands organes intra-abdominaux.

Dans les cas de traumatisme de la rate où l'on a cru opportun d'intervenir en l'extirpant, il a été démontré que l'absence de l'organe n'interrompt pas forcément l'existence; que les perturbations qu'elle entraîne ne sont pas capitales, et que le malade peut vivre ainsi plusieurs années en parfaite santé.

Ces affirmations sont justifiées, entre autres, par l'observation de Péan, qui opéra une jeune fille en 1867. Ce fut l'une des premières splénectomies heureuses des temps modernes. La patiente fut attentivement étudiée jusqu'en 1867 par Ch. Robin, qui se donna la tâche de déterminer la proportion de globules rouges et blancs contenus dans le sang de l'opérée. Il en arriva à conclure que les changements morphologiques et numériques qui se produisent, ne sont pas persistants, qu'ils finissent par disparaître, sans altérations graves dans la constitution du liquide sanguin.

Les statistiques publiées par Adelmann, qui remontent à 1881, enregistrent *vingt-cinq* opérations consécutives à des splénocèles avec ou sans blessures; une seule aurait été suivie de mort. Il est donc évident que l'ablation de la rate, dans les cas de traumatisme, est généralement efficace et sans dangers immédiats.

Mais s'il en est ainsi pour les hernies ou les blessures de la rate, il n'en est pas de même pour les splénectomies, dans les cas d'hypertrophie, de dislocation, d'altérations paludiques de l'organe, et surtout lorsqu'il est le siège de tumeurs malignes. La statistique précitée nous fournit alors le tableau désolant de *trois* malades sauvés sur *vingt et un* opérés.

En présence de ces résultats, je me suis abstenu d'intervenir, lorsque je me suis trouvé en face de leucémies, d'affections paludéennes avec contre-indications spéciales, comme la lymphadénie déclarée.

Les tumeurs de la rate que j'ai eu l'occasion de traiter, sont au nombre de quatorze. C'étaient des kystes hydatiques que j'ai opérés par laparotomie, avec extirpation de la membrane germinative, sans ablation de l'organe, extrémité jugée inutile. La preuve que le procédé était justifié, c'est que les malades ont guéri sans accidents d'aucune sorte.

Le cas que je soumets aujourd'hui aux lecteurs de la *Revue de Chirurgie*, peut être classé dans un moyen terme, au point de vue du résultat, entre les dégénérescences sarcomateuses, épithéliales ou leucémiques, et les dislocations ou hypertrophies de la rate. En effet, s'il n'y a pas eu altération du parenchyme, en revanche, j'ai trouvé des nodules du pédicule avec infection cancéreuse. Si la mortalité est plus grande dans les premières, soit dans les splénectomies pour tumeurs, elle est moindre dans les secondes, hypertrophies ou déplacements, qui ne donnent que *trente-trois* pour *cent* de décès.

Observation. — Thérèse Tissi, Italienne, vingt-deux ans, domestique, provenant de Junin, province de Buenos-Ayres.

Antécédents héréditaires bons. Réglée à l'âge de douze ans, sans aucun accident anormal. Mariée à quinze ans, elle eut trois enfants. Accouchements bons et rapides. Il y a cinq ans, en Italie, elle eut un accès de fièvre paludique tierce.

A la suite de sa dernière délivrance, en 1897, elle éprouva, dit elle, un certain malaise qui ne s'était pas manifesté dans les couches antérieures. Elle n'y attacha, du reste, aucune importance, continuant à vaquer à ses occupations. Elle ressentait néanmoins parfois des douleurs rachialgiques qui disparaissaient avec le repos de la nuit, et qu'elle attribuait à la fatigue des labeurs de la journée.

Ces douleurs, qui s'étendaient au ventre, sous forme de coliques, irrégulières quant à leur apparition, coïncidaient avec de courtes constipations habituelles, ce qui induisait la malade à prendre de légères purgations qui tantôt allégeaient ses souffrances, tantôt les augmentaient.

Ces malaises étaient accompagnés de perturbations gastriques. L'alimentation de la malade était difficile à cause des nausées qu'elle ressentait fréquemment. Les mets gras, surtout, lui causaient d'indicibles répugnances.

Aucun autre symptôme morbide caractéristique, si ce n'est l'amaigrissement, la diminution dans la quantité de lait, qui l'obligea à changer le régime alimentaire de son enfant.

L'affaiblissement général eût peut-être passé inaperçu, lorsque, deux mois avant l'opération, Thérèse Tissi fut soudain atteintes de douleurs articulaires, fièvre, vomissements, frissons, accompagnés d'une prostration générale. Elle ressent alors plus vivement ses douleurs de ventre, et enfin s'aperçoit de l'induration de l'épigastre. Je dis « enfin! », car c'est seulement à cette date qu'elle se rendit compte de la présence d'une tumeur.

Son médecin diagnostique l'*influenza* et lui ordonne un traitement approprié. La médication fait disparaître les syndromes caractéristiques de la maladie, mais la fièvre persiste ainsi que les douleurs de ventre, les embarras gastriques, la tumeur. Aussi lui fut-il conseillé d'entrer à l'hôpital. Elle n'en tint pas compte tout d'abord, espérant se rétablir. Lorsque, terrassée par la maladie, elle se décida enfin, elle entra dans mon service de chirurgie de Rawson, le 19 juin 1898.

La malade était sous le coup d'un abattement profond : pouls à *cent dix* pulsations par minute; langue sèche; ventre tympanisé, sensible à la moindre pression; vomissements bilieux, constipation, dysurie; température : 38°,5.

Un examen plus attentif révéla une sensibilité exaspérée dans toute l'étendue du ventre, principalement dans les régions ombilicale et épigastrique; on percevait une grande tumeur fixe, irréductible, légèrement fluctuante en son milieu, donnant à la percussion la sensation d'une surface ondulée, surtout vers les flancs; elle occupait presque la totalité des deux côtés; la superficie en était lisse sur certains points, présentant ailleurs des éminences ou nodules de la grosseur d'une noix, dont les bords étaient

amincis presque dans tous leurs contours, moins appréciables sur la gauche; dans les fosses iliaques on pouvait impunément en palper la circonférence sans les mouvoir, même en employant des pressions différentes et contrariées, et en faisant changer de position à la patiente: la consistance en était dure et ferme. Il n'y avait point d'ascite.

La matité était absolue; elle s'étendait depuis le haut et régnait sur tout l'espace occupé par la tumeur.

Foie normal.

L'exploration vaginale montrait l'utérus en version postéro-latérale, sensible au toucher.

L'urine ne présentait aucune particularité.

Diagnostic pré-opératoire. — Vu les antécédents et les symptômes révélés par l'auscultation, je crus qu'il s'agissait peut-être d'un abcès de la cavité de Retzius, qui, croissant de bas en haut, aurait fini par disséquer le péritoine pariétal, occasionnant ces bords arrondis et amincis que j'avais constatés, ou bien encore d'un fibrome infra-abdominal de la paroi, pareil à ceux qu'a décrits Labbé, en me basant sur la sensation de dureté fibreuse fournie par la palpation combinée.

Opération. — Le 21 juillet, j'exécutais l'opération consistant en une laparotomie moyenne intra-ombilicale. Je découvris un organe adhérent à la paroi abdominale, de couleur rouge sombre et de contexture fibreuse. J'incisai la tumeur sur une étendue de *cinq* centimètres, et à *deux* ou *trois* de profondeur. Ne pouvant me rendre un compte exact de la nature de cette masse, je résolus de disséquer entre le péritoine pariétal et le péritoine viscéral, l'isolant dans sa partie supérieure, tant pour faciliter les manœuvres ultérieures que pour bien reconnaître de quel organe il s'agissait.

En cherchant la rate dans son emplacement anatomique, je ne la trouvai pas. Je présumai aussitôt que ce qui s'offrait à ma vue était précisément ce viscère déplacé, hypertrophié, adhérent à la paroi abdominale.

Introduisant la main vers la partie inférieure du bassin, je trouvai que la matrice, de grandeur naturelle, était un peu inclinée en arrière, et que la plus grande partie de la cavité pelvienne était remplie par l'énorme tumeur.

Je détachai rapidement l'organe sans difficulté. Lorsqu'il se trouva dehors, je vis qu'il était uni à la paroi postérieure du ventre par un pédicule de *trente* centimètres de long et *six* de diamètre, ce qui vint me confirmer dans l'opinion que j'étais bien en présence d'un cas de déplacement avec hypertrophie de la rate.

Sur la superficie convexe de la tumeur, je notai un point dégénéré, de la grandeur d'un œuf de poule, d'aspect macroscopique, très semblable à la dégénérescence encéphaloïde qu'on trouve habituellement dans le cancer du foie. Cette découverte combinée avec celle de deux nodules d'aspect carcinomateux, placés sur le pédicule, me décidèrent à procéder à la splénectomie totale.

Le pédicule était enveloppé dans les replis de l'intestin grêle et l'épiploon adhérent. Cette circonstance impressionnait désagréablement sur l'issue probable de l'opération, et rendait la technique plus difficile. Il fallut dégager les replis de l'intestin grêle, sectionner l'épiploon entre deux ligatures. Le champ opératoire ainsi dégagé, il fut aisé de couper le pédicule entre deux fortes ligatures en masse.

Celui-ci était constitué par des veines d'un centimètre de diamètre, gorgées de sang, et par l'artère splénique, d'une grosseur à peu près égale.

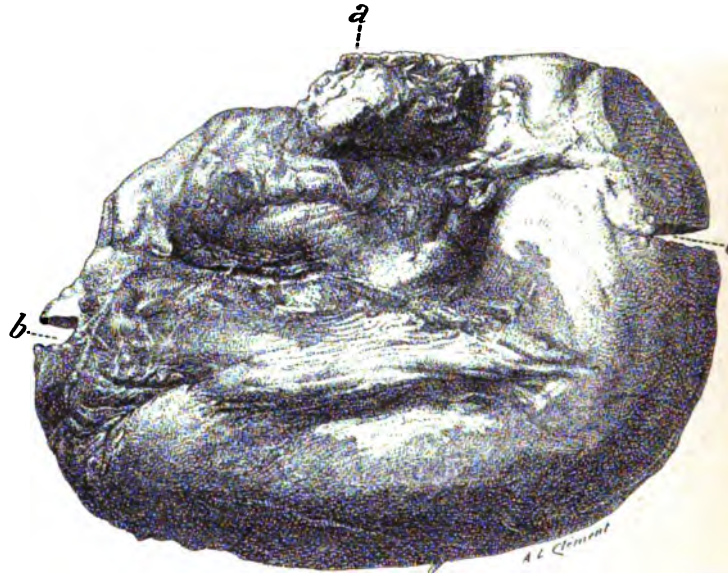

Fig. 1. — Splénectomie totale. — Rate hypertrophiée, cancer du pédicule.
a, pédicule; *b*, nodule avec dégénération; *c*, partie enlevée pour l'analyse micrographique.

L'opération se termina par la toilette de la cavité et la suture des parois sur trois plans.

L'intervention venait de démontrer que le plus habile clinicien eût pu être exposé, comme je l'avais été moi-même, au doute, à l'erreur de diagnostic, étant donnés l'adhérence, le déplacement et le siège qu'occupait la tumeur.

La plaie cicatrisa par première intention. Le 1er septembre de la même année, Thérèse Tissi quittait l'hôpital, bien qu'elle n'eût pas reçu son *exeat*, qu'on lui refusait malgré ses instances, afin de continuer les observations sur les conséquences de l'extirpation d'un organe aussi considérable.

Elle se trouve actuellement à Cordoba. Aux dernières nouvelles reçues d'elle, en février 1899, sept mois après l'opération, elle était en parfaite santé.

Poids de la rate : 2500 grammes; diamètre : 15 centimètres; circonférence : 51 centimètres.

La patiente fut soumise pendant cinq jours, deux et trois fois par vingt-quatre heures, à des dermoclyses et à des injections de caféine.

M. Morgan, étudiant de sixième année, analysa le sang de la malade, et trouva, deux mois environ après l'opération, le 19 août :

Globules rouges : 2 800 888.

Globules blancs : 14 000.

Et le 30 août :

Globules rouges : 4 600 000.

Anatomie pathologique. Examen microscopique.

La rate présente à la partie supérieure du pédoncule *a*, un nodule dur de la grosseur d'une noix; il en existe d'autres, séparés du paquet vasculaire, agglomérés entre eux, formant une tumeur du volume d'une petite orange; le reste est à peu près normal, sauf la consistance qui est plus dense.

L'examen microscopique des coupes pratiquées sur les indurations, démontre leur nature *carcinomateuse*. Les nodules sont constitués par de nombreux nids cellulaires très petits, entourés de fines trabécules de tissu conjonctif fibrillaire, formé de cellules globulaires polymorphes.

Ces nids sont agglutinés de manière à former divers lobules séparés les uns des autres par des cloisons conjonctives.

Les parties de la rate, d'apparence normale, dénotent seulement une augmentation d'épaisseur des trabécules.

CONTRIBUTION A L'ÉTUDE

DE LA MÉTATARSALGIE

(MALADIE DE MORTON).

OBSERVATION CLINIQUE ET HISTOLOGIQUE

Par le Dr Niccolas GIANNETTASIO,

Assistant de la Clinique [1].

Peu d'observations de névralgie de Morton ont été jusqu'à présent publiées en Italie. A part deux mémoires, l'un de de Pieri [2] et l'autre du professeur Taruffi [3], dont il existe une observation très complète, nous n'avons pas trouvé d'autres ouvrages sur ce sujet dans la littérature médicale italienne.

Ayant eu l'occasion d'observer un exemple de cette singulière affection, nous croyons utile de la publier à cause des considérations auxquelles elle se prête. Grâce aux progrès des récentes méthodes d'investigation, la métatarsalgie, pendant longtemps considérée comme une affection purement médicale, est aujourd'hui reconnue et comptée parmi les lésions d'ordre chirurgical.

Parmi ces moyens d'investigation, nous voulons parler de la radiographie et de l'examen histologique des têtes métatarsiennes, enlevées exclusivement dans un but thérapeutique.

Après Morton [4], qui le premier nous donna une description détaillée de l'affection dans un remarquable ouvrage contenant quinze observations personnelles, cette affection fut ensuite bien étudiée par les médecins américains et anglais.

1. Institut de Clinique chirurgicale de la R. R. Université de Bologne, dirigé par le prof. A. Poggi.

2. De Pieri. *Un caso di nevralgia anteriore del metatarso. Contributo alla conoscenza e terapia de morbo di Morton* (*Rif. medica*, 1895, IV, p. 795).

3. C. Taruffi. *Due casi di malattia del Morton. Relazione fatta alla Societa medico-Chirurgica de Bologna*, 22 déc. 1896.

4. Thomas G. Morton. *A peculiar and painful affection of the fourth metatarso-phalangeal* (*Am. Journal of med. Sc.*, 1876, LXXI, p. 37.)

Gross[1] avait attiré l'attention sur la douleur qu'il observa souvent chez les personnes obligées à rester longtemps debout. Cette douleur était plantaire, sous-calcanéenne et au niveau des articulations métatarso-phalangiennes. Il publia sur ce sujet un mémoire intitulé *Pododynie*.

Morton[2] revint sur ce point et publia deux nouveaux exemples de métatarsalgie.

L'examen histologique de la portion osseuse extirpée par nous, répond parfaitement aux observations de Péraire et de Mally[3] qui, dans un travail récemment paru, travail des plus intéressants, ont les premiers, définitivement établi que la métatarsalgie ne devait plus être considérée comme une affection sans lésion matérielle; pour ces auteurs, elle est produite par une altération dans la structure des têtes articulaires métatarso-phalangiennes, et cette lésion est une *ostéite condensante*.

Les radiographies très démonstratives, rapportées dans ce mémoire, indiquent un changement marqué dans les rapports normaux des surfaces articulaires. En effet, la plupart des articulations métatarso-phalangiennes sont déformées et subluxées. A cette constatation s'ajoute l'intime altération histologique de chacune des têtes métatarsiennes examinées. De cette façon, ces auteurs ont enlevé l'étiologie de cette affection du champ douteux de l'hypothèse et lui ont donné sa juste valeur.

Comme l'a observé le professeur Taruffi[4], la névralgie de Morton ne comprenait jusqu'à présent qu'une description sommaire de caractères cliniques, et un rapport de tentatives thérapeutiques, ainsi qu'au point de vue pathogénique, la critique de diverses hypothèses. Aujourd'hui, grâce au travail de Péraire et Mally, l'étude de cette affection est enrichie et complétée dans ses grandes lignes anatomo-pathologiques et dans sa pathogénie.

Gross[5] avait pensé, pour expliquer la douleur, à une inflammation purement périostale, mais sans appuyer son hypothèse d'aucun exemple démonstratif.

D'autres enfin, attirés par le siège variable de cette douleur, pensèrent à une affection du nerf plantaire externe (Morton, Bradford

1. Gross. *A System of Surgery*, 3e éd., 1864, t. II, p. 977.
2. Morton. *Painful affection of the foot. Surgery of Pensylvania Hopital*; by G. Morton and W. Hunt, 1880, p. 107; et *Clinical lecture on cases of painful affection of the foot. Philadel., med. Times*, 1886, XXVII, p. 1.
3. M. Péraire et F. Mally. *De la Métatarsalgie (Névralgie de Morton). Formes cliniques et anatomo-pathologiques* (*Revue de Chirurgie*, Paris, 1899, p. 495-530).
4. *Loc. cit.*
5. *Loc. cit.*

et Devrient), le trouvant placé au point correspondant à l'articulation métatarso-phalangienne du quatrième doigt. Telle fut aussi l'opinion de Jones et de Tubby [1], dans un mémoire contenant l'examen de trente exemples cliniques de cette lésion.

Ils auraient retrouvé sur leurs malades une remarquable sensibilité au niveau des têtes du troisième et du quatrième métatarsien, douleur qui se produisait à la pression digitale de la quatrième articulation métatarso-phalangienne.

Aujourd'hui ces praticiens émettent une opinion contraire à Morton. Pour eux, la douleur serait déterminée par la pression exercée par la tête du quatrième métatarsien sur un filet nerveux.

Des recherches ultérieures firent retrouver à Morton et à Bradford [2] la douleur sur la tête du second métatarsien, à Bosc [3] sur le premier, et à Tubby [4], quatre fois au niveau du second et du troisième espace épiphysaire. Ces recherches ruinèrent en peu de temps la première hypothèse. Bradford, ayant trouvé de la congestion sur le quatrième doigt, imagina l'existence d'une *ténosynovite*.

Au point de vue étiologique, on cite comme causes prédisposantes de la métatarsalgie, la diathèse arthritique, la goutte, l'hérédité, la neurasthénie, l'épilepsie et l'hystérie.

Dans leurs observations, de Pieri [5] et Lasserre [6] admettent comme causes, l'un, l'infection paludéenne et l'autre, la grossesse. Pour ce dernier, la névralgie de Morton se serait produite au cours d'une grossesse, et sa recrudescence se serait faite pendant les grossesses suivantes.

Lasserre rapporte le cas d'une jeune femme, âgée de vingt-cinq ans, atteinte de métatarsalgie. Sa mère était aussi souffrante de la même maladie; cette jeune femme se plaignait depuis trois ans d'une névralgie crurale survenue pendant une grossesse. Pour Lasserre, les douleurs ressenties par la jeune femme dans l'articulation du quatrième métatarsien étaient du même ordre que celles ressenties dans l'articulation de la hanche; elles étaient purement névralgiques.

Au point de vue du siège de la douleur, il y a deux hypothèses :

1. R. Jones et A. H. Tubby. *Métatarsalgie ou maladie de Morton* (*Annals of Surgery*, sept. 1898).
2. E. H. Bradford. *Metatarsal Neuralgia or Morton's affection of the Foot* (*Boston med. and surg. Journ.*, 1891, vol. II, p. 52-65).
3. Bosc, F.-J. *La maladie de Morton* (*Arch. génér. de Médec.*, Paris, 1894).
4. Tubby. *Metatarsal Neuralgia or Morton's disease* (*Brit. med. Journ.*, 1896, II, p. 1095).
5. De Pieri. *Loc. cit.*
6. Lasserre. *Note sur un cas de maladie de Morton* (*Gaz. des Hôpitaux*, Paris, 1897, p. 2).

la première est de Morton et est rapportée par Feré [1] et par Taruffi [2]; la seconde a une parfaite analogie avec la première; elle est de Pollosson et est rapportée par les mêmes auteurs.

Lasserre et Lamacq [3] sont aussi du même avis. Les métatarsiens forment dans leur portion antérieure, une courbe transversale à concavité inférieure, que toutes les pressions et les constrictions exercées sur le pied exagèrent. Les têtes des métatarsiens sont unies par le ligament transversal du métatarse, qui leur permet une certaine mobilité. Si donc un métatarsien se déplace en bas, en marchant, sa tête peut presser un des nerfs collatéraux plantaires, qui passe exactement dans l'espace séparant les têtes métatarsiennes; ce déplacement en bas de la tête du métatarsien serait facilité par un relâchement éventuel du ligament transverse, et, la compression surtout, par la pression transverse de la chaussure.

Mais la possibilité de la compression et du pincement des filets nerveux permet, comme le dit l'auteur lui-même, d'expliquer non seulement les conditions générales de la production de la douleur, constriction ou pression verticale dans la station debout, mais aussi la disparition rapide après l'enlèvement des chaussures, comme cela a été vérifié souvent. Lasserre enfin explique la préférence de la douleur à se localiser dans l'articulation métatarso-phalangienne du quatrième doigt, par suite des conditions anatomiques normales qui existent dans cette région. En effet, comme l'a affirmé pour la première fois Bosc, il existe là une plus grande abondance de filets nerveux. Dans le cas cité par l'auteur, l'accès douloureux se réveilla toujours pendant la marche; le cinquième doigt, par la pression des chaussures, repousse l'articulation du quatrième doigt qui vient, lui aussi, frapper contre le plan formé par les trois premiers doigts.

Une compression continuée, à son tour, en ce point, produit un *locus minoris resistentiæ*; c'est ce qui expliquerait la localisation de l'affection plus fréquemment ici qu'ailleurs.

Le cas dont nous nous occupons mérite d'être considéré non seulement à cause de l'exclusion de toutes les causes prédisposantes dans l'étiologie de cette maladie, mais aussi à cause de l'âge de notre malade. C'est, en vérité, vers trente ou quarante ans, comme l'observent Péraire et Mally [4], que la maladie se montre plus fréquem-

1. Ch. Féré. *Contribution à l'étude de la métatarsalgie (Pied de Morton). Revue de Chirurgie*, Paris, 1897, 10 mars, p. 222-242.
2. C. Taruffi. *Loc. cit.*, p. 19-20.
3. Lamacq. *Revue de Médecine*, 1896, p. 478 (*Névralgie métatarsienne antérieure*).
4. Péraire et Mally. *Loc. cit.*, p. 507.

ment, et les vieillards présentent une facile prédisposition à cette affection, quoique ceux-ci, comme l'affirme Morton [1], soient prédisposés généralement aux formes névralgiques et goutteuses.

Les traumatismes constituent des causes presque constantes de la névralgie de Morton; nous devons ajouter aussi : la constriction produite par des chaussures trop étroites, la station debout continuelle, les marches prolongées.

Dans les cas IV et V de l'important mémoire de Ch. Feré [2], dans les observations I, II, III, IV et VI de la monographie de Morton, dans les observations III et IV de Péraire et Mally, et enfin, dans le cas rapporté par le professeur Taruffi, c'est le traumatisme qui aurait été la cause déterminante de la névralgie.

Chez notre malade, à part un accroissement évident et uniforme de la tête du métatarsien, on ne retrouvait pas plus par l'exploration directe que par la radiographie, de déplacement pathologique dans l'articulation, siège de la douleur. Les caractères de la névralgie et son extension le long du nerf tibial antérieur, et enfin la lésion macroscopique de la tête métatarsienne, nous firent faire le diagnostic d'affection de Morton.

L'inefficacité de tous les traitements employés par la jeune fille, pour atténuer ses douleurs, lui firent demander avec insistance et à juste titre, une intervention chirurgicale radicale qui nous parut aussi indiquée.

L'examen histologique de la portion osseuse confirme pleinement notre diagnostic, puisque nous avons rencontré tous les caractères d'une ostéite condensante, et toutes les particularités de structure de celle-ci. Les épreuves radiographiques que nous avons jointes à ce mémoire font aisément comprendre qu'à part l'accroissement de la tête du second métatarsien, il n'existait aucune déviation ou subluxation des têtes articulaires.

Notre cas ne peut être facilement comparé aux observations de Péraire et Mally, parce que toutes, ou presque toutes celles-ci ont trait à des déviations d'une ou de plusieurs têtes métatarsiennes, avec subluxation de ces têtes, ou la même altération isolée du quatrième métatarsien.

Dans la seconde observation de Féré, la douleur semblait être localisée au niveau des collatéraux dorsaux profonds, externe du gros orteil, et interne du second orteil, sur les branches venant du rameau profond interne du dos du pied, véritable continuation du nerf tibial antérieur.

1. Morton. *Loc. cit.*, p. 684.
2. Ch. Féré. *Loc. cit.*

L'irradiation de la douleur le long du tibial antérieur, observée chez notre malade, ne s'expliquerait-elle pas par le rapport anormal des surfaces articulaires, plutôt que par toutes les hypothèses sus-indiquées?

Eu égard à l'âge, nous savons que notre malade souffrait de sa névralgie à quatorze ans; or, une seule des douze observations indiquées par Morton se rapporte à une jeune fille du même âge; les autres concernent des personnes de vingt à trente-cinq ans.

Nous n'avons pas pu, dans toutes les recherches que nous avons faites, retrouver d'autres exemples de cette apparition aussi précoce de la névralgie. Nous avons voulu brièvement rapporter tout ce qui est à notre connaissance aujourd'hui sur l'étiologie et la pathogénie de cette rare affection : pour avoir des renseignements plus précis et une bibliographie plus détaillée, il faut se reporter aux récentes monographies de Péraire et Mally, de Jones et Tubby, et de C. Taruffi, déjà mentionnées dans cette publication.

Observation. — Le cas clinique qui nous occupe, se rapporte à R. Venusta, âgée de quinze ans, née à Bentivoglio (Bologne), et admise dans la section chirurgicale le 19 mars 1892.

Elle est fille de parents vivants et sains, qui n'ont jamais eu aucune maladie des os et des articulations; avec toute diathèse rhumatismale on doit exclure aussi la syphilis et la tuberculose.

Elle est l'aînée de trois fils; les deux autres ont eu et ont toujours une bonne santé.

Elle est née après un accouchement normal, et a été nourrie au sein par sa mère; elle n'a jamais eu de manifestations de rachitisme ou de scrofule.

Dans les premières années de sa vie, elle eut la fièvre scarlatine et guérit en dix jours.

La menstruation eut lieu à quatorze ans, normalement, et les menstruations suivantes furent toujours très régulières.

Elle n'a souffert d'aucune maladie digne d'être mentionnée.

Il y a deux ans, en sautant un fossé, elle s'appuya avec force, sans le vouloir, sur la pointe du pied gauche, de manière que celui-ci reçut tout le poids du corps. Elle éprouva, tout de suite, une forte douleur localisée à l'articulation métatarso-phalangienne du second orteil de ce pied, qui se calma aussitôt, lui permettant de s'en aller chez elle.

Mais, en marchant, la douleur augmenta, et ne cessa tout à fait qu'avec un repos absolu au lit.

Pendant trois ou quatre jours, elle ne souffrit d'aucune douleur, mais, cinq jours après le traumatisme, elle commença à ressentir au même endroit une douleur se propageant en haut, vers le nerf tibial antérieur, et finissant au niveau du dessous du cou-de-pied.

Cette douleur s'accroissait pendant la marche, tellement que, pour rendre cette douleur moins intense, elle était forcée de ne pas appliquer

sur le sol la plante du pied, mais de marcher sur son bord externe. En peu de temps, la douleur, qui s'assoupissait avec un repos absolu, mais qui s'exaspérait pendant la marche, s'irradia le long du tibial antérieur jusqu'à une hauteur de 3 ou 4 centimètres au-dessous du sommet de la rotule, siège d'une petite tache légèrement ecchymotique; notre malade ne se rappelle pas avoir eu de lésion à ce niveau; cette tache existait au moment

Fig. 1. — Pied gauche, dans lequel nous pouvons observer un accroissement de l'extrémité antérieure du 2e métatarsien (Comparaison avec le métatarsien correspondant droit).

de la chute qui lui produisit pour la première fois la douleur du pied.

Nous n'avons jamais pu observer un accroissement évident de l'orteil, ni une tuméfaction apparente de l'articulation, siège de la douleur.

Le caractère de cette douleur et le fait de s'irradier vers le haut de la jambe ont été toujours constants jusqu'à une quinzaine de jours avant l'admission de notre malade dans la clinique.

Depuis cette époque, elle accuse une forte chaleur dans le deuxième orteil, et des piqûres qui, de celui-ci, vont à toute la moitié interne du pied.

A la région plantaire, la douleur ainsi que la cuisson existent; mais

Fig. 2. — Pied droit.

cette dernière diffère de la première, en ce qu'elle ne s'accroît pas pendant la marche; elle se produit la nuit plus souvent que le jour et s'irradie jusque vers la moitié du métatarsien correspondant.

Lorsque la jeune fille marche beaucoup, la douleur arrive à son paroxysme.

Il y a un an, elle consulta plusieurs médecins, et tous lui indiquèrent, avec quelque alternative, des bains chauds, des fomentations chaudes, humides, des frictions de teinture d'iode et des iodures à l'intérieur; elle n'obtint aucun résultat par cette thérapeutique.

La malade ne se plaignit jamais de douleurs en quelque autre partie du corps, particulièrement dans les articulations, et n'usa jamais de chaussures trop étroites.

Les conditions digestives et hygiéniques sont très bonnes. Rien ne peut nous faire soupçonner de l'hystérie chez elle, ou chez ses parents.

La jeune fille est, pour son âge, bien et régulièrement proportionnée, elle a la conformation du squelette parfaitement régulière, et aucune manifestation scrofuleuse ne se trouve dans son économie. La couleur de la peau est brune; celle des muqueuses apparentes, rosée.

Les mouvements de l'articulation tibio-astragalienne sont conservés dans leur extension régulière. Aucun accroissement n'est visible dans les têtes articulaires du pied droit, ni du gauche, sans en excepter la partie antérieure du second métatarsien, siège de la douleur, qui s'exaspère au toucher. La malade observe toujours que cette douleur s'irradie directement vers le haut du mollet, le long du tibial antérieur.

La pression pratiquée le long de ce nerf ne cause aucune douleur. Sur la base du second orteil, et sur la tête du métatarsien correspondant, on a au contraire, par la pression, une douleur présentant les mêmes caractères d'intensité et de diffusion vers le haut de la jambe que pendant la marche.

Les mouvements de flexion, d'extension et de latéralité sont conservés dans cet orteil, au même degré que cela s'observe dans l'état normal, mais ils produisent de la douleur seulement à la tête métatarsienne. La forme et la grosseur du tendon dorsal sont parfaitement normales; on n'observe aucune altération de la couleur et de la vascularisation de la peau.

La tête antérieure du second métatarsien est évidemment grossie, ainsi qu'on peut s'en convaincre dans l'examen pratiqué avec le professeur Poggi. Par le compas, nous avons reconnu que le diamètre antéro-postérieur de cette tête articulaire surpasse d'un 1/2 centimètre le diamètre du métatarsien droit correspondant.

Les sensations thermique et douloureuse sont parfaitement normales

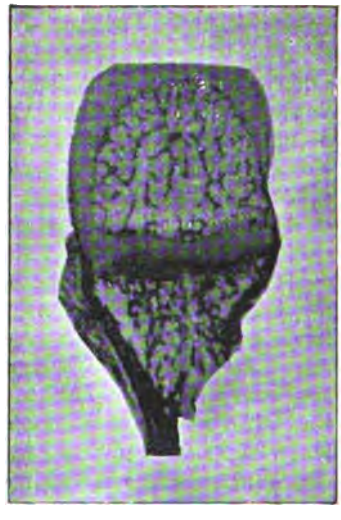

Fig. 3. — Section de l'extrémité du métatarsien normal.

Fig. 4. — Section de l'extrémité du métatarsien de notre malade [1].

1. Les figures 3 et 4 sont dues à mon distingué collègue, M. le Dr Bianchini; et je lui en suis très reconnaissant.

aussi bien dans la jambe gauche que dans la droite. Nous n'avons observé aucune altération notable dans l'état des réflexes tendineux et musculaires.

Le degré de nutrition et le développement musculaire, comme on le constate très bien par les mesurations comparatives, sont parfaitement identiques dans les deux jambes.

En faisant marcher la malade, on remarque que pour échapper à la

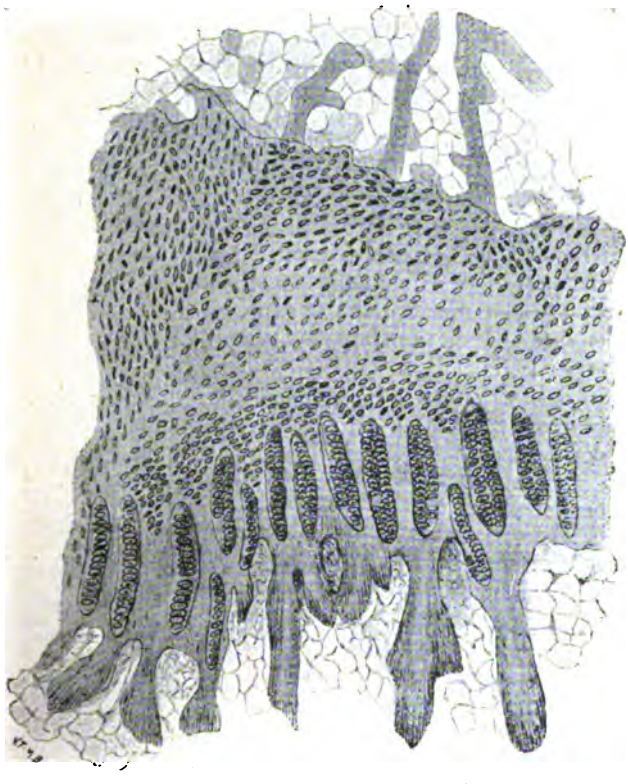

Fig. 5. — Section du tissu osseux normal dans lequel on peut observer la disposition empilée des cellules cartilagineuses dans leurs capsules, seulement dans le plancher cartilagineux plus rapproché de la diaphyse; le reste se présente comme tous les cartilages hyalins. (Coloration avec l'hématoxyline d'Apaty.)

douleur, elle évite d'appuyer dans la position régulière la partie antérieure du pied sur le sol, mais elle appuie le bord extérieur. La marche rapide et le contact de toute la plante du pied avec le sol lui donnent évidemment de la douleur; on doit observer que cette douleur ne se produit point dès les premiers pas, mais après une marche assez longue; cette douleur s'irradie vers le haut de la jambe jusqu'au-dessous du genou, et aussi vers la tête du péroné.

Avec le repos absolu, la douleur cesse sur-le-champ, et il ne reste pas le plus petit degré de fourmillement ou de sensibilité dans toute la jambe ou sur le métatarsien malade.

Le consentement des parents étant obtenu, nous nous mîmes en devoir de lui désarticuler le second orteil et de lui réséquer le métatarsien correspondant, afin de permettre à la malade de vaquer de nouveau à son travail sans avoir besoin d'avoir recours encore au traitement médical.

Après la désarticulation, on retrancha 1 cent. 1/2 de la tête grossie du métatarsien correspondant, et on sutura la plaie; la guérison s'effectua par première intention, et la malade resta pendant quelque temps en observation; après quoi elle sortit le 19 avril, parfaitement guérie.

La douleur n'a plus reparu, ainsi que nous l'avons constaté depuis l'opération. D'après les nouvelles reçues du médecin du pays de la malade, elle n'a plus noté ni la sensation caractéristique de cuisson au niveau du pied, ni la douleur qu'elle ressentait avant l'opération à l'orteil et le long du nerf tibial antérieur.

La tête métatarsienne détachée se montre normale dans sa conformation extérieure. Elle est coupée longitudinalement en deux parties égales, qu'on laisse macérer pendant quarante-huit heures dans l'alcool absolu, et qu'on décalcifie ensuite avec de la phloroglucine et de l'acide nitrique, et enfin qu'on traite par la celloïdine.

La plupart des sections se firent le long de l'axe longitudinal de l'os; les sections furent colorées de plusieurs manières en employant particulièrement une double coloration (carmin neutre et hématoxyline acide d'Ehrlich), après un long lavage dans l'eau. D'autres sections furent colorées avec de l'hématoxyline d'Apaty (Fig. 5).

Pour avoir un terme de comparaison, nous avons examiné après l'avoir traitée de la même façon une tête métatarsienne normale enlevée chez un sujet du même âge que notre malade (Fig. 3).

L'examen microscopique nous a révélé un état très ondulé et très irrégulier des travées osseuses dans le morceau pathologique examiné, phénomène sur lequel ont déjà insisté Péraire et Mally dans leur très intéressant mémoire.

Dans la portion osseuse pathologique, on ne voit pas d'autres différences de structure avec celle de l'os sain. Le plancher cartilagineux épiphysaire du tissu pathologique présente, au contraire, beaucoup moins d'épaisseur dans sa partie saine; les cellules qui le constituent sont toutes réunies en capsules ovales, allongées toujours dans le sens du grand axe de l'os, c'est-à-dire perpendiculairement au plan du corps du cartilage de conjugaison, ainsi qu'on peut s'en rendre compte sur les préparations (Fig. 4).

Dans les sections de l'os normal, on retrouve aussi pareille disposition, mais seulement à la surface de l'os, tandis que la zone centrale du cartilage se présente comme celle du cartilage hyalin.

Par un examen attentif, on se rend compte que dans ce tissu pathologique, la petite quantité de cartilage épiphysaire existant est en pleine activité pour l'ossification.

Nous devons encore ajouter que les cellules cartilagineuses du

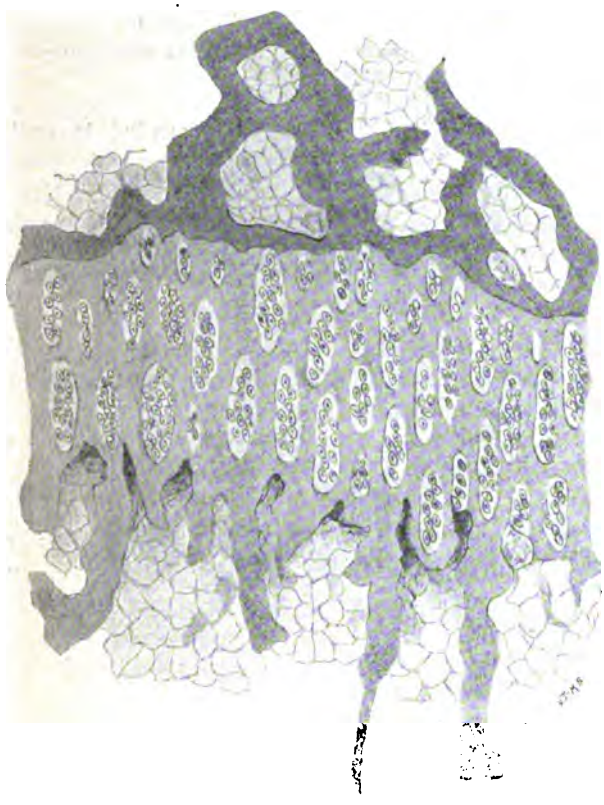

Fig. 6. — Section du métatarsien de notre malade ; dans cette section on relève, outre la remarquable diminution d'épaisseur du cartilage de conjugaison, la disposition en capsules allongées des cellules cartilagineuses, et, grâce à ce fait, on peut voir d'un point à un autre du cartilage.

morceau examiné ne sont pas empilées comme des pièces de monnaie, ainsi que cela s'observe dans l'état normal. Elles sont contenues dans leurs capsules avec une disposition tout à fait irrégulière. Ce même fait se retrouve aussi dans la zone de cartilage plus rapprochée de la diaphyse, c'est-à-dire dans le plancher du cartilage de conjugaison. Si nous observons les figures V et VI, nous pouvons relever cette disposition des cellules cartilagineuses, qui est tout à fait différente dans les deux morceaux examinés.

Nous devons, en outre, relever la remarquable diminution d'épaisseur du cartilage de conjugaison, et la disposition en capsules allongées des cellules cartilagineuses.

La radiographie exécutée par notre ami et confrère, le Dr Cividali, dans le cabinet de la clinique, montre clairement l'augmentation de la tête du second métatarsien gauche. La tête du métatarsien correspondant droit, au contraire, a son volume normal.

Afin qu'on puisse plus aisément comprendre la radiographie jointe à ce mémoire, nous ferons remarquer que la position normale conservée des deux pieds, visible sur l'épreuve, est uniquement due à une situation particulière de la plaque photographique laquelle, comme on peut aisément s'en rendre compte, est également traversée par les rayons X (Fig. 1 et 2).

Nous n'avons pas cru inutile de reproduire avec la microphotographie les sections des deux têtes métatarsiennes examinées, afin d'éclaircir notre démonstration, c'est-à-dire :

1° La différence de grandeur et de forme dans les deux métatarsiens ;

2° Les rapports des cartilages.

Dans un plus grand dessin, nous avons dernièrement relevé le plancher cartilagineux épiphysaire des deux portions osseuses examinées.

UN NOUVEAU PROCÉDÉ

DE

CURE RADICALE DES GRANDES HERNIES OMBILICALES

AVEC DIASTASE DES MUSCLES GRANDS DROITS

Par M. K. SAPIEJKO,

Professeur agrégé à l'Université de Kiew.

Dans le chapitre de la cure des hernies, le point le plus faible est, sans aucun doute, celui qui traite de la cure des hernies ombilicales.

Tandis que l'on trouve de grands avantages à traiter les hernies inguinales et crurales au moyen d'un bandage approprié, ou à les soumettre à l'opération de cure radicale, on ne possède, à vrai dire, aucune ressource quand il s'agit de hernies ombilicales invétérées. Pourtant, elles sont bien loin d'être rares. On les rencontre surtout chez les femmes; dans les 606 cas de hernies ombilicales acquises, recueillies d'après la statistique du Bureau central des Hôpitaux de Paris, 124 cas se rapportaient aux hommes et 482 aux femmes, soit un rapport de 4 à 1 [1]. Dans la grande majorité des cas, ce sont les accouchements répétés et l'obésité qui prédisposent les femmes à la formation des hernies ombilicales.

Le bandage ne peut rendre qu'un service bien médiocre à de pareilles malades. Les moyens les plus ingénieux employés pour adapter les pelotes et les ceintures du bandage n'arrivent point au but qu'on se propose. Sur le ventre tombant de ces femmes, l'ombilic occupe une position très basse, par rapport aux bosses graisseuses des hanches; par conséquent toutes les tentatives faites pour maintenir la pelote sur la hernie à l'aide d'une ceinture, qui reposerait sur ces trois surfaces hémisphériques, molles et mobiles, restent presque toujours sans aucun succès. Dans la position assise, le ventre s'abaisse bien au-dessous des bosses graisseuses, et la

1. P. Berger. *Traité de Chirurgie*, t. VI, p. 785.

pelote remonte, malgré tous les sous-cuisses que l'on a imaginés; cette position vicieuse de la pelote ne change point quand la malade se lève; la même chose s'observe dans les mouvements du ventre pendant la marche.

En fin de compte, la malade trouve que son bandage l'incommode; elle change de bandagiste, recueille une véritable collection d'appareils et arrive chez le chirurgien, disant que rien n'a pu maintenir la hernie.

J'ai toujours demandé à mes malades si le bandage leur convenait et je n'ai jamais obtenu une réponse satisfaisante, quoique ceux-ci fussent quelquefois indiqués et exécutés dans les grands centres de l'Europe et de la Russie, c'est-à-dire par les meilleurs bandagistes.

Les malades les plus attentives disent qu'elles portent un bandage, alors qu'une ceinture large et solide les préserve d'une tension très pénible de la hernie, bien qu'elle ne la maintienne point.

Il va sans dire que nous ne pouvons nier l'utilité d'une ceinture large pour les porteurs de hernies ombilicales. Bien serrée, elle supporte la pression intra-abdominale et diminue en même temps la tension du sac herniaire. Mais pour donner ce résultat, la ceinture doit être *serrée*, ce que ne peuvent supporter les femmes obèses. Il est très difficile de la maintenir assez large sur les hanches, malgré la pose de baleines et de planchettes. Elle se tasse et sous forme de corde pénètre dans les plis profonds des tailles épaisses, en provoquant chez les femmes délicates une sensation si désagréable, qu'elles peuvent très rarement supporter un pareil bandage pendant un temps assez long. Et cela d'autant plus qu'une hernie ombilicale possédant toujours un canal très court, maintenue qu'elle est par un tissu graisseux, situé en haut, ne présente aucune des conditions mécaniques et anatomiques nécessaires pour permettre un rapide accroissement, avec distension aiguë du péritoine et étranglement consécutif. La grande majorité de nos malades se sentent donc bien mieux sans bandage serré, et ce fait suffit déjà à la plupart d'entre elles pour n'en point porter en dépit de toutes les recommandations du médecin.

Ce n'est qu'au fur et à mesure, quelquefois dans l'espace de trois à cinq ans, que le développement ultérieur de la hernie la rend insupportable. En s'élargissant progressivement, l'anneau ombilical laisse passer des paquets de plus en plus considérables de l'épiploon. Le sac herniaire s'allonge, sa cavité augmente, ses parois s'amincissent petit à petit. Grâce à des prolongements latéraux multiples, la configuration du sac herniaire se complique de cloisons et de brides. Sous l'influence des irritations mécaniques, des hémor-

ragies et de légers étranglements, l'épiploon contracte très vite des adhérences avec le sac herniaire.

A partir de ce moment, la position de la personne atteinte d'une hernie devient beaucoup plus désagréable, très souvent dangereuse et ne peut être soulagée que grâce à une intervention active.

L'irritation des adhérences épiploïques, leur distension dans le changement de position et dans les mouvements des viscères abdominaux, l'impossibilité de porter un bandage ou même une simple ceinture, par suite de leur pression sur une hernie irréductible plus ou moins sensible, enfin une distension douloureuse du sac et la sortie de portions de plus en plus considérables de l'épiploon, mettent les malades dans un état très pénible.

La marche et tout travail sont entravés par de graves symptômes; le repos augmente l'obésité; l'atonie intestinale, liée au météorisme, favorise l'augmentation de la pression intra-abdominale; l'ensemble de toutes ces conditions fait augmenter plus rapidement la hernie. Parfois, une anse intestinale s'engage entre les plis épiploïques; elle subit un étranglement plus ou moins fort, dont le massage ou l'application du froid débarrassent les malades. C'est à partir de ce moment seulement que leur propre expérience leur fait comprendre que leur hernie est une espèce de *memento mori* et qu'ils cherchent à se faire soigner.

A cette époque, la maladie offre en général l'aspect qui suit : l'anneau herniaire plus ou moins large, avec sac considérable dont la grandeur est d'habitude masquée par une couche épaisse de graisse; sa saillie extérieure soulève la peau de l'abdomen en forme de bosse légère. L'ombilic ne couronne jamais le sommet de cette bosse, il est toujours situé en haut, en bas, à droite ou à gauche, sur la pente ou au pied de la hernie; il est maintenu par les restes du cordon ombilical, qui se distendent plus difficilement que le péritoine ou les aponévroses.

Les bords internes des grands droits s'éloignent plus ou moins, les muscles eux-mêmes sont très amincis, la peau recouvrant la hernie est peu épaisse, souvent couverte d'eczéma, quelquefois d'ulcérations et de cicatrices. Ces malades ont d'habitude de quarante à cinquante ans; elles sont rarement plus jeunes ou plus âgées.

Les malades recourent généralement trop tard à l'intervention du médecin; et c'est là pour moi la cause du retard apporté aux progrès de cette partie de la chirurgie.

Les rares tentatives d'intervention dans les cas de hernies invétérées donnaient des résultats si déplorables qu'encore en 1880 S. Duplay[1] était obligé de formuler l'attitude du chirurgien vis-à-vis

1. *Traité de Pathologie chirurg.*, de Follin et S. Duplay, t. VI, p. 2.

d'une hernie ombilicale, par cette expression laconique : « intervenir, c'est aller contre les règles de la prudence. »

La Chirurgie moderne a remporté bien des victoires sur les points les plus délicats avant d'arriver à une solution de cette question qui paraît si simple au premier abord. Et pourtant ce n'est pas l'inattention, ni l'oubli des chirurgiens qui créaient cet état de choses.

A proprement parler, les hernies ombilicales donnent et donneront toujours des résultats peu satisfaisants quand elles seront opérées durant l'étranglement; elles nécessitent avant cette période une cure radicale. Le cœur gras des sujets qui s'adonnent peu à l'exercice est en général peu résistant, mais le cœur des personnes atteintes de hernie ombilicale est surtout enclin à un arrêt brusque, par suite de fatigue provoquée par des irritations continuelles du péritoine et surtout sous l'influence d'une commotion violente comme celle que provoque l'étranglement avec l'opération consécutive, l'anesthésie, etc.

J'ai vu des cas de vomissements durer huit ou dix jours après l'opération, chez des malades dont la température était normale et l'état des voies digestives bon à la suite d'une paralysie cardiaque. La statistique correspond d'une manière absolue à cette assertion : l'opération de la hernie ombilicale étranglée donne, d'après Hiller et Schmidt, 26,6 p. 100, d'après Hyrtl, 27 p. 100.

Toutes ces données nous autorisent de dire qu'une cure radicale de hernie ombilicale est indispensable avant la période d'étranglement et qu'on ne peut pas, comme on le faisait jusqu'à présent, laisser les malades libres de choisir; elles ne connaissent point la gravité du danger qui les menace et sont bien disposées à retarder l'intervention, même quand elles sont tout à fait incapables de faire un travail quelconque.

Tous ceux qui prétendent que les hernies ombilicales s'étranglent moins facilement que les autres sont loin d'avoir raison. D'après le compte que j'ai fait, d'après les chiffres du Bureau central des Hôpitaux de Paris, cités par Berger [1], j'ai trouvé que pour les hernies ombilicales, de même que pour les autres hernies, on rencontre 6 p. 100 d'étranglements. Sur un total de 10 000 hernies, nous avons 606 hernies ombilicales [2]; sur 100 cas de hernies étranglées, on trouve aussi 6 p. 100 de hernies ombilicales [3].

1. Berger. *Traité de Chirurgie*, t. VI, p. 485, 487.
2. Berger. *Loc. cit.*, p. 785.
3. Berger. *Loc. cit.*, p. 787.

Ce fut le professeur Terrier qui, le premier, mit à l'ordre du jour la question de cure radicale de ces hernies.

En examinant la situation pénible des malades, obligées de mener une vie de travail et menacées continuellement d'une mort inattendue, qui pouvait survenir par suite d'étranglement, il s'opposa en principe[1] aux anciens préceptes de non-intervention, et il entraîna ses collègues dans la voie du traitement chirurgical des hernies ombilicales.

Pourtant les premières expériences faites par les pionniers de la question, bien qu'elles fussent couronnées d'un succès *quo ad vitam*, ne donnèrent point des résultats encourageants, en ce qui concerne la fermeture de l'anneau herniaire et la restauration complète de la paroi antérieure de l'abdomen; les hernies ne disparaissaient que pour revenir bientôt après.

La technique opératoire suivie par Terrier, Czerny[2], Reverdin[3] et autres chirurgiens était la suivante.

Après avoir enlevé le sac herniaire, on réséquait l'épiploon; la réduction du contenu opérée, on tâchait d'aviver les bords de l'anneau herniaire, qu'on fixait ensuite par un étage de sutures; la suture de la peau formait le second étage. Dans certains cas, on tâchait de donner à la cicatrice une direction transversale. On employait pour les sutures la soie, le crin de Florence ou du fil d'argent.

Cette technique ne donnait point des résultats complets, mais les opérées se sentaient relativement bien mieux et elles n'avaient plus à craindre le danger d'étranglement. L'opération fut admise en principe par les chirurgiens, et il ne resta qu'à élaborer sa technique.

Le but de cette technique consistait en la restauration de la paroi antérieure de l'abdomen, d'une manière assez solide, pour empêcher la hernie une fois enlevée de donner lieu à des rechutes.

Pour augmenter la surface de contact des bords suturés de l'anneau herniaire, Sänger[4] divisait la paroi abdominale en deux couches : la couche inférieure péritonéo-aponévrotique et la supérieure, formée par l'aponévrose et la peau; il suturait de cette façon la paroi abdominale en deux étages.

Condamin[5] apporte deux idées originales dans la technique de

1. *Congrès français de Chir.*, 1886, p. 583.
2. Braun. *Berliner klin. Wochenschr.*, 1881, Bd IV, V; S. 5, 45, 63.
3. *Revue médicale de la Suisse romande*, 5 janvier 1882.
4. *Centrabl. für Gynecologie*, 5 juillet 1890.
5. *Arch. prov. de Chirurgie*, Paris, 1892, p. 325.

l'opération. Tout d'abord, pour faciliter l'extirpation de la hernie et la résection du sac, il ouvre la paroi abdominale à la périphérie de la hernie, et pénètre dans la cavité péritonéale; c'est de l'intérieur qu'il examine l'anneau de la hernie. En cas de besoin, il ouvre cet anneau sans aucun danger, en se dirigeant de la base au sommet, décolle le sac herniaire et après l'extirpation de la hernie et de son sac (omphalectomie), arrive à une plaie, dont les bords sont constitués d'une manière plus ou moins complète par toutes les couches de la paroi antérieure de l'abdomen. Il les suture par couches séparées comme on fait d'habitude dans les laparotomies. Ce procédé constitue une seconde idée originale dans la technique de l'opération.

Gersuny[1] tâche de donner une direction oblique à la plaie de la peau, afin que sa suture ne coïncide point avec celle des muscles. Après l'ablation de la hernie, il tente de découvrir les grands droits à gauche et à droite, il les réunit ensuite au péritoine par deux sutures séparées. La plaie de la peau n'est que tamponnée pendant les premiers jours qui suivent l opération, et c'est ensuite seulement qu'il met les sutures superficielles. Il emploie ce procédé en raison des suppurations fréquentes, qui se produisent dans le tissu cellulaire sous-cutané.

On trouvait l'année dernière, dans la Bibliographie russe, une proposition du professeur Diakonoff et du Dr Starkoff[2], basée sur les expériences faites sur des chiens, et qui consiste à opérer les hernies ombilicales par la méthode plastique. Ils recommandent dans ce but de disséquer un lambeau musculaire dans le muscle grand droit, puis de tordre ce lambeau, pour le faire arriver dans la région de la hernie, afin de remplir l'espace laissé vide par l'absence de tissu de l'anneau ombilical.

Cette ingénieuse proposition montre que les chirurgiens ont abandonné tout espoir d'enlever radicalement la hernie ombilicale par l'emploi des procédés qui sont à notre disposition.

Une critique provisoire et une expérience clinique consécutive démontrent jusqu'à quel point cette méthode facilite la lutte dans les cas difficiles.

La plupart des chirurgiens allemands emploient un procédé qu'ils appellent procédé de Bruns, quoique Bruns lui-même[3] dise catégoriquement qu'il emploie le procédé de Condamin.

Il va sans dire que chacun des procédés, que nous venons de

1. *Centrabl. f. Chir.*, Leip., 1893, 921.
2. *Traité de Chirurgie*, 1898, t. III, p. 498. *Contribution à la question de la pathogénie et du traitement des hernies ombilicales des adultes* (en russe).
3. *Centralbl. f. Chir.*, Leip., 1894, n° I, p. 1.

citer, est un pas plus ou moins grand en avant; pourtant nous sommes encore bien loin de l'idéal.

Je pense que tout chirurgien sera de l'avis de J. Lucas-Championnière[1] ; dans l'opération d'une hernie ombilicale il faut, selon lui, avoir en vue la grandeur de la hernie et le degré de diastase des muscles grands droits. Dans les opérations chez les enfants et chez les adultes, opérations où nous avons affaire à des hernies d'un petit volume, tout procédé employé pour suturer les parois abdominales, après l'extirpation de l'anneau herniaire, donne un résultat excellent et durable. Mais si nous sommes en présence d'une hernie volumineuse, avec un large anneau et une diastase considérable des grands droits, aucun des procédés connus jusqu'à présent ne peut donner de résultat durable.

J. Lucas-Championnière dit donc avec raison, que la seule cure radicale de l'affection qui nous occupe consiste en une opération précoce, quand la hernie n'est encore que peu développée. Cet auteur donne une application de son procédé en opérant les grandes hernies ombilicales de la manière suivante.

Après avoir réduit la hernie et enlevé le sac herniaire, il entaille un peu les bords de la peau. Puis il suture les bords de l'aponévrose et du péritoine, qu'il retrousse un peu vers l'intérieur en superposant un second rang de sutures sur l'aponévrose, quelquefois même un troisième rang, par un procédé qui ressemble à celui employé par Lembert pour le péritoine, dans les sutures de l'intestin (superposition des plans de sutures).

Dans ces deux opérations différentes, les auteurs visent en réalité le même but. Ils tâchent d'agrandir par la suture, la surface de contact de deux parois opposées, de renforcer leur liaison et d'empêcher par ce moyen les bords de se séparer.

Actuellement le procédé de J. Lucas-Championnière est considéré comme le meilleur. Les bords de la paroi abdominale amincis, puis suturés, ne se séparent plus. Pourtant, selon l'avis de ce chirurgien lui-même et de Hiller[2], une nouvelle hernie se forme d'habitude à côté de la suture. Par suite de ces faits, notre situation vis-à-vis des hernies ombilicales est encore à l'état actuel caractérisée par l'opinion de J. Lucas-Championnière : « Dans les hernies peu volumineuses, dans lesquelles les bords des muscles grands droits sont situés à une petite distance l'un de l'autre, chaque opération faite d'après les nouveaux procédés donne de

1. *Congrès fr. de Chirurgie*, 1894, p. 203.
2. Hiller. *Beiträge zur klin. Chir.*, 1898, p. 1891.

bons résultats; mais pour les hernies volumineuses, avec une large diastase des muscles grands droits, nous n'avons point jusqu'à présent aucun procédé sûr. » Si on prend en considération ce fait que les malades, au début de leur affection, réclament rarement une intervention active, par suite du caractère bénin de leur maladie, les chirurgiens, dans la plupart des cas, ont et auront à opérer des hernies anciennes — de vraies éventrations.

Le procédé opératoire de ces hernies présente par conséquent un champ tout ouvert à l'étude.

J'ai employé dans ma pratique tous les procédés proposés jusqu'à ce jour, mais aucun d'entre eux ne m'a satisfait complètement quand il s'est agi d'opérer de semblables hernies.

Les conditions purement anatomiques constituent la base principale et presque unique des résultats insuffisants, obtenus grâce à tous ces procédés.

Prenons une femme grasse avec une hernie volumineuse et une large diastase des muscles grands droits, et tentons d'appliquer un des procédés étudiés plus haut, combiné à une omphalectomie (Gersuny, Condamin, etc.); nous verrons qu'après l'extirpation de la hernie et d'une portion de l'aponévrose de la ligne blanche fortement distendue, on arrive au bord des muscles grands droits. Quand on tente de réunir ces muscles, on remarque que les bords de notre plaie sont trop éloignés l'un de l'autre, et que les loges aponévrotiques des grands droits sont trop amincies, ainsi que toute la paroi antérieure de l'abdomen. Les sutures ne sont pas en état de réunir les bords de la plaie, et si on emploie une force exclusive, elles menacent de couper les tissus environnants.

Si l'intestin est bien vidé, on arrive souvent, grâce aux efforts combinés du chirurgien et de ses aides, ceux-ci appuyant sur les côtés des parois abdominales, à une réunion des bords des muscles grands droits : la plaie peut être suturée. Pourtant nous ne pouvons pas répondre des résultats d'une pareille opération.

Malgré un pansement qui est très serré pour limiter la pression intra-abdominale et maintenir nos sutures, les fils séparés peuvent couper les bords de la plaie à la suite du tonus des muscles abdominaux fortement étirés par nos sutures, qui ont une direction transversale ou oblique (le muscle transverse de l'abdomen et surtout le grand et petit oblique). La hernie récidive très peu de temps après l'opération, quelquefois dans la période de cicatrisation.

D'ailleurs ces cas sont relativement assez rares. Encore plus rares sont les cas du genre suivant.

Observation. — Mme G..., âgée de cinquante-cinq ans, femme très grosse, mais robuste, présente une hernie ombilicale étranglée. Omphalectomie arrivant jusqu'aux bords des muscles grands droits qui ne sont pas trop éloignés l'un de l'autre. Suture de la paroi abdominale en trois étages. Le premier étage intéresse une partie du muscle grand droit, sa loge postérieure et le péritoine; le second étage de suture comprend le reste du muscle et sa loge antérieure, le troisième étage réunit la peau.

Tout va bien jusqu'au treizième jour. On change ce jour-là le pansement, on en enlève les sutures superficielles.

Le quatorzième jour, le pansement devient humide et la malade se plaint de ressentir au ventre des douleurs qui n'existaient point auparavant. On change immédiatement le pansement et on voit un léger écartement des bords de la peau et qu'entre celle-ci et le pansement apparaissent plusieurs anses intestinales déjà un peu enflammées et rouges.

Aidé par mes collègues Kaspieff, Serguieff et Vorobieff, je procédai à une seconde opération.

Anesthésie. Examen de la plaie. Les anses qui apparaissent au dehors sont nettoyées, lavées avec des tampons au sublimé, puis avec des tampons secs, et finalement réintégrées dans la cavité abdominale. Les deux étages des sutures profondes, fixés avec la soie n° 3, tiennent très bien, mais l'aponévrose et les muscles sont rompus par la ligne des piqûres d'aiguille sur toute la longueur de la plaie : à une distance d'un centimètre et demi de la ligne médiane on peut constater la formation d'une nouvelle plaie de laparotomie par rupture des parois.

J'ai coupé de même le second bord de la plaie, c'est-à-dire que j'ai enlevé toutes les sutures serrées contre les bords musculaires (j'ai conservé cette pièce), et j'ai fermé la plaie avec une suture étagée, semblable à la précédente.

L'opérée guérit ensuite d'une manière satisfaisante.

A cause du peu d'intelligence de notre malade je n'ai pu obtenir aucun renseignement sur les circonstances qui accompagnaient cet accident. Il est très probable que la malade, impatiente et se sentant bien, trouvait qu'un repos absolu lui était trop pénible. A partir du quatorzième jour elle pensait que le repos que nous lui avions conseillé était superflu; la paroi abdominale a subi une violente contraction; la rupture était prête à se produire.

Ce cas nous montre toute la force de traction que peuvent exercer les muscles transverses et obliques de l'abdomen, bien que la pression intra-abdominale soit neutralisée en grande partie par une diète sévère, qui précède l'opération, et par un pansement circulaire assez serré, que l'on place sur la région ombilicale. D'un autre côté, ce cas montre jusqu'à quel point le tissu musculaire et les aponévroses sont flasques et peu solides dans cette région, surtout chez les femmes obèses, prédisposées aux hernies ombilicales. Cette

faiblesse des tissus est extrême, l'amincissement des aponévroses et des muscles sous l'influence de la distension de la paroi antérieure de l'abdomen est très marqué; si l'on ajoute à cela l'étroitesse de la paroi abdominale par suite d'une large omphalectomie, on aura dans des cas exclusifs une rupture complète le long des fibres des grands droits, comme dans le cas précité. Il se produit beaucoup plus facilement une rupture transversale de ces muscles par l'effet des sutures les plus serrées; il y a récidive de la hernie dans la période de cicatrisation.

Mais le plus souvent les récidives ont lieu plus tard dans la période d'atrophie du tissu de cicatrisation qui réunit sur la ligne médiane les bords des muscles dénudés et qui recouvre les lignes transversales des sutures rompues.

Les hernies qui se produisent à nouveau par suite d'une diastase des grands droits, occupent la ligne médiane, tandis que celles qui se forment par l'effet des sutures rompues, sont situées à gauche ou à droite de la ligne médiane et peuvent être multiples au début, en raison du nombre des points qui ont cédé.

Je crois que tous les chirurgiens ont pu observer des faits de ce dernier genre et qu'ils sont arrivés, par conséquent, à cet avis que les rechutes des hernies, accompagnées d'une large diastase des grands droits, sont inévitables, ainsi que le prétendaient les cliniciens les plus expérimentés, F. Terrier, J. Lucas-Championnière et autres.

Les rechutes arrivent et doivent arriver malgré toutes les formes des sutures employées : ceci est évident pour chaque clinicien, qui analyse les conditions de tension auxquelles est exposée la suture durant la vie entière du sujet.

Malgré l'élasticité plus considérable du tissu abdominal et la facilité d'accommodation de la pression intra-abdominale, beaucoup plus grande qu'il n'est nécessaire pour notre exemple, la nature des faits ne varie point. La cavité abdominale, resserrée par une large omphalectomie, restera exposée à une tension violente, surtout à l'endroit de ce rétrécissement anormal; c'est ce fait qui, lié à un changement de consistance du tissu abdominal, constitue sans exception la principale cause de l'insuffisance des procédés proposés pour empêcher la récidive d'une large hernie ombilicale.

Il existe des cas où les bords des muscles droits sont tellement éloignés, qu'on ne peut pas arriver à mettre en contact leurs bords internes; je me permets à ce propos de citer l'observation suivante :

Observation. — La malade K..., âgée de quarante-cinq ans, était depuis longtemps affligée d'une vaste hernie ombilicale qui s'étrangla. Le chirurgien, appelé en consultation, proposa l'opération, pendant laquelle il ne put arriver à délimiter le sac herniaire de la cavité abdominale. Toutes les anses intestinales qu'il rencontrait adhéraient au tissu graisseux de la paroi antérieure; il croyait se trouver en présence d'une seule hernie illimitée ou d'une masse de hernies séparées, parmi lesquelles il était impossible de distinguer le sac herniaire et les simples adhérences au tissu cellulaire sous-cutané, bien que la longueur de la plaie abdominale fût de 20 centimètres. Pour venir à bout de l'opération, il coupa la première anse qu'il trouva et couvrit les autres d'une compresse, sans suturer la plaie superficielle.

Les suites furent relativement satisfaisantes. Les matières fécales et les gaz passèrent à travers l'ouverture de l'intestin; le danger d'occlusion était évité pour le moment. Petit à petit l'épiploon, l'intestin et la plaie abdominale se couvrirent de granulations et deux mois après, à la place du champ opératoire, il ne restait plus que deux fistules. Il était évident qu'une de celles-ci appartenait à une anse intestinale très voisine du duodénum; elle laissait, en effet, passer les produits alimentaires peu digérés, mêlés aux sucs digestifs, qui rongeaient et ulcéraient la peau. Naturellement la malade maigrissait fortement. C'est dans cet état qu'elle me fut confiée par mon prédécesseur, pour tenter un nouveau traitement.

Après avoir pratiqué une incision sur la ligne médiane, j'ai commencé à séparer les anses intestinales de leurs adhérences cicatricielles avec la peau. Ces adhérences devenaient de moins en moins solides, à mesure que je pénétrais plus profondément; on pouvait par places procéder au décollement à l'aide des doigts. Les anses intestinales, englobées par l'épiploon, étaient placées dans des lobes du tissu graisseux, très abondant en cet endroit. Le nombre de ces lobes séparés était très considérable.

Quand toutes les anses furent libres, j'ai avivé et cousu celle incisée par mon collègue et je l'ai réintégrée dans la cavité abdominale, avec tout le paquet intestinal. J'ai remarqué que la distance qui séparait les deux muscles droits égalait 30 centimètres.

Il va sans dire qu'il était absolument impossible de ramener au contact les bords des muscles droits; par conséquent tous les procédés basés sur la suture des bords internes de ces muscles ne pouvaient être appliqués en pareil cas. J'ai donc été obligé de suturer les bords de l'aponévrose et j'ai ordonné à la malade de porter continuellement une large ceinture.

Par suite de l'amincissement de l'aponévrose distendue, il est impossible de se servir en pareil cas du procédé de J. Lucas-Championnière, le meilleur de tous ceux de la Chirurgie moderne.

L'aponévrose médiane, qui constitue la ligne blanche, représente à l'état normal une lame fibreuse étroite, qui se divise à gauche et à droite en deux couches, pour former la paroi antérieure et postérieure de la loge aponévrotique des muscles grands droits de l'abdomen. Quand ceux-ci se séparent, l'aponévrose de la ligne

blanche se distend de manière à mesurer 10, 20, 30 centimètres, par conséquent elle s'amincit notablement.

En retroussant les bords de cette aponévrose à l'intérieur et en les fixant par des plans de sutures, nous obtenons une adhérence durable, sur la ligne médiane seulement. Au lieu de renforcer l'aponévrose, nous l'affaiblissons au contraire, par des piqûres indispensables pour la suture; par ce moyen nous facilitons la formation d'une nouvelle hernie dans le voisinage des sutures; c'est sur ce fait que Hiller[1] attira l'attention des chirurgiens.

En examinant la structure de la paroi abdominale dans les hernies avec diastase des muscles grands droits, nous pouvons remarquer une quantité excessive de téguments, qui n'offre d'ailleurs aucune solidité. Cette circonstance m'a donné l'idée d'employer tous les tissus dont je disposais, pour doubler la paroi abdominale au point le plus mince. Il ne faut donc rien réséquer; il ne faut point pratiquer d'omphalectomie. Je fis le premier essai de mon procédé dans les circonstance suivantes :

Observation. — Alexandra K..., trente-quatre ans, paysanne d'une constitution robuste; neuf accouchements à terme. Elle raconte que dans ses dernières grossesses l'utérus gravide basculait, par suite de l'amincissement des parois abdominales, et arrivait jusqu'aux genoux.

Les grossesses donc étaient très pénibles. Actuellement elle est de nouveau enceinte de quatre mois. L'utérus repose encore dans le petit bassin, mais la malade attend avec effroi l'accroissement du fœtus et la répétition de toutes ses souffrances; elle demande un secours à tout prix.

En dehors des grossesses, la malade était loin de se sentir à l'aise : dès qu'elle prenait une position verticale, les viscères flottaient dans la cavité abdominale; elle éprouvait cette sensation pénible, décrite plus ou moins vivement par tous ceux qui sont atteints d'entéroptose.

A l'examen du ventre, nous sommes surtout frappés de la flaccidité de ses parois; il descend sous forme de sac flasque à 10 centimètres au-dessous de la symphyse, comme on le voit d'après la photographie (Fig. 1). Quand la malade contractait les muscles abdominaux, la surface du ventre changeait complètement d'aspect. De l'appendice xyphoïde à la symphyse, on remarquait une sorte de bourrelet longitudinal avec un sommet cupuliforme dans la région ombilicale. Des deux côtés de ce bourrelet, les bords internes des muscles grands droits sont séparés par une distance de 22 centimètres dans la région ombilicale. En d'autres termes, c'était une hernie ombilicale volumineuse, avec diastase des grands droits.

Je compris de suite qu'aucun des procédés recommandés par les auteurs ne pouvait soulager la malade. Ils ne pouvaient, au contraire,

1. *Beiträge zur klin. Chir.*, 1898, p. 212.

qu'aggraver sa situati on. Après une large omphalectomie, une rupture sur toute la ligne de suture pouvait se produire.

Le 15 décembre 1898, je fis à notre malade l'opération suivante : Je séparai la peau de l'aponévrose le long de l'incision; celle-ci s'étendait de

Fig. 1. — Hernie ombilicale volumineuse avec diastase des grands droits. — Aspect de la malade enceinte de 4 mois.

l'appendice xyphoïde à la symphyse. Cette séparation allait à gauche et à droite et atteignait une largeur de 15 centimètres dans la région ombilicale, en diminuant petit à petit en haut et en bas (Fig. 2). Je tâchai ensuite d'appliquer les bords péritonéo-aponévrotiques de la paroi abdominale. Je fixai le bord gauche à la surface péritonéale du bord droit par une suture continue faite à la soie, en tâchant de pénétrer avec mon aiguille le plus profondément et le plus loin possible. Je voulais que le lambeau gauche pénétrât le plus loin possible en-dessous du bord droit.

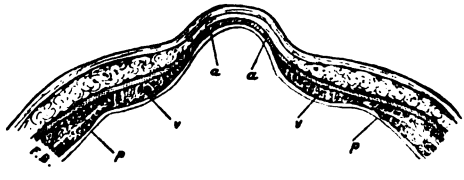

Fig. 2. — Hernie ombilicale. — Séparation de la peau de l'aponévrose le long de l'incision. — *a*, aponévrose; *p*, péritoine; *v*, muscle droit.

La cavité abdominale était déjà complètement fermée à l'aide de cette suture. J'ai pris ensuite le bord droit et je l'ai fixé aussi solidement que possible sur l'aponévrose de la paroi abdominale, à gauche, en employant une suture continue. Par ce procédé, la paroi antérieure de l'abdomen, composée du péritoine, des muscles et de l'aponévrose, était presque sur

toute l'étendue formée par une double couche à partir de l'appendice xyphoïde jusqu'à la symphyse (Fig. 3 et 4).

Dans la région ombilicale, les deux lambeaux se recouvraient sur une étendue de 15 centimètres. Il ne nous restait qu'à suturer la peau. Nous fûmes obligés d'en enlever deux lambeaux elliptiques presque sur toute l'étendue entre l'appendice xyphoïde et la symphyse. La largeur de ces lambeaux allait jusqu'à 20 centimètres dans la région ombilicale. Cette résection de la peau était indispensable en raison de la diminution du volume du ventre.

Pour faciliter l'accolement plus intime de la peau avec la surface aponé-

Fig. 3. Fig. 4.
Hernie ombilicale. — Suture de la paroi abdominale.

vrotique, j'enlevai l'excès de tissu cellulaire sous-cutané, et cousis les bords de la plaie sur la ligne médiane au moyen d'une suture noueuse (Fig. 5); j'ai placé un long drain à la partie inférieure de la plaie superficielle.

La période post-opératoire se passa sans fièvre. Le douzième jour, on changea le pansement et on enleva le drain obstrué par le sang. Il s'écoula une quantité notable d'un liquide séreux par l'ouverture du drain, qu'on remplaça par une mèche. On enleva la mèche le sixième jour et on constata quelques gouttes de pus qui sortaient par la plaie; elles étaient probablement occasionnées par l'introduction d'une mèche infectée. Nous ne remarquâmes aucune élévation de température, mais je dois dire ici qu'à chaque pansement on voyait des gouttelettes de pus sortir par le trajet fistuleux.



Fig. 5. — Hernie ombilicale. — Suture de la plaie sur la ligne médiane.

Ce petit malheur nous permit d'observer très longtemps notre malade à l'hôpital Nicolas, à Kiew.

Trois mois plus tard, en voulant découvrir la cause de la fistule, j'ai ouvert les sutures de la peau sur la ligne médiane, j'ai retroussé le lambeau gauche et enlevé la soie de la suture continue qui fixait le lambeau péritonéo-aponévrotique; j'ai nettoyé, en outre, à l'aide d'une curette, tout le trajet fistuleux. Pendant ces manœuvres opératoires j'ai pu me convaincre que, malgré le volume considérable du ventre de notre malade, enceinte de sept mois, malgré la suppuration, le bord de l'aponévrose était solidement maintenu en place.

Après avoir fixé la peau par de nouvelles sutures, j'obtins une cicatrisation complète de la plaie en l'espace de huit jours.

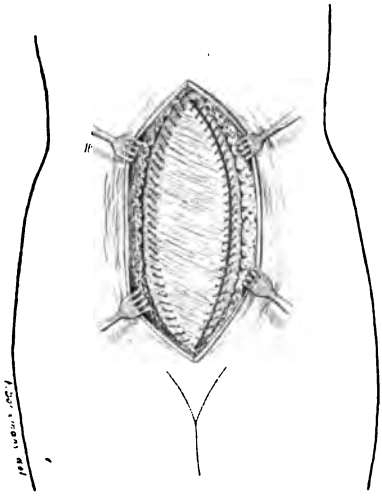

Fig. 6. — Hernie ombilicale. — *a*, premier étage de suture caché; *b*, second étage supérieur.

Malgré l'accroissement progressif de l'abdomen, qui dans le cours de la

Fig. 7. — Hernie ombilicale après l'intervention. — Aspect de la malade enceinte de huit mois

grossesse atteignit un volume considérable, nous n'avons pas remarqué le

moindre abaissement du ventre; sa forme rappelait plutôt celui d'une primipare (Fig. 7). Pas trace de hernie ou de distension des bords de la plaie; aucune plainte concernant la gêne respiratoire ou les autres troubles qui pouvaient être provoqués par le fait du rétrécissement considérable de la cavité abdominale, la seule chose qu'on avait à craindre *a priori* à la suite du resserrement trop grand des bords de la plaie par les sutures tendues.

A présent Mme K... a mis déjà au monde un enfant à terme. Elle m'a communiqué par lettre que l'accouchement avait été très rapide et avait duré seulement une heure. Il fut tellement facile, tellement exempt de douleurs qu'elle ne peut le comparer aux précédents, qui provoquèrent chez elle d'atroces souffrances et furent très longs. Le ventre a conservé sa forme régulière et normale; les viscères ne se portent pas en avant et ne se déplacent pas dans tous les sens; aucune trace de hernie. En un mot Mme K... se trouve dans un état satisfaisant en tous points.

Ce fait unique, exclusif, me prouva mieux que des dizaines de cas ordinaires l'excellence du procédé en ce qui concerne les opérations de vastes hernies ombilicales avec diastase des muscles grands droits de l'abdomen. Il est, en effet, facile de comprendre qu'en doublant la paroi abdominale, on obtient les meilleures conditions de solidité.

Nous pouvons très facilement prouver que dans ce cas, la force d'adhérence des lambeaux superposés est très élevée. Le bord du lambeau inférieur ou interne est réuni au péritoine par une suture qui passe également à travers les muscles sous-jacents; le bord du lambeau supérieur ou externe est fixé par le même procédé à l'aponévrose de la paroi antérieure de l'abdomen. On obtient ainsi une grande surface de contact des deux lambeaux superposés; le péritoine de la partie externe s'accole à l'aponévrose de celle qui est à l'intérieur. Pour faciliter cette adhérence, il faut aviver légèrement la surface du péritoine en raclant légèrement son endothélium avec le tranchant du couteau.

Prenons deux feuilles de papier et collons leurs surfaces avec de l'eau; il faudra déjà employer une force de un ou deux kilogrammes pour vaincre cette adhérence. Quand les surfaces se touchent sur une large étendue, la force d'adhérence devient considérable. Dans notre procédé, les adhérences doivent se produire dans un laps de temps relativement court, car elles ont lieu par l'intermédiaire du péritoine. Il n'est pas besoin, je crois, de grandes preuves pour démontrer ce fait, que les deux lambeaux superposés, accolés par la surface et fixés par des sutures perdues, — aucune de celles-ci ne traverse toute l'épaisseur de la paroi abdominale, — présentent

toute la solidité possible étant données les conditions dans lesquelles se trouvent les tissus.

Pour augmenter la solidité de la paroi antérieure de l'abdomen et obtenir une fixation des bords plus durable, il faut enlever tout le tissu cellulaire sous-cutané. Par ce procédé la peau adhère fortement à la surface de l'aponévrose, se fixe ainsi solidement à l'aponévrose sous-jacente et s'oppose au glissement des deux lambeaux superposés.

Si nous examinons notre procédé au point de vue critique, il ne se présente aucune adhérence, allant directement d'avant en arrière, comme c'est le cas pour la cicatrisation des plaies de la laparotomie. Nous ne pouvons donc obtenir par ce procédé une simple diastase des bords de la plaie, ni une distension de la cicatrice, qui réunit les deux bords juxtaposés de la paroi abdominale.

Pour que les deux lambeaux superposés puissent glisser, il faudrait produire cette distension sur une étendue considérable. Il faudrait rompre l'adhérence de la peau à l'aponévrose, ainsi que celle de l'aponévrose au péritoine et produire une rupture complète des deux sutures marginales.

Si nous représentons en centimètres carrés l'étendue de la surface d'adhérence entre l'aponévrose et la peau, nous obtiendrons le chiffre de 225. De même l'étendue de la surface d'adhérence entre l'aponévrose et le péritoine donne 225. La longueur de la plaie mesurait 30 centimètres; la largeur de superposition des deux lambeaux était de 18 centimètres au niveau de l'ombilic. Cela donne dans notre cas un total de 450 centimètres carrés de surface d'adhérence, tandis que dans les sutures ordinaires, en comptant seulement l'épaisseur du bord musculo-aponévrotique (1 centimètre) et la longueur de la plaie (10 centimètres), nous obtiendrons une surface de contact qui ne dépassera guère 10 centimètres carrés.

Il est aisé de comprendre que la solidité de la suture, dans notre cas, sera beaucoup plus considérable que dans les opérations habituelles, la surface de contact, dans le premier cas, étant 45 fois plus considérable.

Il faut encore remarquer que dans notre procédé nous ne faisons aucune suture traversant toutes les couches de la paroi abdominale; une simple piqûre d'aiguille n'atteint même pas la solution de continuité des tissus. On évite donc toute cause de nouvelle hernie.

On peut représenter schématiquement tout le procédé, si on s'imagine un gilet à doubles pans, boutonné sur le bord interne et externe, recouvert d'un surtout boutonné sur la ligne médiane. Les pans du gilet représentent la position des deux lambeaux de la paroi

abdominale, composés par le péritoine, les muscles et l'aponévrose; les pans du surtout, les lambeaux de la peau.

La simplicité de la technique est telle qu'une description plus détaillée est, selon moi, complètement superflue. Le seul fait qui mérite d'être décrit est la pose du premier rang de sutures qui fixent le bord interne, glissé dans la cavité abdominale. Pour son exécution, l'aide saisit avec un crochet ou une pince de Museux le bord du lambeau externe; il appuie la paume de la main sur la peau, et fait bomber la surface interne dans la cavité abdominale, c'est-à-dire qu'il l'approche de l'opérateur. Un second aide ou l'opérateur lui-même saisit avec les mêmes instruments le lambeau interne, qui doit être fixé au premier, le ramène au contact de la surface péritonéale du lambeau externe que maintient le premier aide; il fixe le tout par une suture. L'opération est très simple pour le lambeau externe ainsi que pour la peau.

Afin d'assurer le succès, il est indispensable de préparer les malades à l'opération par un régime approprié.

Une semaine ou mieux deux ou trois avant l'opération, il faut purger méthodiquement les malades en employant des eaux minérales, puis diminuer notablement la quantité de nourriture absorbée, et indiquer un exercice constant, sous forme de longues courses, de travail musculaire, etc.

Après un temps plus ou moins considérable de ce régime, le corps devient mou, flasque. Si l'on exerce avec les paumes une pression sur les côtés du ventre, il se produit à l'extérieur un pli volumineux, qui prouve que les surfaces internes du péritoine se touchent sur une large étendue. Cette épreuve permet de se convaincre que les parois abdominales peuvent être largement superposées.

La valeur du procédé opératoire que je viens de proposer peut être envisagée sous trois points de vue. 1° Elle constitue une cure radicale de la forme la plus grave des hernies ombilicales avec diastase des muscles grands droits; 2° elle permet de diminuer notablement les symptômes de ptose viscérale, parce qu'un ventre mou, sans aucune consistance, a un volume plus restreint et retient par ce fait même les viscères en place; 3° un ventre hideux, sillonné de rides, tombant en besace, peut reprendre de nouveau un aspect convenable.

Bien souvent, après les opérations de grands kystes, de myomes ou d'autres tumeurs abdominales, malgré le port de corsets et de bandages, la flaccidité, la mollesse et le volume trop considérable de la cavité abdominale ne disparaissent point et provoquent, sans parler d'une difformité extérieure, une série de graves symptômes

très connus de tous les cliniciens. Dans des cas semblables, il est donc tout indiqué d'opérer en superposant les lambeaux d'après le procédé que nous venons de décrire, au lieu de procéder à une simple suture des parois abdominales. Une pareille manière d'agir donnera dans ces cas, malgré l'absence d'une vraie hernie, une suture plus durable de la paroi abdominale; en diminuant la capacité trop vaste de la cavité, elle empêchera la ptose des viscères et rendra la forme du ventre beaucoup plus esthétique. L'incision doit être assez longue dans tous ces cas, afin que le rétrécissement se produise d'une manière gracieuse et uniforme, conformément aux règles de plastique esthétique; il faut surtout éviter de produire un resserrement trop grand qui nuira à la solidité des résultats opératoires. Ce procédé est applicable non seulement dans les hernies avec diastase des muscles abdominaux, mais dans toutes les hernies ombilicales volumineuses.

Mme D..., âgée de vingt-huit ans, pèse 126 kilogr. 945; un seul accouchement; porte une hernie ombilicale de la grosseur du poing. Elle prétend que son obésité est due à une vie sédentaire. Elle pesait auparavant 138 kilogr. 230. Ce poids énorme provoquait de fortes douleurs dans les pieds, dès qu'elle se mettait debout. Elle a perdu 12 kilogr. 285 de son poids pendant la dernière année, à la suite d'une série de contrariétés que lui occasionna la mort de son mari. Jusqu'à ce moment elle a été contente de sa situation, mais elle a voulu se mettre au travail et demanda une opération.

La hernie est irréductible. Après un long massage et diminution des anses intestinales, il reste toujours un gros paquet d'épiploon solidement fixé au sac herniaire.

Dans tous les cas où je dois opérer une hernie irréductible qui a contracté des adhérences, j'ouvre la cavité abdominale sur la ligne blanche au-dessus de l'anneau herniaire, pour éviter toute surprise technique désagréable. J'introduis ensuite un doigt dans la cavité abdominale, je pénètre de l'intérieur dans l'anneau et je prends connaissance de son contenu. Sous le contrôle de mon doigt, j'incise l'anneau et le sac herniaire, que je divise en deux parties égales, à gauche et à droite. J'ai agi de la même manière dans le cas actuel.

Après avoir décollé l'épiploon, j'en ai réséqué une grande partie, formée par les adhérences et les épaississements; ensuite j'ai préparé chaque moitié du sac herniaire : puis j'ai disséqué et retroussé la peau amincie; le péritoine et l'aponévrose furent suturés d'après le procédé que j'ai proposé, c'est-à-dire qu'un lambeau, le gauche dans le cas actuel, fut un peu excisé, puis je l'ai glissé le plus profondément possible sous le lam-

beau droit, au bord duquel je l'ai fixé par des points de suture. Ensuite je tâchai de superposer à cela le lambeau externe; je l'ai fortement tendu et l'ai suturé à l'aponévrose externe du ventre.

Grâce à une incision relativement longue, de 15 à 20 centimètres, et à la diminution notable du volume du ventre, suite d'une diète sévère qui précéda l'opération, et grâce surtout à la tension considérable des deux lambeaux, les bords internes des muscles grands droits se recouvraient sur une étendue de 5 centimètres.

Rien n'empêche un chirurgien sceptique, qui ne veut pas confier le résultat de l'opération à la solidité d'adhérence des deux lambeaux superposés et réunis par deux rangs de sutures, d'en poser encore un troisième rang médian, grâce auquel il peut fixer les deux bords des muscles droits superposés. Persuadé de la solidité des deux sutures marginales, je n'ai point mis de suture médiane.

Après avoir suturé le bord du lambeau extérieur, je m'occupai de la peau dont le lambeau était de beaucoup trop considérable; d'une part, en effet, la hernie était enlevée et de l'autre, les bords internes des grands droits étaient considérablement superposés.

Pour enlever la portion de peau inutile, je dirigeai obliquement le tranchant du couteau, j'enlevai en même temps une livre et demie de tissu cellulaire sous-cutané et je fis la suture de la peau sur la ligne médiane. Nous posâmes une mèche dans l'angle inférieur de la plaie.

Les suites opératoires furent bonnes. Aucune élévation de température, quoique par l'orifice de la mèche il sortit assez longtemps un liquide sanieux et de la graisse émulsionnée.

Le treizième jour, quand on enleva les sutures cutanées, les adhérences de la peau cédèrent un peu, sous l'influence d'une énorme tension provoquée par les masses graisseuses latérales; mais à l'aide d'une bande de diachylon, on rapprocha les bords de la peau écartés et il se produisit une magnifique cicatrice superficielle.

Une incision relativement assez longue (15 à 20 centimètres) et une superposition des deux bords musculaires sur toute cette surface, facilitent uniformément le retrécissement de la cavité abdominale sur une étendue assez grande.

J'observai cette malade plus de six mois et je n'ai trouvé aucun indice de récidive possible; la forme de l'abdomen est absolument correcte; la malade n'éprouve aucun malaise.

Il va sans dire que dans les hernies peu volumineuses, si les grands droits sont rapprochés, s'ils présentent une épaisseur et une solidité normales, il est inutile d'avoir recours à ce procédé, mais dans les hernies énormes, quand bien même les bords des muscles droits ne sont pas trop éloignés, mais simplement amincis, dis-

tendus et flasques, quand l'aponévrose est mince et peu élastique, il faut toujours, selon moi, employer ce procédé, étant certain qu'une adhérence plastique des deux lambeaux superposés préservera mieux les malades d'une rechute que tout autre procédé de suture des bords de la paroi abdominale.

En attirant l'attention des chirurgiens sur ce procédé, je me propose de l'expérimenter cliniquement et de l'étudier par une critique consécutive.

A mon point de vue je doute qu'il existe aucun autre moyen que ce procédé de rendre la paroi abdominale plus solide; il en double en effet l'épaisseur, grâce à la superposition des deux lambeaux. D'autre part, s'il est vrai que dans des conditions absolument identiques, la solidité d'adhérence est en raison directe de la grandeur des surfaces qui sont en contact, la cure de la plaie abdominale par le procédé que je propose répond complètement à ces conditions.

Mon premier cas constitue la meilleure garantie de cette solidité; il a été mis à l'épreuve par l'accroissement rapide du ventre, au cours d'une grossesse avancée. Ce fait est pour moi tellement démonstratif, que je me crois autorisé à recommander mon procédé dans des cas correspondants.

REVUE DES SOCIÉTÉS SAVANTES

SOCIÉTÉ DE CHIRURGIE

Du 27 décembre 1899 au 26 janvier 1900.

M. Jonnesco (de Bucarest). — *Traitement chirurgical des kystes hydatiques du foie par la suture sans drainage.* Rapport de M. Pierre Delbet.

M. Jonnesco rapporte les observations de quatre malades qu'il a traités pour des kystes hydatiques du foie et qu'il a guéris par la suture sans drainage et sans capitonnage, après avoir incisé le kyste, évacué son contenu et extirpé la membrane germinative. Il apporte ainsi son tribut à la thèse soutenue par M. Delbet, qui se proposait de réduire les kystes hydatiques sans les drainer et sans les fixer à la paroi. Le capitonnage n'était qu'un moyen d'arriver à ce but, moyen dont il se passait toutes les fois que cela était possible. Le but était de substituer à la marsupialisation la réduction sans drainage. Lors d'une précédente discussion, on a prétendu que c'était là la méthode de Bobroff. Or, si l'on consulte les travaux de Bobroff, on constate que, parti de cette idée, d'ailleurs fausse, que, si on réduisait une poche vide, il devait fatalement s'y faire une transsudation séreuse, il remplissait la poche d'une solution salée avant de la réduire. Ce n'est qu'en janvier 1897 qu'il suture pour la première fois un kyste sans le remplir; or, la première opération de M. Delbet date de juin 1896. Les recherches d'Alejandro Posedas, arrivant au même but, sont contemporaines et indépendantes de celles de M. Delbet. Le capitonnage ne s'adresse qu'aux gros kystes, si bien que dès le début M. Delbet employait trois manières différentes de réduire les kystes hydatiques sans les drainer : 1° la réduction sans suture; 2° la réduction avec suture sans capitonnage; 3° la réduction avec capitonnage et suture. M. Bazy avait objecté à M. Delbet que ce procédé n'était pas applicable aux kystes thoraco-abdominaux; or, M. Delbet rapporte un cas de kyste de cette variété, qu'il a opéré à Tunis en octobre 1899, et dans lequel il put faire le capitonnage, malgré des difficultés réelles.

M. Delbet souscrit donc aux conclusions de M. Jonnesco, qui sont les suivantes : 1° le procédé de choix dans le traitement des kystes hydatiques du foie est l'incision suivie de l'évacuation, extirpation de la membrane germinative, nettoyage à sec de la poche fibreuse, suture et réduction de cette poche sans drainage, ni fixation à la paroi; 2° le capitonnage peut être utilement employé dans les poches trop volumineuses pour qu'on

puisse espérer un accolement rapide des parois; 3° les injections antiseptiques ou irritantes dans les poches vidées de leur contenu sont inutiles et dangereuses; 4° le lavage des poches avec des solutions simplement aseptiques, eau stérilisée, sérum artificiel, est inutile; le simple nettoyage avec des compresses stérilisées suffit; 5° la marsupialisation de la poche sera réservée pour les kystes suppurés où le procédé de la suture immédiate peut donner des insuccès; 6° la réduction sans drainage doit faire disparaître les autres modes de traitement pour les kystes qui ne sont pas infectés.

M. Tuffier avait fait dans les deux cas qu'il a rapportés, le grattage, puis le lavage au sublimé de la poche; il avait même laissé dans la cavité quelques grammes de liquide de Van Swieten, avant de la fermer; il a fait ensuite la suture sans capitonnage et la réduction dans l'abdomen sans drainage. Or, ces deux malades, opérés depuis sept et dix-huit mois, sont parfaitement et définitivement guéris.

M. Quénu s'élève contre cette proposition émise par M. Delbet, que, la membrane fertile du kyste enlevée, la paroi conjonctive ne laisse rien transsuder. Lorsqu'on incise un grand kyste hydatique du foie, on constate qu'une sorte de vide tend à s'opérer dans l'intérieur du kyste; il en résulte une tendance à l'effacement de la cavité, effacement aidé encore par la pression abdominale positive. Ces conditions plaident fortement en faveur de la suture sans drainage. Mais cette tendance au vide favorise aussi l'exsudation et même la rupture des petits conduits sanguins ou biliaires qui rampent à sa surface. Il est vrai que cette exsudation n'est pas incompatible avec une résorption et une occlusion de la cavité, à la condition cependant que la cavité n'ait pas été infectée, soit par l'acte opératoire, soit par la pénétration d'un liquide biliaire non stérile. Malgré ces objections, M. Quénu a tenté cinq fois la guérison de kystes hydatiques par incision et suture sans drainage; dans trois cas, il a fait la suture sans capitonnage; dans deux cas, il a fait le capitonnage. Dans les trois premiers cas, la réunion par première intention a fait défaut. Peut-être faut-il invoquer pour l'un le mauvais état général, peut-être aussi les lavages antiseptiques, auxquels M. Quénu renoncera désormais. Il n'en pense pas moins que, dans certains cas, en raison de l'état général du sujet ou de l'infection secondaire de la poche par une transsudation de bile non stérile, la méthode peut échouer.

M. Hartmann apporte deux faits personnels à l'appui de la méthode; dans les deux cas, la guérison s'est faite sans le moindre incident. Il n'aurait qu'une crainte; c'est de laisser quelquefois une petite hydatide. Il est donc important de faire une incision large, de bien regarder et ne refermer la poche adventice qu'après s'être assuré qu'il n'y reste absolument rien.

M. Kirmisson rapporte l'observation d'un jeune garçon de dix ans, atteint d'un très volumineux kyste hydatique du foie et chez lequel il obtint une guérison complète en six semaines par l'incision, l'évacuation, l'extirpation de la membrane fertile, et la marsupialisation de la poche adventice. Sans doute le procédé de M. Delbet eût pu donner une guérison un peu plus

rapide encore. Mais la différence n'est pas assez considérable pour qu'on doive proscrire d'une façon absolue un procédé qui exige un temps un peu plus long pour obtenir la guérison, mais qui est incontestablement beaucoup plus sûr.

M. Gérard Marchant déclare que, malgré les succès obtenus par l'ancienne méthode, on est bien obligé de reconnaître que les critiques que leur adresse M. Delbet sont justifiées; c'est une opération à guérison lente: la cure reste incertaine dans son évolution et est traversée d'accidents plus ou moins graves. Aussi M. Marchant se décide-t-il à essayer le procédé préconisé par M. Delbet. Il le fit chez une malade, revenue avec une récidive d'un kyste opéré par l'ancienne méthode onze ans auparavant; il fit l'extirpation, la suture avec capitonnage et le réduisit, mais eut la mauvaise idée de drainer la paroi abdominale, car du côté du foie tout était cicatrisé, alors que le trajet du drain existait encore.

M. Potherat, tout en déclarant l'idée de la méthode de M. Delbet excellente, trouve que les critiques élevées contre le procédé de la marsupialisation dépassent le but; les critiques sont justes, si on les applique à la marsupialisation, alors que la Chirurgie n'était pas absolument maitresse de son antisepsie; actuellement elles ne portent plus. M. Potherat obtient facilement, avec cette méthode, la guérison, en trois semaines, de kystes très volumineux; il n'observe plus ni cholérragies, ni fistules persistantes. Aussi pense-t-il qu'elle ne mérite pas l'ostracisme dont on veut la frapper. Il ne croit pas davantage qu'il faille bannir absolument la ponction suivie d'injection antiseptique. Celle-ci, appliquée dans les cas où on ne risque pas de perforer l'intestin, donne d'excellents résultats; elle mérite d'être tentée avant d'en arriver à la laparotomie suivie d'extirpation, opération beaucoup plus compliquée.

M. Bazy n'avait soulevé qu'une seule objection contre le procédé de M. Delbet; c'est l'impossibilité de l'appliquer aux grands kystes thoraco-abdominaux. M. Delbet vient rapporter une observation qui fait tomber cette objection. En ce qui concerne le danger possible d'une infection de la cavité, M. Bazy rapporte une observation, dans laquelle le kyste, traité par la méthode de Bobroff, suppura; le malade guérit néanmoins, sans avoir présenté aucun accident.

M. Brun verse aux débats une observation de M. Bouglé, sur laquelle il fut chargé de faire un rapport. Il s'agit d'un garçon de quatorze ans, chez lequel M. Bouglé traita par le procédé de Delbet un double kyste hydatique du foie. Malgré la complexité du cas, la guérison fut rapide.

Traitement des fractures par la thyroïdine (Discussion).

M. Guinard s'associe aux réserves formulées sur l'action de la thyroïdine sur les fractures. Il a administré cette substance à des doses relativement considérables, sans aucun résultat. Il s'agissait d'un malade atteint de fracture oblique de jambe avec chevauchement qui ne consolide pas par l'appareil plâtré, et chez lequel M. Guinard fit, deux ans après, la suture avec résection des extrémités des fragments, sans aucun résultat. On ne

peut donc invoquer dans ce cas la possibilité d'une interposition musculaire, pour expliquer l'échec de la thyroïdine.

M. Poirier rapporte deux observations. Dans la première, il s'agit d'une fracture comminutive, suppurée du fémur. La consolidation ne se fit pas, malgré l'extension continue avec l'appareil Hennequin, aidée du massage. La médication thyroïdienne ne réussit pas davantage dans la seconde observation, une fracture de cuisse; suturée au fil d'argent, elle n'était pas consolidée au bout de trois mois; l'administration de tablettes de thyroïdine amena la consolidation.

M. Rochard cite un cas de pseudarthose, traité par la suture, et dans lequel la thyroïdine ne fit pas avancer la consolidation. Il se demande si, dans les cas heureux, il ne s'agit pas d'une simple coïncidence.

M. Potherat rapporte, au contraire, deux nouvelles observations, dans lesquelles la médication thyroïdienne semble avoir donné un résultat indéniable. Il conclut que cette médication mérite pour le moins d'être essayée.

Des déformations du cal des fractures observées par la radiographie (Discussion).

M. Lucas-Championnière est heureux de voir la radiographie confirmer une opinion qu'il soutient depuis longtemps, à savoir que les déformations produites par les fractures sont toujours beaucoup plus considérables qu'elles ne paraissent, mais qu'elles n'empêchent pas le bon fonctionnement du membre, pourvu que certaines conditions soient remplies. Si la direction du membre est sauvegardée, ce qui est le point capital, la perfection des fonctions dépend surtout de la conservation des muscles non atrophiés, de la mobilité des articulations, de la solidité des ligaments et de l'absence générale d'arrondissement. Cela condamne absolument la thérapeutique des fractures, qui ne vise que la forme et la longueur du levier brisé.

En ce qui concerne les épreuves radiographiques, M. Lucas-Championnière dit qu'on ne saurait trop se mettre en garde contre les erreurs d'interprétation auxquelles on est exposé, et il cite un certain nombre d'exemples de ces fausses interprétations.

M. Loison fait observer que les radiographies donnent parfois des indications fausses, soit parce qu'elles sont mauvaises, le malade ayant remué, soit parce qu'on a négligé d'en prendre plusieurs dans des directions différentes.

M. Maunoury (de Chartres) a vu souvent des traits de fracture échapper à la lecture des radiographies, bien que celles-ci fussent prises dans différentes directions.

M. Berger a vu récemment une fracture du col du fémur indéniable, pour laquelle la radiographie ne révéla rien d'anormal.

I. M. Mougeot (de Chaumont). — *Épingle à cheveux tombée dans la cavité vésicale chez la femme; extraction par les voies naturelles.*

II. M. Gaillet (de Caen). Idem.

Rapport de M. Picqué.

Dans ces deux cas, les auteurs ont réussi à extraire l'épingle en introdui-

sant l'index par l'urèthre préalablement dilaté, et en accrochant avec la pulpe du doigt recourbé l'extrémité inverse du corps étranger.

Le rapporteur conclut qu'il ne faut pas être exclusif et que dans la majorité des cas, on peut tenter l'extraction par les voies naturelles, avant d'en arriver à l'opération sanglante.

M. Billot. — *Fracture de l'atlas, luxation de l'axis consécutives à une chute sur la tête et n'ayant amené aucun accident grave.*

Rapport de M. Picqué.

Un homme tombe sur la tête, d'une hauteur de 3 m. 50, ne perd pas connaissance, se relève en ressentant simplement une douleur violente dans la nuque et une difficulté très grande pour avaler. Il continue son travail; la douleur de la nuque disparaît au bout de 15 jours, mais la dysphagie persiste. Trois semaines après cet accident, ce blessé est incorporé dans un régiment, et alors M. Billot est amené à l'examiner. De l'examen clinique très attentif, il aboutit au diagnostic de fracture de l'arc antérieur de l'atlas avec luxation latérale droite de l'axis, diagnostic confirmé par l'épreuve radiographique. Le canal vertébral n'avait subi aucune modification, ce qui explique l'absence de tout accident grave.

M. Brousse (d'Oran). — *Statistique générale des opérations pratiquées à l'hôpital de Bel-Abbès du 1er janvier 1896 au 1er janvier 1897.*

Rapport de M. Picqué.

Le rapporteur relève dans cette statistique le grand nombre des opérations pratiquées sur les yeux, puisque sur un ensemble de 585 opérations, il y en a 373 de chirurgie oculaire.

M. Isambert. — *Kyste congénital de la glande thyroïde; extirpation; guérison.*

Rapport de M. Picqué.

Il s'agit d'une tumeur kystique, constatée dès la naissance et qui resta stationnaire jusqu'à l'âge de cinq ans. A cette époque, elle prit un accroissement gênant, qui nécessita son extirpation. Cette tumeur siégeait au milieu du corps thyroïde. L'examen histologique de la paroi kystique montra qu'il s'agissait d'un kyste thyroïdien développé aux dépens de l'isthme.

Cette observation constitue une rareté; on n'en connaît que six dans la Science.

M. Buffet (d'Elbeuf). — *Deux observations de gangrène herniaire traitées, l'une par la résection intestinale, l'autre par l'anus contre nature et restauration consécutive de l'intestin. Guérison.*

Rapport de M. Reynier.

Dans le premier cas il s'agit d'un étranglement herniaire datant de trois jours. Au cours de l'opération M. Buffet trouva une anse d'intestin grêle serrée au niveau de la localisation au point d'être réduite à une lame de parchemin. Il a pratiqué la résection et le malade guérit.

Dans le second cas, l'étranglement datait de six jours; l'état de la malade était tellement désespéré, que M. Buffet se contenta de faire une incision et d'agrandir au thermocautère une perforation déjà existante de l'intestin. Contre toute attente le malade guérit, et un mois après M. Buffet put faire la cure de l'anus contre nature par la libération de l'anse et l'entérorraphie, ce qui lui donna un succès complet.

M. Loison. — *Un cas d'abcès du foie d'origine appendiculaire.*

Un soldat de vingt-trois ans présente une attaque brusque d'appendicite qui aboutit à une péritonite suppurée localisée. Sous chloroforme M. Loison pratique l'incision oblique de Roux et évacue une grande quantité de pus; il renonce à la résection de l'appendice, ne le trouvant pas facilement dans le foyer. Les jours suivants, apparition d'un ictère assez intense et écoulement de matières fécales dans le pansement, indiquant une perforation appendiculaire. Six jours après l'opération, le malade a un frisson qui dure une heure, et la température monte à 39°, et trois jours après, M. Loison, pratiquant le toucher rectal, constate que le cul-de-sac de Douglas est rempli par une collection liquide. Il cherche immédiatement à donner issue au pus avec le doigt introduit par l'incision inguino-abdominale et se dirigeant vers le petit bassin; il ne put y arriver. Alors, après avoir cocaïné, il pratiqua une incision verticale et médiane au-dessus du pubis et évacua un gros foyer compris au milieu des anses intestinales. Pendant un mois le malade alla bien, puis il présenta une douleur dans le côté droit, accompagnée de gêne de la respiration. Une radioscopie montre le poumon et la plèvre intacts, mais l'existence d'une forte voussure de la moitié droite du diaphragme. Quelques jours après, la partie postérieure de l'hypocondre droit se tuméfie et la peau rougit. Il y a manifestement une collection sous-cutanée. M. Loison l'incise, vide une grande quantité de pus verdâtre et avec le doigt explore une poche intra-hépatique. A partir de ce moment le malade marche vers la guérison.

M. Routier cite un cas du même genre, avec cette différence que l'abcès se développa dans la rate, et que le malade mourut.

M. Ricard a vu, au cours d'une appendicite, des accidents tardifs d'une nature différente. Un malade, opéré d'urgence pour une appendicite avec subictère, sortit de l'hôpital guéri en apparence. Mais il y revint bientôt pour des accidents graves qui obligèrent M. Ricard à rouvrir la cicatrice. Il trouva une chaîne ganglionnaire infectée remontant de la région appendiculaire vers le foie; quelques-uns de ces ganglions étaient pleins de pus. On les extirpa, et le malade fut débarrassé de ses accidents.

M. Michaux a eu un cas analogue d'adénite tardive, dans lequel les accidents nécessitèrent également l'ablation des ganglions.

M. Tuffier fait observer qu'on peut trouver, à la suite des appendicites, des adénites et lymphangites donnant lieu à des abcès rétro-côliques, des suppurations hépatiques et péri-hépatiques. Il n'est pas convaincu que dans le cas de M. Loison il s'est agi d'une suppuration intra-hépatique.

M. Brun a vu des cas du même genre. Dans l'un d'eux en particulier,

deux mois après une opération d'appendicite, on vit survenir une suppuration de la paroi costale droite, dans laquelle on trouva les mêmes microbes que dans les suppurations péri-appendiculaires.

M. Poirier croit que M. Loison a eu plutôt affaire à un abcès rétro-côlique remontant entre le foie et le diaphragme. Il est convaincu que, si lors de la première opération, il avait recherché et extirpé l'appendice, les accidents ultérieurs eussent été évités.

M. Gérard Marchant a observé un certain nombre d'adénites précæcales; il en rapporte trois observations, dans lesquelles cette adénite était nettement bacillaire.

Dans le premier cas, il s'agit d'une jeune Cubaine qui avait eu deux crises d'appendicite en 1898. Comme elle conservait une douleur et que l'on pouvait constater une tuméfaction, M. Marchant fit l'opération; il trouva l'appendice sain, mais dans la région précæcale, à la hauteur de l'abouchement de l'intestin grêle, il y avait une masse formée par deux ganglions, dont l'un était caséeux et près de s'ouvrir. Comme cette masse ne présentait aucune adhérence, elle fut facile à énucléer. L'appendice fut examiné histologiquement et trouvé parfaitement sain; on ne trouva pas de bacilles dans la masse caséifiée.

La seconde observation se rapporte à une jeune femme qui souffrait dans la fosse iliaque droite depuis cinq ans, avait eu en 1899 deux crises d'appendicite. L'opération montre encore l'appendice absolument sain et, sur la face antérieure du cæcum, de gros ganglions adhérents au cæcum et qu'il fut impossible d'énucléer. On fut obligé de se résigner à les gratter et à les cautériser au thermocautère. Guérison.

Enfin, le troisième cas concerne une fillette de douze ans qui se présente avec des douleurs de ventre, de l'amaigrissement et une sensibilité telle, que M. Marchant se décide à pratiquer une laparotomie exploratrice. Il trouve l'appendice sain, mais il y a une nuée de ganglions dans le méso-appendice; le mésentère est en avant du cæcum. Il ne touche pas à ces ganglions, mais résèque l'appendice. Cette fillette est actuellement guérie.

M. Jalaguier n'a trouvé qu'une seule fois le ganglion précæcal, au niveau de l'angle iléo-cæcal. Il a fait examiner l'appendice et le ganglion, on n'y a pas trouvé trace de tuberculose. Il fait remarquer que dans un très grand nombre de cas d'appendicite, les vaisseaux et ganglions lymphatiques sont pris, et il se demande si ces lymphatiques ne sont pas la raison de la localisation constante du point de Mac Burney, quelle que soit la direction de l'appendicite. Enfin, il ne faudrait pas conclure, d'après les faits de M. Marchant, que puisque l'appendice a été trouvé sain, il n'y a pas eu d'appendicite antécédente.

M. Quénu range ces adénites péri-cæcales dans les péri-appendicites, c'est-à-dire dans ces lésions inflammatoires qui siègent autour de l'appendice, sans que ce dernier soit directement en cause; c'est ce qui les distingue des péri-appendicites. M. Quénu a opéré nouvellement un jeune homme chez lequel il croyait trouver une appendicite; or, l'opération lui montrait l'appendice d'apparence saine, mais des exsudats fibreux très

abondants entouraient le cæcum et la fin de l'iléon. L'examen bactériologique y fit trouver des colibacilles et du streptocoque. — Les cas de ce genre doivent être assez nombreux.

M. Dubujadoux. — *Phlegmon diffus guéri par l'eau oxygénée.*

Rapport de M. Chauvel.

Il s'agit d'un phlegmon diffus du membre inférieur dont la marche envahissante ne fut pas arrêtée par quinze larges incisions. M. Dubujadoux fit alors sur les limites du phlegmon des injections d'eau oxygénée, et la maladie s'arrêta. Le malade guérit.

M. Terrier considérerait ce cas comme intéressant, si l'examen bactériologique avait été fait. Rien d'étonnant à ce que l'eau oxygénée fasse merveille dans le phlegmon diffus produit par les microbes anaérobies. En est-il de même dans les phlegmons d'autre nature?

M. Lucas-Championnière a employé l'eau oxygénée non seulement contre les anaérobies, mais comme antiseptique général et s'en est toujours bien trouvé.

M. Jalaguier a de bien meilleurs résultats dans les infections péri-appendiculaires depuis qu'il emploie l'eau oxygénée.

M. Albaran obtient d'excellents résultats dans les gangrènes urinaires par l'emploi de l'eau oxygénée; or, ces gangrènes sont dues, en majorité, aux anaérobies.

M. Quénu emploie l'eau oxygénée avec succès dans les phlegmons consécutifs aux traumatismes du rectum; or, la plaie de cet organe est composée surtout de microbes anaérobies.

M. Tuffier emploie souvent l'oxygène dans les affections pulmonaires fétides et obtient de bons résultats.

M. Poirier présente une malade chez laquelle il a fait une *gastrectomie pour cancer.*

M. Tuffier présente un *calcul biliaire ayant occasionné une occlusion intestinale.*

M. Kirmisson présente une fillette chez laquelle il a fait la *résection de l'articulation temporo-maxillaire droite pour une constriction des mâchoires suite d'une ankylose temporo-maxillaire.*

M. Reynier présente un *lymphangiome de l'aine.*

M. Routier présente un *volumineux calcul de l'urèthre.*

M. Picqué présente une pièce de *fracture du rachis.*

M. Quénu présente une jeune fille chez laquelle il a fait une autoplastie par *double transplantation de lambeaux.*

M. Michaux présente une *vésiculaire biliaire qu'il a extirpée par une cholécystite calculeuse.*

M. Michaux présente un *cæcum qu'il a réséqué pour des lésions tuberculeuses.*

M. Terrier présente une jeune fille atteinte d'un *volumineux lymphangiome de la région lombaire et des deux aines.*

M. Kirmisson présente le *résultat d'une amputation de Chopart* faite par Marjolin en 1864.

M. Quénu présente un malade opéré il y a cinq ans d'un *cancer du rectum.*

M. Delorme présente un soldat chez lequel il a fait la *résection de la muqueuse ano-rectale pour hémorroïdes.*

M. Morestin présente : 1° Une malade chez laquelle il a fait l'*amputation inter-scapulo-thoracique pour chondrome;*

2° Une malade atteinte de *péritonite diffuse* à la suite de la réduction, par le taxis, d'une hernie étranglée.

M. Souligoux présente un malade qu'il a opéré d'une *hernie étranglée interstitielle avec ectopie testiculaire.*

ACADÉMIE DE MÉDECINE

Séances du mois de janvier. — *Présidence de M. Marey.*

M. Landouzy présente, au nom de MM. Pagliano et Lop, de Marseille, une observation de *pleurésie droite interlobaire à streptocoques, avec complication d'endocardite aiguë, et streptococcie diffusante.* Cette pleurésie a été traitée par l'empyème. Quant à l'infection streptococcique, c'est aux injections de sérum de Marmorek qu'on a eu recours pour y remédier. Le montant de ces injections est allé à un total de 390 centimètres cubes en l'espace de deux mois. Le malade a parfaitement guéri.

M. Laveran présente, au nom de M. Lapeyrère, pharmacien principal de la Marine, *un filtre destiné à purifier l'eau de boisson* pour le soldat en campagne. Ce filtre, croyons-nous, pourra aussi assurer aux chirurgiens militaires des solutions aseptiques qu'il serait ensuite facile de stériliser par l'ébullition.

Se composant d'un cylindre en métal inoxydable, de 17 centimètres de longueur sur 7 centimètres de diamètre, le filtre de M. Lapeyrère est muni d'un couvercle à pas de vis à l'une de ses extrémités. A l'autre extrémité, se trouve un orifice tubulaire; le couvercle est traversé par une douille métallique sur laquelle s'adapte un tube de caoutchouc.

Dans l'intérieur du cylindre, on met la matière filtrante (fibre de tourbe purifiée ou tissu de laine débarrassé de son suint et saturé ensuite d'oxyde brun de manganèse).

Pour faire fonctionner le filtre en campagne, on procède de la manière suivante :

Un seau de campement, en toile du modèle réglementaire, est suspendu à une branche d'arbre ou à un fusil couché sur deux faisceaux. Le seau, d'une capacité de 9 à 10 litres, a été au préalable rempli d'eau; on stérilise cette eau en y versant une mesure de poudre de permanganate alumino-calcaire calculée pour 10 litres d'eau environ et on agite avec une baguette.

Si au bout de deux à trois minutes l'eau a conservé une teinte rose, la stérilisation peut être considérée comme complète; sinon, il faut ajouter un tiers environ de la mesure de poudre et agiter de nouveau.

Lorsqu'on a obtenu une couleur rose persistante, on plonge le filtre dans le seau et on aspire par l'extrémité du tube en caoutchouc qui forme siphon.

La première eau qui s'écoule doit être rejetée; elle a lavé, en effet, le filtre ainsi que l'extrémité du tube en caoutchouc par laquelle on a fait l'aspiration. L'eau est recueillie soit dans un deuxième seau lavé à l'eau permanganatée, soit dans les bidons ou les quarts.

L'eau du seau dans laquelle est plongé le filtre est remplacée au fur et à mesure qu'elle s'écoule par de l'eau traitée par la poudre au permanganate alumino-calcaire.

Pour arrêter l'écoulement, il suffit de relever l'extrémité libre du tube en caoutchouc au-dessus du seau suspendu; on peut aussi garnir d'un robinet ou d'une pince à pression l'extrémité de ce tube.

Le filtre, qui ne pèse que 500 grammes à l'état sec, a un débit de 40 litres à l'heure en moyenne, d'après M. Lapeyrère.

Le filtre peut encore s'adapter par son tube en caoutchouc au robinet d'un réservoir d'eau; un crochet permet de le suspendre au robinet; l'eau est stérilisée dans le réservoir et le filtre fonctionne ici sans aspiration préalable; il suffit d'ouvrir le robinet du réservoir pour que l'eau s'écoule à travers le filtre.

La tourbe ou ulmine, placée dans l'intérieur du cylindre et constituant le filtre, reste inaltérable dans l'eau à l'abri de l'air.

Cette tourbe fixe rapidement l'oxygène à l'état naissant en formant de l'acide ulmique. Lorsque du permanganate de potasse en solution arrive sur de la tourbe, il lui cède de l'oxygène; il se forme de l'acide ulmique et de l'oxyde de manganèse qui, retenu dans la tourbe, augmente son pouvoir réducteur.

La quantité d'acide ulmique qui reste dans l'eau filtrée est trop faible pour exercer une action nuisible sur les personnes qui boivent l'eau ainsi purifiée.

L'eau sort du filtre bien décolorée, à condition qu'on n'ait pas dépassé notablement la dose nécessaire de permanganate; quand il y a excès de permanganate, l'eau prend une teinte jaunâtre qui est due à la présence d'une faible quantité d'oxyde de manganèse. L'oxyde de manganèse, à cette dose, n'est pas nuisible. Avec un peu d'habitude, en ne dépassant pas la quantité nécessaire de permanganate, on évite cet inconvénient.

M. François Franck présente, au nom de M. Mendelssohn (de Saint-Pétersbourg) et au sien, le résumé d'une étude critique, expérimentale et clinique, sur l'*électrisation du cerveau à travers les os du crâne chez l'homme.*

L'ordre du jour de l'Académie ne portant aucune communication, M. François Franck, à la demande du bureau, donne seulement les conclusions de cette étude, qu'il exposera avec détail dans une prochaine séance.

Ces conclusions ne sont guère favorables à la pratique de l'électrisation crânienne et, sur ce point, les auteurs se séparent radicalement des praticiens qui appliquent indistinctement la galvanisation crânienne à toutes les maladies nerveuses centrales, depuis l'épilepsie jusqu'aux simples névroses. M. François Franck insiste sur l'inutilité et sur les dangers de cette pratique : ou bien les courants galvaniques, appliqués sur le crâne, ont une intensité suffisante pour pénétrer jusqu'au cerveau (fait démontré par Erb et autres) et, dans ce cas, ils ne peuvent produire que des troubles parfois sérieux (le vertige plus ou moins intense, les nausées, le vomissement), ou bien ils sont trop faibles pour atteindre le cerveau à travers les os du crâne : da ns ce second cas, ils sont inactifs au point de vue cérébral et ne peuvent agir que par suggestion. Cette interprétation est admise par un certain nombre d'électrothérapeutes.

Quant à l'électrisation directe du cerveau, mis à nu chez l'homme ou par accident (perte de substance osseuse), ou à la suite d'une trépanation, celle-ci ne saurait être trop énergiquement réprouvée. Elle ne présente que des dangers, et l'expérience ne l'a que trop montré; elle ne peut en rien renseigner sur le point de départ des accidents auxquels le chirurgien veut porter remède en pratiquant une ablation cérébrale; elle est même inutile au point de vue scientifique, car elle n'ajoute rien à la démonstration surabondamment donnée de l'existence de centres moteurs dans le cerveau humain.

Passant à l'examen du mécanisme d'action des courants continus appliqués sur le crâne intact, M. Franck fait au tableau la démonstration de l'effet que produisent ces courants sur les vaisseaux du cerveau.

Les courants galvaniques modifient la circulation intracrânienne par leur influence sur les vaso-moteurs cérébraux. Si, sur des crânes intacts d'animaux, on applique un courant galvanique de 6 à 10 milliampères, on constate que les vaisseaux se relâchent, après le passage du courant, qui a donc une force suffisante pour agir sur la circulation à travers le crâne. Ces courants peuvent occasionner des troubles fonctionnels; il faut se garder, par exemple, de les appliquer à des épileptiques. Ces troubles sont connus en clinique : ce sont le vertige, pouvant aller jusqu'à la syncope, et les vomissements; on peut les expliquer par l'anémie cérébrale intense produite par le spasme des vaisseaux. M. Franck termine en disant que quel que soit le but poursuivi, explorations séméiologiques, ou recherches physiologiques, l'électrisation du cerveau doit être considérée comme un procédé inutile, dangereux, et ne doit être jamais appliquée.

M. Laborde fait une communication sur la *mort apparente et le retour à*

la vie par le procédé des tractions rythmées de la langue. On connaît ce procédé qui, mis en pratique couramment, donne de bons résultats en clinique. M. Laborde a poursuivi cette étude au point de vue physiologique et il s'applique à montrer la détermination expérimentale et pratique de la survie intérieure latente, des propriétés fonctionnelles de l'organisme dans la mort apparente; il étudie successivement le réflexe respiratoire, son mécanisme reproduit et réalisé par ce procédé des tractions rythmées de la langue; il montre que ce procédé constitue le signe automatique de la mort réelle, en même temps que le moyen le plus puissant de résurrection.

M. Pinard ne veut pas amoindrir la valeur de la démonstration de M. Laborde, mais il tient à insister sur les bons résultats produits par l'insufflation pulmonaire chez le nouveau-né, et à montrer que l'insufflation n'agit pas seulement par le fait de l'excitation du tube sur le réflexe invoqué par M. Laborde, mais bien aussi par le fait de l'introduction de l'air dans les poumons. L'enfant peut être considéré comme sauvé lorsqu'on a constaté, en même temps que les battements du cœur, les mouvements vermiculaires du diaphragme.

M. Laborde répond à M. Pinard qu'il n'a jamais nié la puissance de l'insufflation, mais qu'il considère cette méthode comme étant d'une application plus difficile et d'un effet moins sûr que les tractions rythmées de la langue.

BIBLIOGRAPHIE

De la salpingostomie et autres opérations conservatrices des trompes utérines; par **Louis Jarsaillon**. — Thèse de Lyon, 1899.

Plaidoyer en faveur des opérations conservatrices des ovaires et des trompes : la *libération des adhérences*, avec ou sans *salpingorrhaphie*; la *résection partielle des trompes*; la *salpingostomie*, enfin la *salpingo-ovaro-syndèse*.

L'auteur trouve ces opérations indiquées dans les cas anciens, voire même dans le *pyosalpinx*? Nous sommes peu séduits par cette proposition, ni par l'exclusion vaginale ou abdominale de Jaboulay, encore moins par le débridement par le vagin et la réopération à froid par l'abdomen, de M. Gouilloud.

Les lésions septiques, les lésions graves, contre-indiquent les tentatives de conservation, cela va de soi. Mais, déterminer pendant l'opération si les lésions sont septiques ou non, n'est pas si facile, croyons-nous.

Parmi les avantages, l'auteur cite l'*espérance*, parfois réalisée, d'une grossesse, mais dans quelle proportion?

C'est un problème encore à résoudre, croyons-nous; et il est très intéressant.

F. T.

LES FISTULES VÉSICO-INTESTINALES ACQUISES CHEZ L'HOMME ET CHEZ LA FEMME; par **Alexandre Pascal**, Th. doctorat, Paris, 1900.

Dans cette thèse, très travaillée, l'auteur fait une étude d'ensemble détaillée des fistules vésico-intestinales acquises, étude d'ensemble qui n'avait pas été faite jusqu'à ce jour, et qui est basée sur 300 observations.

Les fistules vésico-intestinales résultent soit d'un traumatisme (accidentel ou chirurgical), soit d'une lésion ayant pris origine dans la vessie, ou dans l'intestin, ou dans le voisinage de ces organes. Ces dernières sont les plus intéressantes. Quelle que soit leur origine, l'inflammation, le cancer et la tuberculose sont les trois grands facteurs étiologiques des communications anormales entre la vessie et l'intestin. Il faut ajouter l'actinomycose et la syphilis.

La fistule vésico-intestinale se fait suivant trois modes différents. Elle peut être : *directe*, c'est la fistule par accolement; *indirecte*, soit par l'intermédiaire d'un trajet canaliculé, soit par l'intermédiaire d'une cavité purulente. Mais ce qui rend dans la plupart des cas l'abord de la lésion très difficile, c'est l'existence de lésions anciennes de péritonite.

La perforation vésicale siège par ordre de fréquence sur la face postérieure (25 p. 100), le bas-fond (17 p. 100), le sommet (13 p. 100), les faces latérales (9 p. 100) ou la face antérieure (1 p. 100). — La perforation intestinale siège par ordre de fréquence sur le rectum, sur le côlon, et particulièrement l'S iliaque; sur l'iléon, l'appendice et le cæcum. Elle est presque toujours unique, mais dans 13 cas sur 300, il existait plusieurs perforations intestinales siégeant à la fois sur l'iléon et sur une partie du gros intestin.

Les dimensions des orifices de la fistule sont variables; en général, elles sont restreintes surtout du côté de la vessie, ceci est vrai surtout pour les fistules inflammatoires, c'est-à-dire précisément celles auxquelles une thérapeutique chirurgicale est applicable.

Le tableau clinique est d'une extrême simplicité : dans une première période, les symptômes de la fistule sont la conséquence mécanique, pour ainsi dire, de la communication établie anormalement entre les réservoirs urinaire et intestinal. Il en résulte d'une part l'émission de gaz et de matières fécales ou d'aliments par l'urètre; d'autre part, le rejet d'urine par l'anus. — Dans une deuxième période, aux signes précédents viennent s'ajouter ceux de l'infection secondaire, et les symptômes généraux qui sont la conséquence de l'infection et des progrès de la maladie dont la fistule n'est qu'une complication.

Le traitement sera tantôt palliatif, tantôt curatif. Le traitement palliatif sera appliqué dans deux catégories de faits : d'abord dans les cas où il s'agit de supprimer une lésion de voisinage ou une complication qui entretient ou aggrave la fistule : tels les rétrécissements de l'urètre, les calculs secondaires, etc. — Ces moyens palliatifs ont pu devenir curatifs.

Dans une deuxième catégorie de moyens, il faut ranger les méthodes qui ont pour but d'amener indirectement l'oblitération de la fistule en supprimant le contact et le passage des matières fécales dans la vessie : *colotomie* et *entéro-anastomose*.

Le traitement curatif consiste à supprimer la communication anormale. On doit alors distinguer les fistules rectales ou *basses*, accessibles par l'anus, et les fistules *hautes* dans lesquelles il faut recourir à la *cystotomie* (procédé d'exception), mais surtout à la *laparotomie* (procédé de choix).

A. Gosset.

Tableaux synoptiques de médecine opératoire; par le Dr **Lavarède**, J.-B. Baillière et fils, Paris, 1900.

L'auteur étudie d'abord les *Ligatures artérielles*.

Les notions anatomiques qui commencent chaque article sont importantes à connaître, car elles montrent où est l'artère à lier, quels tissus la couvrent, quels organes il faut éviter de léser; le membre est mis ensuite en position; les points de repère sont fixés; à leur aide, on dessine la ligne d'incision et l'opération commence.

La pratique des *Amputations* exige des notions anatomiques précises de la région à opérer, soit dans la contiguïté, soit dans la continuité du membre. Le membre, l'opérateur, les aides sont en position; le choix du procédé est guidé par la connaissance des services qu'on exigera du moignon; les points de repère étant établis, on mesure et on marque au crayon le contour du ou des lambeaux.

Pour les *Résections*, la ligne de conduite est la même.

Une large place est donnée aux *Opérations* qui se pratiquent *sur les tissus et les organes*.

A. Gosset.

NÉCROLOGIE

Sir James PAGET (Londres).

Le Dr Sir James Paget, l'un des chirurgiens les plus éminents de Londres, vient de mourir, laissant un vide immense parmi ses collègues d'outre-Manche.

Né à Yarmouth le 14 janvier 1814, il eut des débuts très modestes; et on se plaît à rappeler les difficultés matérielles qui assaillirent la première partie de son existence. Ce n'est que grâce à un labeur acharné et grâce à ses brillantes qualités intellectuelles, qu'il parvint à aborder et à parcourir le chemin des honneurs.

Il fut, en effet, membre, puis président du Collège royal des Chirurgiens de Londres, chirurgien consultant de l'hôpital Saint-Barthélemy, professeur et vice-chancelier de l'Université de Londres, chirurgien du prince de Galles depuis 1863, et chirurgien ordinaire de la Reine depuis 1877. Membre de la Société royale et des principales Sociétés savantes, il fut

encore membre correspondant de l'Institut de France depuis 1886 et Associé étranger de l'Académie de Médecine de Paris depuis 1885. Il avait été créé baronnet en 1871.

Professeur très estimé et écouté, chirurgien fréquemment consulté, praticien d'une grande habileté et surtout d'un remarquable sang-froid, il a laissé un grand nombre de publications, où il a consigné les résultats de son expérience et de sa pratique chirurgicale.

Voici ses principaux travaux.

Pathological catalogue of the Museum of the College of Surgeons. — *Report on the results of the use of the microscope in the study of human anatomy and physiology* (1842). — *Lectures on nutrition, hypertrophy and atrophy, delivered in the theatre of the Royal College of Surgeons* (1847). — *Lecture on the processes of repair and reproduction after injuries* (1849). — *On fatty degeneration of the small blood vessels of the brain and its relation to apoplexy* (1850). — *Lectures on inflammation* (1850). — *Lectures on the surgical Pathology* (1853, 1863, and 1868). — *Clinical lectures and essays*, traduit en français par M. L.-H. Petit, sous le titre de *Leçons de Clinique chirurgicale*, avec une introduction de M. le Professeur Verneuil.

Hypertrophy, atrophy, inflammation, mortification, specific disease and tumor (1854). — *The motive to industry in the study of medicine.* — *On disease of the mammary areola preceding cancer of mammary gland* (*St Bartholomews Hosp. Rep.*, 1874, vol. X, p. 87). — *Clinical lectures and essays* (1875). — *On gout in some of its surgical relations* (*Brit. med. J.*, Lond., 1875, VI, p. 274). [*Ostéite déformante*] (*Berlin. klin. Woch.* 1876, n° 50, 526). — *Cases of branchial fistulæ in the external ear* (*Med. chir. Transact.*, 1878, XLIII, série II, p. 41-50). — *Suggestions for the making of pathological Catalogue* (*Brit. med. Ass.*, Lond., 1880). — *Theology and Science. An address delivered to students preparing for ordination at the Clergy School at Leeds* (1880). — *On some rare and new disease; suggestion for the study of part of the natural history of disease; the Bradshowe lecture delivered at the Royal College of Surgeons of England* (1882). — *Case of coexistence of diphteria and typhoid fever* (*Brit. med. J.*, Lond, 1883, juillet, 67). — *The Morton lectures on cancer and cancerous diseases* (1887). — [*Déchirure du foie*]. *Soc. Esculapienne de Londres*, 1897. — [*Perforation de la vésicule biliaire*]. *Soc. Esculapienne de Londres*, 1897. — [*Fracture du fémur compliquée d'une déchirure de l'artère fémorale*]. — *Soc. Esculapienne de Londres*, 1897, etc., etc., etc.

On sait que plusieurs affections portent le nom de ce Maître regretté, en particulier une variété bien connue d'ostéite chronique et une maladie du mamelon.

Le propriétaire-gérant : FÉLIX ALCAN.

Coulommiers. — Imp. PAUL BRODARD.

PSOROSPERMIOSE INFECTANTE GÉNÉRALISÉE

Par Alexandre POSADAS

Professeur suppléant de Clinique chirurgicale à la Faculté de Médecine de Buenos-Ayres.
(Laboratoire du Professeur Wernicke.)

La maladie, que j'ai ainsi dénommée vu sa cause et son développement, prit naissance chez un homme d'âge moyen, fort, qui n'avait jamais été gravement malade. Après une évolution de sept ans, elle entraîna la mort.

Pendant ce temps j'avais suivi sa marche et ses alternatives de repos et d'activité. Je l'avais aussi inoculée aux animaux; et, par l'étude des lésions produites chez eux, j'avais pu prévoir le dénouement fatal, intervenu dans l'unique cas que j'aie jusqu'à présent observé chez l'homme.

Fig. 1. — Tumeur psorospermiotique de l'homme.

Chez l'homme, les premières manifestations apparurent à la peau de la face et de la cuisse gauche et dans les ganglions lymphatiques qui reçoivent les vaisseaux de ces régions; mais bientôt elles se généralisèrent, et, lors de la mort du malade, à peu près toute la peau était couverte de tumeurs; tous les groupes des ganglions lymphatiques étaient plus ou moins affectés et les lésions des viscères étaient très nombreuses.

Dans la peau, la maladie se révèle par l'apparition de nodules, d'abord durs, blanchâtres, indolores et couverts par l'épiderme sain, le siège primitif de la néoplasie étant le tissu connectif dermique. Ces nodules de grosseur variable, généralement du volume d'une tête d'épingle ou d'une lentille, se confondent ensuite et constituent de grosses tumeurs qui s'ulcèrent et dont la surface ressemble beaucoup à des choux-fleurs. La Figure 1 montre une de ces tumeurs,

qui se développa dans le dos du malade et qui atteignit un grand volume.

Dans les lymphatiques et dans les viscères, ces mêmes nodules se développent, et les organes affectés ressemblent beaucoup à ceux envahis par une tuberculose miliaire profuse.

Toutes ces diverses lésions n'ont fait qu'augmenter en nombre et volume jusqu'à la mort du malade. De nouvelles tumeurs apparaissaient constamment, mais la maladie présentait de temps à autre des poussées aiguës accompagnées d'hyperthermie pendant lesquelles l'éruption de nouvelles productions était beaucoup plus considérable.

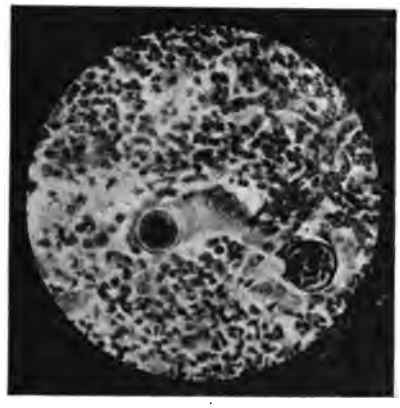

Fig. 2. — Un parasite adulte à l'état de complet développement et un autre divisé (Forme envahissante, corps granuleux).

Un nodule psorospermiotique entièrement constitué est formé d'une cellule géante centrale qui contient le parasite, de cellules épithéliales qui l'entourent, et à la périphérie, formant la limite de la néoformation, on trouve un groupement de cellules embryonnaires. L'aspect et la structure des lésions dans la psorospermiose spontanée humaine et dans les psorospermioses expérimentales des animaux, sont constants et toujours les mêmes dans toutes les localisations de la maladie.

Le parasite producteur de ces tumeurs (il se retrouve constamment dans les lésions humaines et expérimentales) est un Protozoaire du groupe des Sporozoaires. Il est constitué à l'état adulte par une sphère de protoplasme granuleux, sans noyau, entouré d'un kyste épais et biréfringent, dont le diamètre oscille autour de 25 microns. Le parasite présente une grande résistance à l'action de la putréfaction, de la température, et des antiseptiques. Il conserve sa vitalité pendant des mois dans l'atmosphère ambiante et meurt seulement et rapidement à une température de 85° à 90° (voy. Fig. 2).

On le rencontre dans les tissus, dans l'intérieur des cellules géantes, ou en liberté, présentant des aspects très variés, dus à une déformation (voy. Fig. 3 et 4) ou aux multiples phases de sa division. Il présente deux modes de segmentation auxquels correspondent aussi deux formes de psorospermiose : la segmentation que j'appelle végétative ou enkystée, qui détermine les psorospermioses

chroniques, et la segmentation infectante ou envahissante qui donne lieu aux psorospermioses aiguës.

La division végétative commence par l'apparition, dans le protoplasme de l'animal qui va se diviser, de petites sphères claires (Zoospores), qui lentement se transforment en individus adultes enkystés, contenus à l'intérieur du kyste primitif ou mère. Quand celui-ci se rompt, par suite du volume toujours croissant de son contenu, les parasites fils mis en liberté, se trouvent à l'état adulte enkystés, et arrivés à leur complet développement. Ils peuvent alors être transportés par les vaisseaux et formant embolie dans les organes éloignés, sont l'origine de nouveaux foyers de psorospermiose (voy. Fig. 5).

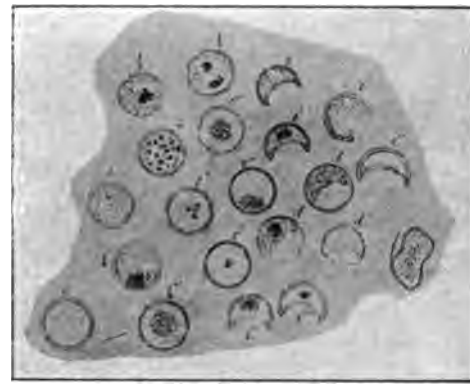

Fig. 3. — Formes et déformations variées du parasite adulte.

Mais la forme réellement active de la multiplication du parasite est celle qui succède à la division que j'appelle infectante. Quand elle a lieu, le protoplasme du parasite qui va se diviser, se transforme en un grand nombre de masses, que j'appelle corps granuleux, constitués par des amas de protoplasme granuleux sans kyste d'enveloppement, qui, une fois la rupture du kyste mère accomplie, circulent dans les vaisseaux et se trouvent en liberté dans les interstices des tissus. Englobés par les phagocytes à l'intérieur desquels ils s'enkystent, ils arrivent à l'état adulte et finalement se divisent, en donnant lieu à une nouvelle

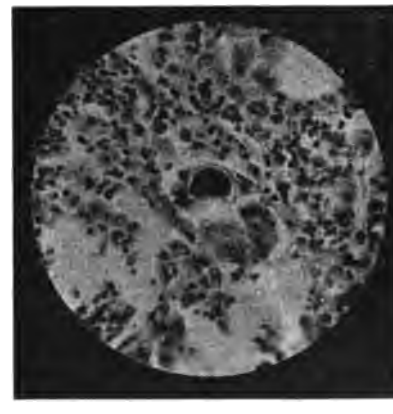

Fig. 4. — La déformation la plus fréquente, la cellule géante qui contient le parasite, a été froissée dans le montage.

génération : en même temps le phagocyte multiplie son noyau, la masse de son protoplasme augmente, et il se trouve ainsi transformé en une cellule géante. La segmentation infectante, par la rapidité de son développement et par l'énorme quantité de parasites auxquels elle donne lieu, est la forme réellement envahissante, qui détermine les manifestations de psorospermiose aiguë (voy. Fig. 6 et 7).

En inoculant aux animaux à sang chaud un fragment de tumeur psorospermiotique humaine, soit de la peau, soit des ganglions, il se développe une psorospermiose d'une marche beaucoup plus rapide que celle de l'homme et elle se généralise à tous les organes en déterminant la mort de l'animal infecté. Parmi les animaux, le singe est particulièrement sensible à l'infection; celle-ci prend une forme suraiguë, avec hyperthermie et terminaison fatale, du vingtième au trentième jour de l'inoculation. Les chiens résistent à peu près quatre mois à la maladie et la marche de celle-ci présente chez eux beaucoup de ressemblance avec celle de l'homme. Son évolution, bien que chronique, se trouve en effet accidentée par des épisodes aigus, pendant lesquels elle prend tous les caractères de la psorospermiose suraiguë du singe.

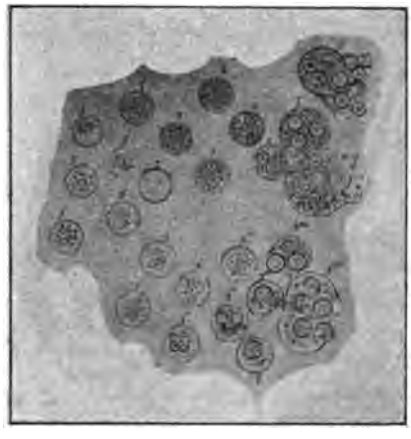

Fig. 5. — Segmentation enkystée ou végétative.

La mort, qui est fatale pour tous les animaux inoculés, est due à la cachexie ou à l'asphyxie, qui arrive par la formation de grands infarctus du poumon.

Du point de l'inoculation, la maladie se propage à tous les organes par embolies parasitaires, qui d'abord suivent les lymphatiques, mais qui bientôt pénètrent dans la grande circulation. La rapidité avec laquelle se fait le transport, par les lymphatiques, de ces parasites, est démontrée d'une manière éclatante parce qu'on l'observe, par exemple chez un singe, inoculé sous la peau du front avec un fragment de néoplasie humaine.

Il apparaît vers le cinquième jour un petit nodule au point de l'inoculation; vers le huitième jour, on observe l'engorgement de

quelques ganglions sous-maxillaires; vers le quinzième jour environ,

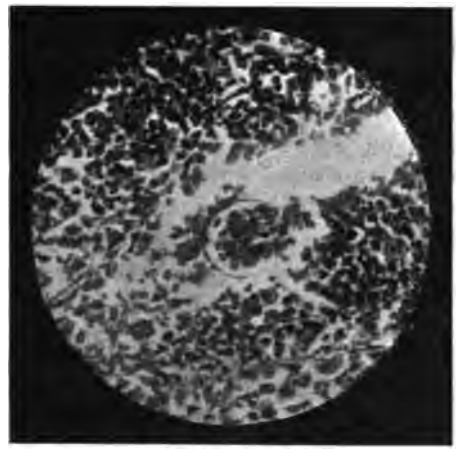

Fig. 6. — Segmentation envahissante ou infectante.

les phénomènes qui indiquent la généralisation de la maladie font

Fig. 7. — Parasite, en segmentation envahissante, qui éclate en laissant les corps granuleux en liberté.

leur apparition; finalement, vers le vingtième jour, la mort survient; et, à l'autopsie, on trouve les lésions généralisées à tous les organes.

Les parasites sont, dans ces cas, d'abord transportés par les lymphatiques de la face jusqu'aux premiers ganglions (sous-maxillaires), d'où ils passent aux ganglions carotidiens et thoraciques et finalement arrivent aux grands vaisseaux veineux du cœur et à la grande circulation.

Les parasites se trouvent dans la lymphe et dans le sang à l'état de corps granuleux ou bien à l'état d'individus adultes enkystés. Quand ils se fixent dans un organe, ils sont aussitôt le point de départ de la formation d'un nodule psorospermiotique.

Le foie, par sa structure spéciale, se prête admirablement à l'étude de la formation de la néoplasie, spécialement quand on suit un gros parasite enkysté, arrivé aux capillaires hépatiques et arrêté là en un point, au delà duquel il ne peut passer à cause de son volume; ceci a lieu dans les capillaires intralobulaires. Une grave altération du lobule hépatique succède à l'arrivée brusque du corps volumineux du parasite; les cellules des mailles hépatiques sont brutalement dissociées, refoulées et déformées par la pression; beaucoup d'entre elles ne se colorent pas, elles perdent leurs noyaux, et leur protoplasme se remplit de gouttes de graisse. Une hémorragie minuscule, qui se révèle par des amas de globules rouges, vient encore fréquemment augmenter les altérations régressives du lobule hépatique, qui caractérisent cette première période de la lésion. Ces états consécutifs se particularisent par le groupement de leucocytes qui arrivent rapidement à circonscrire le parasite, et dont dérivent tous les éléments qui constitueront le nodule psorospermiotique, dans la formation duquel les cellules hépatiques n'interviennent en rien.

En résumé, le parasite que je décris est bien le producteur de la maladie que j'ai étudiée :

Par sa présence constante dans les lésions humaines;

Parce que, inoculé aux animaux, il produit chez eux la même maladie et les mêmes lésions que chez l'homme;

Par sa présence constante dans les lésions des animaux;

Par l'absence de tout autre micro-organisme dans les tumeurs;

Parce qu'avec les tumeurs des animaux inoculés on peut infecter d'autres animaux de la même espèce ou d'espèce différente.

TUMEURS DES VOIES BILIAIRES

VÉSICULE ET CANAUX BILIAIRES

Par F. TERRIER et M. AUVRAY

Chirurgiens des Hôpitaux de Paris.

(*Fin* [1].)

Nous arrivons maintenant à l'étude des opérations palliatives pratiquées dans les cas de cancer de la vésicule biliaire.

Avec la plupart des auteurs, nous considérons qu'il ne faut avoir recours à ces opérations palliatives, ou pour mieux dire, à la *Cholécystostomie*, qui est pour ainsi dire la seule praticable, que tout à fait exceptionnellement. Lorsque, au cours d'une laparotomie exploratrice, on découvre un néoplasme de la vésicule trop étendu pour permettre la cholécystectomie, qui est la seule opération vraiment applicable au cancer, le mieux est de s'abstenir de toute intervention, car il y a avantage, chez des sujets déjà cachectiques, à éviter le choc résultant d'une opération toujours délicate, d'autant plus difficile à mener à bonne fin qu'on opère sur des tissus plus ou moins infiltrés par la néoplasie.

Il est cependant des cas où les troubles fonctionnels (ictère, douleurs, troubles infectieux concomitants, accidents de compression intestinale) sont devenus une indication formelle aux opérations palliatives.

Dans un fait publié par Czerny, où les troubles digestifs, déterminés par l'adhérence d'un cancer de la vésicule au tube intestinal, faisaient songer à un néoplasme du pylore, la *gastro-entérostomie* dut être pratiquée. C'est là une opération palliative qui, dans des

1. Voir le Numéro précédent.

cas analogues, serait parfaitement justifiée; elle est rare toutefois, puisque dans notre statistique nous ne relevons que ce seul cas de Czerny.

De même, la *cholécystostomie* a trouvé une indication dans l'existence d'accidents ictériques prononcés. Normalement l'ictère survenant au cours d'une néoplasie vésiculaire, n'est pas assez intense pour créer une indication à la cholécystostomie, mais dans certains cas, l'imperméabilité concomitante du cholédoque, déterminée par la tumeur vésiculaire elle-même, par une masse de ganglions dégénérés, par une greffe néoplasique, qui s'est faite secondairement sur les parois de ce canal, devient une indication à l'abouchement de la vésicule à la paroi et une contre-indication à la cholécystectomie lorsque celle-ci est praticable; c'est la seule façon de remédier aux troubles déterminés par la rétention biliaire. Parfois aussi les accidents infectieux qui peuvent accompagner le cancer de la vésicule, dans certains cas même, l'évolution vers la paroi abdominale d'un phlegmon à point de départ vésiculaire (cas de Czerny), ont créé une indication nette à la *fistulisation de la vésicule*; dans cette dernière hypothèse, ce n'est même plus une cholécystostomie que le chirurgien pratique, mais une simple *cholécystotomie*, sur une vésicule adhérente à la paroi. Dans les cas auxquels il vient d'être fait allusion, on verra céder du même coup, après l'opération, les phénomènes douloureux et les phénomènes infectieux.

Indépendamment des observations où la cholécystostomie est justifiée par l'existence des troubles fonctionnels dont il vient d'être question, nous trouvons dans notre statistique un certain nombre de faits dans lesquels cette opération fut pratiquée sur une vésicule qu'on ne supposait pas atteinte de cancer, et qui semblait présenter simplement des accidents de cholécystite plus ou moins aigus. On a traité la cholécystite par l'abouchement de la vésicule à la paroi; on a extrait de sa cavité des calculs dans presque tous les cas, et souvent des débris suspects provenant de la muqueuse qui la tapissait. C'est l'examen histologique de ces débris qui, pratiqué dans les jours suivants, a révélé la nature néoplasique des lésions, restée douteuse au moment de l'opération. Ailleurs, c'est l'évolution ultérieure de la maladie qui a permis de reconnaître la nature néoplasique des lésions de la vésicule.

Il y a même un certain nombre de cas qui, tout d'abord traités par la cholécystostomie, furent l'objet ultérieurement d'une cholécystectomie. C'est ainsi que Czerny, sur une femme de cinquante et un ans, retirait de la vésicule cinquante-huit calculs, trouvait la muqueuse vésiculaire très ulcérée, recouverte de végétations,

portait le diagnostic de cholécystite chronique ulcéreuse avec cholélithiase, et se contentait de pratiquer la cholécystostomie; secondairement, en présence d'accidents persistants, il pratiquait la cholécystectomie et enlevait une vésicule très épaissie, infiltrée de cancer.

Kehr, sur une femme de cinquante-six ans, ouvrait la vésicule biliaire, évacuait deux cent vingt-six calculs, le liquide qu'elle contenait, et terminait par la cholécystostomie. Il s'établit consécutivement une fistule, par laquelle se fit un écoulement abondant de mucus; pour tenter la suppression de l'écoulement, on pratiqua une seconde opération; la vésicule fut mise à nu; sa paroi était très épaissie; plusieurs ganglions volumineux résidaient au voisinage de la veine porte; on pensa au carcinome et on pratiqua la cholécystectomie. L'examen histologique démontra qu'il s'agissait bien de cancer.

En dehors des cas auxquels nous venons de faire allusion, la cholécystostomie ne saurait être pratiquée utilement, et nous répétons avec la plupart des auteurs, qu'il est préférable, lorsqu'il n'y a pas d'indication formelle à cette opération, de se borner à une simple laparotomie exploratrice.

Telles sont les opérations curatives et palliatives appliquées au traitement des néoplasies de la vésicule biliaire; nous en apprécierons les résultats à la fin de ce travail; reste à discuter le traitement chirurgical des néoplasmes siégeant sur les canaux hépatique et cholédoque.

L'histoire chirurgicale du canal hépatique est courte, surtout en ce qui concerne les tumeurs de ce conduit, qui du reste sont fort rares. Dans notre statistique, nous ne trouvons pas d'exemple d'un néoplasme isolé de l'hépatique traité chirurgicalement. Il est bien évident que, si l'on était en présence d'une tumeur bien limitée au canal hépatique, sans trop d'adhérences aux parties voisines, l'opération idéale serait la *résection* de la portion de canal atteinte, suivie de l'*hépatostomie* ou de l'*hépato-entérostomie*, ces deux opérations rendues possibles par la dilatation des canaux biliaires en arrière de l'obstacle.

C'est ce que Ullmann tenta de faire en 1897, dans un cas où le canal hépatique était englobé dans un néoplasme de la vésicule propagé également au foie. Il fit la cholécystectomie avec résection du foie, puis la résection de l'hépatique avec ligature de ce canal. Il fixa la surface de résection du foie à la paroi abdominale et, en vue de pratiquer ultérieurement une *hépato-duodénostomie*, il attira

le duodénum, ce qui ne se fit pas sans difficulté, et le fixa à la partie inférieure de la plaie. Il s'établit une fistule biliaire de la paroi abdominale. Quatre mois plus tard, comme on songeait à faire l'hépato-duodénostomie, on remarqua que le foie s'indurait et se décolorait au niveau de la plaie : il y avait récidive; la malade mourut six semaines après, sans qu'on ait pratiqué la seconde opération. En somme, Ullmann avait réséqué l'hépatique, et en fixant la surface de résection du foie à la paroi, il avait fait l'hépatostomie.

Ullmann fait suivre son observation des quelques réflexions suivantes : « Dans les cas de tumeurs limitées, entourant le canal hépatique, je ne vois pas bien pourquoi on n'entreprendrait pas la résection, suivie immédiatement ou ultérieurement d'une hépato-duodénostomie. Comme les canaux biliaires s'élargissent rapidement sur la tranche de section, cette hépato-duodénostomie reproduirait certainement les conditions normales et rendrait possible le mélange normal de la bile avec le contenu intestinal. Mais, même si cela ne devait pas se produire, ou si le foie était tellement friable qu'on n'osât se décider à pratiquer pareille anastomose, la résection du canal hépatique n'en resterait pas moins indiquée dans les ablations du cancer. Évidemment la suppression définitive de la bile n'est pas une chose indifférente, et il ne faut pas nier son influence sur la nutrition. Je voudrais cependant attirer l'attention sur les faits observés par Körte. Cet auteur a trouvé que certains individus supportent aisément la privation de bile, alors qu'il n'est pas douteux que d'autres en sont fâcheusement influencés, s'acheminant vers la cachexie malgré une alimentation très riche. Les avis des auteurs diffèrent très notablement à ce sujet; quelques-uns vont jusqu'à prétendre que la bile peut être remplacée par une sorte de sécrétion venant du pancréas. En tout cas, ce qui est remarquable dans notre observation, c'est l'augmentation notable des forces de la malade dans les trois ou quatre premières semaines qui suivirent l'opération. La quantité de bile s'écoulant journellement au dehors variait considérablement; en moyenne, elle était de 400 à 900 grammes. D'après Krause, la perte de bile peut être compensée pour l'organisme par l'institution d'un régime dans lequel les graisses sont totalement bannies et qui n'autorise que la viande et les hydrates de carbone : c'est ce que nous avons fait dans notre cas. »

L'*Hépatostomie* ou l'*Hépato-entérostomie* pourraient encore être employées à titre palliatif, dans les cas où l'obstruction adhérente, incurable par un autre procédé, serait très haut située sur l'hépatique.

Quoi qu'il en soit, la question est loin d'être tranchée; l'opération

idéale consisterait évidemment à pratiquer l'hépato-entérostomie, pour éviter la déperdition biliaire qui, le plus souvent, fait courir à l'organisme de réels dangers; mais c'est un sujet encore à l'étude, et nous ne saurions nous livrer qu'à des hypothèses sur la valeur d'une opération dont la technique n'est point encore réglée et dont on ne rapporte aucun exemple.

Il en est de même des deux opérations dont il nous reste à parler : l'*Hépaticostomie* et l'*Hépatico-entérostomie*. Cette dernière opération n'a pas encore été pratiquée; mais elle est considérée comme réalisable dans certaines conditions anatomo-pathologiques. La première n'a été exécutée que très exceptionnellement dans les cas de lithiase. Ces opérations nous paraissent applicables aux cas où, en arrière d'un obstacle (quelle qu'en soit la nature : cancer ou calcul), bas situé sur le canal hépatique, il existe une dilatation considérable du canal, permettant de pratiquer son abouchement soit à la paroi, soit, de préférence, dans la cavité intestinale.

En admettant, du reste, que les opérations dont il vient d'être question puissent être réalisées, elles trouveront rarement leur application, étant donnée, nous le répétons, la rareté des tumeurs du canal hépatique.

Il en est autrement pour les néoplasmes siégeant sur le canal cholédoque ou à son point d'abouchement dans l'intestin au niveau de l'ampoule de Vater. Ils sont plus fréquents, et justifiables d'un certain nombre d'opérations plusieurs fois pratiquées, que nous allons passer en revue. Je réunis dans un même chapitre le traitement chirurgical des tumeurs siégeant sur le tronc du cholédoque ou au niveau de l'ampoule de Vater, car les indications opératoires sont à peu près les mêmes dans les deux cas.

Évidemment l'opération idéale, dans le cas de tumeur du cholédoque bien limitée, non adhérente ou peu adhérente aux organes voisins, siégeant vers la partie moyenne, toutes conditions malheureusement très rares, serait la résection de la portion atteinte : la *Cholédochectomie*. Nous n'en relevons aucun exemple pour tumeur dans la littérature médicale; toutefois cette opération a été pratiquée par Doyen dans un cas de calcul enclavé du cholédoque. M. Baudouin nous rapporte l'observation dans son travail sur *Les Opérations nouvelles sur les voies biliaires* [1]. L'auteur consacre les quelques lignes suivantes aux indications de la cholédochectomie pour tumeur localisée à la partie moyenne du cholédoque : « Il existe, on le sait

1. M. Baudouin. *Institut international de Bibliographie scientifique*, Paris, 1897.

désormais, de petites tumeurs qui se développent sur le canal cholédoque, à une distance plus ou moins grande de son embouchure dans le duodénum. Si on avait l'occasion d'intervenir rapidement dans les cas, d'ailleurs très exceptionnels, où le néoplasme est limité à la partie moyenne du cholédoque (il siège ordinairement près de la papille), on pourrait peut-être proposer pour ces faits la cholédochectomie typique ou atypique. Malheureusement, bien exceptionnellement, dans les cas favorables à l'intervention et surtout susceptibles de guérison, on se trouvera en présence d'un conduit suffisamment dilaté. »

La cholédochectomie typique est la résection d'une portion du canal cholédoque, suivie de la réunion à plein calibre des deux extrémités du conduit sectionné. C'est une opération comparable à l'uretérectomie suivie d'uretérorraphie.

La cholédochectomie atypique consisterait en la résection du cholédoque, suivie d'un abouchement du bout central du canal à la peau; ce serait une variété de cholédochostomie.

Il nous paraît préférable, lorsque les deux bouts du canal sectionné ne peuvent être mis au contact, plutôt que d'aboucher le bout central à la peau, de l'oblitérer par une ligature, et de pratiquer, si l'état de la vésicule le permet, la cholécystentérostomie, ou la cystico-entérostomie. Malheureusement le volume de la tumeur, son siège, son adhérence intime avec les organes voisins, rendent d'ordinaire impossible toute opération radicale, et le chirurgien doit se contenter d'une opération palliative, destinée à remédier aux accidents déterminés par la rétention biliaire; il faut qu'il donne issue au dehors à la bile, ou que de préférence il l'amène par un chemin détourné dans l'intestin. Un certain nombre d'opérations permettent d'atteindre le résultat désiré; plusieurs d'entre elles ont été pratiquées et figurent dans nos tableaux statistiques.

Le plus souvent on a eu recours à la vésicule biliaire, ce qui s'explique aisément étant données les dimensions de ce réservoir, qui rendent faciles les manipulations opératoires. Lennander, Polaillon, ont amené la bile au dehors en pratiquant la cholécystostomie; chez le malade de Polaillon, les matières intestinales ont repris à la suite de l'opération leur coloration normale, alors qu'elles étaient complètement décolorées avant l'intervention; il faut donc qu'après la cholécystostomie la bile ait pu franchir l'obstacle cancéreux. Ce phénomène de la perméabilité rendue aux canaux sténosés, par une opération qui les met au repos fonctionnel, est parfois observé. Ainsi la gastrostomie peut rendre franchissable un cancer de l'œsophage : il y aurait décongestion au niveau du néoplasme.

Dans les cas où la cholécystostomie ne pourrait être réalisée du fait de l'absence ou de l'atrophie concomitantes de la vésicule, on pourrait, selon que la lésion néoplasique siégerait plus ou moins haut sur le cholédoque, faire la cholédochostomie ou l'hépaticostomie, c'est-à-dire l'abouchement du cholédoque ou de l'hépatique à la paroi abdominale.

Elles n'ont point encore été pratiquées, que nous sachions, pour des obstructions néoplasiques du cholédoque; mais on y a eu recours dans des cas d'oblitération calculeuse de ce conduit. Par conséquent elles seraient justifiées. Toutefois les opérations qui ont pour but d'amener la bile au dehors, en abouchant une portion quelconque des voies biliaires à la paroi abdominale (les *stomies cutanées*, comme on les appelle), ne constituent qu'un pis-aller, auxquelles on devra préférer, toutes les fois que la chose sera possible, les *stomies viscérales*, c'est-à-dire les anastomoses des canaux biliaires dilatés avec l'intestin, opérations qui permettent de détourner le cours de la bile sans en priver l'organisme.

C'est dans ce but qu'on a eu recours un certain nombre de fois à la cholécysto-entérostomie et qu'on pourrait également pratiquer la *Cystico-entérostomie*, la *Cholédocho-entérostomie* ou l'*Hépatico-entérostomie*. Toutefois ces anastomoses entre les canaux biliaires et l'intestin constituent des opérations très délicates et d'une exécution toujours longue; aussi, chez des sujets présentant une faible résistance au traumatisme opératoire, l'abouchement de ces canaux à la paroi pourrait être justifié, comme constituant une opération simple et d'une exécution rapide qui, tout en privant l'organisme de la bile, le mettrait à l'abri des accidents dus à la rétention biliaire.

Nécessairement, pour que la cholécystentérostomie puisse être réalisée, il faut que la vésicule existe, et de plus, que le canal cystique soit perméable.

La cystico-entérostomie, la cholédocho-entérostomie et l'hépatico-entérostomie trouveront leur indication dans les contre-indications de la cholécysto-entérostomie. La cystico-entérostomie sera utilisée si l'état de dilatation du canal cystique rend possibles les manœuvres d'anastomose. Elle serait préférable à la cholédocho-entérostomie, qui est d'une exécution bien plus difficile.

La cholédocho-entérostomie sera réservée aux cas où le néoplasme étant bas situé sur le canal cholédoque et la cystico-entérostomie impossible, il existera au-dessus de l'obstacle une dilatation du canal rendant réalisable son abouchement dans l'intestin. Si la néoplasie siège, au contraire, en un point élevé du cholédoque, près de l'origine de l'hépatique, c'est sur ce dernier canal dilaté au-dessus

de l'obstacle, qu'on devra faire porter l'anastomose entre les voies biliaires et l'intestin.

Nous rapportons seulement dans notre statistique trois cas où la *Cholécysto-entérostomie* a été pratiquée. Dans l'observation de Booth et Pech et dans celle de Czerny, l'anastomose fut établie entre la vésicule et une anse de l'intestin grêle, à l'aide du bouton de Murphy, tandis que Kehr abouchait la vésicule dans le côlon. Évidemment il est préférable d'amener la bile dans l'intestin en un point aussi rapproché que possible de celui où elle est normalement déversée, et l'anastomose avec l'intestin grêle sera toujours préférée.

En ce qui concerne le mode d'anastomose, on pourra recourir soit au bouton anastomotique, soit aux sutures faites à la soie; nous donnons la préférence à ce dernier procédé.

La *Cholédocho-entérostomie* a été pratiquée une seule fois par Kehr, en 1898. Le chirurgien aboucha le cholédoque dans le duodénum, et compléta son opération par l'ablation de la vésicule contenant du mucus, en arrière du canal cystique oblitéré. Le malade a survécu quatorze jours après l'opération, avec persistance des accidents ictériques. L'autopsie n'a malheureusement pas été pratiquée, et l'état des parties après l'opération n'a pu être vérifié.

Nous ne connaissons aucun exemple de *Cystico-entérostomie* appliquée au traitement palliatif des néoplasies du cholédoque.

De même, l'*Hépatico-entérostomie* n'a point encore été pratiquée; toutefois nous pouvons répéter ici ce que nous disions de cette opération, à propos des tumeurs siégeant sur le conduit hépatique; Bezançon a démontré sur des pièces anatomiques, qu'elle était réalisable, la dilatation de l'hépatique pouvant atteindre parfois des dimensions considérables, aussi importantes que pour le cholédoque.

Telles sont les opérations auxquelles le chirurgien peut avoir recours dans le traitement des tumeurs siégeant sur les canaux hépatique ou cholédoque. Plusieurs d'entre elles, nous le répétons, n'ont jamais été pratiquées, ou ne l'ont été que très exceptionnellement pour des accidents de lithiase, et s'il est admissible *à priori* qu'elles puissent être appliquées aux néoplasies déterminant des accidents semblables à ceux des calculs, nous sommes actuellement dans l'impossibilité de porter un jugement autorisé sur la valeur de ces opérations, en somme théoriques. Le plus souvent, ici comme pour tous les cancers, l'opération radicale est impossible, l'opération palliative seule est réalisable. Nous verrons que l'une et l'autre ne donnent que des résultats bien peu durables. Nous avons insisté tout particulièrement dans ce chapitre sur les indications de ces

opérations; il nous resterait à décrire leur technique opératoire. Nous rejetons à dessein cette étude dans un travail d'ensemble, que nous publierons ultérieurement, sur la technique des diverses opérations pratiquées sur les voies biliaires.

TABLEAUX (voir p. 292 à 313).

RÉSULTATS.

Il nous reste à discuter les résultats de notre statistique portant sur un ensemble de 60 cas de tumeurs de la vésicule et des voies biliaires recueillis dans toute la littérature médicale.

Nous envisagerons :

1° Les résultats des opérations pratiquées pour des tumeurs de la vésicule;

2° Ceux des interventions faites pour des néoplasmes situés sur les canaux d'excrétion de la bile.

Néoplasies vésiculaires.

Dans nos tableaux statistiques figurent 52 opérations pratiquées pour des tumeurs de la vésicule.

Elles se décomposent en 36 opérations radicales (cholécystectomie simple et cholécystectomie avec résection du foie), et 16 opérations palliatives (cholécystostomie et gastro-entérostomie).

Opérations radicales.

Sur 19 cas de cholécystectomie simple, il en est deux dont les suites immédiates et éloignées sont inconnues; nous les laisserons de côté.

Trois fois, la cholécystectomie a été pratiquée avec succès pour des tumeurs bénignes de la vésicule (Adler, Ricard, Routier). Malheureusement ces tumeurs sont exceptionnelles.

C'est sur les 14 cas restants que nous devons baser nos appréciations touchant le résultat de la cholécystectomie simple pour cancer de la vésicule.

Sur 14 cas, cinq fois la mort est survenue rapidement et peut être considérée comme la conséquence de l'opération; dans ces différents cas, c'est la septicémie qu'il faut incriminer. La mortalité opératoire est, en somme, de 35,7 p. 100 après la cholécystectomie simple pour cancer de la vésicule. C'est donc encore une opération meurtrière, dont le pronostic sera très variable du reste, selon qu'il y aura ou non infection concomitante des voies biliaires, et suivant le degré de cette infection.

(Suite du texte, p. 314.)

I. — Cholécystectomie simple pour néoplasme bénin de la Vésicule.

OPÉRATEUR	SEXE ET AGE	RENSEIGNEMENTS CLINIQUES	TRAITEMENT	RÉSULTATS
1. Adler, 1891.	H., 37 ans	Antécédents lithiasiques. Tumeur mobile au niveau de la vésicule biliaire.	Laparotomie : Incision en T. Ouverture de la vésicule; extraction de calculs: comme on sent trois nodosités de consistance ferme, cholécystectomie. La vésicule biliaire contient 3 kystes. L'un d'eux avait été ouvert pendant l'opération; le deuxième et le troisième étaient remplis de cholestérine.	Guérison en 5 semaines.
2. Ricard, 1893.	F., 51 ans.	Douleurs vagues dans l'abdomen; œdème des jambes; constipation. Abdomen rempli par une tumeur volumineuse, régulière et dure, remontant du petit bassin à l'appendice xyphoïde. Dans le petit bassin, on sent une tumeur dure et régulière venant proéminer dans le cul-de-sac de Douglas et repousser l'utérus en avant. Le néoplasme ne paraît pas mobilisable. Diagnostic : volumineux corps fibreux utérin.	Laparotomie : La tumeur adhère de toutes parts au péritoine; impossible de la décoller; elle a l'aspect d'un fibrome. On procède à l'évidement central de la tumeur; pendant les manœuvres de morcellement, on ouvre une cavité kystique d'où sort un liquide muqueux et verdâtre : c'est la vésicule biliaire d'où on extrait 7 calculs. La vésicule faisait partie de la tumeur. Celle-ci n'avait pas de relation avec l'utérus. En dernière analyse, la tumeur se réduisit à un volumineux moignon, siégeant dans l'hypocondre droit entre le foie et l'estomac, et contenant la vésicule biliaire. Pour finir, on pratique la cholécystectomie, en même temps qu'on enlevait le moignon. La vésicule biliaire a été étirée par le développement de la tumeur, car elle a plus de 25 centimètres. La tumeur est de nature conjonctive et paraît développée au-dessus de l'épi-	Guérison.

3. Routier, 1899.		4 opérations antérieures ont été pratiquées pour kyste hydatique du foie. En 1890, Routier constate la récidive; la cicatrice est comme soulevée en plusieurs endroits par de petites tumeurs sphériques grosses comme des noisettes en chapelet. La fluctuation est manifeste.	On pratique l'incision au niveau de l'ancienne cicatrice, pour tâcher d'énucléer tous les nouveaux kystes, mais la vésicule biliaire est fusionnée avec la cicatrice et on l'ouvre. Sur la face de la vésicule correspondante au foie, on sent une tumeur du volume d'un œuf de poule, fluctuante, qui doit être un kyste hydatique. Pour enlever ce kyste, la cholécystectomie est pratiquée. La vésicule est réséquée très loin au delà du col.	Guérison.
II. — Cholécystectomie simple pour tumeurs malignes de la Vésicule.				
1. D'Antona, 1888.	H., 50 ans.	Tumeur de la vésicule, origine cancéreuse, hydropisie.	Cholécystectomie.	Guérison opératoire. Les souffrances disparaissent après l'opération. Mais trois mois après, ictère et mort de cholémie par récidive du cancer.
2. Bardenheuer [1], 1887.		?	Cholécystectomie pour vésicule cancéreuse. La vésicule contenait 70 calculs.	Morte de syncope.
3. Czerny, 1884.	H., 66 ans.	Douleurs de la région hépatique irradiées vers les parties voisines. Immédiatement au-dessus de l'ombilic on sent une tumeur dure, lisse, du volume d'un œuf de pigeon; au voisinage de l'ombilic la peau adhère intimement à la tumeur, qui fait corps avec la paroi. La tumeur s'est développée au niveau	On fait une incision elliptique autour de la cicatrice ombilicale, la peau au-dessus de la tumeur est disséquée. La tumeur, solidement adhérente au péritoine, est circonscrite, une petite portion des deux muscles droits doit être réséquée; on enlève en même temps la base péritonéale de la tumeur dans	Mort 9 jours après l'opération, de septicémie. Diagnostic anatomique : carcinome primitif de la vésicule biliaire, propagé au ligament hépato-duodénal et au foie. Métastases dans le foie.

1. Ce cas de Bardenheuer est signalé dans plusieurs auteurs (Langenbuch, Heddaeus), mais sans détails. L'auteur lui-même se contente de mentionner ce cas dans une communication où il parle de la lithiase biliaire.

OPÉRATEUR	SEXE ET AGE	RENSEIGNEMENTS CLINIQUES	TRAITEMENT	RÉSULTATS
		d'une ancienne hernie parombilicale. Elle est douloureuse à la pression.	l'étendue d'une pièce de cinq francs. L'examen de la cavité péritonéale ne révèle rien d'anormal. On ferme la plaie abdominale avec cinq sutures profondes et cinq superficielles. On a fait en somme une résection partielle d'une tumeur de la vésicule reconnue à l'autopsie.	
4. Czerny, 1893.	F., 33 ans.	Douleurs épigastriques et dans la région du foie. Ictère. Le bord du foie dépasse le rebord costal. On sent une tumeur qui répond à la vésicule biliaire. Diagnostic : cholécystite, cholélithiase.	Laparotomie. La vésicule forme une tumeur dure, bosselée. Extraction de calculs. Cholécystectomie. On ne peut enlever tous les ganglions dégénérés. Tamponnement. Durée de l'opération : 1 heure et demie. Diagnostic anatomique à première vue : cholécystite chronique, due à la présence de calculs, accompagnée probablement d'une altération tuberculeuse des parois. A la suite de l'opération, persistance d'une fistule biliaire. Diagnostic histologique : infiltration carcinomateuse de la paroi de la vésicule et des ganglions.	Guérison opératoire. Manquent les résultats éloignés.
5. Czerny, 1895.	F., 51 ans.	Douleurs de la région hépatique avec irradiations. Le foie déborde notablement les fausses côtes; on sent une tumeur douloureuse à la pression, mobile avec la respiration. Pas d'ictère, pas de vomissements. Amaigrissement. Diagnostic : cholélithiase, cholécystite chronique, peut-être empyème de la	*1re opération* : cholécystostomie; on retire 58 calculs; muqueuse vésiculaire très ulcérée, recouverte de végétations. Diagnostic : cholélithiase, cholécystite chronique ulcéreuse. Empyème. Fièvre à la suite de l'opération; sensibilité de la région opérée. *2e opération* : cholécystectomie. Un abcès rétrovésical est lavé et vidé. Vésicule	Morte de péritonite 6 jours après l'opération, métastases hépatiques; hémorragie secondaire; péritonite suppurée.

6. Czerny, 1893.	F., 32 ans	Douleurs anciennes dans l'hypocondre droit; vomissements bilieux; affaiblissement, amaigrissement; pas d'ictère. Tumeur dans la région de la vésicule, assez dure, large de 7 à 8 centimètres. Diagnostic : cholélithiase, cholécystite, calcul cystique.	Incision de la vésicule. On retire 25 calculs et de nombreux débris de tumeur maligne. Cholécystectomie et résection du canal cystique. A l'examen microscopique : carcinome ayant débuté par la muqueuse.	Morte de péritonite le 6e jour.
7. Czerny.	F., 61 ans.	Vingt ans auparavant, affection du foie sans ictère.	Cholécystectomie : carcinome de la vésicule et empyème.	
8. Czerny, 1897.	F., 58 ans.	Douleurs dans l'hypocondre droit. Pas d'ictère. Selles et urines normales. Amaigrissement. Dans la région de la vésicule, on sent une résistance dure, mobile avec les mouvements respiratoires, large de 3 à 4 centimètres, convexe en bas. Diagnostic clinique : tumeur (carcinome) de la vésicule biliaire.	Laparotomie. On rompt des adhérences péri-vésiculaires. Incision de la vésicule. Diagnostic : carcinome; libération de la vésicule. En voulant sectionner le canal cystique, le canal hépatique est ouvert. Sutures des parois du canal hépatique au catgut; on ne put empêcher un léger suintement de la bile. Drainage et tamponnement de la plaie. La vésicule réséquée égale 8 centimètres en longueur, 3 centimètres et demi en largeur. Dans son intérieur, on trouve 12 calculs. Dans les premiers jours, issue abondante de bile par la plaie, puis cessation.	Guérison opératoire. Morte 4 mois après l'opération, de récidive hépatique.
9. Czerny, 1897.	F., 47 ans.	Crises douloureuses dans l'hypocondre droit; douleurs irradiées. Pas d'ictère. Tumeur dans la région vésiculaire, dure, noueuse, sensible à la pression, mobile dans les mouvements respiratoires.	Laparotomie latérale. Ponction de la vésicule qui donna 200 grammes de liquide hémorragique. Incision de vésicule : calculs et masses néoplasiques. Cholécystectomie. Sutures placées sur le parenchyme hépatique qui saigne, et tamponnement de la surface saignante. L'examen microscopique démontre l'existence du carcinome.	Guérison opératoire. Pendant 6 mois, la malade est restée bien portante. Puis amaigrissement; le foie devient gros, bosselé. Morte 7 mois après l'opération. Cependant la maladie semblait bien limitée, et il y a métastase hépatique.

OPÉRATEUR	SEXE ET AGE	RENSEIGNEMENTS CLINIQUES	TRAITEMENT	RÉSULTATS
10. Heidenhain[1], 1898.	?	?	L'auteur présente au Congrès de Berlin une vésicule biliaire qu'il a enlevée par la cholécystectomie. Le foie paraissait sain. La vésicule est petite, rétractée, avec une sorte de proéminence grosse comme un noyau au niveau de son col. Extraction de 6 calculs.	Guérison opératoire. Mort 3 mois après l'opération, de carcinome du foie, bien qu'il ait paru sain au moment de l'opération.
11. Kehr, Eilers et Lucke, 1897.	F., 56 ans.	Crises antérieures de coliques hépatiques. Douleur et résistance dans la région de la vésicule biliaire. Pas d'ictère.	Laparotomie. Séparation des adhérences; ponction de la vésicule, évacuation de 50 centimètres cubes de sérosité. Incision de la vésicule et évacuation de 226 calculs. Cholécystectomie. Drain à demeure. La malade guérit avec une fistule biliaire. Fort écoulement de mucus. Pour tenter la suppression de l'écoulement on pratique une *2e opération* : mise à nu de la vésicule; sa paroi est très épaissie; plusieurs ganglions volumineux au voisinage de la veine-porte. On pense au carcinome; cholécystectomie.	Mort le lendemain de l'opération. Examen de la vésicule : carcinome de la vésicule biliaire.
12. Kehr, Eilers et Lucke, 1897.	F., 54 ans.	Crises antérieures de coliques hépatiques. Actuellement : ictère, amaigrissement. Le foie est palpable. On sent sur le bord du muscle droit un cordon épais comme le doigt, se prolongeant en bas.	Laparotomie : vésicule adhérente à l'estomac et au duodénum. Il existe une fistule gastro-biliaire; on suture l'estomac et on fait la cholécystectomie. Examen : carcinome de la vésicule biliaire.	Guérison. Mais l'ictère persiste et des renseignements éloignés font défaut.
13. Gérard-Marchant et Rabé, 1897.	F., 47 ans.	Depuis un an crises douloureuses dans le côté droit, irradiant à la région rénale. Il y a trois semaines, brusquement une crise douloureuse éclate, au niveau de l'hypocondre droit, très	Laparotomie latérale. On détache les adhérences qui unissent la vésicule aux parties voisines. Par la palpation, on constate que le fond de la vésicule est occupé par une tumeur, de la gros-	Guérison. Mais qu'est-il advenu, par la suite, de la greffe du cholédoque?

		violente. Ictère, décoloration des matières, fièvre. Au niveau de la vésicule biliaire, tumeur de petite dimension, de consistance ligneuse, sans bosselures. Diagnostic : lithiase vésiculaire, calcul oblitérant partiellement le cholédoque. On soulève l'hypothèse de cancer de la vésicule biliaire.	seur d'une noix, de consistance fibreuse; sur le trajet du cholédoque, le doigt rencontre une autre petite masse indurée. On admet un cancer de la vésicule avec noyau secondaire, greffé sur le cholédoque. Cholécystectomie. Drain laissé à demeure. L'examen histologique montre qu'il s'agit d'épithéliome cylindrique primitif de la vésicule.	
14. Mikulicz, 1896.	H.	Signes cliniques de la cholélithiase. (C'est dans une société savante, en juin 1896, dont la *Deut. med. Wochensch.*, 1897, nous donne le compte rendu : Ver. Beil., p. 38, n° 8, que le cas est relaté au cours de plusieurs communications, sans détails.)	Cholécystectomie. Présentation de la vésicule biliaire cancéreuse à la Société.	?
15. Frank Paul, 1899.	?	?	Cholécystectomie pour calculs biliaires et cancer. La tumeur était un petit carcinome villeux du fond de la vésicule biliaire; celle-ci fut enlevée avec 13 calculs.	Guérison opératoire. Mort 2 mois 1/2 après l'opération, avec un foie hypertrophié, que l'auteur ne considère pas comme le résultat d'une généralisation cancéreuse, mais comme le résultat d'un état inflammatoire d'origine lithiasique.
16. Socin, 1897.	F., 64 ans.	Porte depuis dix-huit mois sous le rebord costal droit une tumeur. Amaigrissement, douleurs. Diagnostic hésitant	Laparotomie : tumeur adhérente avec l'estomac, le foie et le côlon transverse; ce dernier doit être réséqué sur une	Guérison rapide. Augmentation de poids de 8 kilogr.

1. Il nous semble, malgré le peu de détails donnés par l'auteur au Congrès de Berlin en 1898, que ce cas est différent de celui publié par Heidenhain en 1897, dans la *Deutsche m. Wochenschrift*, où la cholécystectomie était accompagnée de résection du foie; or, dans cette seconde observation de Heidenhain, il n'est pas question de résection hépatique.

OPÉRATEUR	SEXE ET AGE	RENSEIGNEMENTS CLINIQUES	TRAITEMENT	RÉSULTATS
		entre un cancer de la vésicule biliaire et un cancer du côlon transverse.	longueur de 20 centimètres. Cholécystectomie : pour séparer la tumeur de la face inférieure du foie un grand nombre de ligatures et une thermo-cautérisation sont nécessaires. Occlusion du cystique. Réunion des 2 bouts d'intestin par une suture circulaire. Sur la face saignante du foie, Socin étale une bande de gaze iodoformée. La vésicule biliaire très dilatée se compose de 2 cavités complètement distinctes; ses parois sont le siège d'un cancer à cellules cylindriques qui a traversé l'épiploon adhérent et atteint jusqu'au tissu sous-muqueux du côlon, sans toutefois perforer la muqueuse.	
III. — Cholécystectomies avec résection du foie.				
1. Czerny, 1893.	F., 54 ans.	Antécédents et coliques hépatiques. Actuellement pas d'ictère, pas de fièvre, douleurs dans la région hépatique. Le foie dépasse le rebord costal. Sur le bord externe du muscle droit, au-dessous du rebord du foie, existe une tumeur du volume d'un œuf, lisse, ferme, de forme ovoïde. Elle suit les mouvements respiratoires. Diagnostic clinique : cholécystite chronique d'origine calculeuse, avec adhérences au duodénum ou au pylore. Peut-être tumeur maligne de la vésicule biliaire.	Laparotomie. Libération des adhérences de la vésicule. Une ponction donne issue à 30 centimètres cubes de liquide séro purulent. Par l'incision, on retira de nombreux calculs. Cholécystectomie. Il y avait infiltration du parenchyme hépatique sur une certaine étendue. Le parenchyme fut enlevé avec la vésicule sur une épaisseur de un demi-centimètre. La surface cruentée du foie fut tamponnée avec de la gaze iodoformée. La vésicule extirpée mesure 10 centimètres sur 5 centimètres et demi de largeur. Établissement d'une fistule biliaire qui	Guérison opératoire. Mort six jours après sa sortie de l'hôpital, deux mois après l'opération. Pas de renseignements.

2. Czerny, 1898.	F., 54 ans.	Antécédents de coliques hépatiques. Actuellement pas d'ictère; foie augmenté de volume, sensible à la pression. Sensibilité à la pression de la vésicule.	Laparotomie. Carcinome de la vésicule. Infiltration des ganglions voisins. Incision de la vésicule, extraction d'un grand nombre de calculs mélangés à du mucus, puis cholécystectomie. Un noyau dans le foie fut également enlevé. Les ganglions trouvés près du cystique et du cholédoque sont enlevés.	Guérison opératoire. Récidive 7 mois après l'opération. Métastases hépatiques. Mort 10 mois après l'opération.
3. Duret, 1898.	F., 46 ans.	Apparition il y a six mois, dans le flanc droit, d'une tumeur; sensation de pesanteur, douleurs peu vives à ce niveau. Jamais d'ictère, ni de colique hépatique. Léger amaigrissement. Tumeur arrondie, dure, mobile. Lorsque la malade contracte ses plans abdominaux, elle paraît fixe. Sa matité ne se continue pas avec celle du foie. Diagnostic : tumeur de l'épiploon, adhérente à la paroi abdominale.	Laparotomie. Volumineux cancer de la vésicule, très adhérent avec l'estomac et l'intestin. Par 2 incisions obliques, inclinées l'une vers l'autre, on sépare un segment triangulaire du foie à base antérieure qui tient à la tumeur. On abaisse celle-ci, de même que la vésicule, qui fait corps avec elle. On place seulement 3 ligatures sur des vaisseaux qui saignent sur la surface de section du foie, puis on réunit par une suture continue au catgut fort. La tumeur ne tient plus que par le col de la vésicule et le cystique élargi; on place une pince sur ce pédicule, et la tumeur est enlevée. Le poids de la tumeur = 400 gr.; la vésic. renfermait 14 calculs. Il s'agissait d'un épithéliome présentant l'aspect du carcinome alvéolaire.	Guérison opératoire. La malade se lève le 16e jour. Son état général est excellent. Il persiste une petite fistule laissant suinter un liquide clair peu abondant. Suites éloignées inconnues.
4. David Greig, 1897.	F., 39 ans.		Laparotomie : on trouve la vésicule recouverte en partie par une lame de substance hépatique qui descendait très bas; ce tissu hépatique était dense, blanchâtre, cicatriciel. Cholécystectomie, avec excision d'un fragment de foie de 0,05 sur 0,08. L'hémorragie put être arrêtée à l'aide de sutures au catgut pratiquées dans la portion saine du foie et distantes l'une de l'autre de 2 centimètres et demi environ. La capsule de Glisson empêcha les sutures de couper la substance hépatique.	Guérison. Pas de renseignements ultérieurs.

OPÉRATEUR	SEXE ET AGE	RENSEIGNEMENTS CLINIQUES	TRAITEMENT	RÉSULTATS
5. Heidenhain, 1896.	F., 61 ans.	Antécédents de coliques hépatiques. La vésicule biliaire a le volume d'un œuf d'oie; son pôle inférieur est sphérique et présente quelques inégalités à sa surface. Elle suit les mouvements respiratoires, et est peu douloureuse à la pression.	Laparotomie : on libère la vésicule de ses adhérences, on l'attire au dehors et la partie avoisinante du foie. Le tissu hépatique qui entoure la vésicule a subi la dégénérescence fibreuse. On ouvre la vésicule, elle renferme des calculs et on tombe sur une tumeur en voie de désagrégation. Cholécystectomie et résection cunéiforme du foie; le coin excisé a 10 à 12 centimètres de long. L'excision du foie se fait sans la moindre perte de sang.	Guérison opératoire. Mort: la récidive se fait 3 mois après l'opération.
6. Hochenegg, 1890.	F., 58 ans.	Douleur d'abord diffuse, qui plus tard se localisa au-dessous du rebord costal. Amaigrissement considérable; vomissements. Tumeur dure, bosselée, se déplaçant avec les mouvements respiratoires, mobile. Diagnostic hésitant entre : cancer du pylore et cancer du côlon.	Laparotomie : cancer de la vésicule biliaire avec envahissement de la portion sus-jacente du foie. Le canal cystique fut coupé entre 2 ligatures au thermo-cautère. Cholécystectomie facile et sans hémorragie. Excision au bistouri de la portion du foie envahie; les fils des sutures déchirant les tissus, on fixa sur la plaie hépatique une mèche de gaze iodoformée, maintenue par des points en capiton, puis les bords de cette plaie furent attirés hors de la cavité péritonéale et fixés dans l'incision cutanée. Le morceau de foie excisé = 4 centimètres et demi en longueur et 3 centimètres et demi en largeur. 52 calculs dans la vésicule biliaire; les parois épaisses de 6 millim. avaient subi une induration fibro-carcinomateuse.	Guérison. La malade quittait l'hôpital 44 jours après l'opération. L'auteur, au Congrès de Berlin en 1898, nous donne des renseignements ultérieurs fort intéressants : la malade survécut à l'opération 3 années complètes. Après avoir été en bonne santé pendant deux ans, elle fut prise de douleurs gastriques et mourut finalement de cachexie.
7. Holländer, 1896.	F. 59 ans.	Symptômes de sténose intestinale chronique; dans la région sous-costale droite, on sent une tumeur peu distincte.	Laparotomie : la vésicule adhérait au coude du côlon droit. La vésicule est cancéreuse, et les parties voisines du foie sont envahies par le néoplasme;	Guérison. Restée bien portante de mars à juin 1898; depuis les renseign. manquent sur son état.

			cystique et de la portion du foie contiguë à la vésicule. Pour assurer l'hémostase, l'opérateur projeta de l'air chaud sur la surface de résection.	
8 et 9. Kraüse, 1898.		Dans la séance du 14 avril, au Congrès de Berlin, il signale : 2 cas de cholécystectomie avec résection du foie pour cancer de la vésicule. L'auteur ne donne pas d'autres renseign.		Guérison. Sans hémorragie secondaire.
10. Küster, 22e Congrès de Ch. allemand.	F.	?	Laparotomie : cancer de la vésicule qui avait empiété sur le bord tranchant du foie, constituant une tumeur circonscrite. Küster l'extirpa suivant la méthode préconisée par Terrillon. Au niveau du pôle supérieur de la tumeur, on enfonça un trocart dans le parenchyme hépatique : la canule servit à faire passer une ligature élastique formée de gros drains, qui une fois liés comprimèrent de chaque côté le tissu de l'organe. On avait préalablement lié et sectionné le canal cystique. La tumeur fut attirée hors du ventre qui resta ouvert.	Mort de septicémie.
11. Mayo-Robson, 1895.	F. 54 ans.	La malade a commencé à souffrir, il y a trois ans, de crises hépatiques suivies de subictère et vomissements, sans avoir jamais eu d'ictère vrai. Sa santé s'est altérée, et elle s'est aperçue de la présence d'une tumeur il y a six semaines. On sent nettement la tumeur se détacher du rebord du foie. Diagnostic : dilatation de la vésicule biliaire d'origine calculeuse.	Laparotomie : vésicule adhérente au péritoine pariétal, au foie, à l'estomac, au duodénum, au côlon. Aspiration par ponction d'un liquide jaune boueux; puis incision; on retire à la curette une sorte de mastic qu'elle renferme, et un calcul. Parois vésiculaires épaissies, infiltrées. La tumeur est libérée de ses adhérences. Cholécystectomie et résection de la portion du foie attenante à la vésicule, qui est envahie secondairement. La tumeur enlevée était du cancer.	Guérison opératoire. Morte de récidive dans le foie. 8 mois de survie.

OPÉRATEUR	SEXE ET AGE	RENSEIGNEMENTS CLINIQUES	TRAITEMENT	RÉSULTATS
			tard, comme on songeait à faire l'hépato-duodénostomie, on remarqua que le foie s'indurait et se décolorait au niveau de la plaie. Il y avait récidive. Elle mourut six semaines après.	
16. F. Watson, 1896.	F., 56 ans.	Toujours bien portante jusqu'il y a seize mois. A ce moment coliques hépatiques avec ictère se produisant à plusieurs reprises. Amaigrissement. Anémie. Ictère. Tumeur sous le rebord costal droit.	Laparotomie : on trouve que la tumeur est constituée par la vésicule biliaire distendue, siège d'une infiltration cancéreuse se prolongeant le long du rebord hépatique, adhérente à sa face inférieure et à l'intestin. La masse cancéreuse s'étend jusque dans le foie et transforme en tumeur la vésicule tout entière. Dissection des adhérences intestinales. Ablation de la vésicule biliaire et de la portion du foie envahie, après ligature élastique. Pas d'hémorragie : tamponnement de la cavité ainsi créée. La vésicule contenait 64 calculs.	Guérison opératoire. Dès le 4e jour l'appétit revenait ; pendant six semaines état satisfaisant, pas de douleurs. Mort par récidive et métastases, deux mois après.
17. Winiwarter, 1891.	F., 50 ans.	Antécédents de coliques hépatiques. Amaigrissement ; ventre ballonné ; il n'existe pas de tumeur appréciable ; le foie ne semble pas augmenté de volume ; la pression sur toute cette region est à peine douloureuse. Diagnostic probable : carcinome de la vésicule biliaire.	Laparotomie latérale : la vésicule biliaire a les dimensions d'une poire de grosseur moyenne ; elle adhère de toutes parts à l'intestin ; sa consistance est cartilagineuse. La vésicule est dégagée de ses adhérences. Les parois sont envahies par un infiltrat diffus, très dur, qui se prolonge jusque dans le canal cystique. Le sommet de la vési-	Mort. Au bout de 15 jours était apparue dans le fond de la plaie une tumeur arrondie, du volume d'une noisette. La récidive s'étendit si rapidement que la malade mourut six semaines après l'opération. A l'autopsie : nombreux

			au péritoine pariétal de la plaie abdominale. Tamponnement à la gaze iodoformée.	
IV. — Cholécystostomies pour tumeurs de la Vésicule biliaire.				
1. Czerny, 1890.	F., 46 ans.	Tumeur de l'hypocondre droit augmentant de volume, sans ictère, sans fièvre. Amaigrissement. Dans la région vésiculaire, tumeur coniforme, plus volumineuse que le poing, qu'on délimite aisément. Sa matité se continue avec celle du foie. Son pôle inférieur s'étend jusqu'à 2 travers de doigt au-dessus de la symphyse. La tumeur ne suit pas les mouvements respiratoires. Diagnostic : tumeur de la vésicule biliaire.	Laparotomie latérale. D'abord ponction de la vésicule, d'où on retire 20 centimètres cubes de liquide trouble; puis incision longitudinale de la vésicule; il en sort un liquide jaunâtre, grumeleux; on en retire 63 calculs; on racle avec une curette la paroi vésiculaire, et on tamponne à la gaze pour arrêter l'hémorragie; on termine par la cholécystostomie. Examen histologique des parties provenant du raclage de la vésicule : caillots sanguins et tissu de granulation, quelques couches épithéliales de la muqueuse. Rien de malin.	Guérison opératoire. Mort un an après l'opération. Autopsie : dégénérescence cancéreuse de la paroi vésiculaire ainsi que du canal cystique. Métastases dans le foie et dans le péritoine.
2. Czerny, 1891.	F., 51 ans.	Ictère insignifiant. A droite, dans l'abdomen, une tumeur dure, bosselée, qui est rattachée à la face inférieure du foie.	Laparotomie. Cancer de la vésicule propagé au foie et au canal cystique. On renonce à l'extirpation du cancer qui est diffus. Incision de la vésicule, écoulement de 225 centimètres d'un liquide épais, couleur café, 4 calculs, matière grumeleuse noirâtre. La vésicule fut abouchée à la paroi. Cholécystostomie.	Mort d'accidents infectieux, le 6e jour après l'opération.
3. Czerny, 1895.	F., 61 ans.	Vingt ans auparavant, affection hépatique sans ictère. Vue une première fois, on porta le diagnostic de péritonite aiguë circonscrite à droite, vraisemblablement due à une	Laparotomie. Vésicule distendue; on l'incise, il en sort du pus clair en même temps que des fragments de tumeur. Pas de calcul; curettage des fongosités. Le bord inférieur du foie	Guérison opératoire : on n'indique pas les résultats ultérieurs.

OPÉRATEUR	SEXE ET AGE	RENSEIGNEMENTS CLINIQUES	TRAITEMENT	RÉSULTATS
10. Lawson Tait, 1889.	F., 40 ans.	Cancer des voies biliaires.	Cholécystostomie.	Guérison.
11. Le Dentu, 1890.	F., 41 ans.	Crises antérieures de coliques hépatiques. Douleurs, vomissements, ictère. Tumeur volumineuse de l'hypocondre droit, formée de 2 parties, l'une superficielle, l'autre profonde; cette dernière est mobile et douloureuse. Diagnostic hésitant.	Laparotomie latérale. La portion supérieure de la tumeur est formée par le foie, la portion inférieure, par la vésicule biliaire très dure, enveloppée d'adhérences. Ponction de la vésicule, issue d'un liquide puriforme; puis incision de l'organe, et issue d'un nombre énorme de calculs. Les parois de la vésicule sont très épaisses; les canaux biliaires ont une consistance très ferme. Extraction d'un ganglion situé dans l'épiploon. Cholécystostomie.	Mort de collapsus. Autopsie : Sarcome fasciculé de la vésicule. Nodules cancéreux dans le foie.
12. Riedel, 1888.	F., 56 ans.	Depuis 2 mois, inappétence, pas de douleurs. Il y a six semaines, violente entérite. Depuis, grande faiblesse; pas d'ictère. Foie débordant les côtes et atteignant le nombril. Vésicule biliaire faisant une saillie très nette.	Cholécystostomie : la vésicule ne contient pas de calcul. La malade, opérée fin mai, quitte l'hôpital un mois après.	Guérison opératoire. Mort cinq mois après. L'autopsie a montré l'existence d'un carcinome dans une vésicule remplie de calculs.
13. Riedel, 1890.	F., 58 ans.	Crises gastriques depuis longtemps; ictère depuis 1889; vomissements et amaigrissement. Dans l'épigastre, on a	Cholécystostomie : le foie est rouge foncé, ictérique: son bord antérieur dans la région de la vésicule est pro-	Guérison opératoire. Mort peu après.

2. Czerny, 1898.	F., 54 ans.	Antécédents de coliques hépatiques. Actuellement pas d'ictère; foie augmenté de volume, sensible à la pression. Sensibilité à la pression de la vésicule.	Laparotomie. Carcinome de la vésicule. Infiltration des ganglions voisins. Incision de la vésicule, extraction d'un grand nombre de calculs mélangés à du mucus, puis cholécystectomie. Un noyau dans le foie fut également enlevé. Les ganglions trouvés près du cystique et du cholédoque sont enlevés.	Guérison opératoire. Récidive 7 mois après l'opération. Métastases hépatiques. Mort 10 mois après l'opération.
3. Duret, 1898.	F., 46 ans.	Apparition il y a six mois, dans le flanc droit, d'une tumeur; sensation de pesanteur, douleurs peu vives à ce niveau. Jamais d'ictère, ni de colique hépatique. Léger amaigrissement. Tumeur arrondie, dure, mobile. Lorsque la malade contracte ses plans abdominaux, elle paraît fixe. Sa matité ne se continue pas avec celle du foie. Diagnostic : tumeur de l'épiploon, adhérente à la paroi abdominale.	Laparotomie. Volumineux cancer de la vésicule, très adhérent avec l'estomac et l'intestin. Par 2 incisions obliques, inclinées l'une vers l'autre, on sépare un segment triangulaire du foie à base antérieure qui tient à la tumeur. On abaisse celle-ci, de même que la vésicule, qui fait corps avec elle. On place seulement 3 ligatures sur des vaisseaux qui saignent sur la surface de section du foie, puis on réunit par une suture continue au catgut fort. La tumeur ne tient plus que par le col de la vésicule et le cystique élargi; on place une pince sur ce pédicule, et la tumeur est enlevée. Le poids de la tumeur = 400 gr.; la vésic. renfermait 14 calculs. Il s'agissait d'un épithéliome présentant l'aspect du carcinome alvéolaire.	Guérison opératoire. La malade se lève le 16e jour. Son état général est excellent. Il persiste une petite fistule laissant suinter un liquide clair peu abondant. Suites éloignées inconnues.
4. David Greig, 1897.	F., 39 ans.		Laparotomie : on trouve la vésicule recouverte en partie par une lame de substance hépatique qui descendait très bas; ce tissu hépatique était dense, blanchâtre, cicatriciel. Cholécystectomie, avec excision d'un fragment de foie de 0,05 sur 0,08. L'hémorragie put être arrêtée à l'aide de sutures au catgut pratiquées dans la portion saine du foie et distantes l'une de l'autre de 2 centimètres et demi environ. La capsule de Glisson empêcha les sutures de couper la substance hépatique.	Guérison. Pas de renseignements ultérieurs.

VI. — Cholécystostomies pour cancer du cholédoque.

OPÉRATEUR	SEXE ET AGE	RENSEIGNEMENTS CLINIQUES	TRAITEMENT	RÉSULTATS
1. Lennander, 1893.	H.	Atteint pendant quarante-cinq jours d'une acholie intestinale complète. Carcinome primitif du cholédoque de la grosseur d'une noisette.	Cholécystostomie.	Mort 3 jours après par cholémie avec hémorragie du péritoine et de la plaie opératoire.
2. Polaillon et Dartigues, 1896.	H., 58 ans.	Ictère, ascite; perte des forces et amaigrissement. Décoloration des matières; urines acajou. Après une paracentèse, on trouve dans le flanc droit une tumeur ovalaire, résistante, non bosselée, descendant dans l'abdomen jusqu'à trois travers de doigt au-dessus de la crête iliaque. Cette tumeur est mobilisable, elle suit les mouvements respiratoires. Elle semble formée par la vésicule biliaire. Quelques jours plus tard, on ponctionne cette tumeur elle-même; on en retire 400 grammes d'un liquide transparent et incolore. Plusieurs ponctions de l'ascite sont à nouveau pratiquées.	Laparotomie latérale : on arrive sur la vésicule dilatée; on la ponctionne; on obtient un liquide clair comme de l'eau de roche. On pratique la cholécystostomie, et l'on draine la cavité de la vésicule suturée à la paroi. Les matières ont repris leur couleur normale le surlendemain de l'opération, il faut donc qu'après la cholécystostomie la bile ait pu franchir l'obstacle cancéreux.	Mort 9 jours après l'opération par affaiblissement progressif. Autopsie : Cancer du canal cholédoque un peu au-dessus du point où il se jette dans l'ampoule de Vater.

VII. — Cholécystentérostomies pour oblitération cancéreuse du cholédoque.

1. Booth et Peck, 1897.	H., 66 ans.	Depuis dix mois, souffre de douleurs épigastriques, avec amaigrissement progressif, mais bon appétit. [illegible] tumeur dans	Incision sur la tumeur, des côtes au point de Mac Burney. Les tissus de l'épiploon sont jaunes. Ponction de la tumeur donnant un liquide bilieux, noirâtre. [illegible] vésicule sont saines	Guérison très rapide. Disparition des douleurs et de l'ictère. Matières colorées, bon état général. L'amélioration

		[illegible] développé dans les conduits biliaires probablement compliqué de lithiase.	[illegible] transformée en une masse cancéreuse et une tumeur grosse comme un œuf de dinde est sentie dans le mésentère. Incision de la vésicule qui contient des calculs. Cholécystentérostomie à l'aide du bouton de Murphy.	[illegible] vation le 10 avril suivant.
2. Czerny, 1896.	F., 58 ans.	Depuis cinq ans, pesanteurs d'estomac; parfois douleurs dans la région de la vésicule biliaire. En octobre 1896, ictère accompagné de violentes douleurs. Foie augmenté de volume. Sur la ligne mamillaire, on sent une tumeur grosse comme un œuf, élastique, douloureuse à la pression.	Laparotomie. Le cholédoque et l'hépatique sont remplis par des masses dures dont l'une paraît être un calcul tandis que les autres paraissent être des masses cancéreuses. Masse cancéreuse dans le ligament hépato-duodénal, à la surface du foie plusieurs noyaux cancéreux. Cholécystentérostomie. Bouton de Murphy entre la vésicule et une anse de l'iléon.	Mort le 5e jour. Autopsie : carcinome du ligament hépato-duodénal à point de départ dans le cholédoque. Métastases hépatiques.
3. Kher, Eilers et Lucke, 1898.	F., 53 ans.	Antécédents de coliques hépatiques. Foie augmenté de volume; on ne sent pas la vésicule pourtant douloureuse à la pression. Sensibilité dans la région gastrique. Ictère.	Laparotomie. On trouve une grosse vésicule non adhérente; on n'y sent pas de calcul. Au niveau de l'embouchure du cholédoque dans le cystique, on sent un point dur que l'on prend d'abord pour un calcul; mais l'exploration avec la seringue de Pravaz montre qu'il s'agit d'une tumeur. Impossibilité de l'enlever. On ne peut que faire la cholécysto-colostomie. L'ictère diminue, mais l'état de la malade ne s'améliore pas au point de vue général.	Mort quelques jours après l'opération.
VIII. — Cholédocho-entérostomies pour cancer du cholédoque.				
Kehr, Eilers et Lucke, 1898.	F., 59 ans.	Depuis trois mois, douleurs dans la région stomacale, vomissements, inappétence, ictère, selles décolorées.	Laparotomie. La vésicule non augmentée de volume contient du mucus, pas de calculs; incision du cholédoque, il	Mort 14 jours après l'opération. L'ictère a persisté; pas d'autopsie.

OPÉRATEUR	SEXE ET AGE	RENSEIGNEMENTS CLINIQUES	TRAITEMENT	RÉSULTATS
		Examen négatif; on sent seulement que le foie est augmenté de volume.	s'écoule un peu de bile; la sonde introduite heurte un rétrécissement serré devant lequel se trouve un calcul qui est enlevé. On pense que le rétrécissement est cancéreux en raison de ganglions durs et volumineux. Cholédocho-entérostomie et cholécystostomie. Tamponnement.	
IX. — Cholécystentérostomies pour cancer de l'ampoule de Vater.				
1. Terrier, 1894.	F., 54 ans.	Ictère intense, décoloration des selles, urines très colorées par la bile, température : 39°, douleurs du creux épigastrique; amaigrissement. A 7 centimètres de l'ombilic, existe la vésicule distendue qui dépasse le foie de 2 travers de doigt. Le foie est notablement augmenté de volume. Diagnostic : ictère chronique, dû probablement à la lithiase biliaire avec une poussée d'endocholécystite.	Laparotomie (7 juillet 1894). Ouverture de la vésicule; on retire 4 ou 5 calculs du volume d'un gros pois oblitérant le canal cystique. On ne trouve pas d'obstacle sur l'hépatique, le cholédoque, la tête du pancréas. Résection du fond de la vésicule, puis cholécystostomie. A la suite, état général excellent, mais les selles restent absolument décolorées; malgré la perte de bile par la fistule, le poids de la malade augmente (7 kilos gagnés depuis l'opération). Pour remédier aux ennuis de la fistule, le 10 novembre 1894, cholécystentérostomie. On fait l'ouverture intestinale très près du pylore.	Cholécystostomie : guérison opératoire. Cholécystentérostomie : guérison opératoire. Mort le 21 septembre 1895 (14 mois après la première opération). Autopsie : Énorme dilatation d'estomac. Pratiquant le cathétérisme du cholédoque dans le sens du cours de la bile, on est conduit au centre d'un petit épithéliome annulaire au niveau de l'ampoule de Vater. Cet

			A la suite de l'opération, les selles sont colorées normalement; bon état général, bon appétit, digestions faciles, selles quotidiennes normales. En août 1895, la malade revient, se plaignant de vomir tout ce qu'elle ingère; elle s'affaiblit de plus en plus et meurt le 21 septembre 1895.	anneau épithéliomateux semble être la cause de la dilatation de l'estomac et de la 1re portion du duodénum, et aussi de l'obstruction chronique du cholédoque.
2. Weir 1893.	H., 35 ans.	Foie énorme, vésicule indistincte, rate grosse, abdomen tympanique. Ictère intense; selles décolorées. Diagnostic : obstruction du canal cholédoque.	Laparotomie : incision parallèle au rebord costal droit. Ponction de la vésicule, dont on retire 150 à 200 grammes de bile. Le pancréas est triplé de volume et au niveau de sa tête existe une tuméfaction fluctuante qui, ponctionnée avec une aiguille hypodermique, laisse échapper un liquide clair comme du suc pancréatique, puis, incisée, donne 60 à 90 grammes de liquide opalescent. Drainage de ce kyste ou plutôt du conduit dilaté du pancréas avec un tube de verre garni de gaze iodoformée. La fistule biliaire suturée à la paroi abdominale (cholécystostomie) est drainée. Ictère disparaît; les selles restent peu colorées. Six jours après la première opération, Weir tente d'aboucher la fistule pancréatique dans l'intestin et de faire la cholécystentérostomie. La fistule pancréatico-intestinale est jugée impossible à faire; on ferme la plaie pancréatique; la vésicule est fixée dans une incision de la partie supérieure du jéjunum.	Mort au bout de 2 heures. A l'autopsie, on trouve une petite tumeur allongée dans la papille duodénale.

OPÉRATEUR	SEXE ET AGE	RENSEIGNEMENTS CLINIQUES	TRAITEMENT	RÉSULTATS
			tard, comme on songeait à faire l'hépato-duodénostomie, on remarqua que le foie s'indurait et se décolorait au niveau de la plaie. Il y avait récidive. Elle mourut six semaines après.	
16. F. Watson, 1896.	F., 56 ans.	Toujours bien portante jusqu'il y a seize mois. A ce moment coliques hépatiques avec ictère se produisant à plusieurs reprises. Amaigrissement. Anémie. Ictère. Tumeur sous le rebord costal droit.	Laparotomie : on trouve que la tumeur est constituée par la vésicule biliaire distendue, siège d'une infiltration cancéreuse se prolongeant le long du rebord hépatique, adhérente à sa face inférieure et à l'intestin. La masse cancéreuse s'étend jusque dans le foie et transforme en tumeur la vésicule tout entière. Dissection des adhérences intestinales. Ablation de la vésicule biliaire et de la portion du foie envahie, après ligature élastique. Pas d'hémorragie : tamponnement de la cavité ainsi créée. La vésicule contenait 64 calculs.	Guérison opératoire. Dès le 4e jour l'appétit revenait ; pendant six semaines état satisfaisant, pas de douleurs. Mort par récidive et métastases, deux mois après.
17. Winiwarter, 1891.	F., 50 ans.	Antécédents de coliques hépatiques. Amaigrissement ; ventre ballonné ; il n'existe pas de tumeur appréciable ; le foie ne semble pas augmenté de volume ; la pression sur toute cette région est à peine douloureuse. Diagnostic probable : carcinome de la vésicule biliaire.	Laparotomie latérale : la vésicule biliaire a les dimensions d'une poire de grosseur moyenne ; elle adhère de toutes parts à l'intestin ; sa consistance est cartilagineuse. La vésicule est dégagée de ses adhérences. Les parois sont envahies par un infiltrat diffus, très dur, qui se prolonge jusque dans le canal cystique. Le sommet de la vési-	Mort. Au bout de 15 jours était apparue dans le fond de la plaie une tumeur arrondie, du volume d'une noisette. La récidive s'étendit si rapidement que la malade mourut six semaines après l'opération. A l'autopsie : nombreux

			[illegible] au péritoine pariétal de la plaie abdominale. Tamponnement à la gaze iodoformée.	
IV. — Cholécystostomies pour tumeurs de la Vésicule biliaire.				
1. Czerny, 1890.	F., 46 ans.	Tumeur de l'hypocondre droit augmentant de volume, sans ictère, sans fièvre. Amaigrissement. Dans la région vésiculaire, tumeur coniforme, plus volumineuse que le poing, qu'on délimite aisément. Sa matité se continue avec celle du foie. Son pôle inférieur s'étend jusqu'à 2 travers de doigt au-dessus de la symphyse. La tumeur ne suit pas les mouvements respiratoires. Diagnostic : tumeur de la vésicule biliaire.	Laparotomie latérale. D'abord ponction de la vésicule, d'où on retire 20 centimètres cubes de liquide trouble; puis incision longitudinale de la vésicule; il en sort un liquide jaunâtre, grumeleux; on en retire 63 calculs; on racle avec une curette la paroi vésiculaire, et on tamponne à la gaze pour arrêter l'hémorragie; on termine par la cholécystostomie. Examen histologique des parties provenant du raclage de la vésicule : caillots sanguins et tissu de granulation, quelques couches épithéliales de la muqueuse. Rien de malin.	Guérison opératoire. Mort un an après l'opération. Autopsie : dégénérescence cancéreuse de la paroi vésiculaire ainsi que du canal cystique. Métastases dans le foie et dans le péritoine.
2. Czerny, 1891.	F., 51 ans.	Ictère insignifiant. A droite, dans l'abdomen, une tumeur dure, bosselée, qui est rattachée à la face inférieure du foie.	Laparotomie. Cancer de la vésicule propagé au foie et au canal cystique. On renonce à l'extirpation du cancer qui est diffus. Incision de la vésicule, écoulement de 225 centimètres d'un liquide épais, couleur café, 4 calculs, matière grumeleuse noirâtre. La vésicule fut abouchée à la paroi. Cholécystostomie.	Mort d'accidents infectieux, le 6e jour après l'opération.
3. Czerny, 1893.	F., 61 ans.	Vingt ans auparavant, affection hépatique sans ictère. Vue une première fois, on porta le diagnostic de péritonite aiguë circonscrite à droite, vraisemblablement due à une	Laparotomie. Vésicule distendue; on l'incise, il en sort du pus clair en même temps que des fragments de tumeur. Pas de calcul; curettage des fongosités. Le bord inférieur du foie	Guérison opératoire : on n'indique pas les résultats ultérieurs.

OPÉRATEUR	SEXE ET AGE	RENSEIGNEMENTS CLINIQUES	TRAITEMENT	RÉSULTATS
10. Lawson Tait, 1889.	F., 40 ans.	Cancer des voies biliaires.	Cholécystostomie.	Guérison.
11. Le Dentu, 1890.	F., 41 ans.	Crises antérieures de coliques hépatiques. Douleurs, vomissements, ictère. Tumeur volumineuse de l'hypocondre droit, formée de 2 parties, l'une superficielle, l'autre profonde; cette dernière est mobile et douloureuse. Diagnostic hésitant.	Laparotomie latérale. La portion supérieure de la tumeur est formée par le foie, la portion inférieure, par la vésicule biliaire très dure, enveloppée d'adhérences. Ponction de la vésicule, issue d'un liquide puriforme; puis incision de l'organe, et issue d'un nombre énorme de calculs. Les parois de la vésicule sont très épaisses; les canaux biliaires ont une consistance très ferme. Extraction d'un ganglion situé dans l'épiploon. Cholécystostomie.	Mort de collapsus. Autopsie : Sarcome fasciculé de la vésicule. Nodules cancéreux dans le foie.
12. Riedel, 1888.	F., 56 ans.	Depuis 2 mois, inappétence, pas de douleurs. Il y a six semaines, violente entérite. Depuis, grande faiblesse; pas d'ictère. Foie débordant les côtes et atteignant le nombril. Vésicule biliaire faisant une saillie très nette.	Cholécystostomie : la vésicule ne contient pas de calcul. La malade, opérée fin mai, quitte l'hôpital un mois après.	Guérison opératoire. Mort cinq mois après. L'autopsie a montré l'existence d'un carcinome dans une vésicule remplie de calculs.
13. Riedel, 1890.	F., 58 ans.	Crises gastriques depuis longtemps; ictère depuis 1889; vomissements et [illegible]	Cholécystostomie : le foie est rouge foncé, ictérique: son bord antérieur dans la région de la vésicule est pro-	Guérison opératoire. Mort peu après.

14. Riedel, 1891.	F., 56 ans.	Depuis des années, pesanteur dans la région stomacale. Il y a six semaines chute sur le côté; depuis, douleurs; cachexie; pas d'ictère.	Laparotomie : foie couvert de bosselures; la vésicule est adhérente au mésentère et contient des calculs. Un morceau de foie qui recouvre la vésicule est réséqué. Cholécystostomie.	Guérison opératoire. Mais il y a, au moment où elle quitte l'hôpital, un début d'ictère.
15. Rose, 1891.	H., 67 ans.	Douleurs. Amaigrissement. Tumeur sous-costale droite, mobile avec la respiration, piriforme, lisse, fluctuante, grosse comme le poing. Diagnostic : on pense à un cancer.	Laparotomie. Ouverture de la vésicule, il en sort un liquide bilieux et 101 calculs. La surface de la vésicule était inégale; celle-ci renfermait quelques fragments de tissu sphacélé. Une tentative de cathétérisme échoua. 2 drains furent mis à demeure. On s'abstint de toute autre intervention. Cholécystostomie. Le malade supporta bien l'opération, les douleurs cessèrent, la sécrétion s'établit.	Mort 9 jours après l'opération, par affaiblissement progressif. Autopsie : vésicule cancéreuse; nombreux noyaux cancéreux dans le foie et le pancréas. Le canal cystique était oblitéré par les noyaux cancéreux.
V. — Gastro-Entérostomie pour cancer de la Vésicule.				
Czerny, 1891.	F., 54 ans.	Le début des accidents remonte à deux ans. Douleurs épigastriques, douleurs irradiant vers le dos, amaigrissement notable. Dégoût des aliments, constipation et décoloration des matières. Au palper, on sent à droite de la ligne médiane, au-dessous du rebord costal, une tumeur bosselée, inégale, dure, du volume d'une pomme, se continuant avec le foie. Elle s'abaisse dans les mouvements respiratoires; on ne la délimite pas nettement vers l'estomac; dilatation stomacale, bruit de clapotement. Diagnostic clinique : carcinome pylorique, propagé à la vésicule biliaire, adhérences de voisinage.	Laparotomie et gastro-entérostomie par le procédé de Hacker. Dans les onze jours qui suivent l'opération l'état local du côté de la plaie est bon; mais la tumeur augmente, le malade s'affaiblit. Le douzième jour apparaissent des signes de pleurésie droite.	Mort 25 jours après l'opération. Autopsie : pleurésie purulente; perforation du diaphragme, qui fait communiquer la plèvre avec une cavité purulente enkystée péri-hépatique. Carcinome de la vésicule biliaire propagé au foie; ulcérations de la vésicule, perforation du diaphragme, pleurésie purulente, métastases ganglionnaires. Compression de voisinage du pylore.

VI. — Cholécystostomies pour cancer du cholédoque.

OPÉRATEUR	SEXE ET AGE	RENSEIGNEMENTS CLINIQUES	TRAITEMENT	RÉSULTATS
1. Lennander, 1893.	H.	Atteint pendant quarante-cinq jours d'une acholie intestinale complète. Carcinome primitif du cholédoque de la grosseur d'une noisette.	Cholécystostomie.	Mort 3 jours après par cholémie avec hémorragie du péritoine et de la plaie opératoire.
2. Polaillon et Dartigues, 1896.	H., 58 ans.	Ictère, ascite; perte des forces et amaigrissement. Décoloration des matières; urines acajou. Après une paracentèse, on trouve dans le flanc droit une tumeur ovalaire, résistante, non bosselée, descendant dans l'abdomen jusqu'à trois travers de doigt au-dessus de la crête iliaque. Cette tumeur est mobilisable, elle suit les mouvements respiratoires. Elle semble formée par la vésicule biliaire. Quelques jours plus tard, on ponctionne cette tumeur elle-même; on en retire 400 grammes d'un liquide transparent et incolore. Plusieurs ponctions de l'ascite sont à nouveau pratiquées.	Laparotomie latérale : on arrive sur la vésicule dilatée; on la ponctionne; on obtient un liquide clair comme de l'eau de roche. On pratique la cholécystostomie, et l'on draine la cavité de la vésicule suturée à la paroi. Les matières ont repris leur couleur normale le surlendemain de l'opération, il faut donc qu'après la cholécystostomie la bile ait pu franchir l'obstacle cancéreux.	Mort 9 jours après l'opération par affaiblissement progressif. Autopsie : Cancer du canal cholédoque un peu au-dessus du point où il se jette dans l'ampoule de Vater.

VII. — Cholécystentérostomies pour oblitération cancéreuse du cholédoque.

1. Booth et Peck, 1897.	H., 66 ans.	Depuis dix mois, souffre de douleurs épigastriques, avec amaigrissement progressif, mais bon appétit. Depuis six mois ictère, puis tumeur dans l'hypocondre droit. On sent une tumeur proéminente s'étendant depuis l'hypocondre droit jusqu'au point de	Incision sur la tumeur, des côtes au point de Mac Burney. Les tissus de l'épiploon sont jaunes. Ponction de la tumeur donnant un liquide bilieux, noirâtre. Les parois de la vésicule sont saines et le fond est solidement adhérent à la face inférieure du foie. Le foie est de	Guérison très rapide. Disparition des douleurs et de l'ictère. Matières colorées, bon état général. L'amélioration s'est maintenue. Il a opéré la malade le 27 octo-

		Mac Burney, mobile à son extrémité inférieure, adhérente au foie en haut. Diagnostic : cancer développé dans les conduits biliaires probablement compliqué de lithiase.	consistance cartilagineuse. La région entourant les conduits biliaires est transformée en une masse cancéreuse et une tumeur grosse comme un œuf de dinde est sentie dans le mésentère. Incision de la vésicule qui contient des calculs. Cholécystentérostomie à l'aide du bouton de Murphy.	bre et il publie l'observation le 10 avril suivant.
2. Czerny, 1896.	F., 58 ans.	Depuis cinq ans, pesanteurs d'estomac; parfois douleurs dans la région de la vésicule biliaire. En octobre 1896, ictère accompagné de violentes douleurs. Foie augmenté de volume. Sur la ligne mamillaire, on sent une tumeur grosse comme un œuf, élastique, douloureuse à la pression.	Laparotomie. Le cholédoque et l'hépatique sont remplis par des masses dures dont l'une paraît être un calcul tandis que les autres paraissent être des masses cancéreuses. Masse cancéreuse dans le ligament hépato-duodénal, à la surface du foie plusieurs noyaux cancéreux. Cholécystentérostomie. Bouton de Murphy entre la vésicule et une anse de l'iléon.	Mort le 5e jour. Autopsie : carcinome du ligament hépato-duodénal à point de départ dans le cholédoque. Métastases hépatiques.
3. Kher, Eilers et Lucke, 1898.	F., 53 ans.	Antécédents de coliques hépatiques. Foie augmenté de volume; on ne sent pas la vésicule pourtant douloureuse à la pression. Sensibilité dans la région gastrique. Ictère.	Laparotomie. On trouve une grosse vésicule non adhérente; on n'y sent pas de calcul. Au niveau de l'embouchure du cholédoque dans le cystique, on sent un point dur que l'on prend d'abord pour un calcul; mais l'exploration avec la seringue de Pravaz montre qu'il s'agit d'une tumeur. Impossibilité de l'enlever. On ne peut que faire la cholécysto-colostomie. L'ictère diminue, mais l'état de la malade ne s'améliore pas au point de vue général.	Mort quelques jours après l'opération.
VIII. — Cholédocho-entérostomies pour cancer du cholédoque.				
Kehr, Eilers et Lucke, 1898.	F., 59 ans.	Depuis trois mois, douleurs dans la région stomacale, vomissements, inappétence, ictère, selles décolorées.	Laparotomie. La vésicule non augmentée de volume contient du mucus, pas de calculs; incision du cholédoque, il	Mort 14 jours après l'opération. L'ictère a persisté; pas d'autopsie.

OPÉRATEUR	SEXE ET AGE	RENSEIGNEMENTS CLINIQUES	TRAITEMENT	RÉSULTATS
		Examen négatif; on sent seulement que le foie est augmenté de volume.	s'écoule un peu de bile; la sonde introduite heurte un rétrécissement serré devant lequel se trouve un calcul qui est enlevé. On pense que le rétrécissement est cancéreux en raison de ganglions durs et volumineux. Cholédocho-entérostomie et cholécystostomie. Tamponnement.	
IX. — Cholécystentérostomies pour cancer de l'ampoule de Vater.				
1. Terrier, 1894.	F., 54 ans.	Ictère intense, décoloration des selles, urines très colorées par la bile, température : 39°, douleurs du creux épigastrique; amaigrissement. A 7 centimètres de l'ombilic, existe la vésicule distendue qui dépasse le foie de 2 travers de doigt. Le foie est notablement augmenté de volume. Diagnostic : ictère chronique, dû probablement à la lithiase biliaire avec une poussée d'endocholécystite.	Laparotomie (7 juillet 1894). Ouverture de la vésicule; on retire 4 ou 5 calculs du volume d'un gros pois oblitérant le canal cystique. On ne trouve pas d'obstacle sur l'hépatique, le cholédoque, la tête du pancréas. Résection du fond de la vésicule, puis cholécystostomie. A la suite, état général excellent, mais les selles restent absolument décolorées; malgré la perte de bile par la fistule, le poids de la malade augmente (7 kilos gagnés depuis l'opération). Pour remédier aux ennuis de la fistule, le 10 novembre 1894, cholécystentérostomie. On fait l'ouverture intestinale très près du pylore.	Cholécystostomie : guérison opératoire. Cholécystentérostomie : guérison opératoire. Mort le 21 septembre 1895 (14 mois après la première opération). Autopsie : Énorme dilatation d'estomac. Pratiquant le cathétérisme du cholédoque dans le sens du cours de la bile, on est conduit au centre d'un petit épithéliome annulaire au niveau de l'ampoule de Vater. Cet

			A la suite de l'opération, les selles sont colorées normalement; bon état général, bon appétit, digestions faciles, selles quotidiennes normales. En août 1895, la malade revient, se plaignant de vomir tout ce qu'elle ingère; elle s'affaiblit de plus en plus et meurt le 21 septembre 1895.	anneau épithéliomateux semble être la cause de la dilatation de l'estomac et de la 1re portion du duodénum, et aussi de l'obstruction chronique du cholédoque.
2. Weir 1893.	H., 35 ans.	Foie énorme, vésicule indistincte, rate grosse, abdomen tympanique. Ictère intense; selles décolorées. Diagnostic : obstruction du canal cholédoque.	Laparotomie : incision parallèle au rebord costal droit. Ponction de la vésicule, dont on retire 150 à 200 grammes de bile. Le pancréas est triplé de volume et au niveau de sa tête existe une tuméfaction fluctuante qui, ponctionnée avec une aiguille hypodermique, laisse échapper un liquide clair comme du suc pancréatique, puis, incisée, donne 60 à 90 grammes de liquide opalescent. Drainage de ce kyste ou plutôt du conduit dilaté du pancréas avec un tube de verre garni de gaze iodoformée. La fistule biliaire suturée à la paroi abdominale (cholécystostomie) est drainée. Ictère disparaît; les selles restent peu colorées. Six jours après la première opération, Weir tente d'aboucher la fistule pancréatique dans l'intestin et de faire la cholécystentérostomie. La fistule pancréatico-intestinale est jugée impossible à faire; on ferme la plaie pancréatique; la vésicule est fixée dans une incision de la partie supérieure du jéjunum.	Mort au bout de 2 heures. A l'autopsie, on trouve une petite tumeur allongée dans la papille duodénale.

Les 9 autres malades ont guéri de leur opération et cependant dans deux observations celle-ci fut rendue plus difficile par l'existence de complications constatées au cours de l'intervention ; dans un cas il y avait fistule gastro-biliaire, et la cholécystectomie dut être complétée par la suture de l'orifice stomacal; dans un autre cas, les adhérences contractées par la tumeur vésiculaire avec l'intestin rendirent nécessaire la résection du côlon sur une étendue de 20 centimètres.

S'il est vrai que deux opérés ont vu persister à la suite de l'intervention une fistule biliaire, qui probablement se serait fermée d'elle-même s'il n'y avait pas eu récidive rapide, il est à noter que dans plusieurs observations on signale les bons résultats immédiats de l'intervention chirurgicale : disparition des douleurs après l'opération, amélioration notable dans l'état général, augmentation de poids de 8 kilos dans le cas de cholécystectomie accompagnée de résection du côlon sur une étendue de 20 centimètres. Ce sont là des résultats dont il faut tenir grand compte dans les indications de la cholécystectomie, les seuls même qui justifient l'opération, dont les malades semblent retirer un bénéfice immédiat réel.

Malheureusement ces améliorations ne sont pas de longue durée, et dans les cas où l'opéré a pu être suivi, on a vu survenir rapidement la récidive, le plus souvent dans le foie, qui cependant avait paru sain au moment de l'opération. Nous la constatons plusieurs fois au bout de trois et quatre mois; la plus longue survie dans notre statistique est de sept mois; et pour les opérations dont les résultats éloignés font défaut, il n'est pas douteux que la récidive ait eu lieu, puisque dans un cas on constate au moment de l'intervention une greffe sur la paroi du cholédoque, que dans un autre, l'ictère a persisté après l'opération, etc.

En somme, une mortalité opératoire de 35 p. 100, une récidive fatale et très rapide, tel est le bilan de la cholécystectomie simple. Or, s'il est possible avec les perfectionnements de la technique, d'obtenir de meilleurs résultats immédiats, il est douteux, étant données la nature du mal et la difficulté du diagnostic précoce du cancer de la vésicule, que de meilleurs résultats éloignés puissent être obtenus.

Dans notre statistique figurent 17 cas de cholécystectomie avec résection du foie. Malgré la gravité de l'opération, compliquée de la résection d'une portion parfois volumineuse du parenchyme hépatique, nous relevons seulement sur ces 17 observations, deux cas suivis de mort, ce qui donne la mortalité opératoire peu élevée de 11,7 p. 100. L'un des deux opérés a succombé dans la nuit qui a suivi l'opération; on ne dit pas quelle fut la cause de la mort; l'autre

mourut de septicémie. La mort, dans aucun cas, n'est attribuée à une hémorragie consécutive à la résection du foie.

15 fois il y a eu guérison opératoire; 2 fois avec persistance de fistule biliaire; dans plusieurs cas, on signale consécutivement la disparition des douleurs et l'amélioration de l'état général.

Mais, comme pour la cholécystectomie simple, la récidive ne se fait pas longtemps attendre; on l'observe chez l'opéré de Winiwarter sous la forme d'un noyau cancéreux qui apparaît dans la plaie opératoire dès le quinzième jour.

Chez plusieurs malades, des symptômes de généralisation, du côté du foie en particulier, surviennent dès le deuxième, le troisième, le quatrième mois, et la survie est de six à huit mois. Et il n'est pas douteux que dans les observations dont les suites éloignés sont inconnues, la récidive ait été également rapide. Cependant il importe de signaler le cas de Hochenegg, dont l'opérée survécut trois ans à l'opération, et jouit pendant deux années d'une bonne santé. Ces faits, quelque rares qu'ils soient, ont certes un grand intérêt.

Nous avons vu précédemment que la mortalité opératoire dans la cholécystectomie sans résection du foie, était de 35 p. 100, tandis que dans la cholécystectomie avec résection, elle était seulement de 11 p. 100. D'où vient cette différence? C'est que la cholécystectomie simple est de date beaucoup plus ancienne que la cholécystectomie avec résection; dès 1884, elle était faite par Czerny.

La cholécystectomie avec résection n'entre dans la pratique chirurgicale qu'en 1890, et bénéficie des recherches entreprises sur la cholécystectomie simple. Du reste, si nous comparons entre elles les cholécystectomies avec ou sans résection, faites depuis 1896, nous voyons que la mortalité opératoire pour un nombre sensiblement égal d'opérations, est plus élevée dans les cas où la cholécystectomie a été compliquée de résection. Il faut attendre de nouveaux faits pour se prononcer, mais il ne nous paraît pas douteux que les dangers de l'opération soient plus grands lorsqu'il y a résection concomitante, non pas du fait de l'hémorragie, car l'hémostase dans la chirurgie hépatique s'est notablement perfectionnée dans ces dernières années, mais du fait des causes plus grandes d'infection, dues aux manipulations rendues plus longues par une opération plus laborieuse.

En somme, les résultats éloignés des opérations radicales sont détestables; quoi qu'on fasse, quelque complète et étendue que puisse être l'extirpation, la récidive est la règle; il semble même qu'elle soit très rapide dans le cancer de la vésicule, sans doute à cause de la généralisation qui se fait rapidement au foie.

Cependant nous pensons, à défaut de toute autre thérapeutique du cancer, que la cholécystectomie doit être faite dans tous les cas où l'état général du sujet et l'extension aux organes voisins ne constituent pas une contre-indication formelle. Il faut s'attacher à faire le diagnostic précoce du cancer de la vésicule, ce qui n'est pas facile pour opérer à l'époque où les lésions sont encore bien limitées à cet organe, et dans les cas douteux où la vésicule paraît suspecte, au cours d'une intervention pour lithiase, il ne faudra pas hésiter à faire le sacrifice de la vésicule, instituant pour ainsi dire un véritable traitement préventif du cancer.

Alors, agissant tôt, parfois même préventivement, on pourra obtenir sinon des guérisons définitives, car celles-ci sont bien douteuses dans le traitement du cancer, au moins des survies prolongées. Au surplus, le cas de Hochenegg déjà cité, où la malade eut une survie de trois ans, ne permet-il pas d'espérer qu'en se plaçant dans les conditions d'une intervention aussi précoce que possible, on est en droit d'obtenir de la cholécystectomie des résultats appréciables? Enfin, n'avons-nous pas constaté que, chez plusieurs opérés, il y eut une amélioration notable de la santé générale et disparition des douleurs après la cholécystectomie?

Ce sont là des raisons suffisantes pour justifier actuellement la cholécystectomie, malgré la gravité de l'opération, qui ne pourra du reste que s'atténuer avec les perfectionnements de la technique.

Opérations palliatives.

15 cholécystostomies ont été faites pour cancer de la vésicule, suivies, dans 4 cas, d'une mort rapide par septicémie ou choc, ce qui donne la mortalité opératoire de 26,66 p. 100; onze fois, il y a eu guérison opératoire, et dans plusieurs observations, on a noté l'amélioration de l'état général, la cessation des douleurs, la disparition des phénomènes fébriles liés à l'évolution d'une infection concomitante de la néoplasie vésiculaire; on a pu observer la diminution des phénomènes ictériques, mais il est juste de faire remarquer que chez quelques malades l'ictère a persisté et même parfois augmenté. C'est que dans ces cas, à l'oblitération secondaire du cholédoque par une greffe néoplasique, par une masse ganglionnaire, ou par la tumeur vésiculaire volumineuse, s'ajoutait l'imperméabilité de la vésicule par la néoplasie siégeant dans une portion rétrécie, telle que le col.

Malheureusement, ici plus encore que pour la cholécystectomie, les résultats éloignés des opérations sont détestables, et la mort

par cachexie est survenue souvent dans les quelques jours qui ont suivi l'opération. Une seule opérée, d'après notre statistique, a survécu un an.

Nous n'insistons pas davantage sur les résultats de ces opérations palliatives qui ne peuvent, le néoplasme continuant à évoluer, qu'être suivies d'amélioration bien passagère. Il faut avoir la main forcée par les symptômes fonctionnels (ictère, douleurs, accidents fébriles dus à une infection surajoutée) pour pratiquer la cholécystostomie sur une vésicule cancéreuse.

Une seule fois, la gastro-entérostomie a été pratiquée pour un cancer vésiculaire, qui simulait par ses symptômes le cancer du pylore. Elle était parfaitement indiquée pour remédier aux accidents d'obstruction; mais nous ne pouvons en apprécier les résultats, car la mort survint trop rapidement après l'intervention.

Néoplasies des Canaux excréteurs de la bile.

Aucune opération radicale ne figure dans notre statistique.

Opérations palliatives.

Les 8 observations réunies dans nos tableaux (le chiffre en est bien faible) concernent uniquement des tumeurs siégeant sur le canal cholédoque.

Nous n'avons pu en trouver une seule relative aux tumeurs du canal hépatique.

Ces 8 observations se répartissent en :

2 cholécystostomies,
3 cholécystentérostomies,
1 cholédochoentérostomie,
2 cholécystentérostomies pour cancer de l'ampoule de Vater.

Les résultats obtenus sont les suivants :

Les 2 cholécystostomies pour cancer du cholédoque ont été suivies de mort. Celle-ci ne paraît pas imputable à des accidents septicémiques; il nous semble qu'on doit incriminer l'état de profond affaiblissement dans lequel se trouvaient les sujets au moment de l'opération. Cependant, dans un de ces cas, on a vu dans le court espace de temps qui s'est écoulé entre l'intervention et la mort, les matières intestinales reprendre leur couleur normale dès le surlendemain de l'opération; il faut donc qu'après la cholécystostomie la bile ait pu franchir l'obstacle cancéreux; il y a là quelque chose

d'analogue à ce que nous avons constaté au niveau d'un néoplasme de l'œsophage, à la suite de la gastrostomie.

3 cholécystentérostomies pour cancer du cholédoque ont donné 1 survie et 2 morts. Celles-ci sont survenues quelques jours après l'opération, et cependant dans l'une des observations, on signale la diminution immédiate de l'ictère. Chez l'opérée qui a survécu, l'ictère persistait depuis six mois; la guérison fut rapidement obtenue avec disparition des douleurs et de l'ictère; les fèces reprirent leur coloration et l'état général devint bon. La malade avait été opérée à la date du 27 octobre et l'amélioration se maintenait au moment où l'observation fut publiée, le 10 avril suivant.

Le seul cas rapporté de cholédocho-entérostomie a été suivi de mort 14 jours après l'opération. Le sujet a succombé à l'évolution progressive de la maladie, mais l'ictère avait persisté après l'opération.

2 cholécystentérostomies pour cancer de l'ampoule de Vater ont donné une mort et une survie prolongée. La mort est survenue deux heures après l'opération; le chirurgien avait fait six jours auparavant une cholécystostomie, et dans la même séance il voulut pratiquer la cholécystentérostomie et l'abouchement d'une fistule pancréatique dans l'intestin. Ces deux interventions, faites à quelques jours de distance, et les manœuvres prolongéee de la deuxième opération, amenèrent un état de shock auquel devait succomber le sujet.

L'opérée de F. Terrier survécut quatorze mois à sa première opération. Elle avait un état général excellent, un bon appétit, des déjections faciles, des selles quotidiennes normalement colorées. C'est seulement au bout de douze mois que les accidents qui devaient l'emporter rapidement firent leur apparition. En somme, l'opération palliative a eu, dans ce dernier cas, d'heureux effets.

Il faut reconnaître cependant que jusqu'ici les résultats de ces diverses opérations palliatives ont été médiocres; toutefois nous ne pouvons tirer de conclusions fermes d'un aussi petit nombre de faits.

En tout cas, bien que le résultat définitif ne doive jamais être bon, puisqu'on laisse persister la lésion néoplasique et qu'on se contente de tourner l'obstacle, nous estimons qu'il n'en faut pas moins marcher résolument dans la voie de ces opérations nouvelles, qui seules permettent de remédier aux accidents déterminés par la rétention biliaire, et peuvent procurer aux malades une survie durable, à la condition qu'on n'attende pas, pour les pratiquer, un état de cachexie trop avancée, comme on l'a fait dans la plupart des observations précédentes.

INDEX BIBLIOGRAPHIQUE.

Néoplasies de la vésicule.

Opérations curatrices.

Cholécystectomies simples.

Adler. Réunion libre des Chir. de Berlin, 13 juillet 1891. Compte rendu in *Deut. med. Zeitung*, 1891, n° 60, p. 690.

D'Antona. *Riforma medica*, 1888.

Bardenheuer. *Mittheilungen an dem Kölner Bürgerhosp.*, 1887, p. 129 et 157.

Czerny. 1° In Heddaeus (Clinique chirurgicale de Czerny). *Contribution à la pathologie et à la chirurgie des tumeurs des conduits biliaires. — Beiträge zur klin. Chir.*, 1894, t. XII, f. 2, p. 439 à 500.

2° In Petersen (Clinique chirurgicale de Czerny). *Beiträge zur klin. Chir.*, 1899, t. 23.

Heidenhain. XVII° Congrès de la Société allemande de Chirurgie. Berlin, 1898.

Kehr, Eilers et Lucke. *Archiv. f. klin. Chirurgie*, Berlin, 1899, t. 58, p. 470.

Gérard-Marchant. *Bulletin de la Société anatomique de Paris*, juillet 1897, n° 13, p. 565-569.

Mikulicz. *Schlesische Gesellschaft für Vaterländische Cultur in Breslau.* Séance du 12 juin 1896. Compte rendu in *Deut. med. Wochensch.*, 1897, n° 8, p. 38.

Frank (Paul). *Liverpool medical Institution.* Séance du 23 février 1899. Compte rendu in *British med. Journ.*, 1899, t. 1, p. 602.

Socin. Cité dans la *Revue de Hayem*, Paris, 1898, t. 51, p. 258.

Ricard. *Cholécystectomie pour tumeur secondaire de la vésicule biliaire. — Gazette des Hôpitaux*, Paris, 1893, LXVI, p. 409.

Routier. *Bulletins de la Société de Chirurgie*, Paris, 11 juillet 1899, p. 715.

Cholécystectomies avec résection du foie.

Czerny. 1° In Heddaeus (Clinique chirurgicale de Czerny). *Contribution à la pathologie et à la chirurgie des tumeurs des conduits biliaires. — Beiträge zur klin. Chir.*, 1894, t. XII, f. 2, p. 439 à 500.

2° In Petersen (Clinique chirurgicale de Czerny). *Beiträge zur klin. Chir.*, 1899, t. 23.

Duret. *Comptes rendus du Congrès français de Chirurgie*, Paris, 1898, p. 363.

David Greig. *The Scottish med. and surg. Journ.*, janvier 1897, p. 37.

Heidenhain. *Deutsche medicinische Wochenschrift*, 21 janvier 1897.

Hochenegg. *Wiener klin. Wochenschrift*, 1890, n° 12.

Holländer. *Deuts. Gesellsch. f. Chir.*, 1898, p. 131.

Kraüse. XXVII° Congrès de la Société allemande de Chirurgie, Berlin, 1898.

Küster. XXII° Congrès de la Société allemande de Chirurgie, Berlin, 1893.

Mayo Robson. Congrès d'Edimbourg. *British med. Journ.*, 23 octobre 1898, p. 1300.

Terrier (F.). *Observation inédite.*

Ullmann. *De la résection du foie, Revue de Gynécologie*, Paris, 1898, p. 1061.

Watson. *Chirurgie abdominale. Boston med. and surg. J.*, 1896, t. II, p. 258.

Winiwarter. *Jubilaümsfestschrift gewidmet Billroth*, 1891, p. 498.

OPÉRATIONS PALLIATIVES.

Cholécystostomies.

Czerny. In Heddaeus et Petersen, déjà cités.
Fütterer. *Medicine*, mars 1897, p. 182-201.
Jones et Kelynock. *Medical Chronicle*, 1897, p. 81-125.
Kehr, Eilers et Lucke. *Arch. f. klin. Chirurgie*, Berlin, 1899, t. 58, p. 470.
Lawson Tait. *Edinburgh med. Journ.*, 1889-90, t. 35, p. 305.
Le Dentu. *Bulletins de l'Académie de Médecine*, Paris, 1890.
Riedel. *Erfahrungen über die Gallensteinkrankheit.*, Berlin, 1892.
Rose. *Deut. Zeit. f. Chir.*, 1891, t. 3, p. 502.

Gastro-entérostomie.

Czerny. In Heddaeus. *Beiträge zur klin. Chir.*, 1894, t. XII, f. 2, p. 439 à 500.

Néoplasies du cholédoque et de l'ampoule de Vater.

OPÉRATIONS PALLIATIVES.

Cholécystostomies.

Lennander. *Wiener klinische Wochenschrift*, 1893, n° 37.
Polaillon. *Bulletins de la Société anatomique de Paris*, 1896, p. 816-820.

Cholécystentérostomies.

Booth et Peck. *Medical Record*, 1897, 10 avril, p. 531.
Czerny. In Petersen. *Beiträge zur klin. Chirurgie*, 1899, t. 23.
Kehr, Eilers et Lucke. *Arch. fur klin. Chirurgie*, 1899, Berlin, t. 58, p. 470.
Terrier (F.). *Revue de chirurgie*, Paris, 1896, t. XVI, p. 169.
Weir (F.). *Med. Record*, N. Y., 23 décembre 1893, p. 801.

Cholédocho-entérostomie.

Kehr, Eilers et Lucke. *Arch. f. klin. Chirurgie*, Berlin, 1899, t. 58, p. 470.

ÉTUDE CLINIQUE ET EXPÉRIMENTALE

SUR LES

BRULURES CAUSÉES PAR L'ÉLECTRICITÉ

INDUSTRIELLE

Par le Dr MALLY.

Définition. — Par brûlure électrique, nous entendons toute lésion circonscrite de la peau et des tissus sous-jacents produite par le contact direct des conducteurs électriques métalliques avec le corps humain.

Cette définition élimine toute une série d'accidents d'ordre thermique, lesquels tout en étant spéciaux à l'électricité, ne présentent pas de caractères spécifiques; tels sont les accidents à distance, produits par le rayonnement des foyers électriques intenses (fours électriques, soudure électrique), ou encore les lésions produites plus ou moins directement par l'allumage accidentel d'un arc entre deux conducteurs, la fusion d'un conducteur au voisinage du corps, l'incendie d'un appareil, dynamo ou transformateur, etc.

Conditions physiques. — Un conducteur électrique chargé d'électricité peut brûler les tissus, par son contact, sans s'échauffer sensiblement lui-même; il se produit alors la brûlure électrique vraie, telle que nous allons l'examiner. Pour qu'une brûlure électrique ait lieu, il faut que le courant traverse le corps ou une partie; ou plus exactement, il faut qu'il existe une différence de potentiel entre deux points ou deux régions du corps. Avec les courants industriels ces conditions se trouvent réunies de deux façons différentes :

1° Deux conducteurs électriques entre lesquels existe une différence de potentiel viennent simultanément en contact avec deux points du corps humain;

2° Un seul fil chargé d'électricité touche les tissus, le reste du corps se trouvant en contact avec le *sol*, dans de bonnes conditions de conductibilité électrique.

Dans les deux cas, une certaine quantité d'électricité va traverser

les tissus, directement proportionnelle à la différence de potentiel des deux points considérés, et inversement proportionnelle à la résistance totale du circuit.

Dans le cas des accidents industriels, la résistance représentée par les tissus, est généralement très élevée, par rapport à la résistance du reste du circuit, que l'on peut pratiquement négliger.

Nous savons que dans les conditions que nous venons de définir, l'électricité galvanique (courant continu) produit sur les tissus des lésions que la médecine utilise depuis fort longtemps. Ce sont des brûlures chimiques; elles provoquent des escarres dont les caractères nous sont connus.

Les conditions physiques dans lesquels se produisent ces escarres, sont les suivantes : une différence de potentiel très faible, cinq à dix volts, en général; une intensité très faible également (quelques milliampères); une densité de courant considérable (l'électrode active est le plus souvent une aiguille enfoncée dans les tissus).

Dans ces conditions, nous savons que l'escarre produite est le résultat de la décomposition électrolytique des liquides de l'organisme, et la recombinaison *in situ* des produits de décomposition (potasse, soude caustique, acide chlorhydrique, sulfurique, phosphorique, etc.) avec les tissus voisins. Cette escarre est donc une brûlure chimique, qui se produit sans dégagement appréciable de chaleur aux électrodes, ou tout au moins, le dégagement de chaleur n'intervient en aucune façon dans la production de l'escarre.

Il existe, au contraire, certaines conditions physiques dans lesquelles les phénomènes calorifiques aux électrodes tiennent la première place, et les expériences sur les animaux, que nous avons instituées, ont pour but de prouver que ces conditions physiques peuvent se réaliser dans le cas d'un contact accidentel avec le corps humain.

Production expérimentale des brûlures électriques. — Prenons un vase plein d'eau acidulée, et amenons le courant du secteur, par exemple, ou d'une source d'électricité quelconque, mais de même importance, au moyen de deux tiges métalliques qui plongent dans le vase. Nous sommes dans les conditions ordinaires du voltamètre, sauf que le courant possède une tension assez élevée, 110 volts, et que l'intensité peut atteindre, suivant le degré de conductibilité du liquide, un chiffre de plusieurs ampères. Avec le courant de quelques éléments de pile, il ne se produirait dans ces conditions, que l'électrolyse de l'eau, telle qu'on la voit reproduire dans tous les cours de physique; il ne se manifesterait aux électrodes aucun phénomène calorifique. Si, au contraire, on se met dans les condi-

14. Riedel, 1891.	F., 56 ans.	Depuis des années, pesanteur dans la région stomacale. Il y a six semaines chute sur le côté; depuis, douleurs; cachexie; pas d'ictère.	Laparotomie : foie couvert de bosselures; la vésicule est adhérente au mésentère et contient des calculs. Un morceau de foie qui recouvre la vésicule est réséqué. Cholécystostomie.	Guérison opératoire. Mais il y a, au moment où elle quitte l'hôpital, un début d'ictère.
15. Rose, 1891.	H., 67 ans.	Douleurs. Amaigrissement. Tumeur sous-costale droite, mobile avec la respiration, piriforme, lisse, fluctuante, grosse comme le poing. Diagnostic : on pense à un cancer.	Laparotomie. Ouverture de la vésicule, il en sort un liquide bilieux et 101 calculs. La surface de la vésicule était inégale; celle-ci renfermait quelques fragments de tissu sphacélé. Une tentative de cathétérisme échoua. 2 drains furent mis à demeure. On s'abstint de toute autre intervention. Cholécystostomie. Le malade supporta bien l'opération, les douleurs cessèrent, la sécrétion s'établit.	Mort 9 jours après l'opération, par affaiblissement progressif. Autopsie : vésicule cancéreuse; nombreux noyaux cancéreux dans le foie et le pancréas. Le canal cystique était oblitéré par les noyaux cancéreux.
V. — Gastro-Entérostomie pour cancer de la Vésicule.				
Czerny, 1891.	F., 54 ans.	Le début des accidents remonte à deux ans. Douleurs épigastriques, douleurs irradiant vers le dos, amaigrissement notable. Dégoût des aliments, constipation et décoloration des matières. Au palper, on sent à droite de la ligne médiane, au-dessous du rebord costal, une tumeur bosselée, inégale, dure, du volume d'une pomme, se continuant avec le foie. Elle s'abaisse dans les mouvements respiratoires; on ne la délimite pas nettement vers l'estomac; dilatation stomacale, bruit de clapotement. Diagnostic clinique : carcinome pylorique, propagé à la vésicule biliaire, adhérences de voisinage.	Laparotomie et gastro-entérostomie par le procédé de Hacker. Dans les onze jours qui suivent l'opération l'état local du côté de la plaie est bon; mais la tumeur augmente, le malade s'affaiblit. Le douzième jour apparaissent des signes de pleurésie droite.	Mort 25 jours après l'opération. Autopsie : pleurésie purulente; perforation du diaphragme, qui fait communiquer la plèvre avec une cavité purulente enkystée péri-hépatique. Carcinome de la vésicule biliaire propagé au foie; ulcérations de la vésicule, perforation du diaphragme, pleurésie purulente, métastases ganglionnaires. Compression de voisinage du pylore.

face brûlée est sèche, ne suinte pas, et il n'existe dans la région voisine aucune trace de rayonnement de chaleur.

Exp. II. — Les choses étant disposées comme ci-dessus, ou intercale dans le circuit un ampère-mètre, et l'on monte un volt-mètre en dérivation. La différence de potentiel est de 440 volts. Le point d'application de la tige de cuivre est la face externe de la patte de derrière gauche, immédiatement au-dessous du genou. Durée de l'application, une seconde. L'intensité atteint 100 milliampères, la force électromotrice reste fixe à 440 volts. Il y a production de brûlure limitée comme dans le premier cas. La perte de substance a environ 3 millimètres carrés, la peau et le tissu cellulaire sous-cutané sont détruits, l'aponévrose est visible au fond de la plaie qui est sèche.

Dans ces conditions, si on admet que toute énergie est transformée en chaleur, on voit que cette énergie est de $0.100 \times 440 = 44$ Watts seconde. — Ce travail rapporté à son équivalent calorique représente environ 10 petites calories, c'est-à-dire la quantité de chaleur qu'il faut communiquer à une masse d'eau de 10 centimètres cubes pour élever sa température de 1 degré. Cette quantité de chaleur peut sembler insignifiante. Considérons cependant que la même quantité de chaleur absorbée par une masse d'eau de 1 millimètre cube élèvera la température de cette masse de 10 000 degrés.

Ces chiffres ne doivent être considérés que comme des exemples numériques et non comme le résultat de mesures de précision; ils suffisent pour faire toucher du doigt la caractéristique physique des brûlures électriques. Celles-ci sont produites par un dégagement de chaleur relativement très faible, mais accompagné d'une élevation énorme de la température, grâce à la localisation du dégagement de chaleur à une surface très réduite.

Exp. III. — Un chien anesthésié reçoit sur l'épigastre une électrode de 100 centimètres carrés bien mouillée, et en relation avec le pôle positif du secteur. Le négatif, représenté comme précédemment par une tige métallique de cuivre, est tenu à la main. Voltage : 440 volts. L'application est faite au-dessous du genou gauche; durée deux secondes. La perte de substance a été plus considérable : la peau, le tissu cellulaire, le corps charnu du jambier antérieur ont été creusés d'un sillon, ou d'une excavation régulière dont le fond atteint le tibia. Cette perte de substance a eu lieu avec bruit de sifflement, dégagement de fumée, et d'une odeur très pénétrante de chair brûlée.

Pas d'écoulement de sang ni de sérosité. Les bords du sillon sur la peau sont noirâtres, mais ils sont très nets. L'intensité a atteint 0 amp. 40, soit 400 milliampères. Aucune trace d'action à l'électrode positive.

Les choses étant disposées comme ci-dessus : l'électrode négative est représentée par une plaque d'étain recouverte de peau de chamois bien humectée d'eau de fontaine. Cette électrode, de vingt centimètres carrés de surface, est fixée à la face interne de la cuisse droite et maintenue en

place par une bande; le courant est fermé par un interrupteur à mercure.

Au moment de la fermeture le corps de l'animal entre en contraction généralisée. Durée du contact, deux secondes; intensité 1 amp. 5. — La résolution musculaire se produit. Les électrodes sont détachées. A l'électrode positive (100 centimètres carrés) on ne remarque aucune action sur la peau. Au niveau de l'électrode négative (20 centimètres carrés) la peau sous-jacente est parcheminée et comme desséchée. L'électrode elle-même est très chaude et l'eau qui imbibe la peau de chamois a été presque totalement vaporisée.

Les animaux anesthésiés au chloroforme n'ont pas survécu. Il est probable que nos tentatives expérimentales n'auraient eu aucun danger pour la vie, étant donnés la faible intensité observée (sauf dans le dernier cas) et le lieu d'application des électrodes. Mais l'évolution de ces lésions est suffisamment connue chez l'homme pour que nous n'ayons pas été tentés de l'observer chez le chien qui se prête mal d'ailleurs à ce genre d'étude. Par comparaison nous avons produit chez un cobaye non anesthésié des brûlures circonscrites avec le courant de 440 volts; cet animal a parfaitement survécu.

Remarques. I. — Il ne suffit pas, pour désigner une application électrique, d'indiquer une des deux dimensions; l'intensité de 100 milliampères, par exemple, qui a été réalisée en thérapeutique, ne produit pas d'effets calorifiques aussi terribles que ceux que nous avons observés. Il n'y a là aucune contradiction. Dans le cas de l'application médicale, une force électromotrice très faible (15 à 20 volts) suffit. Dans les conditions de nos expériences nous avions 440 volts. Lors donc que l'on désigne en thérapeutique une application électrique par un seul genre d'unité, les ampères par exemple, on commet un abus de langage, à moins que l'on suppose l'autre dimension connue ou encore négligeable. Par comparaison, c'est comme si on voulait donner une idée de la puissance de pénétration d'un projectile en indiquant seulement sa masse sans indiquer la vitesse.

II. — Il est à remarquer encore combien varie la résistance d'un animal dans les conditions où nous avons opéré. Dans la première application cette résistance était supérieure à 4000 ohms; dans la troisième, elle était inférieure à 300 ohms.

Dans le premier cas, le dégagement de chaleur favorise l'accroissement de la résistance par la volatilisation des tissus au voisinage de l'électrode. Cet accroissement de résistance est considérable, on le voit, et il est probable qu'il peut varier et s'augmenter dans de très grandes proportions avec des voltages plus élevés. Peut-être doit-on voir dans cette particularité, une des raisons pour lesquelles

les courants de haut potentiel ne produisent pas sur le corps humain les désordres que l'on pourrait prévoir si l'on voulait supposer que l'action de l'électricité sur les tissus croisse proportionnellement à la tension. Il est à remarquer en tous cas que les contacts électriques accidentels s'accompagnent pour ainsi dire fatalement de brûlures, c'est du moins ce que l'on observe en pratique.

III. — Pour mesurer l'intensité nous nous sommes servi d'un appareil prêté obligeamment par MM. Chauvin et Arnoux. C'est un galvanomètre très sensible monté sur shunt. Avec le shunt de 1 ampère, l'appareil donne le centième d'ampère (1 ampère pour cent divisions), avec le shunt de 5 ampères, la division vaut 1/20 d'ampère. Cet appareil est rigoureusement apériodique, il convient parfaitement à l'usage que nous en avons fait.

D'après ces simples constatations expérimentales, on voit que l'on peut distinguer deux sortes de brûlures électriques répondant à notre définition :

a, les brûlures par contact métallique direct;

b, les brûlures par contact à grande surface humide.

En réalité on n'observe jamais les brûlures du deuxième genre dans la pratique, c'est-à-dire dans les accidents de l'industrie électrique; ces brûlures ne peuvent guère être réalisées qu'à l'aide de précautions expérimentales; c'est ainsi que dans la pratique de l'électrocution en Amérique, ce genre de brûlure a été constamment observé dans les 7 cas d'autopsie publiés à ce sujet. Elles ne présentent donc aucun intérêt pratique. Leur évolution nous est inconnue, et leur anatomie pathologique se réduit à de vagues constatations sur l'état de dessiccation de la couche épidermique. Nous renvoyons pour plus de détails au mémoire de M. Mac Donald (A report of seven cases of death penality by electricity. N.-Y., *Med. Journ.*, 1890).

La description suivante ne s'applique donc qu'aux brûlures par contact métallique direct.

Caractères cliniques des brulures électriques.

Anatomie pathologique, d'après Schield et Délepine. — Le cas observé par ces auteurs se rapporte à un ouvrier qui fut tué par un contact accidentel à Londres, le 27 septembre 1884. A la face inférieure de l'index gauche, il existait une brûlure électrique, formée par une ampoule allongée mesurant environ un demi-pouce de long sur un huitième de large. Elle avait l'aspect d'une brûlure ordinaire, mais il n'y avait pas de congestion autour d'elle et aucune

odeur d'épiderme brûlé. Nous ne saurions donc affirmer que cette brûlure réponde exactement à la définition que nous avons donnée des brûlures électriques. Voici le résumé de ces recherches :

Épiderme : *a*) Couche cornée, soulevée, détermine une petite cavité non remplie de sérosité. — Gonflement des cellules de la zone marginale. — Condensation et fusion partielle des cellules du centre.

b) Stratum lucidum plus apparent à la périphérie qu'au centre.

c) Stratum granulosum. En partie fusionné avec la couche précédente au centre de la phlyctène.

d) Stratum mucosum ou couche de Malpighi : distension des cavités nucléaires sur les bords; contraction particulière de la substance du noyau; disposition fibrillaire du protoplasma sur les bords, et dissociation de ces fibrilles dans la portion centrale.

Derme : *a*) *Couche* connective fondamentale; papilles aplaties. Le tissu qui ferme le fond de la phlyctène est presque homogène.

b) Capillaires contractés; cellules endothéliales contractées; sang coagulé et à striation fibrillaire.

c) Nerfs : netteté remarquable des corpuscules de Meissner.

Tissu cellulaire sous-cutané. — Tissu fondamental non altéré; lobules de graisse non altérés; glandes sudoripares fusionnées.

Nerfs : gonflement douteux du cylindre-axe.

Vaisseaux : artères contractées.

Siège. — Le siège ordinaire des brûlures électrique est la main et surtout les doigts, parce que ces régions sont de beaucoup les plus exposées aux contacts accidentels. On a souvent observé des brûlures à la tête, enfin à peu près sur toutes les parties du corps; il arrive en effet qu'un individu surpris par un choc électrique tombe à terre et par sa chute forme différents contacts accidentels; c'est ainsi que les cuisses et le siège sont souvent lésés.

Forme. — Les brûlures électriques telles que nous les avons définies ont une forme et une apparence qui est pour ainsi dire invariable, sauf complication de voisinage. Elles ont l'aspect d'une perte de substance nettement limitée, les termes de lésions à l'emporte-pièce, de brûlures en forme de sceau sont fréquemment employés par les auteurs qui les ont observées. Elles sont souvent arrondies ou encore en sillon, cela dépend surtout de la forme de l'objet avec lequel la peau s'est trouvée en contact; enfin la profondeur dépasse la plupart du temps le derme et détruit fréquemment un lambeau de muscle ou même peut carboniser un os, principalement une des phalanges des doigts.

Leurs dimensions sont également très variables, elles peuvent présenter l'aspect d'une piqûre imperceptible jusqu'aux dimensions de la paume de la main.

Leur couleur est variable : immédiatement elles sont noirâtres, et la face de l'excavation est recouverte d'une sorte de couche parcheminée, puis lorsqu'elles sont en voie de réparation, la plaie a un aspect rose vif, et lisse. Elles ne s'entourent jamais du liseré blanchâtre caractéristique des brûlures ordinaires.

Absence de suppuration. — Ces plaies électriques même sommairement protégées ne suppurent pour ainsi dire jamais, elles ne suintent pas, elles conservent leur aspect parcheminé jusqu'à la formation du nouvel épiderme; pas plus que le liseré inflammatoire elles ne présentent le bourgeonnement des brûlures ordinaires.

Absence de douleur. — Enfin ces lésions sont absolument indolores; si la douleur est la caractéristique des brûlures ordinaires, il faut ranger les brûlures électriques dans une catégorie à part. Au moment même de l'accident, la victime reçoit un choc qui la prive souvent de connaissance; mais il ne faudrait pas croire que cette circonstance soit la cause de l'insensibilité. Entre la production même de la brûlure et la guérison il s'écoule un long temps, pendant lequel la plaie reste indolore.

Le Dr Néry rapporte dans sa thèse inaugurale[1], 17 observations détaillées, dans lesquelles cette absence de douleur est constamment observée. A ce sujet il paraît y avoir une unanimité absolue de la part des médecins qui ont pu assister de près à l'évolution de ces lésions.

Marche. — La brûlure électrique guérit d'habitude très vite. Toutes choses égales d'ailleurs, le temps de la guérison varie comme la profondeur des tissus lésés. Lorsque la brûlure atteint et intéresse un os, la guérison est beaucoup plus longue et n'a généralement pas lieu sans complication (amputation).

Dans les cas rapportés par Néry, la cicatrisation a toujours eu lieu dans un délai de trois à six semaines.

Terminaison. — La brûlure électrique superficielle ne donne lieu à aucune cicatrice vicieuse, la peau reprend ses caractères et se reproduit intégralement. Lorsque la perte de substance a intéressé le corps charnu d'un muscle, cette perte de substance est définitive. Le malade observé personnellement par Néry, et par nous, présen-

1. Thèse de Paris, 1895, p. 63-81.

tait une disparition complète du corps charnu du premier radial externe; cette perte de substance musculaire ne s'est pas réparée, et les fonctions du muscle ont été ruinées.

Complications : *a*) *Locales*. — Les brûlures électriques, si elles ont atteint une certaine profondeur, l'os d'un membre, par exemple, peuvent compromettre d'une façon mécanique pour ainsi dire, la vitalité du segment périphérique de ce membre, la gangrène s'ensuit, et l'on est obligé d'avoir recours à l'amputation. Cette complication est assez fréquente à la main, par exemple.

La brûlure électrique détermine souvent la combustion des vêtements; il se produit alors une brûlure ordinaire qui intéresse les tissus voisins sur une étendue plus ou moins considérable, et cette brûlure présente naturellement les caractères des brûlures vulgaires; suivant leur degré, ces brûlures s'accompagnent de phlyctènes, de suppuration, de douleurs, de cicatrices vicieuses, tous accidents dont les détails sont connus et n'ont pas à être décrits ici; cette complication est naturellement beaucoup plus importante que la plaie électrique elle-même.

b) *Générales*. — Ainsi que nous l'avons démontré, la brûlure électrique s'accompagne toujours d'un choc nerveux plus ou moins grave, mais qui provoque souvent la syncope. Dans quelques cas cette syncope est définitive, et le blessé meurt en quelques minutes malgré les soins qu'on a pu lui donner. Il ne paraît pas que la gravité de cette syncope soit en rapport direct avec le voltage du courant, au moins d'une façon absolue.

A partir d'une certaine tension qui paraît être 5 à 600 volts, tous les courants électriques de quelque nature qu'ils soient ont donné lieu à des accidents mortels. Il serait naturel de penser cependant que les courants électriques sont d'autant plus dangereux que leur voltage est plus élevé; il ne semble pas qu'il en soit ainsi. Peut-être une des raisons pour lesquelles le danger croît moins vite que le voltage, réside-t-elle en ceci : que la brûlure électrique forme un mauvais contact par interposition de produits volatils par conséquent gazeux, entre les tissus et le conducteur métallique. C'est du moins ce que nos expériences semblent indiquer, mais cette condition et les autres sont encore fort obscures. Avec des contacts à grande surface, des expérimentateurs ont réussi à tuer régulièrement des animaux avec le courant alternatif à 120 volts. D'autres expérimentateurs (Prévost et Batelli) ont dans les mêmes conditions vu des animaux de même espèce et de même poids résister à l'épreuve de courants alternatifs de 4000 volts.

De nouvelles expériences seraient donc nécessaires.

Dans les conditions ordinaires, l'homme frappé par le courant électrique et brûlé par le contact, triomphe le plus souvent de la syncope si elle se produit; mais cette syncope dissipée, il reste fréquemment des troubles nerveux variables et souvent très tenaces. Ce sont en premier lieu des troubles psychiques : le sujet reste hébété pendant plusieurs jours, et présente souvent un état de confusion mentale plus ou moins durable; les alcooliques délirent franchement, enfin chaque sujet offre les troubles pour lesquels il est déjà prédisposé antérieurement par son état de santé ou d'intoxication. C'est ainsi que des tremblements, un état de dépression nerveuse s'observent tout comme après les grands traumatismes.

Enfin il est une complication qui nous a paru constante chez les quelques sujets que nous avons pu observer pendant un certain laps de temps. Les brûlures des doigts ou de la main provoquent une atrophie notable des muscles de l'avant-bras et du bras. Cette atrophie s'accompagne d'une parésie très fâcheuse qui empêche le malade de reprendre son travail aussitôt qu'il le désirerait. L'exploration électrique des nerfs et des muscles ne nous a jamais fait découvrir d'altération des réactions électriques, la sensibilité est conservée; cette atrophie devrait donc être rangée dans les atrophies simples, et cependant nous l'avons vue presque toujours persister pendant fort longtemps, chez des sujets qui ne présentaient pas du reste les stigmates ordinaires de l'hystérie.

Traitement. — Le traitement des brûlures électriques est fort simple; l'immobilisation du membre, la protection de la plaie avec de la gaze stérilisée suffisent toujours. Les complications que nous venons d'indiquer obligent souvent à recourir à des interventions moins simples. Si la brûlure est très étendue, on aura recours aux greffes épidermiques lesquelles, étant donnée l'asepticité de la plaie, réussissent particulièrement bien.

Prophylaxie. — Les ouvriers électriciens sont particulièrement exposés aux brûlures par l'électricité industrielle. Aujourd'hui que cette forme de l'énergie est très répandue, il importe de se rendre compte des proportions dans lesquelles ces accidents peuvent se produire.

Il convient d'abord de faire la distinction suivante : on peut diviser les courants industriels en deux catégories, les courants à basse tension (100 à 150 volts) et les courants à haute tension (500 à 10000 volts et plus). Les premiers ne présentent pour ainsi dire

aucun danger, car en réalité ils sont d'un usage extrêmement répandu et on n'observe pour ainsi dire jamais d'accidents sérieux, résultant même d'un emploi inconsidéré.

Les seconds sont au contraire très dangereux.

Dans l'état actuel de l'industrie électrique, les courants de haute tension sont produits dans des usines spéciales qui n'emploient qu'un très petit nombre d'ouvriers.

Avant d'être distribués et utilisés, ces courants sont transformés à basse tension sur place.

Les courants électriques vraiment dangereux ne menacent donc en réalité qu'un très petit nombre de personnes. Si les lignes qui relient les usines de production et les centres d'utilisation sont correctement installées dans des endroits difficilement accessibles, quelques ouvriers spéciaux sont seuls menacés du danger électrique. Les manipulations du courant sont toujours centralisées sur un tableau de distribution. C'est là le véritable endroit dangereux. Il n'est pas impossible, il est même facile, lorsque le régime de l'usine est bien déterminé, de prévoir et de parer à toute éventualité d'accident. C'est ce qui a lieu dans les usines modernes bien installées. Pour la région de Paris ce ne sont pas les usines où le débit est le plus considérable, où la tension est la plus élevée qui fournissent les quelques accidents qui viennent de temps en temps émouvoir l'opinion publique. Ce sont au contraire les usines de vieille date pourvues d'un matériel défectueux, ou encore celles qui subissent des changements d'affectation fréquents.

On peut donc dire que l'industrie électrique a déjà franchi la phase meurtrière qui existe au début de toute industrie importante, puisque l'on peut en somme réaliser aujourd'hui une exploitation électrique dans des conditions de sécurité supérieures à celles des industries rivales. La prophylaxie des accidents électriques en général et des brûlures en particulier réside donc dans les progrès de l'appareillage et dans l'éducation du personnel.

Le public placé à proximité des appareils électriques n'est guère menacé que par les lignes aériennes et les câbles à trolley des tramways électriques. Dans l'état actuel de l'industrie, il paraît impossible de prohiber entièrement l'emploi des conducteurs électriques aériens sans causer un préjudice considérable aux industriels et au public par la même occasion. On peut prévoir néanmoins que les progrès de l'appareillage feront disparaître un jour ces engins dangereux. En attendant, des réglementations des pouvoirs publics sont nécessaires pour atténuer dans une certaine limite les dangers que ces appareils font courir à la sécurité publique.

En résumé, les brûlures électriques sont des lésions d'ordre thermique absolument différentes des brûlures ordinaires par leurs caractères cliniques.

Leurs caractères spécifiques, indolence, asepticité, sécheresse, s'expliquent par les conditions physiques qui leur ont donné naissance, c'est-à-dire une très grande élévation de température, une très faible quantité de chaleur, et une durée d'action très courte.

Ces conditions physiques ne pouvant guère être réalisées qu'avec l'électricité, il n'est pas étonnant que les brûlures électriques forment une classe d'accidents absolument à part, et inconnus avant l'emploi industriel de l'électricité.

Observation. — Le nommé L. V., âgé de quarante-trois ans, est amené à l'hôpital Bichat le 20 septembre 1899, porteur de brûlures assez étendues.

Il présente sur la face dorsale de l'annulaire et du petit doigt gauche, au niveau du pli articulaire phalango-phalanginien, deux petites brûlures de la dimension d'une pièce de 50 centimes chacune, taillées comme à l'emporte-pièce et paraissant constituées par la destruction absolue de la peau et du tissu cellulaire sous-cutané de cette région.

En outre toute la peau de la main et celle de l'avant-bras gauche présentent une brûlure uniforme au deuxième degré qui occupe toute la région jusqu'au coude. Toute la face antérieure de la poitrine présente le même aspect; à la partie interne du tronc, au-dessous de l'aisselle droite, il existe une vaste brûlure au troisième degré d'une surface environ deux fois plus considérable que la paume de la main; cette brûlure empiète un peu sur la face postérieure du tronc. Le bras droit porte également, sur sa face interne, une vaste brûlure au deuxième degré également s'étendant depuis l'aisselle jusqu'à deux travers de doigt au-dessus de l'épitrochlée, et occupant les deux tiers de la surface du bras. Le reste du membre supérieur droit jusqu'aux doigts est uniformément brûlé au deuxième degré sur toute la surface.

Le malade est dans un état de prostration assez accentué; il répond d'une façon incohérente aux questions qui lui sont posées; température = 37°,5.

Pansement à la vaseline iodoformée, enveloppement ouaté, repos au lit.

Le malade se plaint de douleurs vives au niveau de la région axillaire droite.

Pendant quinze jours environ, le malade reste dans le même état de trouble psychique. Tantôt il est complètement affaissé, tantôt au contraire il présente un délire et une agitation marqués; il se lève de son lit sans raison, va tenir à ses voisins des propos incohérents et ne peut donner sur lui-même aucun renseignement. Son délire n'est pas systématisé, il ne présente pas d'hallucinations de l'ouïe ni de la vue, son état représente plutôt un certain degré de confusion mentale qui tend à se dissiper de jour en jour. Pas de fièvre, le malade se laisse alimenter et panser sans difficulté.

Le blessé est un ouvrier électricien exercé. Il est chargé, dans une usine

très importante de force motrice et d'éclairage, de la manœuvre du tableau de distribution. Cette usine distribue à différents centres ou sous-stations du courant électrique à haute tension :

1° Courant continu à 2800 volts ;

2° Courant alternatif à 6000 volts.

L'accident est arrivé au tableau de distribution du courant continu.

Ce tableau de distribution est, paraît-il, très compliqué : c'est là que se font les connexions suivantes :

1° Manœuvre de trois dynamos à basse tension (120 volts) qui servent à l'éclairage de l'usine et des environs, et à l'excitation des alternateurs à haute tension ;

2° Manœuvre de quatre groupes de dynamos jumelles, type Marcel Deprez, à courant continu, qui alimentent isolément ou à la fois, selon les besoins, la ligne de haute tension, soit 2800 volts ; l'intensité atteint 200 ampères. Ce courant est réparti utilisé dans des sous-stations diverses.

D'après ce qui précède on peut se rendre compte que les opérations qui se font à ce tableau sont assez complexes : Surveillance des dynamos à basse tension et de la distribution de lumière ; surveillance de l'alimentation du champ magnétique des alternateurs, enfin régulation du circuit à courant continu de haute tension dont le débit est variable aux différentes heures de la journée. Cette dernière opération nécessite non seulement la régulation des inducteurs des dynamos Marcel Deprez, mais encore l'arrêt ou la mise en marche d'unités selon les besoins. Enfin, d'après le blessé, la construction de ce tableau remonte à 1888, il est défectueux et surtout il a subi de nombreux remaniements.

Le 20 septembre 1899, notre malade venait d'arrêter une dynamo Marcel Deprez (à haute tension), il profitait de cet arrêt pour resserrer à la main un boulon de contact au tableau, ce boulon était en connexion avec le pôle positif de la machine. Le pôle négatif de la ligne en activité était à proximité et se trouvait réuni électriquement avec le pôle négatif de la dynamo arrêtée. Un mouvement involontaire amena le frôlement de la main gauche sur la barre négative, la main droite serrant le boulon positif. L'homme reçut ainsi toute la tension de 2800 volts courant continu, à travers l'anneau de la machine arrêtée, c'est-à-dire à peu près en court circuit. Il tomba à terre sans connaissance et ses vêtements prirent feu. Il était vêtu d'une chemise de coton flottante et d'un maillot de laine. Ses camarades purent le secourir assez rapidement, on éteignit d'abord l'incendie des vêtements en appliquant des paquets de chiffons sur son corps, puis on le transporta dans une pièce voisine où il revint à lui spontanément au bout de quelques minutes. Après un pansement sommaire on l'amena à l'hôpital où il fut admis d'urgence.

Il est à remarquer que la seule brûlure électrique que présente ce malade siège précisément à l'endroit où sa main gauche vint frôler le conducteur métallique ; un petit lambeau de peau demeura attaché à la barre de cuivre, paraît-il ; la main droite qui formait un bon contact avec l'autre conducteur ne fut pas brûlée, parce que des deux contacts c'est le plus résistant ou le

plus mauvais qui provoqua le dégagement de chaleur. Il est enfin probable qu'un arc électrique jaillit en même temps au niveau des doigts de la main gauche, et que cet arc électrique détermina la combustion des vêtements.

A part les deux brûlures à l'emporte-pièce qui siégeaient au niveau des deux derniers doigts de la main gauche, ce malade présente une brûlure banale très étendue et très grave par flambage. Les caractères de ces brûlures n'ont rien de particulier, elles se sont accompagnées de phlyctènes étendues, de suppuration au niveau de la poitrine et du bras et des douleurs spéciales ordinaires en pareil cas; non seulement elles ne sont pas encore guéries, mais nous croyons que l'on se dispose à y pratiquer bientôt des greffes épidermiques pour hâter la réparation (brûlure au 3° degré).

Le blessé affirme ne pas avoir ressenti de douleurs au niveau de la main gauche, tandis qu'il aurait souffert cruellement au niveau du côté droit du tronc et de la face interne du bras droit où siègent les brûlures étendues et au 2e degré.

Il quitte l'hôpital le 10 novembre et revient se faire panser deux fois par semaine. Les plaies électriques des deux derniers doigts de la main gauche sont parfaitement cicatrisées. La peau de l'avant-bras gauche est couleur lie de vin avec de fines arborisations vasculaires. La cicatrisation des brûlures de la poitrine et du bras droit fait des progrès rapides, mais n'est pas encore terminée ; la parésie et l'atrophie des avant-bras n'ont aucune tendance à diminuer (10 décembre).

TRAITEMENT DES RÉTENTIONS RÉNALES

Par Antonin GOSSET

Interne médaille d'or de chirurgie.
Prosecteur à la Faculté de médecine.

Lorsqu'on pratique le cathétérisme de l'uretère sur un sujet dont l'appareil urinaire est sain, il ne s'écoule tout d'abord rien par la sonde. Il faut attendre quelques secondes pour voir s'échapper en jet un peu de liquide par le pavillon. Et l'écoulement se fait par intermittences aussi longtemps que la sonde reste en place.

Dans certains cas pathologiques, dès que la sonde, après avoir franchi le collet de l'uretère, vient à pénétrer dans le bassinet, il s'en échappe un jet continu de liquide, puis l'écoulement cesse brusquement : la réserve de liquide du rein paraît épuisée. Le fait de l'écoulement continu d'une certaine quantité de liquide suffit à lui seul pour permettre d'affirmer l'existence d'une *rétention rénale*. La quantité de liquide écoulée caractérise le degré de la rétention.

On peut voir des suppurations très marquées du bassinet, sans la moindre rétention. La pyélite simple est justement caractérisée par la perméabilité absolue des voies d'excrétion. L'urine est purulente, mais elle s'écoule normalement, à la façon d'une urine physiologique. La pyélite, c'est la *suppuration du bassinet sans rétention*.

La rétention commence dès qu'il y a le plus léger obstacle au cours de l'urine, et il suffit de retirer par la sonde uretérale, *d'une façon continue*, 20 à 25 grammes de liquide pour être autorisé à dire que le rein ne se vide pas. La rétention n'est pas alors très considérable, mais elle existe. Dans certains cas nous avons retiré par la sonde uretérale jusqu'à 150, 175, 200 grammes et même 300 grammes de liquide rénal.

Il n'est pas indispensable, pour déceler la rétention rénale, de recourir au cathétérisme de l'uretère. La clinique seule permet d'arriver au même résultat, quelle que soit la nature de la rétention, rétention septique ou rétention aseptique.

Toute rétention rénale a en effet un caractère pathognomonique : elle est *intermittente*.

Pour l'hydronéphrose le fait est bien connu et étudié depuis longtemps (F. Terrier et M. Baudouin)[1]. Il est des périodes pendant lesquelles le rein se vide à peu près — à la palpation on ne le sent que difficilement ou même pas du tout, — la quantité d'urine émise en vingt-quatre heures est normale et les phénomènes douloureux ne sont que peu ou pas marqués. De temps en temps survient une crise de rétention. Dire crise de rétention tout court n'est pas absolument exact, il faut dire *crise de rétention complète*. La rétention a toujours existé à un degré plus ou moins marqué, mais il s'agissait de rétention incomplète. Le rein vidait son trop-plein jusqu'au jour où il ne s'est plus vidé du tout, c'est-à-dire jusqu'à l'installation momentanée de la rétention complète. On voit alors la quantité d'urine diminuer tout à coup, les phénomènes douloureux sont à leur maximum, et le rein augmente notablement de volume. Rien n'est alors plus facile, en présence de cette *crise*, que de porter le diagnostic de rétention rénale. La nature du liquide qui s'écoulera au moment de la débâcle montrera s'il s'agit de rétention septique ou de rétention aseptique, mais la crise à elle seule permet le diagnostic de la rétention.

Dans une de nos observations[2], la cause de l'*intermittence* a pu être prise pour ainsi dire sur le fait. Il s'agissait d'une malade chez laquelle la compression de l'uretère droit par l'utérus gravide avait produit — le cas est du reste fréquent — une hydronéphrose de ce côté. Le cathétérisme de la poche rénale montrait une rétention de 150 grammes en moyenne dans les vingt-quatre heures. Si on laissait entre deux cathétérismes évacuateurs un intervalle de plus de quarante-huit heures, la malade commençait immédiatement à souffrir, en même temps qu'elle éprouvait dans le côté droit une sensation de plénitude. La crise douloureuse allait en augmentant graduellement pendant sept à huit heures, puis tout à coup elle cessait brusquement. La malade se trouvait soulagée, et la fin de la crise douloureuse coïncidait toujours avec une évacuation plus ou moins abondante d'urine par l'uretère. Toutes les crises de rétention rénale complète répondent à ce type. Ce qui était spécial dans le cas de notre malade, c'est ceci : en période de crise, le cathétérisme de l'uretère était aussi simple, aussi facile que pendant les périodes normales; la seule différence, c'est qu'il permettait d'évacuer une

1. F. Terrier et M. Baudouin. *De l'hydronéphrose intermittente* (*Revue de chir.*, Paris, 1891, p. 719, 833, 1055).
2. Gosset. *Étude sur les pyonéphroses* (Th. doctorat, Paris, 1900, p. 120).

rétention plus grande. Ce n'était donc pas dans une modification momentanée de l'uretère qu'il fallait chercher la cause de la rétention complète, c'était plus haut. L'ouverture large du rein a montré que cette cause résidait dans la façon dont l'orifice uretéral s'abouchait dans la poche rénale. L'uretère pénétrait dans la poche au niveau de son équateur et sa muqueuse, en s'adossant à celle du bassinet, avait déterminé la formation d'une valvule très développée.

Dans certaines conditions, par suite de l'augmentation de tension dans la poche, cette valvule s'appliquait sur l'orifice uretéral et formait clapet. Plus la tension intra-rénale devenait grande, par suite de l'accumulation de liquide, mieux la valvule obturait l'orifice de déversement. Jusqu'au moment où la tension étant plus grande, la valvule était pour ainsi dire forcée, déprimée et livrait passage à une certaine quantité de liquide, au trop-plein de la poche.

Les pyonéphroses sont également intermittentes. On constate chaque jour dans le bocal où sont recueillies les urines, une certaine quantité de pus. De temps en temps il y a de véritables crises de rétention, avec phénomènes douloureux, diminution de la quantité de pus et augmentation de volume de la poche. Une débâcle purulente marque la fin de la crise.

Le diagnostic des rétentions rénales est ainsi rendu bien facile par ce caractère constant : *l'intermittence de la rétention.*

Quel que soit le degré de la rétention rénale, le traitement chirurgical s'impose et pour plusieurs motifs : 1° augmentation progressive et fatale de la rétention; 2° destruction de plus en plus marquée du tissu rénal; 3° infection de la rétention; 4° lésion du rein opposé.

1° Augmentation progressive et fatale de la rétention. — Il en est de la rétention rénale comme de la rétention vésicale : elle n'a aucune tendance à diminuer spontanément, au contraire. On aurait pu croire que le rein lutterait, au moins au début, contre l'obstacle uretéral, c'est-à-dire qu'il y aurait hypertrophie des fibres musculaires qui rentrent normalement dans sa structure (Jardets). Il n'en est rien. Le rein se laisse distendre mécaniquement, il se laisse forcer et il est incapable, lorsqu'il se trouve réduit à ses seules forces, de diminuer sa distension. Une de nos malades nous en a fourni la démonstration. Pendant 12 mois, nous avons pratiqué chez cette malade, régulièrement tous les deux jours, souvent même tous les jours, le cathétérisme uretéral évacuateur pour une rétention rénale droite. Au début, la rétention des vingt-quatre heures atteignait 80, 90, 100 grammes au maximum. Malgré

l'évacuation régulière de la poche, la rétention n'a fait qu'augmenter progressivement et, au bout des douze mois, elle était de 200, 250 grammes, et même certains jours de 300 grammes.

Et l'on comprend très bien qu'il en soit fatalement ainsi. Par suite de l'abouchement toujours très élevé de l'uretère dans la poche rénale [1], il y a toujours au-dessous de l'orifice d'échappement du contenu du rein, une *profonde cuvette* dans laquelle s'accumule le liquide. Le poids seul du liquide contenu ne peut qu'augmenter la profondeur de la cuvette rénale. Il y a une autre cause, plus active celle-là : ce sont les crises de rétention complète. A chaque nouvelle crise de rétention — qui dit rétention rénale, dit rétention intermittente, — à chaque nouvelle crise de rétention, le rein est distendu au maximum et le fait de l'augmentation progressive et fatale des poches rénales montre que l'élasticité du rein est forcée et qu'il ne reprend pas, après chaque accès de rétention, son volume primitif : il ne revient pas exactement sur lui-même.

Quelle que soit du reste l'explication, le fait est indiscutable. Loin de diminuer, les rétentions rénales non incisées n'ont que tendance à augmenter. Avec le temps, elles ne font qu'augmenter progressivement.

Je parle en ce moment des rétentions rénales ouvertes, c'est-à-dire s'évacuant incomplètement par l'uretère, mais non incisées, c'est-à-dire avant toute néphrostomie. Il était intéressant de rechercher ce que devient la capacité des poches rénales après néphrostomie.

Le drainage lombaire, largement établi et soigneusement maintenu, empêche toute crise de rétention, et il est facile, en mesurant la capacité de la poche rénale au moment de la néphrostomie, puis comparativement en la mesurant à nouveau plusieurs mois après au moment de l'opération destinée à rétablir le cours normal de l'urine par l'uretère, d'en déduire si, oui ou non, ses dimensions ont diminué. Dans les cas opérés par M. Albarran, nous avons pu quatre fois constater que les dimensions de la poche avaient notablement diminué depuis l'établissement de la fistule lombaire, mais jamais assez cependant pour permettre la disparition de la cuvette rénale. Cette *cuvette rénale* persiste toujours, plus ou moins marquée, mais dans tous les cas toujours très appréciable. Il ne faut donc pas compter sur la néphrostomie pour faire disparaître le bas-fond des rétentions rénales. Jamais le fond d'une poche rénale ne se mettra,

1. Gosset. *Loc. cit.*, p. 55.

par la fistulisation lombaire du rein, à niveau de l'orifice uretéral, ce qui signifie qu'il y aura toujours de la rétention.

2° DESTRUCTION DE PLUS EN PLUS MARQUÉE DU TISSU DU REIN. — Tout obstacle au cours de l'urine amène la formation d'une poche développée d'abord aux dépens du bassinet — dans le cas d'obstacle uretéral, — puis secondairement aux dépens du rein. Le refoulement du rein, la minceur de la coque rénale, la destruction du tissu glandulaire sont plus ou moins marqués suivant qu'il s'agit de rétention fermée ou de rétention ouverte. C'est dans les rétentions ouvertes que l'on observe les poches pyélo-rénales les plus volumineuses : la sécrétion rénale continue à se faire assez facilement et le rein n'en est que mieux distendu. Ce qui ne veut pas dire qu'il en soit finalement plus détruit. Les faits montrent que des poches très volumineuses d'hydronéphrose ouverte conservent une valeur sécrétoire très suffisante. Nous avons vu des poches rénales qui paraissaient assez médiocres, et sécrétaient cependant 1000 à 1200 grammes d'urine par 24 heures, avec 7 à 8 grammes d'urée par litre. Dans les poches fermées — expérimentalement on obtient des rétentions fermées par ligature complète de l'uretère, — la destruction du tissu glandulaire est toujours plus marquée, ce que révèle au moment de l'intervention le peu de valeur du liquide contenu ou, après néphrostomie, l'analyse chimique du liquide qui s'échappe par la fistule lombaire.

Plus la lésion est ancienne, plus le tissu rénal est détruit. Et Bazy[1] a insisté avec beaucoup de raison sur ce fait. Lorsqu'on opère une rétention rénale récente, on trouve seulement de la distension du bassinet et des calices et l'on est obligé, pour pénétrer jusque dans le bassinet, de traverser une grande épaisseur de tissu rénal. Les faits montrent que l'épaisseur de rein à traverser diminue avec l'ancienneté de la lésion et, dans les cas très anciens, il n'y a plus qu'une mince coque rénale, mesurant seulement 3 à 4 millimètres d'épaisseur. Ce n'est pas tout. A une lésion récente correspond une poche unique. Plus la lésion sera ancienne, plus le nombre des poches sera considérable, c'est-à-dire plus le tissu rénal sera détruit. D'où la conclusion très logique de Bazy[2] : la néphrotomie précoce dans les rétentions rénales. Bazy a surtout insisté sur la nécessité d'une intervention précoce dans les pyonéphroses. C'est en effet d'une importance capitale pour les rétentions rénales suppurées, mais c'est vrai en général pour toute rétention. Si l'on

1. Bazy. *De la néphrotomie et en particulier de la néphrotomie précoce dans les pyonéphroses* (12e Cong. français de chir., Paris, 1898, p. 56).
2. Bazy. *Loc. cit.*

intervenait d'une façon précoce, la néphrectomie trouverait bien peu d'indications et le traitement conservateur fournirait de bien plus beaux résultats.

3° Infection de la rétention. — Un autre argument de grande valeur en faveur de l'intervention précoce, c'est la possibilité, c'est l'extrême fréquence de l'infection des rétentions primitivement aseptiques. On connaît bien à l'heure actuelle (Bouchard [1], Kannenberg [2]) le mécanisme de l'élimination des microbes à travers les reins, au cours des grandes infections. C'est ce fait qui a permis de donner à côté de l'*infection ascendante* qui existe indiscutablement, une place importante à l'*infection descendante*.

L'infection ascendante, par voie uretérale, si bien étudiée par Rayer [3], par Garcin [4], par Klebs [5] et surtout par N. Hallé [6], ne se rencontre en général que chez les vieux urinaires. C'est une lésion ultime qui ne réclame pas l'ouverture du rein.

Les microbes, amenés par la voie circulatoire, peuvent traverser le rein sans y déterminer de lésions, ou bien y laisser des traces de leur passage en provoquant des lésions de néphrite plus ou moins marquées. Mais pour la formation de suppurations chirurgicales, de poches suppurées pyélo-rénales, nous avons montré que deux conditions sont indispensables : une rétention préalable, une infection atténuée [7]. Lorsqu'on se rappelle les causes si fréquentes de rétention aseptique du rein (coudure uretérale par rein mobile, compression de l'uretère droit par l'utérus gravide) et la fréquence de l'élimination des microbes à travers le filtre rénal, on comprend facilement les suppurations du rein.

L'infection descendante est facile à prouver expérimentalement. Pour lui permettre de se greffer au niveau de l'un des reins, on pratique une ligature de l'uretère et l'on provoque ainsi de la rétention rénale, et dans un second temps on injecte dans la circulation générale (Reblaub [8] et Bonneau [9], Gosset [10]) des cultures atténuées

1. Bouchard. *Rev. de méd.*, Paris, 1881, p. 671.
2. Kannenberg. *Uber nephritis bei anusen Infections Krankheiten* (*Zeit. f. klin. med.*, 1880, Bd I).
3. Rayer. *Traité des maladies des reins*, Paris, 1841, t. III.
4. Garcin. *Pyélo-néphrite d'origine vésicale ou pyélo-néphrite ascendante* (*Arch. gén. de méd.*, Paris, 1879, t. I, p. 289, 489 et 562).
5. Klebs. *Handbuch der Path. Anat.*, Berlin, 1868, t. I.
6. N. Hallé. *Urétérites et pyélites* (th. Paris, 1886-87, n° 275).
7. Gosset. *Loc. cit.*, p. 37.
8. Reblaud. *Des infections du rein et du bassinet consécutives à la compression de l'uretère par l'utérus gravide* (Cong. fr. de chir. de Paris, 1896, p. 116-220).
9. Bonneau. *De la compression des uretères par l'utérus gravide et des pyonéphroses consécutives* (th. Paris, 1893, n° 342).
10. Gosset. *Loc. cit.*

d'agents microbiens. La rétention rénale devient suppurée et l'examen du liquide permet d'y constater la présence de la variété microbienne injectée dans la circulation.

Les expériences de Posner et Lewin [1], les faits cliniques de Baginsky [2], de Heubner, de Finkelstein [3] conduisent au même résultat.

La conclusion qui découle naturellement de ces faits, c'est la nécessité d'opérer dès le début les rétentions rénales aseptiques, de façon à prévenir leur transformation en poches suppurées.

4° LÉSIONS DU REIN OPPOSÉ. — Dans les rétentions aseptiques, il n'y a pas de raison pour que le rein opposé soit malade. Au contraire, il s'hypertrophie et supplée à l'insuffisance de l'autre rein. Cette *hypertrophie compensatrice* nous a paru manquer dans les lésions suppurées du rein; lorsqu'elle existe, elle est toujours moins marquée que dans les hydronéphroses. De plus si la suppuration est ancienne, le rein opposé, hypertrophié ou non, offre des lésions de néphrite. S'agit-il de simples lésions irritatives de l'épithélium dues à l'élimination des toxines? Ces lésions disparaîtront-elles dès que le rein suppuré aura été largement incisé par la voie lombaire et déversera ses produits aseptiques au dehors? c'est présumable. Mais dans tous les cas, l'absence que nous avons parfois notée d'hypertrophie compensatrice au niveau du rein soi-disant sain, les lésions de néphrite probablement temporaires mais n'existant pas moins au moment où l'on intervient, tout cela constitue un nouvel argument contre la néphrectomie d'emblée. Ne vaut-il pas mieux évacuer d'abord par la néphrostomie la collection suppurée? le rein opposé verra ses lésions disparaître et c'est alors que l'on pourra plus judicieusement songer à une intervention plus complète.

En somme dans les rétentions rénales, tout plaide en faveur d'une intervention précoce. C'est seulement grâce à l'opération pratiquée dès le début que l'on aura de grandes chances de faire un traitement conservateur.

Dans le traitement de toute rétention rénale, il y a deux indications à remplir : 1° évacuer la collection; 2° prévenir son retour, c'est-à-dire rétablir l'écoulement normal et complet de l'urine par l'uretère. A la première indication répond la néphrostomie; la seconde est remplie au moyen des opérations plastiques sur le rein et l'uretère.

1. Posner et Lewin. *Uber Autoinfection von Darmaus* (*Berl. med. Gesellschaft*, séance du 30 janvier 1895).
2. Baginsky. *Uber pyelonephritis im Kindersalter* (*Deut. M. Woch.*, 1897, n° 25).
3. Finkelstein. *Uber Cystitis in Saüglingsalter* (*Jahrb. f. Kinderheilk*, Bd 43, 1896, p. 148).

Autrefois il était d'usage dans toute étude des lésions chirurgicales du rein, d'établir un long parallèle entre les avantages comparés de la néphrostomie et de la néphrectomie. A l'heure actuelle, les indications de ces deux opérations si différentes commencent à être nettement établies. La néphrectomie trouve son indication formelle dans les néoplasmes du rein et dans la tuberculose. C'est à la néphrostomie qu'il faut recourir *dans les rétentions rénales*, et cela d'une façon systématique.

Pour défendre soit la néphrectomie, soit la néphrostomie, les chirurgiens invoquent la valeur fonctionnelle du rein. Et dans cette appréciation, les uns ont en vue la valeur fonctionnelle du rein *malade*, les autres ne voient que la valeur du rein opposé, c'est-à-dire du *rein présumé sain*. Il est nécessaire de se mettre d'accord.

Ce n'est pas parce que des moyens de contrôle très scientifiques auront démontré l'intégrité du rein opposé, qu'il faudra supprimer le rein, siège de la rétention. Dans ce cas, la néphrectomie n'aurait pas d'inconvénient, mais elle n'est peut-être pas nécessaire. Inversement, ce n'est pas parce qu'une coque rénale paraît dépourvue de toute valeur sécrétoire qu'il faut en pratiquer l'ablation. La néphrectomie dans un tel cas ne sera sans danger que si le rein opposé est intact. Ce qui revient à dire que deux données sont nécessaires pour résoudre le problème : la valeur du rein opposé, la valeur de la poche.

Or, dans bien des cas, ces données sont impossibles à acquérir. D'autres fois, elles ne peuvent être déterminées qu'au prix d'inconvénients et même de dangers tels qu'il n'y a pas lieu de les rechercher.

Dans les hydronéphroses simples, il est superflu de rechercher l'état du rein opposé : il n'y a pas de raison pour qu'il soit malade. Le cathétérisme de l'uretère de ce côté peut être pratiqué, ce sera un précieux moyen de recherche scientifique, mais dans la pratique on peut s'en passer, il est bon de s'en passer. Dans les cas exceptionnels où l'on se trouve en présence d'un rein unique, le cathétérisme de l'uretère serait précieux. Mais pour nous qui défendons systématiquement la néphrostomie contre la néphrectomie, nous n'avons pas à nous préoccuper d'une telle éventualité. Dans les rétentions septiques, le cathétérisme uretéral est inutile, et pour les mêmes motifs. De plus, il peut avoir des inconvénients. Bien qu'il n'y ait pas à proprement parler de véritable cystite dans les suppurations rénales chirurgicales, il n'en est pas moins vrai que le milieu vésical, traversé par le contenu septique du rein, se trouve contaminé. La sonde uretérale, obligée de traverser ce milieu, peut

jusqu'à un certain point contaminer le rein sain. En supposant cette objection écartée, il nous est inutile de connaître l'état du rein opposé, puisque systématiquement l'on doit faire la simple ouverture du rein suppuré et non pas son ablation. C'est seulement plus tard, après quelques mois, qu'il sera temps de parler de néphrectomie ou d'opération plastique sur l'uretère.

En présence de toute rétention rénale, septique ou non, on fera tout d'abord et sans se préoccuper de l'état du rein opposé, la simple ouverture lombaire, avec fistulisation du rein, c'est-à-dire la *néphrostomie*.

La néphrostomie fait disparaître les accidents immédiats, dus à la rétention. Elle amène avec le temps, du côté de la poche rénale et de l'uretère, une série de modifications heureuses.

On connaît bien à l'heure actuelle les modifications qui se passent au niveau de la vésicule biliaire, après cholécystostomie faite pour cholécystite suppurée. Si l'on intervient à nouveau après plusieurs mois sur une vésicule abouchée à la peau — par exemple, pour fermer une fistule qui ne disparaît pas spontanément, — on constate que la vésicule au lieu d'être enflammée, épaissie et friable comme l'avait montré la première intervention, est au contraire mince, souple, lisse, presque normale. Il en est de même pour les poches rénales suppurées, après néphrostomie. La paroi interne de la poche est lisse et régulière, la coque est souple et les tissus sont *peu infectés* ou *pas infectés*. Grâce à la fistulisation lombaire du rein et au déversement des produits septiques au dehors, l'uretère *a été mis au repos* et les lésions aiguës d'urétérite, assez fréquentes au niveau de l'origine des conduits, ont ainsi disparu. Nous citons dans notre thèse le cas d'une malade chez laquelle le cathétérisme urétéral avait toujours été impossible. Après une mise au repos de l'uretère prolongée pendant trois mois, Albarran put introduire une bougie, dilater progressivement le conduit qui était rétréci sur un point très limité, et assister, une fois la dilatation achevée, à la fermeture spontanée de la fistule lombaire.

La néphrostomie a encore un autre avantage. Un rein en tension donne un produit qui ne correspond pas à la valeur réelle de la poche. C'est seulement après ouverture du rein, au bout de quelques jours, que l'on peut apprécier le degré de conservation de la poche. Avant cela, on risque toujours de se tromper, de porter une appréciation trop faible et de rester au-dessous de la valeur réelle de l'organe. Et c'est là, croyons-nous, le plus puissant argument contre la néphrectomie d'emblée. Il faut supprimer la mise en tension, analyser le produit du rein quelques jours après et c'est seu-

lement alors qu'on peut apprécier équitablement la valeur fonctionnelle de la poche, et décider si l'organe mérite ou non d'être conservé.

Grâce à la néphrostomie préliminaire[1], la poche rénale revient en partie sur elle-même, l'infection de la coque diminue ou disparaît même complètement, et le chirurgien se trouve à peu près dans les mêmes conditions que s'il avait affaire à une simple hydronéphrose.

Qu'il s'agisse d'une rétention septique ou de rétention aseptique, 'opération sera donc faite en deux temps. Lorsque la néphrostomie aura donné tout ce que l'on est en droit d'en attendre, on cherchera à satisfaire à la seconde indication : rétablir la voie uretérale, c'est-à-dire supprimer la fistule lombaire. C'est donc une opération en deux temps, exactement comme pour certaines interventions sur l'intestin.

Rétablir le cours de l'urine, c'est substituer au drainage lombaire, installé provisoirement, le drainage normal par l'uretère. Et pour que l'uretère draine la poche rénale, il faut que les conditions essentielles de tout bon drainage soient réalisées; c'est dire que l'uretère doit s'aboucher *largement* au *point le plus déclive* de la poche. Or il n'en est jamais ainsi, spontanément.

Dans toutes les poches rénales que nous avons obtenues expérimentalement, ou dans les pièces que nous avons eues à notre disposition, nous avons remarqué un détail constant : c'est que l'uretère s'abouche à mi-hauteur de la poche. Il persiste donc au-dessous de lui une *cuvette profonde*. De plus, l'orifice d'abouchement, toujours assez étroit, est souvent rétréci par une valvule résultant de l'adossement des muqueuses. En supposant que l'uretère s'abouchât au point le plus déclive de la poche, le drainage n'en serait pas mieux assuré, car le conduit est plus ou moins lésé, plus ou moins rétréci dans tout son parcours contre la poche rénale. Ces lésions du *segment rénal* de l'uretère s'opposent à un drainage régulier.

Si l'uretère s'abouche trop haut, et si son segment rénal est mal calibré, il n'y a qu'à supprimer ce segment rénal et à suturer le bout inférieur de l'uretère — c'est-à-dire la partie saine — au point le plus déclive de la poche. C'est à ce double but que répond la *transplantation de l'uretère*.

Transplanter l'uretère, c'est, après section du conduit au niveau de l'extrémité inférieure du rein, suturer le bout inférieur à la poche

1. La néphrostomie préliminaire répond aux mêmes indications que l'anus artificiel pratiqué comme premier temps d'une intervention sur le tube digestif.

rénale, comme on implante dans le procédé de gastro-entérostomie en Y de Roux, le bout inférieur de l'intestin sur l'une des faces de l'estomac. La transplantation de l'uretère, pratiquée par Küster [1], a donné d'excellents résultats à Cramer, à Fenger, à Elliot, à Trendelenburg; en France, elle a été faite avec succès par Bazy, qui a écrit sur cette opération, qu'il appelle *urétéro-pyélo-néostomie*, un très intéressant article paru ici même, dans la *Revue de chirurgie*, en 1897. Delbet [2] l'a pratiquée une fois avec succès.

On peut d'une façon plus simple arriver au même résultat, en conservant la continuité de l'uretère et en pratiquant une anastomose latérale entre le conduit et le point le plus déclive de la poche (anastomose latérale de l'uretère ou procédé d'Albarran [3]).

Ce n'est pas seulement au niveau du point le plus déclive, c'est encore au niveau du point le plus mince, qu'il faut pratiquer la bouche rénale. Comme le point le plus mince n'est pas forcément toujours le plus déclive, il peut arriver qu'un cul-de-sac persiste au-dessous de l'anastomose. C'est dans de pareils cas qu'on doit recourir à des opérations complémentaires, comme la résection partielle du rein ou le capitonnage de la poche.

Dans des cas exceptionnels, lorsque le segment rénal de l'uretère est normal, c'est-à-dire perméable, on peut s'en servir comme voie de déversement. Seulement, il est nécessaire, pour placer l'orifice au point le plus déclive, de faire la section de la cloison qui sépare la cavité rénale de la lumière de l'uretère (section de l'éperon).

En résumé, dans le traitement de toute rétention rénale, il faut procéder en deux temps : 1° La néphrostomie permettra à la poche de revenir en partie sur elle-même; l'analyse du liquide écoulé par la fistule lombaire montrera la valeur de l'organe. Et enfin, dans le cas de rétention septique, la néphrostomie préliminaire mettra l'uretère au repos et facilitera la *désinfection* des tissus; 2° Dans un second temps on rétablira la voie urétérale, grâce à la section de l'éperon (cas exceptionnels) ou au moyen de l'anastomose latérale de l'uretère à la poche (opération de choix).

Nous avons publié, dans un récent travail, neuf cas, avec opérations plastiques sur le rein et l'uretère, appartenant tous à Albarran. Parmi ces cas, quelques-uns sont aujourd'hui assez anciens, pour qu'il soit permis de parler de résultats éloignés.

Parmi ces neuf cas, nous comptons une mort.

1. Küster. *Arch. f. kl. Ch.* Bd. 44.
2. Delbet. *Acad. de Méd.*, Paris, 1898.
3. Voir, pour tout ce qui a trait à ce procédé, la th. de doctorat de Gosset, *loc. cit.*

Les autres se répartissent ainsi :

Un cas avec sonde urétérale à demeure; guérison.

Un cas avec simple dilatation de l'uretère; guérison.

Un cas avec section de l'éperon; guérison.

Dans les cinq autres cas, Albarran pratiqua, suivant son procédé, l'anastomose latérale de l'uretère à la poche. Nous ne comptons qu'un insuccès. Les quatre autres malades sont restés définitivement guéris. Et si nous ajoutons que la guérison persiste depuis vingt-quatre mois (Obs. I), depuis dix-huit mois (Obs. II), depuis douze mois (Obs. V), on voit quels précieux résultats on est en droit d'attendre de la chirurgie conservatrice, dans le traitement des rétentions rénales.

L'opération comprendra deux temps : 1° la néphrostomie préliminaire; 2° quelques semaines ou quelques mois après, l'opération urétérale.

ÉTUDE

DE L'ÉPITHÉLIOMA BRANCHIAL DU COU

BRANCHIOME MALIN DE LA RÉGION CERVICALE

Par Victor VEAU

Interne méd. d'or des hôpitaux de Paris.

Il existe au niveau du cou des tumeurs d'une physionomie tout à fait spéciale; elles sont caractérisées :

a. Au point de vue étiologique, par leur apparition à l'âge adulte et leur existence presque exclusive dans le sexe masculin;

b. Au point de vue clinique, par leur malignité toute spéciale;

c. Au point de vue anatomique, par leur structure épithéliale, leur siège latéral, leur voisinage immédiat des vaisseaux et leurs adhérences très précoces à la veine jugulaire interne;

d. Enfin leur point de départ achève de leur donner une place à part dans l'étude des tumeurs du cœur. En effet elles ne se développent aux dépens d'aucun des organes de la région. Elles pourraient mériter le nom d'essentielles. On s'accorde généralement aujourd'hui à leur assigner comme point de départ les reliquats de l'appareil branchial.

De ces multiples caractéristiques, cette dernière est la plus importante, c'est elle qui a fait donner à ces tumeurs le nom d'*épithéliomas branchiaux du cou* [1].

1. Ces tumeurs ont été nommées pour la première fois par Volkmann « *brangiogene Halscarcinome* ». Reverdin et Mayor ont traduit littéralement en français « carcinome branchiogène ». A cette dénomination je préfère celle d'épithélioma branchial, et voici pourquoi :

1° Le terme branchiogène a une étymologie grecque (βραγχιου, branchie; γεννωω, j'engendre). De par cette étymologie ce mot doit avoir un sens actif qui ne se comprend pas. On s'explique qu'il ait été employé par un vice de langage analogue à celui qui a permis de dire « fièvre hématogène » dans le sens de fièvre produite par un épanchement de sang; « pigment hématogène » dans le sens de pigment dont l'origine est le sang, etc... De même Volkmann a pu dire carcinome branchiogène dans le sens de carcinome développé aux dépens de l'appareil branchial. C'est là une incorrection; il faut conserver aux mots en « gène » un sens actif.

2° Le terme branchial a sur le terme branchiogène l'avantage d'être déjà

I. — Historique.

C'est Volkmann[1] qui créa l'épithélioma branchial du cou. En 1882 dans un mémoire très court intitulé « Das branchiogene Halscarcinome », il rapporte trois observations de tumeurs épithéiales adhérentes à la veine jugulaire interne.

Guttmann[2], l'année suivante, émit des doutes sur la conception de Volkmann et conclut d'après un cas qu'il avait observé que les épithéliomas branchiaux du cou ne sont que des cancers de lobules aberrants de la glande thyroïde.

Néanmoins Bruns[3] se rattache à l'hypothèse de Wolkmann et rapporte en 1884 l'observation d'un carcinome branchiogène.

C. Regnault[4], en 1897, dans une étude sur les tumeurs malignes des vaisseaux, publie une courte observation qui semble être celle d'un épithélioma branchial du cou.

La même année Quarry-Sylcock[5] rapporte sommairement trois observations. Il croit ces tumeurs fréquentes, mais il n'ose affirmer le rôle des arcs branchiaux dans leur production.

Un an plus tard (1888), Reverdin et Mayor[6] publient une observation très détaillée de tumeur maligne de la région sous-maxillaire et se prononcent très nettement en faveur de l'origine branchiale.

employé dans des circonstances analogues. On dit : kyste branchial, fistule branchiale, malformation branchiale, fibro-chondrome branchial... etc., pour désigner un kyste, une fistule, une malformation, un fibro-chondrome, dont l'origine est l'appareil branchial. On dira de même un épithélioma branchial pour désigner une tumeur développée aux dépens de l'appareil branchial.

Ce n'est pas moi du reste qui ai créé ce terme de branchial. Volkmann a déjà dit « *branchiogene oder branchial Halscarcinome* ». Reverdin et Mayor ont traduit après lui (*loc. cit.*, p. 165, l. 33) « carcinomes branchiogènes ou branchiaux ». C'est le premier terme qui a prévalu jusqu'à ce jour; il eût été préférable que ce fût le second.

Enfin je dis comme Volkmann épithéliomas branchiaux du cou. Ce n'est pas là un pléonasme pour indiquer le siège de ces tumeurs; c'est pour montrer qu'il y a d'autres épithéliomas branchiaux, ce sont ceux qui se développent autour de la cavité buccale. (Voir Anat. pathol. et pathog.)

1. Volkmann. *Cent. f. Chir.*, 1882, 28 janv., fasc. 4, p. 49.
2. Gutmann. *Zur Entwickelung des sogenannten Branchiogenecarcinome*, th. Berlin, 1883, 29 pages.
3. Bruns. *Das Branchiogenecarcinome des Halses.* (*Beit. z. klin. Chir.*, 1884, t. I, p. 371.)
4. C. Regnault. *Die malignen Tumoren des Gefässcheide.* (*Arch. f. klin. Chir.*, 1887, t. XXXV, p. 50.)
5. Quarry-Sylcock. *Cystic epitheliom of the Neck.* (*Brit. med. journal*, 1887, March 19, p. 620.)
6. Reverdin et Mayor. *Epithélioma pavimenteux, lobulé branchiogène.* (*Rev. de la Suisse romande*, 1888, p. 162.)

La même année H. Richard[1], dans un mémoire sur les tumeurs branchiales, rapporte deux observations nouvelles recueillies à la clinique de Bruns. Il introduit une notion des plus importantes : le carcinome branchiogène peut se développer sur un kyste, une fistule branchiale.

Treiberg[2], Jadynsky[3], Ammon[4] rapportent trois autres observations.

Le travail le plus important est celui que le Prof. Gussenbauer[5] publia en 1892, à l'occasion du jubilé de Billroth. Il rapporte huit observations nouvelles et se prononce en faveur de l'origine branchiale. Les observations contiennent des détails très intéressants sur les symptômes, les difficultés opératoires, mais elles sont presque muettes sur la description histologique.

Depuis cette époque l'existence de l'épithélioma branchial est universellement admise en Allemagne. Eigenbrodt[6] raconte au Congrès de chirurgie allemande (1894) les difficultés qu'il eut pour extirper une de ces tumeurs. A l'étranger on fait couramment le diagnostic du carcinome branchiogiène (les observation de Perez en font foi). Et en France cette affection était totalement ignorée[7].

Cependant en 1897, MM. Berger[8], Plauth[9] montrent qu'à côté de l'épithélioma branchial du cou il faut admettre l'existence des cancers de lobules aberrants de la thyroïde. J'aurai à m'expliquer sur leurs arguments.

Brintet[10] (de Montpellier), en 1898, rapporte deux faits nouveaux de Tédenat et fait une revue générale basée sur les vingt et une observations qu'il a recueillies.

1. H. Richard. *Ueber Geschwulste der Kiemensfalten.* (*Beit. z. klin. Chir.*, 1888, t. III, p. 165.)
2. Treiberg. *Zur Kasuistik des primæren Halscarcinome.* (*Wratsch*, 1883, n° 9, p. 129.)
3. Jadynsky. *Un cas de cancer primitif du cou.* (*Gaz. Lak.*, 1888, t. VIII, p. 25-27.)
4. Ammon. *Ueber das branchiogene carcinome.* (Th. inaug. Erlangen, 1891, 35 pages.)
5. Gussenbauer. *Beitrage zur Kenntniss der branchiogene Geschwulste.* (*Festschrift Th. Billroth*, 1892, p. 250.)
6. Eigenbrodt. *Branchiogene Carcinome.* (*Verhandlung des deutschen Gessellschaft f. Chir.*, 1894, p. 35.)
7. Nos traités classiques, même les plus récents, ne lui consacrent qu'une simple mention.
8. P. Berger. *Epithélioma branchiogène et épithéliome aberrant de la thyroïde*, Cong. franç. de chirurgie, 1897, séance du 18 oct., Comptes rendus, p. 15.
9. Plauth. *Ueber Cystadenoma papilliferum des Halses.* (*Beit. z. klin. Chir.*, 1897, t. XIX, p. 335.)
10. Brintet. *Contribution à l'étude des carcinomes branchiogènes*, th. Montpellier, 1898.

Enfin un mémoire de Perez (avril 1899) contient six observations. C'est le travail le plus intéressant par l'abondance des détails histologiques. Perez est le seul auteur qui ait discuté la nature du carcinome branchiogène, mais il a accepte l'hypothèse de Volkmann sans chercher à la vérifier [1].

Ainsi donc l'épithélioma branchial n'est connu que depuis 1882. Est-ce à dire que cette affection n'existait pas avant cette époque? On serait tenté de le croire, car les auteurs allemands ne mentionnent que deux observations très célèbres de Langebeck, publiées en 1881 dans un mémoire sur la pathologie des veines (c'est le premier mémoire paru dans les *Arch. f. klin. Chir.*, connues sous le nom d'*Archives de Langenbeck*). Cependant, si les auteurs qui ont écrit sur la question avaient ouvert un recueil d'anatomie pathologique, ils y auraient trouvé un grand nombre d'observations indiscutables mais connues sous un autre nom. C'est l'*épithélioma primitif des ganglions du cou*, le *cancer des parotides accessoires, des sous-maxillaires aberrantes*, le *cancer des vaisseaux du cou*, etc.

En France, ces tumeurs avaient été étudiées surtout par Bergeron [2] (1872), Humbert [3] (1878), Chambard [4] (1880 et 1889). L'attention de Verneuil avait été attirée sur elles : la plupart des observations rapportées sortent de son service. Dans les seuls Bulletins de la Société anatomique j'ai réuni huit observations. Elles sont dues à Blache [5] (1865), Kalindero [6] (1865), Hayem [7] (1865), Rendu [8] (1869), Stoicesco [9] (1873), Bourdon [10] (1872), Nicaise [11] (1878), Jouliard [12] (1898) [13].

1. Perez. *Ueber branchiogenen Carcinome.* (*B. z. klin. Chir.*, 1899, t. XXIII, fasc. 3, p. 595.)
2. Bergeron. *Tumeurs ganglionnaires du cou*, th. agrég. de Paris, 1872.
3. Humbert. *Des néoplasmes des ganglions lymphatiques*, th. agrég., Paris, 1878, p. 108 et 118.
4. Chambard. *Du carcinome primitif des ganglions lymphatiques.* (*Rev. mens. de méd. et chir.*, 1880, n° 2, p. 81.) *Nouvelle contribution à l'étude du carcinome des ganglions lymphatiques.* (*Prog. méd.*, 1889, n° 22, p. 405.)
5. Blache. *Epithélioma de la région cervicale.* (*Bull. Soc. anat.*, 1865, p. 177.)
6. Kalindero. *Tumeur épithéliale de la région carotidienne.* (*Bull. Soc. anat.* 1865, p. 273.)
7. Hayem. *Sur un cas de tumeur ganglionnaire comprimant la trachée.* (*Gaz. hebdom.*, 1865, 8 fév., n° 6, p. 85.)
8. Rendu. *Epithélioma des ganglions du cou.* (*Bull. Soc. anat.*, 1869, p. 206.)
9. Stoicesco. *Cancer des ganglions du cou.* (*Bull. Soc. anat.*, 1873, p. 296.)
10. Bourdon. *Carcinome primitif des ganglions du cou.* (*Bull. Soc. anat.*, 1872, p. 310.)
11. Nicaise. *Epithélioma primitif des ganglions du cou.* Th. Humbert agrég., 1878, p. 118.
12. Jouliard. *Cancer de la glande sous-maxillaire*, th. Paris, 1888, n° 141.
13. Dans le relevé de ces observations anciennes je n'ai retenu que celles qui contenaient un examen histologique. Et cependant bien des observations

Pour moi (mémoire présenté au concours pour la médaille d'or et th. 1900), j'ai eu l'occasion d'observer six cas d'épithéliomas branchiaux du cou. J'ai rapproché ces observations de celles déjà publiées et j'en ai tiré un tableau symptomatique assez net pour qu'à l'avenir le diagnostic de l'épithelioma branchial soit possible et peut-être même facile. Avec mon ami B. Cuneo, j'ai étudié avec soin les caractères histologiques de ces tumeurs et j'ai montré leur grande analogie avec les tumeurs mixtes para-buccales (*Arch. de méd. expérim.*, 1900). Enfin nous avons pu confirmer l'hypothèse de Volkmann, en trouvant autour de la veine jugulaire interne les débris épithéliaux qui sont l'origine des épitheliomas branchiaux. Nous avons pu assister à la production et à la transformation de ces débris en étudiant l'évolution des arcs branchiaux.

II. — Étiologie.

On serait porté à croire que l'épithélioma branchial est absolument exceptionnel. Tout en reconnaissant que ces tumeurs sont rares, je ne crois pas qu'on doive les considérer comme des curiosités pathologiques. Elles ont été méconnues jusqu'à ce jour parce que nos traités classiques les mentionnent à peine. Mais j'espère qu'à l'avenir le clinicien pensera à elles et les trouvera peut-être fréquentes. « On ne voit, a dit Ranvier, que ce que l'on connaît déjà. »

J'ai réuni dans les recueils d'anatomie pathologiques 48 observations d'épithéliomas branchiaux. Et je ne puis m'empêcher d'être frappé de ce fait que les auteurs qui ont écrit sur la question ont pour la plupart observé plusieurs cas (Quarry-Sylcock : — 3. — Richard : — 3. — Gussenbauer : — 8. — Perez : — 6. — Moi-même j'ai observé 6 malades atteints de cette affection).

Ajoutons que l'épithélioma branchial n'est pas comme les kystes, les fistules, une tumeur qui se reconnaît par la simple dissection, il faut le microscope pour l'individualiser. Aussi comprend-on que cette affection ait pu être ignorée si longtemps.

On peut dire qu'il y a deux variétés étiologiques d'épitheliomas branchiaux du cou :

anciennes sont des épithéliomas branchiaux; j'en suis convaincu par la lecture des faits cliniques. Telles sont les observations de Larrey (1847), Gorre (1842), Tesnière (1842), Testre (1843), Staw (1844), Viscaro (1852), Huguier (1854), Stirel (1858), Perbin (1860), Curling (1861), Poland (1864), etc. Je n'ai pas voulu les retenir, en raison du manque de critérium histologique.

a. Un cancer *primitif* : l'affection d'emblée maligne s'est développée sur un cou normal.

b. Un cancer *secondaire* : le cancer n'est que la transformation maligne d'une tumeur préexistante. Richard a montré que le cancer branchial peut se développer sur un kyste dermoïde, une fistule congénitale. J'admets qu'il peut prendre naissance dans des tumeurs mixtes primitives du cou; tumeurs encore mal connues, mais dont il existe de nombreux exemples. C'est de la sorte que se peuvent expliquer ces cas de tumeurs bénignes pendant un grand nombre d'années (6 ans : Bourdon ; — 12 ans : Victor Veau) qui subitement deviennent douloureuses, augmentent de volume et évoluent dès lors comme une tumeur maligne. Il se passe pour les épithéliomas branchiaux du cou ce qui se passe pour les cancers de la parotide, de la sous-maxillaire, du voile du palais. Nous verrons que ce rapprochement étiologique est pleinement justifié par la structure histologique.

A part cette notion très importante, on ne sait rien de l'étiologie essentielle du cancer branchial du cou, comme du reste de l'étiologie de tous les cancers.

En interrogeant la statistique, on voit que l'hérédité, les antécédents personnels, les professions, les habitudes ne méritent pas d'entrer en ligne de compte.

L'étude de l'*âge* est plus intéressante. On apprend que l'épithélioma branchial du cou est un cancer des gens âgés. Sur 48 observations [1], je trouve :

De 20 à 30	ans	2	cas.
30 à 40	—	2	—
40 à 50	—	12	—
50 à 60	—	19	—
60 à 70	—	11	—
70 à 80	—	2	—

Il est encore plus curieux de voir que ce cancer s'observe presque exclusivement dans le *sexe masculin*. Je trouve

Homme.....	47	cas.
Femme.....	1	—

il s'agissait alors (Blache) d'une tumeur mixte dégénérée. Cette prédominance chez l'homme est singulière. Peut-être les obser-

1. Une nouvelle observation vient d'être publiée par Jose Ribera y Sans, professeur de clinique chirurgicale à Madrid. *Epithelioma del cuello, extirpacion con resection de ocho centimetros de yugular interna.* (*Revista de med. y cir.*, n° 619.)

vations ultérieures rétabliront-elles l'équilibre. Mais cette particularité méritait d'attirer l'attention, car il est incontestable que le cancer

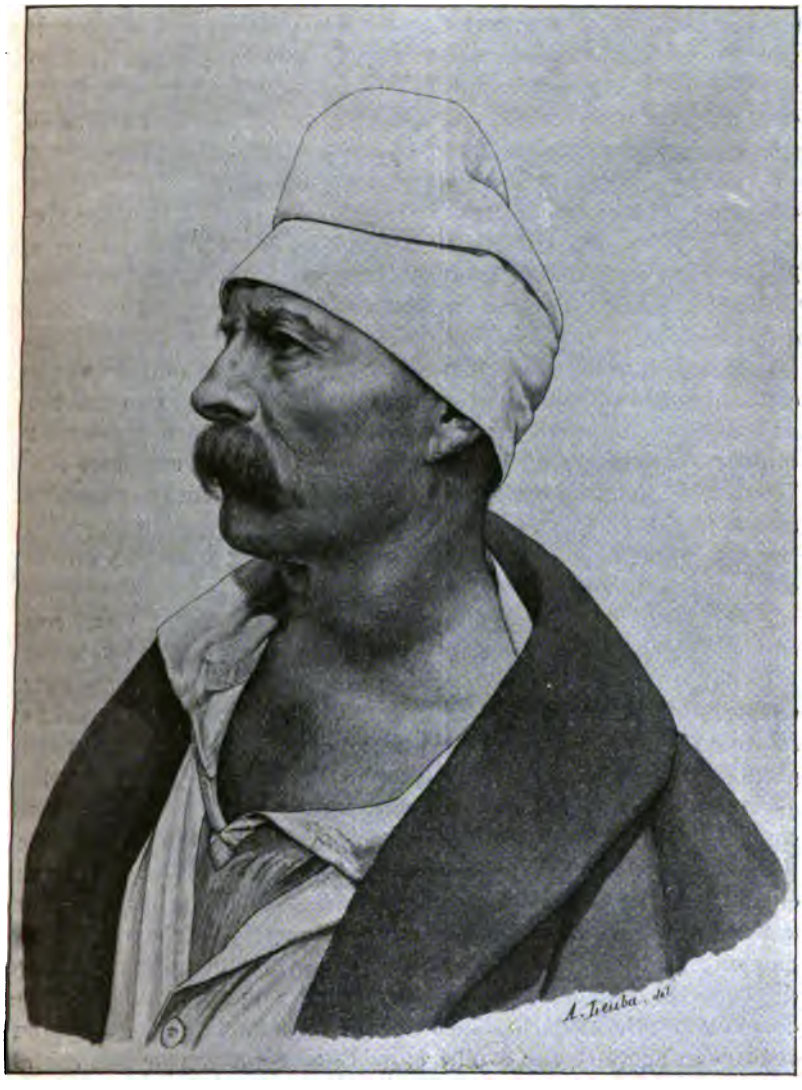

Fig. 1. — Épithélioma branchial du cou.

branchial est, comme le cancer de la langue, du pharynx, l'apanage du sexe masculin.

III. — Étude clinique. — Symptomes.

Le malade atteint d'épithélioma branchial du cou est un homme âgé qui se présente avec une tumeur de la région carotidienne. Il raconte que cette tumeur existe depuis quelques mois. D'abord mobile et roulant sous le doigt, elle a peu à peu perdu sa mobilité et a augmenté de volume. Les douleurs sont apparues plus ou moins vives, l'état général s'est peu à peu altéré.

Le chirurgien pense immédiatement à un ganglion néoplasique secondaire, il s'évertue à trouver du côté des cavités la cause première de l'affection. Quand ses recherches ont été infructueuses, il peut être assuré qu'il est en présence d'un épithélioma branchial.

Examinons en détail chacun des symptômes que peut présenter cette affection.

Début. — C'est le plus souvent par hasard que le malade s'aperçoit d'une tumeur siégeant sur les parties latérales du cou au voisinage de l'os hyoïde ou de l'angle de la mâchoire. A ce moment la tumeur est dure, arrondie, mobile; la peau qui la recouvre n'est jamais adhérente. Le malade n'accuse aucune douleur, aucune gêne fonctionnelle. Peu à peu la tumeur augmente et inquiète le patient par son volume, puis les douleurs apparaissent, variables comme siège, comme intensité.

Bientôt pour la tumeur, pour les douleurs, le patient vient consulter le chirurgien.

Le début peut être différent. — Souvent la tumeur, après s'être accrue lentement pendant quelques mois, évolue plus rapidement et acquiert en quelques semaines un volume considérable. Gussenbauer parle d'un malade chez qui la tumeur a grossi à vue d'œil. D'autres fois, au lieu d'avoir un accroissement régulier progressif, la tumeur subit des poussées au cours desquelles elle augmente de volume. (Gussenbauer, Brintet.) — Enfin il arrive que l'épithélioma branchial se développe sur une tumeur préexistante. Le malade dans ces cas possède depuis longtemps, quelquefois même depuis sa naissance, une tumeur qui est tantôt dure (tumeur mixte primitive du cou, Nicaise, Bourdon, Victor Veau), tantôt molle (kystes congénitaux, H. Richard). Cette tumeur subitement devient douloureuse et s'accroît; elle évolue alors comme un cancer branchial. Dans des cas tout à fait exceptionnels, l'affection débute par des douleurs (Brintet), des troubles respiratoires (Stoicesco).

La durée de cette période est de deux à six mois.

Signes physiques. — Le cancer branchial du cou se présente avec des signes que nous devons analyser.

A l'inspection, on constate que la tumeur occupe la région carotidienne; elle apparaît soit au-dessous de l'angle de la mâchoire, soit au niveau de la grande corne de l'os hyoïde. Mais lorsque la tumeur augmente de volume, elle empiète sur les régions voisines; elle remonte alors en haut dans la région parotidienne, quelquefois jusqu'au lobule de l'oreille (Perez), descend en bas jusque dans le creux sus-claviculaire et même dans le médiastin, peut atteindre en

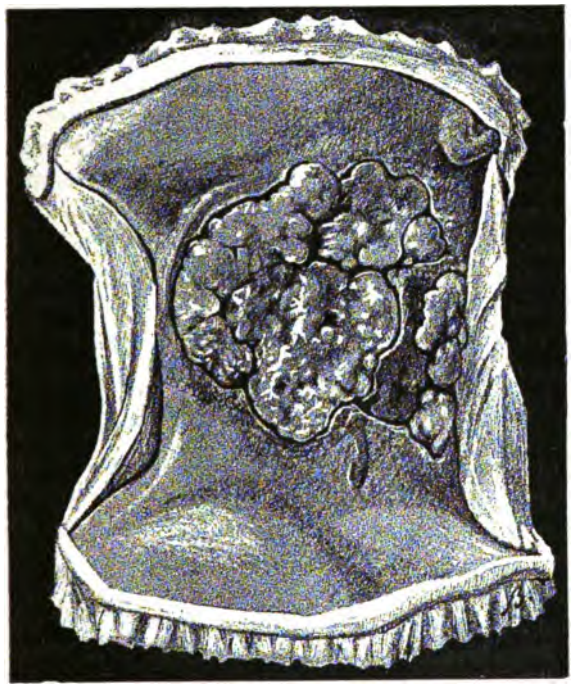

Fig. 2. — Épithélioma des ganglions du cou primitif. (Musée de M. E. Nicaise, hôpital Laennec.)

avant la ligne médiane et s'étendre en arrière jusque sous le trapèze.

En règle générale la tumeur a tendance à se développer suivant un axe oblique en bas et en dedans, parallèle au bord antérieur du sterno-cléido-mastoïdien.

La tumeur forme une saillie en rapport avec son volume. La peau qui la recouvre est presque toujours normale.

L'*ulcération* se produit à une époque très tardive; aussi est-elle rare dans le cancer branchial. Quelquefois elle est spontanée, due à l'envahissement de la peau. Plus souvent elle est consécutive à l'in-

cision faite par un médecin qui croyait à un abcès. Elle a tous les caractères des ulcérations néoplasiques (fig. 2).

L'*œdème*, la dilatation des veines superficielles, sont exceptionnels malgré les connexions de la tumeur avec la veine jugulaire interne (Langenbeck. Gussenbauer).

Une teinte violacée du côté correspondant de la face est signalée par Jadynski.

A la *palpation*, il est facile de se rendre compte que la tumeur est profonde, recouverte par le sterno-cléido-mastoïdien. En effet, quand on fait contracter le muscle, la tumeur disparaît ou est refoulée en avant et en dedans.

La *consistance* de la tumeur est variable. Au début elle est dure, souvent d'une dureté de bois. En augmentant de volume elle peut conserver cette dureté, mais plus souvent elle se ramollit et sa consistance varie suivant le degré de ramollissement.

Quelquefois (Volkmann, Perez) la tumeur donne une sensation de mollesse pseudo-fluctuante, due à des matières fongueuses. Mais beaucoup plus souvent la tumeur est franchement fluctuante. Elle a souvent été incisée pour un abcès; cependant, dans ces cas, on note toujours que la tumeur fluctuante au centre, présentait des bords très nettement indurés.

Le *volume* est progressivement croissant. Grosse comme une bille, une noix, quand le malade la reconnaît, la tumeur atteint bientôt le volume d'un œuf, du poing. Souvent elle ne dépasse pas ce volume. Quelquefois cependant elle devient grosse comme une tête d'enfant (Volkmann).

La *forme* du néoplasme peut être précisée par la palpation. Au début, la tumeur est régulière, comme encapsulée; elle est nettement arrondie. Plus tard elle devient ovoïde, son grand axe est alors oblique en bas et en avant, parallèle au bord antérieur du sterno-cléido-mastoïdien. Mais bientôt la tumeur se moule sur les organes qui l'avoisinent et ne tarde pas à leur adhérer.

Les *adhérences* du néoplasme doivent être précisées avec soin. Les adhérences à la peau sont les plus faciles à reconnaître. Au début, la tumeur est toujours indépendante des téguments, c'est là un fait très important qui doit être recherché avec soin; il permet de différencier les épithéliomas branchiaux des tumeurs de la peau. Les adhérences à la peau sont toujours tardives et même, à une époque très avancée, elles ne sont pas la règle. (Reverdin.)

Les adhérences au sterno-cléido-mastoïdien, au maxillaire, à l'os hyoïde, au larynx s'observent à une époque plus ou moins avancée et sont souvent très difficiles à préciser.

Au début, la tumeur est donc mobile; mais, en raison des connexions avec la veine jugulaire interne, la mobilité verticale est moins nette que la mobilité transversale. J'ai observé ce caractère avec une très grande netteté.

Quelquefois la tumeur semble animée de battements. Ce sont plutôt des soulèvements, dus aux pulsations de la carotide (Jadynski, Victor Veau).

Dans le cas de tumeur kystique on peut observer une pseudo-réduction (Victor Veau).

L'ascension de la tumeur pendant la déglutition n'est mentionnée que dans les observations de Brintet et de Richard. C'est donc (malgré l'affirmation de Brintet) un symptôme rare.

Examen de la bouche, du pharynx, du larynx, etc.

Cet examen est de la plus haute importance, sans lui on ne saurait jamais faire le diagnostic d'épithélioma branchial.

En présence d'une tumeur de la région qui nous occupe, le chirurgien devra, avec le plus grand soin, rechercher toute trace de cancer sur les lèvres, la langue, l'épiglotte, l'amygdale, le voile du palais, le pharynx, l'œsophage, le corps thyroïde, les fosses nasales, les glandes salivaires, l'oreille. Il devra penser aux tumeurs malignes de l'estomac, de l'intestin et même examiner le testicule. Lorsqu'un examen très approfondi lui aura révélé l'intégrité de tous ces organes, il sera en droit de faire le diagnostic d'épithélioma branchial.

Quand la tumeur est volumineuse, elle peut refouler la muqueuse du sillon sublingual; il est absolument exceptionnel qu'elle lui adhère (Reverdin et Mayor). C'est là un caractère remarquable de voir combien ces néoplasmes ont *peu de tendance à envahir le plancher buccal alors qu'ils adhèrent presque toujours aux vaisseaux, souvent au sterno-cléido-mastoïdien et très tardivement à la peau.*

D'une façon exceptionnelle la tumeur peut faire saillie dans la cavité pharyngienne (Kalyndero).

Les auteurs qui ont examiné les *pupilles* n'ont trouvé aucune modification.

Symptômes fonctionnels. — Les symptômes fonctionnels sont beaucoup moins nets que les signes physiques.

La *douleur* est notée dans un grand nombre d'observations, mais elle apparaît à une époque variable et est d'une intensité très inégale. Elle débute presque toujours quelques semaines ou quelques mois après l'apparition du cancer. C'est d'abord la tumeur elle-même qui est douloureuse à la pression, puis elle devient le siège

de sensations permanentes de tension, de battement. Enfin les douleurs deviennent lancinantes, comparées par les malades à des piqûres d'aiguilles, des coups de lancettes.

Ces sensations locales s'accompagnent d'irradiations dans les régions temporales ou frontales. Les malades le plus souvent croient être atteints de névralgie faciale.

Dans les tumeurs bas situées on peut observer des irradiations dans le bras (Perez). Il est rare que ces douleurs acquièrent une intensité très considérable (Richard, Jadynski, Treiberg). L'absence complète de douleur n'est pas exceptionnelle.

Les *troubles respiratoires* sont notés dans un grand nombre d'observations. Ce n'est le plus souvent qu'une simple gêne au moment des efforts. Mais l'asphyxie peut devenir imminente et, dans trois cas, on dut faire une trachéotomie (Hayem, Ammon, Gussenbauer).

Les *troubles de la voix* accompagnent presque toujours cette gêne respiratoire. La voix est rauqne, bitonale ou même presque éteinte. Il n'est pas exceptionnel d'observer une petite toux sèche et continuelle qui est très agaçante pour la malade (Jadynski, Victor Veau).

L'examen laryngoscopique, dans tous ces cas, permettrait sans doute de reconnaître soit un envahissement néoplasique des replis aryténo-épiglottiques, soit un œdème glottique, soit une paralysie de la corde vocale.

La *gêne de la déglutition*, quand elle existe (Kalindéro, Ammon, Jadynski, Victor Veau) est peu marquée.

Lorsque la tumeur est volumineuse, quand elle a envahi les sterno-cléido-mastoïdiens, elle peut gêner certains mouvements de la tête ou de la mâchoire.

Enfin, dans deux cas, il a été observé une parésie du côté correspondant de la langue (Gussenbauer, Langenbeck).

Les *altérations de l'état général* sont en rapport avec la cachexie cancéreuse.

Évolution. Complication. Pronostic.

L'épithélioma branchial du cou a une évolution relativement rapide.

La tumeur, qui avait au début le volume d'une bille, d'une noix, s'accroît d'abord lentement; bientôt elle évolue avec plus de rapidité. Souvent sa marche est comme intermittente sans qu'on puisse attribuer une cause à ces poussées successives. Dans quelques cas

rares l'évolution est si rapide que le malade « voit augmenter sa tumeur » (Gussenbauer).

En général le malade vient consulter le chirurgien de deux à six mois après avoir reconnu l'existence d'une tumeur[1].

Souvent il est déjà trop tard pour intervenir, et le malade succombe en quelques semaines.

Quand l'intervention a été tentée, les chirurgiens n'ont souvent pratiqué qu'une extirpation *sciemment incomplète* et, dans ces cas, la progression de la tumeur a été souvent si rapide que les malades n'ont même pas eu la satisfaction morale de quitter l'hôpital.

D'autres fois le chirurgien a cru pratiquer une *ablation totale*. Il était intéressant de se demander ce qu'étaient devenus ces malades. Malheureusement, la plupart des observations ici, comme pour les autres cancers, sont muettes sur les résultats ultérieurs. Voici les seuls renseignements que j'ai pu recueillir.

Sur : 31 extirpations totales :
- 5 morts presque immédiates;
- 14 sans renseignements;
- 10 récidives et morts dans la 1re année;
- 2 guérisons après un an (Eigenbrodt, Victor Veau : opéré de J.-L. Faure).

La récidive s'est produite presque toujours de un à deux mois après l'ablation et la mort n'a tardé que de quelques mois.

Causes de mort. — L'*intervention* seule peut être meurtrière. Langenbeck a perdu un de ses malades vingt-huit heures après l'opération.

Un des malades de Gussenbauer mourut trois jours après l'intervention de *thrombose de la carotide interne*. Un de mes malades, opéré par M. Rieffel, est mort huit jours après l'opération, probablement pour la même cause.

La mort est presque toujours l'effet de la *cachexie cancéreuse*.

Les malades peuvent aussi être entraînés plus rapidement par une complication. La plus fréquente est l'*ulcération des vaisseaux*, la mort est instantanée. Elle a été observée par Kalindero, Volkmann, Bourdon.

Un malade de M. Rendu est mort *subitement*. M. Laborde, dans ces cas, invoqua l'excitation du vague.

L'asphyxie par *œdème de la glotte* n'est pas exceptionnelle (Hayem, Pérez).

1. Naturellement je n'ai en vue ici que les cancers d'emblée (voir Étiologie, p. 352) et non ceux qui se développent sur une tumeur préexistante (kystes, tumeurs mixtes).

Les malades de Verneuil, Stoicesco (1873), de Nicaise (1876) sont morts d'infection purulente.

Dans aucun cas la mort n'a été causée par la généralisation.

La *durée totale* de l'affection, dans les cas qui nous sont connus, est en général de six mois à deux ans [1].

On voit donc que le *pronostic* de l'épithélioma branchial du cou est des plus graves, et il semble que cette malignité tienne non seulement à la nature de la tumeur, mais à son siège dans le voisinage des vaisseaux et du nerf vague.

Diagnostic.

Le diagnostic de l'épithélioma branchial du cou est probable, quand on est en présence d'une tumeur maligne de la région carotidienne ayant tous les caractères d'un *cancer secondaire* des ganglions et qu'on ne peut trouver le néoplasme primitif.

Aussi, en face d'une affection de cette nature, le premier devoir du clinicien est d'examiner avec un soin scrupuleux les organes dont les cancers peuvent réagir sur les ganglions cervicaux : la langue, les lèvres, le pharynx, le larynx, l'oreille, le corps thyroïde. Les cancers de ces organes déterminent des adénites cervicales qui siègent d'abord dans la région hyoïdienne. Les adénites du cancer de l'œsophage sont plutôt sus-claviculaires. Enfin le cancer de l'estomac, de l'intestin et même du testicule peuvent retentir sur les ganglions du cou.

Il faut savoir examiner le malade avec attention, l'interroger avec beaucoup de soin afin de dépister les formes frustes de ce cancer. Le diagnostic d'épithélioma branchial est d'autant plus ferme que l'on est plus assuré qu'il n'y a pas de cancer primitif.

Mais il est des cas d'une difficulté extrême; ce sont ceux dans lesquels le cancer branchial a ulcéré le pharynx ou l'œsophage. On ne pourra faire qu'un diagnostic de probabilité quand la tumeur aura précédé de plusieurs mois l'apparition des symptômes fonctionnels.

On a bien dit que l'adénite cancéreuse différait de l'épithélioma branchial; elle serait plus indolente, adhérerait moins rapidement aux organes avoisinants (les observations de Gussenbauer, de Pérez sont particulièrement intéressantes à ce point de vue). Mais ce ne

1. Je dois mentionner à part l'observation de Bourdon : la tumeur qui existait depuis six ans a été opérée une première fois; la récidive se produisit un an après. Je n'ai pas la date de la mort. On peut dire que cette tumeur est comme un intermédiaire entre les tumeurs mixtes et le cancer.

sont là que des détails de peu de valeur. Le grand criterium clinique est l'absence dûment reconnue de cancer primitif.

Le *cancer de la peau* peut simuler un épithélioma branchial ulcéré. Mais, en interrogeant le malade, on apprend que la tumeur dès le début appartenait aux téguments. Du reste l'ulcération du cancer de la peau est beaucoup plus précoce que l'ulcération du cancer branchial [1].

Les épithéliomas branchiaux ont été souvent pris pour des *abcès* en raison de leur fluctuation. Cependant, chez ces derniers, l'évolution est en général plus rapide. Ordinairement on peut déterminer la cause de ces abcès. La fluctuation est en général plus manifeste; et quand on incise une tumeur branchiale ce n'est pas du pus franc qui s'écoule, mais une sérosité chargée de grumeaux où l'examen histologique montre souvent des globes épidermiques (Reverdin et Mayor, Gussenbauer).

Le *sarcome des ganglions lymphatiques du cou* est, lui aussi, une tumeur maligne. Mais il s'observe chez des sujets en général plus jeunes; il est fréquemment bilatéral. La tumeur est formée par l'agglomération de ganglions longtemps indépendants les uns des autres.

L'examen du sang devra être fait avec beaucoup de soin. Mais il est des cas où le cancer branchial a déterminé une adénite du côté opposé (Pérez, Gussenbauer); dans les tumeurs déjà anciennes tout est envahi. Souvent alors les caractères des deux affections se rapprochent tellement que c'est le microscope seul qui peut fixer le diagnostic.

La *tuberculose des ganglions* est une affection du jeune âge. Mais elle peut s'observer chez le vieillard; on l'invoque souvent dans les cas de tumeurs mixtes dégénérées. Cependant en général elle est bilatérale; la tumeur irrégulière est formée de plusieurs ganglions mobiles; la marche est plus lente, enfin elle s'observe chez la femme aussi bien que chez l'homme.

On pourrait penser à la *syphilis* dans les cas où le malade en serait atteint. Il suffira alors de faire l'épreuve du traitement.

Les *tumeurs du sterno-cléido-mastoïdien* peuvent être prises pour un épithélioma branchial par un chirurgien non prévenu, et le diagnostic doit être très difficile quand la tumeur adhère au muscle. Mais ces tumeurs sont tellement rares! En faisant préciser le mode

1. On conçoit cependant, d'une façon tout à fait théorique, qu'il puisse exister des débris embryonnaires superficiels sous-cutanés. Les néoplasmes de ces débris vont créer des cancers dont le diagnostic avec le cancer de la peau sera absolument impossible.

de début, on arrivera en général à reconnaître l'indépendance du muscle.

Au début du cancer branchial on pourrait croire à un *fibrome du cou*. De Quervain [1], dans un important mémoire, a montré que ces tumeurs sont plus mobiles, plus régulières. C'est au début un diagnostic des plus difficiles. Mais la marche de l'affection ne tarde pas à fixer le clinicien.

Paltauf [2] a décrit des *tumeurs de la glande carotidienne*. Ce sont des néoplasmes très rares (5 obsery.). Ils sont moins malins que le cancer branchial et siègent toujours exactement dans la bifurcation de la carotide primitive. Le diagnostic de cette affection doit être des plus délicats.

Il existe au niveau du cou un groupe de tumeurs très hétérogènes qu'on désigne sous le nom de *kystes sanguins du cou*. Ce sont, en général, des tumeurs bénignes. Leur nature est variable. Ce sont : soit des angiomes (Farabeuf, Reclus [3]), soit des anévrysmes, soit des dilatations veineuses simples, soit des ganglions ramollis devenus le siège d'une hémorragie, soit enfin de véritables épithéliomas branchiaux comme j'en ai observé deux exemples. C'est dire que les caractères de ces tumeurs sont essentiellement variables.

Très délicate est la distinction du cancer branchial avec les cancers de la *glande sous-maxillaire* et de la *parotide*. Ils ont tous la même évolution, les mêmes symptômes. C'est par le siège seul que l'on peut faire le diagnostic. Si on examine le malade tout au début de l'affection il est déjà souvent difficile de préciser la situation de la tumeur et d'affirmer son indépendance de la sous-maxillaire et de la parotide. A plus forte raison le diagnostic devient absolument impossible à une époque tardive.

Quand le cancer branchial a envahi une de ces glandes on croirait peut-être que l'on peut, à l'aide du microscope, poser un diagnostic. Il n'en est rien. Il existe dans ces glandes deux sortes de cancers : un cancer glandulaire, qui est un épithélioma alvéolaire, et un cancer spécial, véritable tumeur mixte dégénérée. La première variété est facile à distinguer, mais la seconde est absolument identique au cancer branchial. En résumé, quand la tumeur a envahi une glande, rien ne permet de faire le diagnostic d'épithélioma branchial.

1. Quervain. *Ueber die Fibrome des Halses.* (*Arch. f. klin. Chir.*, 1899, t. LVIII, f. I, p. 1.)
2. Paltauf. *Ueber Geschwulste der Glandula carotica.* (*Ziegler's Beit. z. path. Anat.*, 1892, t. XII, f. 2, p. 260.)
3. Reclus. *Angiome caverneux communiquant avec la veine jugulaire interne.* Soc. chir., 3 mai 1882, p. 340, rapport Farabeuf.

L'*inflammation chronique de la glande sous-maxillaire* peut simuler absolument le cancer branchial. J'en ai observé un bel exemple dans le service de M. Terrier.

Homme; 51 ans. La tumeur a débuté il y a quatre ans, sous l'angle de la mâchoire. Actuellement la tuméfaction descend jusqu'à l'os hyoïde et s'étend depuis le bord antérieur du sterno-cléido-mastoïdien jusqu'au creux sous-maxillaire. En haut, elle soulève le plancher buccal. L'état général est bon. L'extirpation a été des plus pénibles. La tumeur adhérait de toute part; la veine jugulaire fut disséquée. On ne vit pas l'artère. Le malade guérit. L'examen histologique montra une abondante infiltration de cellules autour des acini à peine modifiés. Je crois être en présence d'une inflammation chronique. Je ne pense pas à la syphilis en raison de l'intégrité des vaisseaux. En l'absence de toute cause, je pencherais vers la lithiase.

Il est impossible de distinguer l'épithélioma branchial du *cancer aberrant de la thyroïde*. « Les symptômes sont ceux d'une tumeur « kystique maligne à marche rapide qui envahit la peau, s'infiltre « dans les plans profonds et s'ouvre rapidement à l'extérieur. » (Berger.) On verra plus loin (chap. Pathogénie) ce qu'il faut penser de ces diagnostics.

J'arrive maintenant à une série de tumeurs qui peuvent se transformer en épithéliomas branchiaux. Le diagnostic en est des plus délicats.

Les *tératomes du cou* sont des raretés cliniques. Ils s'observent le plus souvent dès la naissance. En général ils sont durs et restent stationnaires. Mais ils peuvent subir des transformations malignes et évoluer dès lors comme un épithélioma branchial (Pupovac) [1].

Les *fistules congénitales*, les *kystes dermoïdes* ou *mucoïdes* ne ressemblent en rien à l'épithélioma branchial; mais ils peuvent s'enflammer formant des abcès qui sont quelquefois difficiles à distinguer de l'épithélioma branchial. Enfin ces fistules, ces kystes, peuvent subir une transformation maligne et devenir de vrais épithéliomas.

Il en est de même des *tumeurs mixtes primitives du cou* (Pozzi) [2]. L'âge de leur apparition, la lenteur de leur évolution permettent avec la plus grande facilité de les distinguer du cancer branchial. Mais ces tumeurs peuvent, elles aussi, devenir malignes.

1. Pupovac. *Ein Fall von Teratoma colli.* (*Arch. f. klin. Chir.*, 1896, t. LIII, f. 1, p. 59.)
2. Pozzi. *Chondrome primitif d'un ganglion sous-maxillaire*, (*Bull. Soc. nat.*, 1872, p. 251.)

A quel signe pourra-t-on reconnaître la transformation? C'est là un point très délicat et qu'il serait très important de pouvoir préciser. Quand la tumeur devient douloureuse et s'accroît rapidement, on est en droit de redouter une transformation. Il faut immédiatement intervenir et ne pas attendre que la marche de l'affection vienne justifier des craintes trop légitimes.

IV. — Anatomie pathologique. Pathogénie.

Étude macroscopique. — *Aspect extérieur.* — La *forme* de la tumeur au début est assez régulièrement sphérique; elle est comparée à une bille. Plus tard elle devient ovoïde. La masse néoplasique est souvent bosselée, irrégulière; sur la tumeur principale s'implantent des tumeurs accessoires rattachées par un pédicule quelquefois très grêle. Mais lorsque la tumeur est devenue volumineuse, sa forme est absolument irrégulière en raison des prolongements qui se développent entre tous les organes et surtout en raison des adhérences qui ne permettent pas de préciser des limites.

Le *volume* du néoplasme est en rapport avec son développement. La tumeur est grosse comme une bille, une noix; quand elle est reconnue, elle acquiert bientôt les dimensions d'un œuf, d'une orange. Quelquefois le malade meurt de cachexie avant que la tumeur ait dépassé ce volume. Mais le néoplasme peut acquérir des proportions beaucoup plus considérables; il peut atteindre le volume d'une tête d'enfant et même d'adulte.

Aspect intérieur. — Une coupe de la tumeur la montre formée par un tissu blanc lardacé fasciculé (Volkmann), comparable à celui du cancer du sein. En se développant, la tumeur peut conserver cette structure; elle forme alors une masse dure qui donne à la coupe une apparence plus ou moins homogène.

Fréquemment la tumeur se ramollit. Son centre est formé par une mase caséeuse; elle ressemble alors à un ganglion tuberculeux. Par ce fait les épithéliomas branchiaux se rapprochent de certaines formes de tumeurs mixtes des glandes salivaires.

Souvent la tumeur forme un *kyste* renfermant un liquide séro-sanguinolent chargé de grumeaux ou même du sang pur (2 cas, Victor Veau). Les parois de ces pseudo-kystes ont une épaisseur qui peut atteindre plusieurs centimètres. La surface interne est presque toujours tomenteuse, irrégulière, tapissée de bourgeons souvent exubérants. Dans le cas où l'épithélioma branchial s'est développé sur un kyste préexistant, la paroi est lisse et mince dans une cer-

taine étendue et présente en un point le bourgeonnement caractéristique.

Rapports. — Il est important de préciser les connexions primitives de la tumeur. L'épithélioma branchial se développe toujours

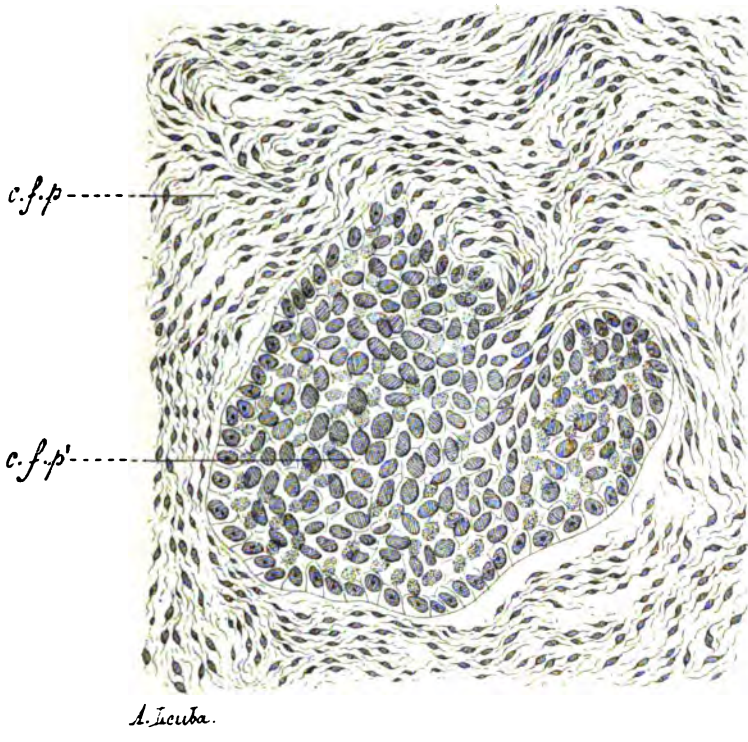

Fig. 3. — *c.f.p.*, cellules dissociées dans le stroma, qui contrastent avec *c.f.p'*, cellules nettement épithéliales réunies en amas.

au voisinage de la grande corne de l'os hyoïde. Quand il prend naissance au-dessous de cet os, il se rapproche du cartilage thyroïde et se place en dedans des vaisseaux carotidiens (Ammon, Rendu). Quand la tumeur prend naissance au-dessus de l'hyoïde elle s'éloigne de la ligne médiane et se place à la partie postérieure du creux sous-maxillaire, très souvent sous l'angle de la mâchoire, toujours en dehors des vaisseaux. En résumé ces tumeurs semblent se développer en un point quelconque d'une ligne étendue de l'angle de la mâchoire au cartilage cricoïde, par conséquent parallèle au bord antérieur du sterno-cléido mastoïdien.

En raison de son accroissement la tumeur peut s'étendre dans les régions avoisinantes, soit que des prolongements se développent, soit que le néoplasme envahisse les organes avoisinants. — *En dedans*, la tumeur peut atteindre et dépasser la ligne médiane, elle dévie alors

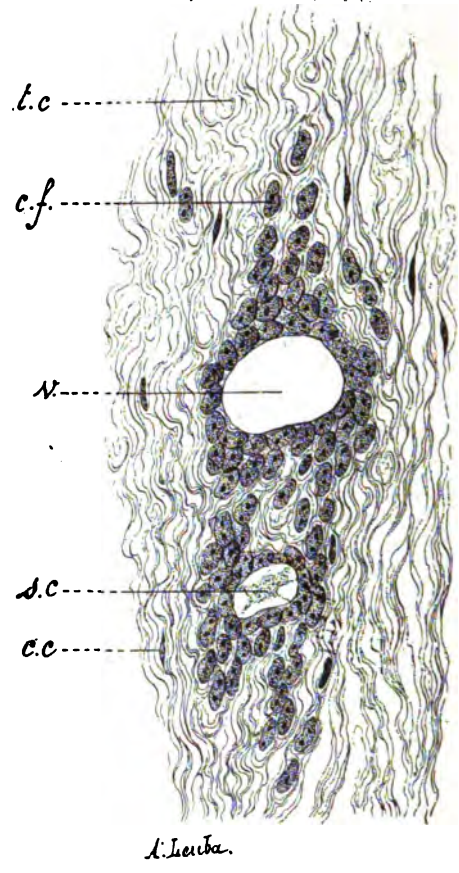

Fig. 4. — *t.c.*, tissu conjonctif qui sépare les cellules épithéliales (*c.f.*) réunies en vésicules (*v.*) avec sécrétion muqueuse (*s.c.*).

le conduit laryngo-trachéal. (Dans un cas de Kalindero, la saillie du cartilage thyroïde répondait à une verticale abaissée de l'angle de la mâchoire.) — *En haut*, la masse néoplasique peut s'étendre dans la région parotidienne et même atteindre l'apophyse mastoïde; elle recouvre quelquefois le bord inférieur du maxillaire inférieur (Reverdin et Mayor, Richard). Un des prolongements les plus intéressants est celui qui existe du côté de l'apophyse styloïde (Volk-

mann). — *En arrière*, la tumeur peut envahir la nuque, s'insinuant au-dessous du sterno-cléido-mastoïdien et du trapèze. — *En bas*, elle peut s'étendre jusqu'à la clavicule et même descendre derrière l'articulation sterno-claviculaire (Perez), dans le médiastin (Hayem).

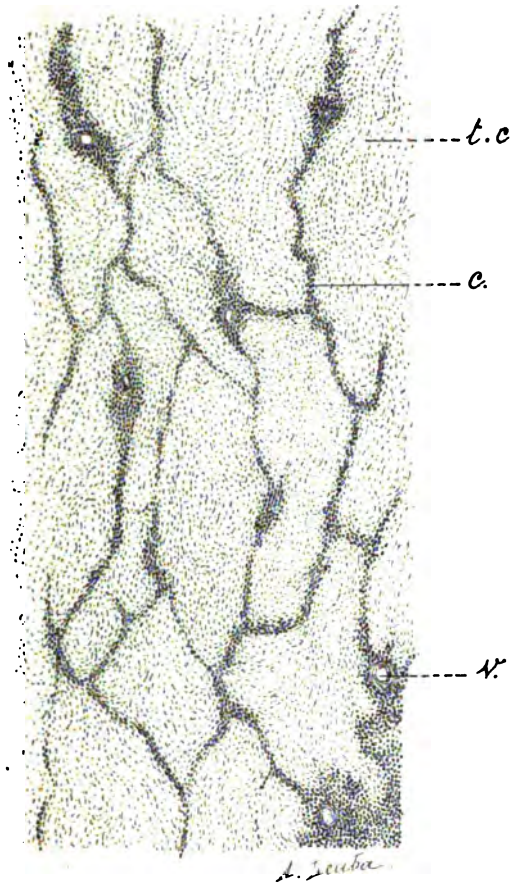

Fig. 5. — Réseau de cellules (*c.*), séparées par du tissu conjonctif (*t.c.*), réunies par places autour des rameaux (*v.*).

— *Profondément*, enfin, la tumeur envoie des prolongements qui s'insinuent entre les organes. Fréquemment un de ces prolongements s'avance vers le larynx, repousse en dehors les vaisseaux et arrive au contact du pharynx. D'autres fois le prolongement se développe en dehors des vaisseaux, s'avance jusque sur les muscles scalènes et entre en contact avec le plexus brachial, le nerf phrénique (Langenbeck).

Les connexions de la tumeur avec les organes qui l'entourent peuvent se faire de deux façons : par simple contact, par envahissement néoplasique.

Dans le premier cas, la tumeur possède comme une capsule. Celle-ci existe toujours au début, mais le processus néoplasique ne tarde pas à l'envahir. Alors la tumeur envahit les organes avoisinants.

Adhérences. — Les adhérences à la *veine* sont presque constantes, et ce fait est un des plus intéressants dans l'étude de l'épithélioma branchial. Il est noté dans 28 observations. Les adhérences se font sur la face antérieure du vaisseau à peu près au niveau du tronc thyro-lingo-facial ; elles sont précoces, elles existent dans la tumeur du volume d'une noix, encore complètement indépendante des organes avoisinants. Elles se font sur une étendue de 2 à 5 centimètres (dans un cas de Gussenbauer on dut réséquer la veine sur une longueur de 10 centimètres).

Je remarque ce fait, que dans deux cas seulement, Perez, Richard, ont observé une trombose du tronc ; ce qui semblerait indiquer que le processus néoplasique n'a pas envahi les parois. Ce serait des adhérences de nature spéciale qui tiendraient au développement de la tumeur sur un organe adhérent à la veine. Ce fait semble bien montrer que le néoplasme n'est pas une tumeur primitive du vaisseau, contrairement à ce qu'avait pensé Langenbeck en 1861.

Dans quelques cas, ce n'était pas le tronc qui était adhérent, mais les rameaux tout près de leur terminaison. Ces rameaux ont été sectionnés au cours de l'intervention et, comme on ne pouvait pas pincer et lier le bout central, on dut lier le tronc lui-même.

Les adhérences à l'*artère* sont beaucoup moins fréquentes que les adhérences à la veine. Elles se font soit au niveau de la carotide primitive, soit un peu plus haut sur la carotide externe. Elles ne remontent pas au-dessus de l'origine de la linguale. Elles peuvent se faire avec la face postérieure de l'artère (Gussenbauer).

Il est un fait important : les adhérences à l'artère n'existent jamais sans des adhérences à la veine, ce qui semblerait indiquer que celles-ci sont toujours primitives et celles-là secondaires.

Les connexions du néoplasme avec l'artère peuvent aboutir à la production d'une ulcération. Dans un cas de Kalindero, l'orifice siégeait sur la carotide externe, au-dessus de l'origine de la thyroïdienne supérieure.

Les adhérences de la tumeur avec les *nerfs* sont presque aussi fréquentes. Elles se font principalement avec le nerf pneumo-

gastrique. Le tronc peut être accolé à la masse néoplasique, plus ou moins difficile à disséquer; il peut aussi être inclus dans le tissu de nouvelle formation. Gussenbauer, dans un cas de ce genre, dut faire une incision libératrice. Le processus néoplasique peut avoir envahi le nerf dissociant ses fibres. Ergenbrodt, Gussenbauer durent faire la résection du vague sur une longueur de près de 10 centimètres.

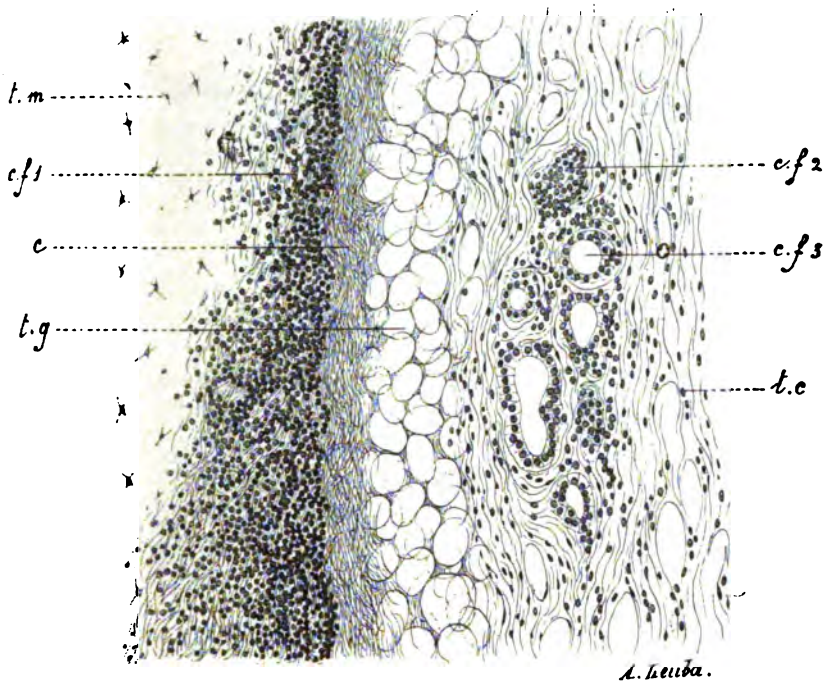

Fig. 6. — *t.m.*, amas de tissu myxomateux bordé de cellules (*c.f.s*); une capsule conjonctive (*c.* et *t.g.*) entoure la tumeur et renferme des cellules disposées en vésicules (*c.f* 3).

Gussenbauer, dans un autre cas, peut se contenter de supprimer la moitié du nerf.

Les adhérences avec les *muscles* sont beaucoup plus fréquentes. On peut dire qu'elles sont presque la règle quand la tumeur acquiert un certain volume. Ces adhérences se font presque toujours avec le sterno-cléido-mastoïdien et en général au niveau du tiers moyen; dans plus de la moitié des cas où on est intervenu on dut réséquer une partie du faisceau charnu. Gussenbauer l'extirpa même dans toute son étendue. Plus rarement la tumeur a envahi le muscle digastrique, soit le ventre antérieur (Reverdin et Mayor), soit le ventre postérieur.

Les adhérences à la *peau* se produisent toujours à une époque tardive. Souvent même (Reverdin, Volkmann) alors que la tumeur adhère de toute part la peau est encore indépendante. Cet envahissement cutané aboutit à la production d'ulcération unique ou multiples (Nicaise, fig. 2).

La glande *sous-maxillaire* est quelquefois au contact direct de la tumeur, plus ou moins étalée à sa surface, refoulée presque toujours en haut et en dedans. Il est exceptionnel qu'elle soit envahie par le

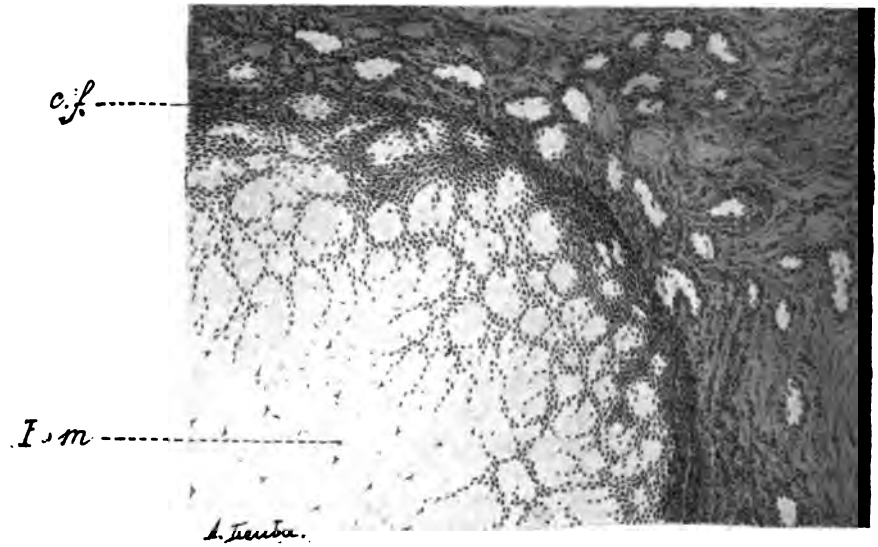

Fig. 7. — *c. f.*, cellules fondamentales. *F. s. m.*, tissu myxomateux.

processus néoplasique[1] (Reverdin, Bourdon, Gussenbauer). Il est encore plus exceptionnel de constater la participation de la parotide.

Le *corps thyroïde* est toujours indépendant de la tumeur. Dans 2 cas il y avait en même temps un goitre léger (Perez, Gussenbauer).

Les adhérences avec les *os* sont rares. Elles peuvent se faire avec la face interne de la branche horizontale du maxillaire inférieur. Perez, Reverdin durent réséquer une partie de l'os. D'autres fois la

1. Il convient de faire remarquer que ces envahissements ne sauraient être que tardifs. Si, au cours d'une première intervention, on trouve une glande envahie, on n'est pas en droit de faire le diagnostic d'épithélioma branchial; on doit penser à une tumeur de la glande. Dans les cas que je rapporte, l'envahissement a été constaté à l'autopsie, alors qu'une intervention avait montré l'intégrité de l'organe.

tumeur adhère à l'os hyoïde : dans un cas (Richard) la grande corne faisait saillie dans l'intérieur de la cavité kystique.

Le *cartilage thyroïde* peut aussi être inséparable de la masse néoplasique. D'autres fois la tumeur s'insinue entre le cartilage et l'os hyoïde, adhère à la membrane thyro-hyoïdienne, l'envahit et peut même la perforer (Stoicesco).

De même le néoplasme peut adhérer, envahir et perforer la *paroi pharyngienne* (Nicaise, Kalindero, Victor Veau).

Il est remarquable de constater que la tumeur adhère plus souvent au pharynx qu'à la muqueuse buccale. Dans une seule observation (Reverdin et Mayor) la muqueuse du sillon sublingual était envahie par une tumeur récidivée volumineuse qui avait englobé tous les organes.

Les *ganglions* sont rarement atteints dans l'épithélioma branchial (9 fois sur 48). Ils siègent alors soit au-dessous de la tumeur dans le creux sus-claviculaire, soit au-dessus d'elle dans le creux parotidien. Quelquefois les deux groupes sont pris simultanément (Gussenbauer), jamais ces ganglions n'ont pris un volume très considérable. Rendu, Perez, Gussenbauer ont rapporté des observations dans lesquelles les ganglions du côté opposé étaient envahis. Ces cas, heureusement, sont rares, car ils sont très difficiles et même impossibles à distinguer du lympho-sarcome. Il importe de remarquer que tous les ganglions hypertrophiés ne sont pas des ganglions néoplasiques, ils ne sont souvent qu'inflammatoires (Quarry, Sylcock, Victor Veau). Ces faits s'observent surtout dans les tumeurs ulcérées.

La *généralisation* est exceptionnelle. Il en est de l'épithélioma branchial comme du cancer de la langue, du pharynx. Je ne trouve que deux observations bien nettes. Perez et Gussenbauer ont trouvé à l'autopsie des noyaux métastatiques dans le foie, dans le poumon [1].

Étude histologique. — La structure de l'épithélioma branchial est complexe. Ce cancer ne ressemble pas aux autres formes d'épithélioma; aussi l'interprétation des détails histologiques peut prêter à la discussion.

L'épithélioma branchial se compose de cellules que j'appellerai épithéliales (voir plus loin), d'un stroma conjonctif et de vaisseaux.

1° Cellules épithéliales. — La *morphologie* de ces cellules est variable. Ce sont des éléments dont le volume varie de 5 à 20 μ.

1. Je ne peux faire état de l'observation d'Ammon, où il est noté des douleurs épigastriques avec hémathémèse et mœlena; l'autopsie n'a pas été faite. Perez, cependant, regarde ce cas comme un exemple de récidive.

Ils sont tantôt ovalaires, tantôt arrondis, tantôt étoilés, par conséquent essentiellement polymorphes. Le noyau est en général volumineux et possède plusieurs nucléoles. Le protoplasma est clair, souvent très peu abondant avec des vacuoles.

Le *mode de groupement* de ces éléments prime leur aspect individuel. Les cellules sont par places diffuses, isolées dans le stroma conjonctif ou myxomateux. On peut facilement les distinguer des cellules conjonctives par leur forme, leurs noyaux. En revanche, lorsque le stroma a subi la transformation myxomateuse, il devient très difficile de distinguer les cellules franchement myxomateuses des cellules épithéliales (fig. 7). Dans un grand nombre de cas les cellules épithéliales forment des traînées qui s'anastomosent en un réseau plexiforme (fig. 5). Pérez attachait une grande importance à cette disposition. Les cellules tendent alors à s'allonger parallèlement à l'axe des traînées; il n'y a pas de lumière au centre de ces boyaux. D'autres fois il existe un type en revêtement continu où les cellules prennent une disposition nettement épithéliale. De la profondeur se détachent des boyaux qui se continuent avec les cellules épithéliales dissociées dans le stroma (fig. 3). Enfin, dans d'autres cas, les cellules fondamentales forment des amas nodulaires de volume très variable. Les limites de ces amas sont toujours très peu nettes; il n'y a jamais de membrane d'enveloppe. C'est dans ces amas que l'on observe le plus souvent les dégénérescences.

Évolution. Dégénérescence. — Indépendamment de la nécrose, de la dégénérescence graisseuse, qui n'ont rien de spécial, on observe dans l'épithélioma branchial la production de globes épidermiques et de vésicules colloïdes. Les globes épidermiques se présentent sous trois aspects : globes typiques avec éléidinisation, globes épidermiques sans éléidinisation (globes muqueux de certains auteurs); globes épidermiques inversés analogues à ceux que l'on observe dans les tumeurs du thymus.

Ces globes sont rarement volumineux; ils s'observent surtout dans les parties vieilles de la tumeur. Les vésicules colloïdes sont très fréquents dans l'épithélioma branchial. Elles sont limitées par une ou deux assises de cellules cubiques ou cylindriques. Elles renferment une substance amorphe colorée en rose par l'éosine hématoxylique (fig. 4, 6, 7).

2° **Tissu conjonctif.** — Le tissu conjonctif dans l'épithélioma branchial existe sous deux formes également importantes : le tissu conjonctif adulte, le tissu myxomateux. — Le premier forme autour de la tumeur une capsule plus ou moins nette. Dans l'épaisseur de la tumeur il se dispose en faisceaux qui séparent, enserrent et sou-

vent atrophient les amas cellulaires. — Le tissu myxomateux existe à différents états de pureté. En certains points il est typique (fig. 6 et 7); d'autres fois on trouve dans la substance fondamentale des fibrilles plus ou moins anastomosées. Ce tissu se dispose de différentes façons : il forme souvent la masse centrale de la tumeur (fig. 6); d'autres fois, sur une coupe, il constitue une masse ronde entourée d'une bordure cellulaire (fig. 7). Souvent les cellules myxomateuses semblent se confondre avec les cellules épithéliales.

Au sein du tissu conjonctif il peut exister des *cellules cartilagineuses*.

3° Les **vaisseaux** sont constants dans l'épithélioma branchial; ils existent même dans les parties les plus actives et sont souvent au contact direct des cellules fondamentales épithéliales. Très souvent il existe des infarctus hémorragiques. C'est par la fusion de ces infarctus que l'épithélioma branchial peut former un kyste sanguin du cou.

Les lymphatiques sont quelquefois très développés et au contact direct des cellules fondamentales. Mais le plus souvent, dans ces cas, sur les préparations bien fixées, on peut encore déceler son endothélium.

Nature. Pathogénie. — On peut admettre que ces tumeurs sont de nature épithéliale en raison de la disposition des cellules, de leur groupement sous forme de vésicules, de leur dégénérescence en globes épidermiques. Mais ce sont des néoplasmes dans lesquels le stroma conjonctif (tissu myxomateux, cartilagineux) a une importance remarquable. Ce sont là de véritables *tumeurs mixtes* [1].

Il faut maintenant en rechercher le point de départ, car l'autonomie d'une tumeur ne peut être nettement constituée que lorsqu'on connaît son origine.

Procédons par exclusion. Étant donnée une tumeur telle que nous l'avons étudiée, un petit nombre de suppositions sont possibles.

A. Prend-elle naissance dans les ganglions lymphatiques, comme on l'a dit si souvent en France?

B. Ou dans un lobule aberrant de la glande thyroïde ou du thymus?

C. Ou dans une glande salivaire anormale?

D. Ou dans la glandule carotidienne?

1. Pour plus de détail sur ce point, voir *Archives de médecine expérimentales*, 1900: B. Cuneo et Victor Veau : *De la structure des épithéliomas branchiaux du cou*. Cette question est en réalité très complexe et nombre d'auteurs, en particulier les Allemands, feraient souvent de ces tumeurs des sarcomes vasculaires. On trouvera dans le travail mentionné les arguments qui nous ont permis d'accorder à toutes ces tumeurs une origine épithéliale.

Nous allons étudier les tumeurs décrites comme développées aux dépens de ces organes; nous verrons qu'elles ont des caractères différents de ceux que nous avons assignés à l'épithélioma branchial.

E. Nous en arriverons à formuler une autre hypothèse : ces tumeurs sont développées aux dépens de restes embryonnaires inclus lors de la régression des arcs branchiaux.

A. *Ganglions.* — Il se développe dans la région du cou toute une série de tumeurs qui sont essentiellement distinctes de celles que nous avons décrites; ce sont les différentes variétés de sarcomes. En revanche on trouve dans la littérature médicale un certain nombre d'observations étiquetées sous le nom de carcinome primitif des ganglions du cou. Elles sont dues à Chambard [1], Colrat et Lépine [2], Coyne [3].

En fait ces tumeurs diffèrent notablement de celles que j'ai décrites; jamais on n'y observe de dégénérescence muqueuse, de globes épidermiques, de tissu myxomateux. La disposition des cellules est toute différente, elles forment tantôt des nids épithélioïdes, tantôt des boyaux cellulaires anastomosés qui possèdent en général une cavité centrale. Ce sont là tous les caractères des vrais endothéliomes, et Ziegler [4] les considère comme tels.

D'ailleurs *a priori* il était difficile à l'heure actuelle d'admettre l'existence d'une tumeur épithéliale primitive des ganglions. Cette hypothèse, en effet, heurte de front les idées régnantes sur la spécificité cellulaire.

En revanche, il ne nous répugnerait en aucune façon de croire à de pseudo-épithéliomas primitifs des ganglions qui se développeraient aux dépens de débris embryonnaires inclus dans ces ganglions. En effet, ceci se comprend quand on examine les cous de fœtus. On y voit que les débris embryonnaires côtoient les ganglions lymphatiques volumineux à cet âge. Si les ganglions en se développant englobent un de ces débris, la disposition qui peut créer un épithélioma ganglionnaire d'apparence primitif se trouve réalisée. Ce fait existe pour le corps thyroïde (nous allons le voir dans un instant), pourquoi n'existerait-il pas pour les ganglions? Ce siège intra-gan-

1. Chambard. *Du carcinome primitif des ganglions lymphatiques* (*Rev. mens. de méd. et chir.*, 1880, n° 2, p. 81).
2. Colrat et Lépine. *Note sur un cas de carcinome primitif ganglionnaire* (*Rev. mens. de méd. et chir.*, 1878, n° 5).
3. Coyne et Perret. *Cancer primitif des ganglions* (*Lyon médical*, 1885, n° 1, p. 5).
4. Ziegler. *Traité d'anatomie pathologique microscopique*, édition française, p. 352.

glionnaire des débris pourrait à la rigueur être soupçonné par la présence de tissu réticulé entre les formations épithéliales.

En résumé, donc, les vraies tumeurs ganglionnaires ne ressemblent en rien à celles que nous avons décrites. Les néoplasmes des ganglions identiques à nos cancers doivent être regardés comme des épithéliomas branchiaux développés aux dépens de débris embryonnaires inclus dans les ganglions au cours du développement.

B. *Lobules thyroïdiens ou thymiques aberrants.* — On a décrit au niveau du cou des tumeurs désignées sous le nom de cancers d'un corps thyroïde aberrant. Si les caractères de ces néoplasmes différaient de ceux de nos tumeurs, nous nous bornerions à les indiquer rapidement pour montrer que l'origine thyroïdienne de ces néoplasmes n'est pas un instant soutenable.

En réalité il n'en est rien. Lorsque nous parcourons la description histologique de ces cas (observ. de Trèves [1], Guttmann [2], Plauth [3], Berger [4], etc.) nous trouvons une grande ressemblance entre eux et certaines de nos observations.

Il se pose alors la question suivante : est-il des caractères qui séparent ces tumeurs des épithéliomas branchiaux? et leur origine thyroïdienne est-elle vraiment démontrée?

1° Le plus important de ces caractères est la formation de *vésicules colloïdes.*

Doit-on considérer la présence de ces vésicules comme une caractéristique de la nature thyroïdienne? Nous ne le pensons pas. On trouve, en effet, des vésicules colloïdes dans des tumeurs dont le point de départ thyroïdien ne peut même pas être discuté. Peut-on agiter cette origine pour des tumeurs de la parotide? Et pourtant Planteau [5] décrit en 1876 des sarcomes parotidiens où les vésicules étaient des plus nettes. M. Berger lui-même [6] en a observé de typiques dans les tumeurs du voile du palais. Des glandes thyroïdes aberrantes n'ont pas été rencontrées que nous sachions dans l'une et l'autre de ces régions.

2° On pourrait nous objecter qu'il ne s'agit là que de pseudo-

1. Trèves. *Malignant cyst of the Neck.* (*Trans. of the pathol. Soc.*, London, 1887, t. XXXVIII, p. 360).
2. Guttmann. *Zur Entwickelung des sogenannten branchiogenen Carcinome.* Th. Berlin, 1883, 29 pages.
3. Plauth. *Loc. cit.*
4. Berger. *Loc. cit.*
5. Planteau. *Contribution à l'étude du sarcome de la parotide.* Th. Paris, 1876, 97 pages, n° 129.
6. P. Berger, *Tumeurs mixtes du voile du palais* (*Rev. chir.*, 1897, t. XXVII, p. 526).

vésicules thyroïdiennes et que leurs sécrétions diffèrent de celles des vésicules vraies. Encore faudrait-il le démontrer. J'ai étudié un cas de tumeurs de la voûte palatine où le contenu des vésicules avait tous les caractères histo-chimiques de la sécrétion thyroïdienne vraie. Au surplus il faut reconnaître que c'est un point que les auteurs qui ont décrit des carcinomes thyroïdiens aberrants semblent avoir négligé de rechercher.

3° M. Berger attache une certaine importance au volume des vésicules et à la présence dans leur intérieur de végétations qu'il a très minutieusement décrites et si bien représentées. Plauth, lui aussi, les a observées. Ces végétations avaient déjà attiré l'attention de M. Cornil [1] dans l'épithélioma thyroïdien. Dans mes tumeurs j'ai souvent observé de très petites végétations. Je ne pense donc pas qu'on doive leur accorder une grande valeur.

4° Je remarque encore ce fait dans les observations de Plauth, de Berger : les vésicules sont situées dans une masse de cellules qui diffusent dans le stroma. Cornil, au contraire, montre que les vésicules de l'épithélioma thyroïdien sont isolées. Est-ce là un caractère très important? Je ne puis le dire. L'avenir se prononcera sur la valeur de ce fait.

En résumé je ne vois aucun des caractères de ces tumeurs qui ne puisse se rencontrer dans les tumeurs d'autres régions et en particulier dans l'épithélioma branchial.

Est-ce à dire que je veuille nier l'existence des tumeurs du corps thyroïde aberrant? Non, et la preuve en est que j'ai respecté les diagnostics déjà posés. Je n'ai pas voulu rapprocher ces tumeurs des épithéliomas branchiaux. Mais ce que je pense c'est que, actuellement, le microscope ne nous fournit pas de caractères distinctifs. Peut-être un jour on saura quelle est l'importance du tissu myxomateux. Peut-être on aura mieux étudié quels sont les caractères de ces glandules para-thyroïdiennes. C'est là un point qui devrait attirer l'attention et qu'il serait bien intéressant d'éclaircir.

Peut-être est-ce une question insondable, car si on réfléchit à l'origine du corps thyroïde (évagination ectodermique du 3e arc branchial) et à la situation des restes embryonnaires (ectoderme de revêtement des arcs branchiaux) que nous verrons être l'origine des épithéliomas branchiaux, on comprend que ces deux cellules juxtaposées semblables puissent avoir les mêmes affinités formatives. Une de ces cellules va faire le corps thyroïde vers la fin du premier

1. Cornil. *Sur le développement de l'épithélioma du corps thyroïde* (*Arch. de physiol.*, 1872, 2e série, t. II, p. 659, et pl. XXI).

mois; l'autre, sa sœur, sa voisine, va rester incluse et se mettre à proliférer à une époque tardive. Il est rationnel de penser qu'elle créera des tumeurs qui ressembleront beaucoup au corps thyroïde. M. Berger du reste avait déjà bien vu cette difficulté.

Une autre raison encore de la difficulté du diagnostic histologique des épithéliomas branchiaux avec les goitres aberrants, c'est que dans le corps thyroïde il existe des tumeurs dues à l'évolution de germes inclus dans le parenchyme glandulaire. Wölfler [1] l'a dit. J'en ai vu un beau cas présenté par Milian [2] à la Société anatomique. Ces tumeurs ont donc absolument la même origine et la même structure que nos épithéliomas branchiaux.

En résumé, d'une part, affinité pour une évolution thyroïdienne des restes embryonnaires, d'autre part possibilité d'une inclusion fœtale dans le corps thyroïde même, tout concorde pour rendre incompétent l'histologiste dans le diagnostic différentiel de l'épithélioma thyroïdien et de l'épithélioma branchial.

Des considérations d'ordre purement anatomique pourraient peut-être servir à essayer une distinction. Des goitres aberrants ne peuvent se développer que dans les glandules aberrantes du corps thyroïde. Or l'anatomie nous apprend que ces glandes existent derrière l'œsophage, autour de la thyroïdienne inférieure, dans le médiastin, etc. Pas un auteur n'en a mentionné dans la région sous-maxillaire ou vers l'angle de la mâchoire ni surtout dans la gaine des vaisseaux. C'est dire que les goitres aberrants ne doivent pas siéger dans ces régions. Et puisque l'histologie nous manque nous pouvons dire de par l'anatomie (malheureusement on connaît l'importance qu'il faut accorder à des détails de l'anatomie dont les anomalies sont si fréquentes), quand une tumeur s'éloigne tant soit peu du corps thyroïde, ne faites jamais le diagnostic de goitre aberrant.

On peut dire les mêmes choses pour le *thymus*. Pas un auteur n'a invoqué cette origine précisément parce qu'on ne connaît pas de débris thymiques dans la région carotidienne. Mais, au point de vue histologique, on peut observer dans l'épithélioma branchial tous les détails de structure qui caractérisent l'épithélioma thymique. J'ai décrit des globes épidermiques inversés absolument analogues à

1. Wölfler. *Entwickelung und Bau der Schildruse* (*Arch. f. klin. chir.*, 1883).
2. Bufnoir et Milian. *Epithélioma pavimenteux du corps thyroïde* (*Bull. Soc. anat.*, 1898, p. 252).

ceux que Paviot et Gerest[1] ont montré être la signature de l'épithélioma du thymus.

C. *Glandes salivaires aberrantes.* — L'origine de ces tumeurs aux dépens de glandules salivaires aberrantes n'a jamais été invo-

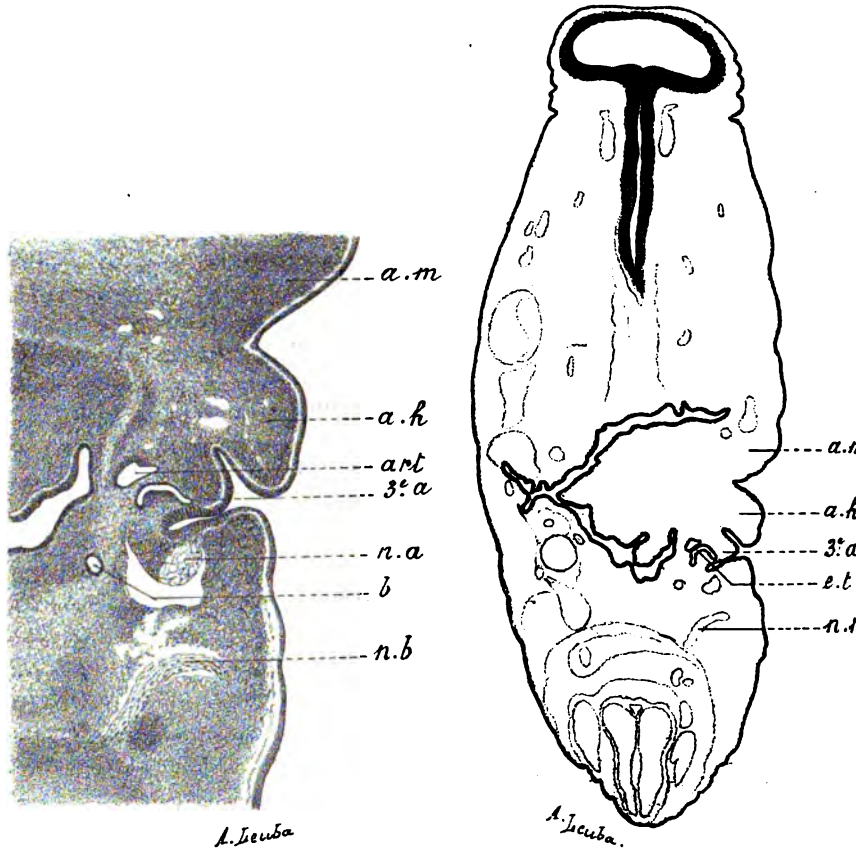

Fig. 8 et 9. — Coupes d'un embryon de 9 mm. pour montrer l'inclusion du 3e arc aortique sous le 2e. *a.m.* arc maxillaire; *a.h*, arc hyoïdien; 3e. *a*, 3e arc branchial; *a r t*, arc aortique; *e. t*, ébauche thyroïdienne; *n. r*, nerf rachidien.

quée. Cependant la proximité anatomique de la sous-maxillaire et de la parotide justifierait cette théorie. Bien plus, il y a, comme nous l'avons vu, une identité presque absolue entre l'épithélioma branchial et les tumeurs de ces glandes.

1. Paviot et Gerest. *Epithélioma primitif du thymus. Valeur des corps concentriques* (*Arch. de méd. expérim.*, 1896, p. 606).

Mais on n'a jamais décrit de glandes salivaires aberrantes dans la région hyoïdienne et surtout dans la gaine des vaisseaux.

Cependant, à un point de vue tout général, nous croyons devoir insister sur les ressemblances histologiques que présentent nos tumeurs avec les tumeurs mixtes des glandes salivaires. L'épithélioma branchial ne saurait avoir une origine glandulaire et cependant il ressemble aux tumeurs mixtes des glandes salivaires. N'est-ce pas là un fait qui doit rendre douteuse la nature glandulaire de ces mêmes tumeurs. Je n'ai pas ici à développer les arguments des auteurs français qui tiennent pour la théorie glandulaire. M. le professeur Berger les a magistralement exposés. Mais ne semble-t-il pas que l'étude de l'épithélioma branchial doit montrer que les tumeurs mixtes para-buccales se développent vraisemblablement aux dépens des restes embryonnaires? Pitance [1] l'a déjà dit.

D. *Glandule carotidienne.* — Les tumeurs de la glande carotidienne présentent des caractères tout à fait différents de ceux que nous avons donnés à nos tumeurs. Paltauf [2] les a décrits minutieusement. Au point de vue macroscopique ce sont des tumeurs en général petites qui siègent exactement dans l'angle de bifurcation de la carotide primitive. Au point de vue histologique ce sont des endothéliomes. Ceci n'a rien qui puisse nous étonner d'après la structure et l'origine embryologique de la glande carotidienne [3].

E. *Restes embryonnaires des arcs branchiaux.* — Ainsi l'origine branchiale se trouve démontrée par exclusion. Les épithéliomas que nous avons étudiés se développent aux dépens des restes embryonnaires inclus lors de la régression des arcs branchiaux.

Comme toutes les démonstrations par exclusion, celle-ci n'a pas de valeur absolue et nous manquons de preuves directes qui ne pourraient être fournies que par la constatation de l'évolution. Or on n'a jamais pu assister à la transformation de ces restes embryonnaires en tumeurs malignes, tandis qu'on voit nettement la peau ou une glande donner naissance à un épithélioma. A cette théorie on pourra toujours objecter « l'avez-vous vu? »

La théorie de l'origine branchiale a le triple avantage : — 1° de

1. Pitance. *Tumeurs mixtes du voile du palais*, th. Paris. 1891, 125 pages.

2. Paltauf. *Ueber Geschwulste der Glandula carotica* (*Ziegler's Beit. z. path. Anat.*, 1892, t. XI, f. 2, p. 260).

3. J'ai coupé quelques-unes de ces glandes et j'ai pu constater (comme Scheffer) qu'elles se composent de cellules baignant dans un lacis vasculaire. Cette structure est absolument semblable à celle que nous avons décrite, mon ami Cunéo et moi, pour la glande sacro-coccygienne. (Note demandée par M. Rieffel pour son article des tumeurs sacro-coccygiennes du Traité de chirurgie Duplay-Reclus, 2e édition.)

concorder avec des faits déjà connus et démontrés; — 2° d'expliquer parfaitement les particularités anatomiques des tumeurs qui nous occupent, — 3° de s'appuyer sur des faits d'observation.

1° Tout le monde accepte que les kystes dermoïdes sont dus à l'évolution des téguments externes inclus dans l'épaisseur des tissus. Il existe déjà au cou des kystes dermoïdes latéraux, des kystes mucoïdes; et tous les auteurs sont unanimes à admettre que ces kystes se développent aux dépens des téguments (externes ou internes) inclus dans l'épaisseur du cou. On est donc autorisé à admettre comme très vraisemblable que ces mêmes débris embryonnaires peuvent produire des tumeurs malignes.

Dans une région voisine, tout le monde reconnaît après les travaux de Malassez [1], Albarran [2], que les kystes des mâchoires se développent aux dépens des germes inclus lors de l'évolution des dents. Ce n'est là aussi qu'une théorie qui se base sur la même hypothèse. Elle est absolument semblable à celle que j'invoque, elle est donc passible des mêmes objections.

2° Cette théorie donne l'explication de tous les détails anatomiques des épithéliomas branchiaux.

a. Ces tumeurs sont épithéliales puisque les restes embryonnaires proviennent des téguments muqueux ou cutanés.

b. Cette origine spéciale explique comment ces tumeurs ont une structure si particulière. Malassez [3] l'avait entrevue quand il proposait d'appeler ses cylindromes (qui ressemblent absolument à nos tumeurs) des épithéliomas embryonnaires.

c. Cette hypothèse explique le siège latéral de ces tumeurs, car les débris embryonnaires se rencontrent sur les parties latérales du cou au niveau du bord antérieur du sterno-cléido-mastoïdien.

d. Elle explique surtout les adhérences à la veine. Ce fait remarquable et presque constant qui se retourne contre toutes les autres hypothèses est un argument des plus puissants. Nous avons trouvé ces débris autour de la veine, sur sa face externe, jamais autour de l'artère. Ceci ne nous explique-t-il pas pourquoi les épithéliomas branchiaux adhèrent à la veine et non à l'artère.

e. Je n'ose pas encore tirer un argument de l'analogie que présentent mes tumeurs avec les tumeurs mixtes para-buccales. Mais un

1. Malassez. *Kystes radiculaires et leur origine paradentaire* (*Arch. de phys.*, t. V, p. 309; t. VI, p. 379, 1885).

2. Albarran. *Anatomie pathologique, pathogénie et quelques points de clinique des kystes des mâchoires* (*Rev. de chir.*, 1888, p. 429).

3. Malassez. *Sur le cylindrome avec envahissement myxomateux* (*Arch. de phys.*, 1883, p. 123, 187, 476, Pl. II, III, V).

jour viendra (bientôt peut-être) où cette origine embryonnaire des tumeurs mixtes sera universellement adoptée. Alors mon hypothèse sera triomphante : l'épithélioma branchial du cou prendra la place qu'il doit occuper dans la pathologie de l'appareil branchial.

3° Le fait sur lequel s'appuie cette théorie je l'ai prouvé avec mon ami Cunéo. Nous avons assisté à la régression des arcs branchiaux et nous avons montré qu'il existe chez l'adulte, dans la région carotidienne, des restes embryonnaires.

Si nous jetons un coup d'œil d'ensemble sur la pathologie de ces débris branchiaux inférieurs, nous voyons que ces restes peuvent former dans le cou des tumeurs branchiales diverses.

a. Des fibro-chondromes branchiaux du cou qui sont la persistance chez l'adulte d'un état embryonnaire qui aurait dû disparaître, ou le résultat d'une anomalie régressive.

b. Des tératomes, tumeurs rares, résultant d'une aberration d'évolution des restes embryonnaires.

c. Des kystes dermoïdes ou mucoïdes des fistules, affections fréquentes, les mieux et même les seules bien connues.

d. Des tumeurs mixtes qui renferment à la fois du tissu épithélial, du cartilage, du tissu myxomateux, affection rare, mais dont il existe des cas absolument indiscutables.

e. Enfin les épithéliomas branchiaux du cou se trouvent constitués quand les germes évoluent d'une façon maligne. Je ferai remarquer que cet épithélioma branchial peut exister d'emblée, mais qu'il n'est souvent que le terme ultime de toutes les tumeurs précédentes, les germes ayant comme passé par un stade intermédiaire bénin avant de former des tumeurs malignes.

Ainsi se trouve constituée cette pathologie des arcs branchiaux inférieurs. L'épithélioma en forme comme le dernier chapitre.

Comparons maintenant cette pathologie branchiale du cou avec la pathologie branchiale de la face, et prenons comme exemple les arcs branchiaux à leur partie supérieure dans la région parotidienne.

a. La fréquence des fibro-chondromes est beaucoup plus considérable.

b. Les tératomes sont aussi rares.

c. Les kystes dermoïdes sont plus exceptionnels qu'au cou.

d. Les tumeurs mixtes sont beaucoup plus fréquentes. Elles renferment le plus souvent du cartilage. Les tumeurs correspondantes au cou n'en possèdent que rarement et cela se comprend

quand on pense que les arcs supérieurs seuls (maxillaire, hyoïdien) ont un squelette cartilagineux dans toute leur étendue.

e. Enfin la parotide renferme, elle aussi, des épithéliomas branchiaux typiques. Les cancers de la parotide (Planteau [1], Rodriguez [2]) ont souvent une structure absolument identique à celles que nous avons décrites dans nos tumeurs du cou. Ces cancers peuvent être primitifs ou secondaires à une tumeur mixte (cas très fréquent) ou à un kyste (cas exceptionnel).

Dans la parotide il y a une cause d'erreur : c'est la présence d'un élément épithélial propre, la glande. Cet élément peut évoluer vers le cancer et créer un épithélioma glandulaire, vrai cancer de la parotide. Mais ce cancer, au point de vue histologique, est essentiellement différent de l'épithélioma branchial developpé dans la parotide.

En résumé l'origine branchiale peut être considérée sinon comme déjà démontrée, du moins comme infiniment probable. Mais il sera exagéré et même inexact de dire que seul l'élément épithélial des arcs branchiaux est le point de départ de ces tumeurs. L'élément conjonctif de ces arcs sous toutes ses formes (tissu conjonctif adulte, tissu myxomateux, cartilage, etc.) joue dans leur genèse un rôle plus ou moins important. Aussi, si je n'éprouvais pas une certaine répugnance à modifier un terme qui tend à être généralement accepté aujourd'hui proposerais-je de donner à ces néoplasmes le terme plus extensif et par conséquent plus exact de *branchiome malin*. Et ces branchiomes se rencontrent dans les points où les restes s'observent — dans les glandes parotides et sous-maxillaires (il forme la variété la plus fréquente du cancer de ces glandes), — — dans le corps thyroïde (variété rare de cancer thyroïdien, Wölfler), peut-être même dans le médiastin (Letulle, Ambrosini, Marfan). — Mais c'est au niveau du cou qu'ils sont, sinon le plus fréquents, du moins le plus caractéristiques; c'est là qu'il convenait de les isoler d'abord, car ils y sont typique.

V. — Traitement.

La gravité du cancer branchial du cou montre assez que l'intervention doit être pratiquée aussitôt que le diagnostic est posé et que l'ablation doit être aussi large que possible.

Le traitement pourra être préventif dans les cas de fistules, de

1. Planteau. *Contribution à l'étude des sarcomes de la parotide*. Th. Paris, 1876, n° 129.
2. Rodriguez. *Etude des sarcomes de la parotide*. Th. Paris, 1890, n° 49.

kystes, de tumeurs mixtes. La possibilité d'une transformation maligne est un argument de plus en faveur de l'ablation de ces tumeurs.

L'extirpation sera tentée toutes les fois qu'on la croira possible. Alors il faudra faire une extirpation large. On sera presque toujours obligé de lier la veine; cette pratique est sans danger. L'artère sera respectée quand on le pourra. Son ablation peut entraîner des accidents cérébraux (Gussenbauer). Il ne faudra pas en faire la ligature pour prévenir ou arrêter l'hémorragie; cette pratique a causé la mort d'un de mes malades. On sera quelquefois obligé de réséquer le vague. Il semble que ce soit là un acte moins dangereux que la ligature de la carotide primitive. Eigendrodt, Gussenbauer l'ont exécuté sans accidents. J'ai vu une femme à qui M. Morestin a extirpé ce nerf sans inconvénient. Presque toujours on devra enlever une partie des muscles avoisinants. Dans quelques cas la peau adhérente dut être réséquée sur une telle étendue qu'on ne put fermer la plaie. Jordan (obs. de Pérez) tenta une autoplastie qui échoua. Il faudrait mieux, dans ces cas, ne rien tenter.

En effet, il est des cas où toute intervention est contre-indiquée. La tumeur trop volumineuse adhère de toutes parts. L'état général est trop mauvais. Il faut alors savoir s'abstenir. « Il est une chose encore plus mauvaise que de laisser mourir son malade, c'est de le tuer. » (Prof. Tillaux.)

Dans ces cas on sera quelquefois appelé à faire une trachéotomie pour éviter l'asphyxie. Mais toujours on devra calmer les douleurs de ces malheureux à l'aide de toutes les ressources de la thérapeutique. A ces infortunés qui doivent bientôt mourir on ne refusera jamais la morphine, qui soulage, même aux dépens de l'existence.

REVUE DES SOCIÉTÉS SAVANTES

SOCIÉTÉ DE CHIRURGIE

Du 7 au 21 février 1900.

Sur les para-appendicites (Suite de la discussion).

M. Nimier signale certaines épiploïtes développées à distance de l'appendice et qui peuvent en imposer pour des appendicites. Il en a observé deux cas. Le premier malade était un matelot de vingt-trois ans qui, à plusieurs reprises, avait présenté des crises de coliques avec douleur dans la fosse iliaque droite. La dernière crise, particulièrement violente, le fait entrer d'urgence à l'hôpital, pour y être opéré d'appendicite. L'incision est faite sur une tuméfaction profonde bien nette. Le péritoine ouvert apparaît une masse épiploïque fluctuante, d'où s'écoule une cuillerée de pus. La recherche de l'appendice reste infructueuse. La guérison survint sans incident.

Le second malade, âgé de vingt-deux ans, présente une crise douloureuse dans la fosse iliaque droite avec tuméfaction. La laparotomie permit de reconnaître, partant de l'épiploon en apparence normal, une bride fibreuse large d'un demi-centimètre, qui croisait transversalement la face antérieure du cæcum à laquelle elle adhérait. Quant à l'appendice, il était très loin de la tuméfaction; sa paroi était épaissie et il présentait, à 1 centimètre de son extrémité libre, un rétrécissement.

M. Bazy rappelle que dans toutes les discussions, il a protesté contre l'influence exclusive que l'on a attribuée à l'appendice, et qu'il a sans cesse revendiqué une part pour l'ancienne typhlite. Il est heureux de voir celle-ci remise en honneur sous un autre nom. Il a eu occasion d'observer un cas analogue à ceux qui ont été rapportés par M. Gérard Marchant. Il s'agit d'une jeune fille de dix-sept ans, qui fut prise une première fois de tous les phénomènes cliniques de l'appendicite, y compris la tuméfaction dans la fosse iliaque droite; elle entra même à l'hôpital pour y être opérée, mais la crise ayant cessé, elle sortit sans se faire opérer. Elle entre au bout de quelque temps dans le service de M. Bazy pour une nouvelle crise et toute semblable à la première. Elle est opérée, et l'on trouve l'appendice normal; la tuméfaction est constituée par des matières rétro-coliques dures et fermes, sans suppuration et offrant l'aspect du tissu sarcomateux. La malade guérit en six semaines. Elle a été revue dernièrement en parfait état de santé et ne présentant plus aucune tuméfaction iliaque. M. Bazy n'hésite pas à considérer ce fait comme une adénopathie, ayant pour point de départ des lésions infectieuses banales du côlon ascendant.

M. Bazy a observé également des suppurations à distance, qui n'étaient pas toutes explorables, par des adénites ou des abcès du foie. Un certain nombre sont dues à des fusées purulentes et peuvent faire croire à des lésions osseuses.

M. Albarran a opéré deux malades atteintes de péritonite et qui rentrent dans la catégorie des cas observés par M. Quénu.

La première malade, une fillette de douze ans, avait deux sœurs et un frère opérés antérieurement d'appendicite. Elle-même présenta les accidents classiques d'appendicite et fut opérée par M. Albarran, trois jours après le début de la crise. Il trouve un appendice perforé à sa base et entouré par une collection purulente fétide. Sur la paroi antérieure du cæcum, enflammé dans son entier, se voyaient deux plaques gangrenées, dont l'une était perforée et donnait passage à des gaz et des matières. La fillette guérit avec un anus contre nature, dont elle fut débarrassée ultérieurement. M. Albarran fait remarquer que les deux plaques de grangrène se trouvaient loin de l'appendice et sans rapport direct avec les lésions appendiculaires.

La seconde observation concerne une couturière de vingt-quatre ans que M. Albarran opère d'urgence pour des phénomènes douloureux de la fosse iliaque droite présentant les caractères de la crise d'appendicite. Il trouva l'appendice rouge et turgide, non oblitéré, et le réséqua. La dernière partie de l'iléon est très rouge et recouverte de quelques fausses membranes, mais il n'y a aucune perforation. Il ne paraît pas douteux à M. Albarran que les lésions de la partie terminale de l'iléon ne fussent plus avancées que celles de l'appendice, et le point de départ des accidents.

M. Routier s'élève contre le nouveau chapitre des para-appendicites que l'on veut créer. Prenant une à une les observations qui ont été rapportées, il s'efforce de démontrer : ou bien qu'elles rentrent dans le cadre d'affections nettement caractérisées ne nécessitant pas une dénomination nouvelle, ou bien que l'appendice est bel et bien en cause. Il fait observer que toutes les adénites, les péritonites circonscrites que l'on a rapportées siègent dans la fosse iliaque droite, et il serait difficile de s'expliquer pourquoi les mêmes phénomènes ne se produisent pas de même dans la fosse iliaque gauche, où il y a autant de ganglions, de lymphatiques, de tissu cellulaire, d'intestin que dans la fosse iliaque droite, s'il ne fallait pas incriminer l'appendice. M. Routier craint qu'en voulant trop rechercher les exceptions, on n'arrive à obscurcir le tableau, net et bien connu de tout le monde, de l'appendicite et de troubler la pratique des médecins.

M. Quénu dit qu'il faut avant tout rechercher la vérité. Or il est incontestable qu'à côté des appendicites il y a des syndromes cliniques qui simulent l'appendicite et dans lesquels on constate une absence de lésions appendiculaires. M. Quénu accorde que ces faits sont rares, mais ils doivent être connus.

M. Reynier apporte quelques faits à l'appui de l'opinion de M. Quénu. Dans un premier fait un malade entre à l'hôpital avec des phénomènes simulant l'appendicite; on l'opère et on trouve un énorme paquet gan-

glionnaire caséeux. Le malade meurt, à l'autopsie on trouve son appendice absolument sain. Chez un autre malade, chez lequel on avait fait le diagnostic d'appendicite, l'appendice était sain; la tuméfaction était due à un abcès consécutif, à une urétérite blennorrhagique. M. Regnier qualifierait volontiers ces cas de fausses appendicites et réserverait la dénomination de para-appendicites à ceux où les lésions concomitantes de l'appendicite sont plus considérables que celles que présente l'appendice lui-même.

M. Delbet fait remarquer qu'on ne saurait s'étonner que certaines affections simulent l'appendicite sans que l'appendice y soit pour quelque chose, puisque les symptômes de l'appendicite sont tout simplement des symptômes de réaction péritonéale dans le segment inférieur droit de l'abdomen. Mais il est certain que ces affections sont rares du côté de l'appendicite. Pour les désigner, M. Delbet ne pense pas que ce mot soit bien utile; il a tout d'abord l'inconvénient d'englober dans un même groupe des affections très différentes, telles que salpingites, urétérites, lésions du cæcum, etc., sous prétexte qu'elles ont simulé une appendicite. Mais il a en outre le grand tort de détourner de son sens bien défini le préfixe *para*, que Virchow a le premier employé. Il y a là une source de confusion qui rendrait le mot *para-appendicite* inacceptable s'il y avait nécessité de créer un nouveau vocable.

M. Jalaguier ajoute que le terme « para-appendicite » a déjà été employé avant M. Quénu dans un cas tout différent de celui qu'il lui attribue. Il prête donc à toute sorte d'équivoques.

M. Le Dentu a actuellement encore dans son service une jeune fille de vingt-trois ans qui vient grossir le nombre des faits de para-appendicite déjà cités. Cette malade, constipée habituelle, présentait, il y a quatre ans, des accidents gastriques mal définis que le régime lacté guérit. Il y a quelques semaines des douleurs de même genre réapparurent pour lesquelles elle fit un séjour à l'hôpital et sortit guérie. Enfin, en février, elle est reprise des mêmes accidents en apparence d'appendicite, et bien que, sous anesthésie, M. Le Dentu n'ait constaté rien d'anormal du côté du cæcum, il opère et trouve des fausses membranes agglutinant les anses intestinales. Le cæcum et l'appendice étaient sains, sans adhérences. Tous les organes explorés, foie, vésicule biliaire, estomac, furent trouvés intacts. Dissociant alors les anses agglutinées, on arrive sur un point aminci au niveau du coude du côlon ascendant. La cause de cette péritonite circonscrite, qu'il était impossible de rattacher à l'appendice, reste donc obscure; M. Le Dentu suppose qu'il y a eu une petite perforation du gros intestin.

M. Jeanne (de Rouen). — *Appendicite avec péritonite aiguë; diagnostic différentiel avec l'occlusion intestinale.*

Rapport de M. Tuffier.

Une fillette de onze ans est prise en pleine santé de douleur vague dans tout l'abdomen sans localisation exacte, avec vomissements et occlusion intestinale absolue. Après quatre jours elle est amenée à l'hôpital de Rouen, présentant les symptômes classiques de l'occlusion, y compris les

vomissements fécaloïdes. Mais le toucher rectal dénotant une vive sensibilité du cul-de-sac péritonéal, M. Jeanne fait le diagnostic de péritonite aiguë para-appendicite, et, en effet, la laparotomie fait trouver une péritonite diffuse et un appendice long de 14 millimètres, perforé. La petite malade succombe au bout de quelques heures.

M. Jeanne insiste sur le diagnostic différentiel de l'occlusion intestinale et de la péritonite, et il attache une grande importance à la sensibilité extrême du cul-de-sac recto-vésical ou recto-utérin dans le cas de péritonite. Il met également en valeur un autre signe : la persistance de la contractilité intestinale dans l'occlusion, son absence dans la péritonite. Mais M. Tuffier fait observer que ce signe manque de valeur absolue, car s'il a une signification quand il existe, son absence ne permet pas de conclure.

M. Chabier (d'Angers). — *Autoplastie par greffe, méthode italienne.*

Rapport de M. Berger.

Il s'agit d'une flexion permanente du coude produite par une rétraction cicatricielle consécutive à une brûlure et traitée avec succès par une transplantation de lambeau par la méthode italienne. Ce lambeau, emprunté à l'hypocondre gauche, mesurait 14 centimètres sur 10; le pédicule fut sectionné au onzième jour.

M. Lagrange (de Bordeaux). — *Contribution à l'étude des kystes dermoïdes de l'orbite.*

M. Lagrange rapporte deux observations intéressantes de kystes dermoïdes de l'orbite.

Dans le premier cas, celui d'une fillette de huit ans, la tumeur apparaît vers l'âge de quatre ans, et a depuis lors progressé lentement. Depuis six mois des troubles fonctionnels sont survenus qui ont décidé les parents à consulter. La tumeur, qui soulève la paupière inférieure, siège entre le plancher de l'orbite et le globe de l'œil qui est en très légère exophthalmie et qui n'offre d'autre trouble qu'une diminution de l'acuité due à l'astigmatisme consécutif à la compression de la tumeur sur le globe oculaire. — M. Lagrange porte le diagnostic de kyste dermoïde de l'orbite et pratique l'ablation de la tumeur le 30 octobre 1892. L'incision fut complète et l'on put remarquer que la tumeur était placée entre le petit oblique et le globe de l'œil. La petite malade guérit sans incident; le globe a repris sa forme normale; l'astigmatisme a disparu. L'examen histologique confirme le diagnostic de kyste dermoïde.

Dans la seconde observation, il s'agit d'un homme de cinquante-neuf ans, qui a remarqué sa tumeur pour la première fois à l'âge de dix ans; elle resta stationnaire jusqu'en septembre 1898, puis se mit à grossir et à devenir douloureuse. C'était un kyste dermoïde enflammé du grand angle de l'œil. L'extirpation de la tumeur présente des difficultés considérables en raison des adhérences avec les parties mêmes, en particulier avec le nerf optique. Les suites opératoires furent compliquées par des troubles neuro-paralytiques qui aboutirent à une névrite optique avec atrophie de la papille.

Traitement des kystes hydatiques du foie (suite de la discussion).

M. Routier n'a pas encore essayé la méthode de Delbet, mais est décidé à l'employer. Il ne l'a pas encore fait, parce que les derniers cas qu'il a observés lui ont paru trop graves pour qu'il s'écartât de sa technique habituelle, à laquelle il doit de constants succès. Il a jusqu'à présent traité tous les kystes hydatiques du foie par l'incision large, le lavage et le drainage. Il a opéré ainsi quatorze malades, qui ont tous guéri, bien qu'il y en eût parmi eux qui portaient des kystes graves par leur volume, leur situation ou leur multiplicité. La méthode de l'incision et du drainage est donc une méthode sûre et bénigne. Le revers de la médaille, c'est que tous ces malades ont gardé une fistule dont la durée a varié entre trois mois et un an.

M. Monod a eu, dans un cas, l'occasion d'employer le procédé de Delbet. Il s'agissait d'un homme, opéré une première fois en 1895 pour un kyste non suppuré par le procédé de la marsupialisation. La guérison avait existé à ce moment de mars en octobre 1895. Cet homme revint en juin 1899 avec une nouvelle collection au même niveau. M. Monod eut recours, cette fois, au procédé de Delbet, et la guérison paraissait obtenue en 15 jours, lorsque, le 2 juillet, le malade représenta de la fièvre, la paroi abdominale devint un peu douloureuse et, au bout de 7 jours, la plaie se rouvrit et rendit un flot de pus avec deux hydatides. Drainage et guérison le 1er septembre. Deux hypothèses se présentent pour expliquer cet accident : ou bien la poche a été infectée au cours de l'opération, ou bien une vésicule hydatique latente s'est ouverte dans la poche. Ce cas est instructif, parce qu'il montre que, alors même que la poche soit infectée, le procédé de Delbet n'expose pas à des accidents sérieux.

M. Schwartz se proposait récemment d'employer le procédé de Delbet pour un kyste hydatique qui lui paraissait favorable. Après laparotomie, il constate que le kyste était profond et recouvert d'une forte épaisseur de tissu kystique. Il fait une ponction et aussitôt un jet formidable de sang jaillit. Cette hémorragie fut arrêtée par le tamponnement et M. Schwartz se propose de laisser des adhérences se former et de continuer ultérieurement l'extirpation du kyste. A son grand étonnement ce dernier guérit progressivement sans nouvelle intervention.

Récemment M. Schwartz a employé le procédé de Delbet chez une femme atteinte d'un kyste unique d'environ un litre. Après l'ablation de toute la vésicule hydatide, la paroi adventice mince fut suturée, sans capitonnage. Il n'y eut aucun accident, et la malade guérit par première intention, bien qu'elle eût présenté un accès de grippe dans l'intervalle.

M. Malapert (de Poitiers). — *Grossesse tubaire de deux mois. Ablation de la trompe. Guérison.*

Une femme de trente-six ans, syphilitique, ayant eu déjà trois enfants, est prise, après une interruption de règles pendant trois mois, de coliques abdominales avec vomissements, perte de connaissance et sueurs froides.

L'examen permet de constater, à côté de l'utérus à apparence normale, une tumeur mobile, distincte de l'utérus. On pose le diagnostic de grossesse

intra-utérine et on propose l'intervention, qui, d'abord repoussée, fut acceptée quand survinrent des accidents d'obstruction intestinale. La laparotomie montre une grossesse tubaire; la poche est adhérente, mais assez lâchement, avec le mésentère et des anses intestinales. La libération est assez facile et la tumeur facilement extirpée. En raison du suintement sanguin, dû à la déchirure des adhérences, on pratique un tamponnement à la Mickulicz. Les suites opératoires, d'abord simples, furent entravées par la formation d'un abcès dans le cul-de-sac de Douglas, qui dut être ouvert. La malade guérit.

M. Pauchet (d'Amiens). — I. *Observation de grossesse intra-utérine.*

II. *Occlusion intestinale chez une fillette de quinze ans.*

III. *Kyste de l'ovaire aux adhérences étendues.*

Rapport de M. Richelot.

I. Dans la première observation, il s'agit d'une grossesse extra-utérine qui avait été prise pour une grossesse normale. M. Pauchet fut appelé, quand cette grossesse durait déjà depuis treize mois; il ouvrit l'abdomen, enleva un enfant à terme et macéré, réséqua une partie du sac et marsupialisa le reste. Le placenta resta en place. Ce dernier se résorba progressivement en six mois. La malade guérit parfaitement.

II. La seconde observation concerne une fillette de quinze ans, présentant depuis quinze jours des phénomènes d'occlusion intestinale. M. Pauchet pratique la laparotomie, dès qu'il est appelé, et trouve l'intestin englobé dans une masse d'adhérences occupant la fosse iliaque droite et consécutives à une appendicite ancienne méconnue. M. Pauchet libère prudemment l'intestin, mais constate que, sur une étendue de 6 centimètres, il est dépouillé de sa séreuse et de sa musculeuse. Il se décide à invaginer cette portion d'intestin dans l'anse sous-jacente, cette pratique lui paraissant plus prudente que la résection. La malade guérit.

III. Enfin, dans le troisième cas, il s'agit d'une femme atteinte de kyste de l'ovaire et qui avait présenté des accidents graves après un accouchement. L'ablation du kyste fut extrêmement laborieuse, en raison des adhérences étendues à l'intestin. A un certain moment cette libération n'est plus possible. M. Pauchet résèque alors la portion libérée, et, pour se donner du jour, pratique l'hystérectomie totale. Il continue alors le décollement, ouvre le passage des poches salpingiennes et finit par se débarrasser du néoplasme, non sans enlever en même temps, sur une certaine hauteur, la paroi antérieure du côlon et non sans laisser une portion de poche kystique dans le fond de l'excavation. Pour rétablir la continuité de la paroi colique, M. Pauchet eut l'idée d'emprunter aux débris de la paroi kystique l'étoffe nécessaire. Cette tentative réussit. Après avoir présenté pendant quelque temps une fistule stercorale, la malade guérit complètement.

M. Monod fait observer que la résorption du placenta sur place dans les grossesses extra-utérines, est une chose bien connue et courante.

M. Reynier a déjà fait une présentation à ce sujet.

M. Lucas-Championnière ajoute que, quand on laisse le placenta en place, c'est qu'on ne peut pas faire autrement.

M. Potherat a présenté une femme, chez laquelle il essaya de décoller le placenta; mais il dut y renoncer à cause de l'hémorragie considérable qu'il détermina.

M. Guinard pense que la question intéressante est, non pas de savoir s'il faut laisser le placenta quand on ne peut pas faire autrement, mais bien s'il faut le laisser, même quand on peut l'enlever. Il a eu, pour sa part, des hémorragies telles pendant cette ablation qu'il y a renoncé et laisse toujours le placenta s'atrophier sur place.

M. Hartmann pense qu'il faut enlever le placenta quand on peut le faire sans danger, et ce dernier dépend de la vascularisation de la poche. Si celle-ci se fait simplement par le pédicule, l'hémorragie est vite arrêtée. Si, au contraire, de nombreuses adhérences se sont formées, fournissent des vaisseaux néoformés, les dangers d'hémorragie sont plus considérables.

M. Le Dentu pense qu'il faut enlever le placenta le moins possible. Il ne le fait que quand, le placenta étant déjà partiellement décollé, il faut le décoller complètement pour arrêter l'hémorragie.

M. Chaput présente un malade chez lequel il a *obturé*, au cours d'une cure radicale de hernie crurale, *le canal crural par un fragment de cartilage costal* emprunté au malade lui-même.

M. Nimier présente des pièces de *cancer du rectum*.

M. Walther présente une pièce d'*appendicite chronique*.

M. Potherat présente une pièce d'*appendicite par faux corps étranger*.

M. Albarran présente une pièce de *kyste hydatique prévésical*.

M. Guinard présente un malade atteint d'*actinomycose du maxillaire inférieur*.

M. Schwartz présente un malade chez lequel il a pratiqué le *cerclage de la rotule pour fracture*.

M. Doyen présente un *lymphangiome caverneux de la région lombaire et des régions inguinales*.

M. Jalaguier présente une pièce d'*appendicite chronique*.

M. Tuffier présente une pièce d'*hydronéphrose par kyste hydatique du rein*.

M. Jalaguier présente des *corsets ininflammables en celluloïd*.

M. Loison présente un homme atteint d'*ostéome* du brachial antérieur.

M. Nimier présente un malade semblable.

M. Walther présente : 1° Un *petit kyste mammaire* enchâssé dans une mammite chronique.

2° Une pièce de *pylorectomie*.

M. Bazy présente une *varice anévrysmale de l'artère interosseuse*.

SOCIÉTÉ DE CHIRURGIE DE LYON

Séance du 16 novembre 1899.

M. Ollier prononce un discours dans lequel il se félicite du succès de la Société de Chirurgie de Lyon, du nombre et de la valeur de ses travaux. Il cède le fauteuil à M. le Professeur Fochier, président, pour les sessions de 1899 à 1901.

M. Fochier, en prenant possession du fauteuil, fait l'éloge de son prédécesseur, qui a si heureusement présidé à la naissance et aux premiers pas de la Société. C'est beaucoup à lui qu'elle doit d'être actuellement en pleine force et sûre de son avenir. M. Fochier propose de décerner à M. Ollier le titre de Président d'honneur, ce qui est voté à l'unanimité. La séance est ouverte.

Présidence de M. Fochier.

M. Gangolphe présente un malade opéré il y a six mois d'un *épithélioma rectal* : anus iliaque par double ligature, puis ablation secondaire de la tumeur, en s'aidant de la résection du coccyx. L'état général est bon, les selles se font régulièrement vers sept heures du matin; le malade peut vaquer ensuite à ses occupations.

M. Gangolphe a déjà opéré ainsi quinze cas, et les résultats ont tous été bons.

M. Destot présente l'observation et la radiographie d'un enfant de dix ans, atteint de *genu valgum avec tumeur de la tête du péroné*. L'enfant avait été radiographié par le Dr Dubard, de Dijon; aucun diagnostic n'avait été fait par différents chirurgiens de Paris, de Marseille, et c'est dans ces conditions qu'il fut présenté à M. Nové-Josserand, qui l'envoya, pour être radiographié, au Dr Destot.

Sur la radiographie, on constate du genu valgum par défaut du condyle externe du fémur : la tête du péroné, boursouflée, est remplacée par un tissu transparent aux rayons X, paraissant légèrement strié longitudinalement. Des grains noirs semés sans ordre apparaissent sur l'image de l'os et en dehors d'elle; on rencontre ces mêmes grains autour du condyle externe du fémur, dont le canal est considérablement dilaté; on doit les attribuer aux sels calcaires non utilisés.

Ayant eu l'occasion de voir une jeune fille de la clientèle de M. le Prof. Ollier, qui présentait de semblables lésions du fémur et en même temps des lésions des mains, M. Destot eut l'idée de chercher chez l'enfant qui lui était soumis, des lésions semblables, et il trouva du côté de la main droite des lésions absolument superposables à celle de la jeune fille. Il s'agit d'un cas de dyschondroplasie qui, chez cet enfant, s'accompagne d'une légère atrophie de tout le côté droit du corps; les doigts de la main droite sont plus courts et plus gros que ceux de la main gauche, la main semble plus potelée, et quoique l'enfant puisse se tenir debout sur les

mains, on peut incurver les os des phalanges; la radiographie montre l'intégrité des cartilages de conjugaison, et le remplacement de la diaphyse par un tissu transparent aux rayons X, limité par de longues traînées noires vaguement spiroïdes, que l'on a décrites sous le nom de chondrome bénin des os. La fonction et la piqûre de ces tissus ne laissent suinter aucun liquide et donnent la sensation de cartilage. Un morceau enlevé sur le péroné, montre qu'il s'agit vraiment de cartilage ordinaire sans changement histologique.

M. Ollier a rangé ces faits sous le nom de *dyschondroplasie*, c'est-à-dire distribution irrégulière du cartilage. Il a observé plusieurs faits de ce genre depuis quatre ans. Il exposera plus longuement, dans une prochaine communication, la valeur nosologique de cette affection, sur laquelle il attire l'attention de ses élèves depuis quelques années.

Calcul du cholédoque. — Rétention biliaire. — Cholédochotomie. — Guérison.

M. Vallas présente quatre calculs, gros chacun comme une noisette, qu'il a retirés du cholédoque d'une malade. Celle-ci avait des antécédents de colique hépatique et présentait depuis plusieurs mois le syndrome de rétention biliaire sans infection. Le diagnostic de calcul du cholédoque avait été posé. Il fit une laparotomie médiane, put introduire son doigt dans l'hiatus de Winslow, incisa le cholédoque sur les calculs, qu'il put assez facilement extraire à l'aide des pinces. Ils siégeaient dans la dernière portion du canal, au-dessus et derrière le pancréas. Il ne fit pas de suture du cholédoque, mais un tamponnement à la Mikulicz. La malade guérit très bien; ses selles sont maitenant colorées, l'ictère est en voie de disparition; le prurit a cessé le soir même de l'intervention.

Un cas de mal de Pott traité par la méthode ambulatoire.

M. Nové-Josserand présente un petit malade âgé de sept ans, traité, il y a un an, à la Charité, par la méthode ambulatoire, avec corset plâtré spécial permettant la marche; il s'agissait d'un mal de Pott dorsal moyen, sans abcès, ni troubles de compression, avec légère courbure à convexité postérieure. Il est resté deux mois dans un corset et ensuite il est rentré chez lui. Le résultat est bon.

Dans ces cas, avant l'application du corset, il résèque 4 à 8 apophyses épineuses pour éviter l'eschare, et, avivant le périoste, détermine la soudure des arcs postérieurs par ossification. Cette ossification a été vue par Calot et par lui-même, expérimentalement, sur des chiens.

Traitement des luxations congénitales de la hanche par la méthode de Lorenz.

M. Nové-Josserand présente six malades atteints de luxation congénitale de la hanche traitée par la reposition non sanglante.

Les deux premiers ont été déjà montrés à la Société au mois de juillet; il est intéressant de voir que depuis cette époque le résultat s'est encore amélioré, et est devenu pour l'un des malades aussi parfait qu'on peut le désirer.

Dans le premier cas, la tête fémorale a été abaissée jusqu'au niveau du cotyle et repose contre l'os iliaque, un peu au-dessous de l'épine iliaque antéro-supérieure. Le trochanter appuie contre le pelvis et semble prendre une part importante à la constitution de la néarthrose. Il s'agit d'une simple transposition. Tous les mouvements existent normaux, la claudication, faible, tend à diminuer.

La malade suivante avait une luxation droite, du type sus-cotyloïdien iliaque, avec 2 centimètres de raccourcissement. L'opération a fait disparaître ce raccourcissement, et la tête est maintenant logée dans le condyle; donc réduction complète. Plus de claudication, mais seulement légère hésitation dans la marche du côté de la jambe opérée.

Un autre enfant de trois ans et demi a été opéré pour luxation bilatérale, type sus-cotyloïdien et iliaque. Les têtes des femurs sont maintenant abaissées et fixées en face des cotyles, mais ceux-ci n'étant pas de dimensions suffisantes, elles font une saillie anormale en avant, un peu en dehors des vaisseaux; la fixation en ce point paraît définitive. Les mouvements sont normaux, la marche sans inclinaison latérale, mais avec les jambes un peu écartées; la résistance à la fatigue est assez grande pour permettre la marche pendant plus d'une demi-heure.

Le quatrième enfant, opéré à deux ans et demi pour une luxation sus-cotyloïdienne et iliaque, présente une tête fémorale très mobile, en subluxation en haut; la tête s'écarte du bassin dans la rotation externe, s'y applique dans la rotation interne et y reste fixée pendant la marche. Les mouvements se font bien et la marche s'exécute avec une faible claudication tendant à diminuer de jour en jour.

L'observation suivante est celle d'une enfant de six ans, opérée pour luxation unilatérale avec raccourcissement de 3 centimètres et demi; claudication prononcée. Ici on a obtenu la réintégration de la tête dans un cotyle assez bien constitué, sauf en haut, où il est incomplet. La marche a fait de grands progrès; il y a cependant encore un peu de claudication qui doit disparaître, étant donné le succès de la réduction anatomique.

Enfin, le dernier enfant a été opéré à deux ans pour luxation double; on a obtenu une transposition en subluxation en haut, avec laxité de l'articulation dans le sens de la rotation externe comme dans le quatrième cas. La fonction est devenue satisfaisante au point qu'avec un peu d'attention, l'enfant marche sans aucune claudication.

M. Nové-Josserand s'étend ensuite longuement sur le manuel opératoire qu'il a adopté et sur les particularités qu'il a pu observer au cours de ses opérations.

Séance du 23 novembre 1899. — Présidence de M. Fochier.

Un cas de luxation médio-tarsienne.

MM. Pollosson présente un malade atteint de luxation médio-tarsienne traumatique, avec sa radiographie. Cette lésion n'avait pu être diagnostiquée sans les rayons X; elle est du reste extrêmement rare. Le malade

marchant assez bien, faut-il tenter une réduction ou une opération sanglante? M. Pollosson repousse cette dernière.

M. Ollier a eu, dans des traumatismes divers du pied dont la réduction n'avait pas été obtenue, des résultats fonctionnels très suffisants. Il pense donc que, à l'aide d'une thérapeutique très simple (bains, massages, etc.), les troubles de la marche s'amélioreront rapidement.

Traitement des luxations congénitales de la hanche.

M. Ollier félicite M. Josserand de ses brillants résultats. En examinant comment marchent les malades présentés, il a été frappé de ce fait que celui qui marche le mieux avait obtenu non une réduction vraie, mais une fausse réduction de sa luxation. Ce fait le confirme encore dans cette idée qu'il enseigne depuis longtemps, que, en semblable matière, l'état des muscles a une importance au moins égale à celle de la malformation articulaire. Si les muscles sont en bon état, les difficultés de traitement ne sont jamais bien fortes; s'ils sont paralysés, le résultat ne sera jamais bien brillant; s'ils sont rétractés, les manœuvres de réduction peuvent être rendues très pénibles, peu utiles.

Il croit devoir appeler l'attention sur des faits trop oubliés et qui pourtant intéressent au plus haut point la gloire de l'École lyonnaise. C'est à Bonnet que revient l'honneur d'avoir, le premier, tenté la réduction brusque dans la luxation congénitale. Deux ans avant sa mort, Bonnet anesthésia une fillette atteinte de cette malformation, et avec l'aide de M. Ollier et de Blanc, l'orthopédiste bien connu, il fit des manœuvres énergiques de réduction. Il crut avoir réduit et mit un appareil amidonné. Le résultat ne fut pas merveilleux. M. Ollier a revu récemment la malade et la claudication ne lui a pas paru améliorée. Néanmoins il serait utile de revendiquer pour Bonnet et la chirurgie lyonnaise la paternité d'une intervention qui revient d'Allemagne sous des noms nouveaux.

Il a eu lui-même recours, dans plusieurs cas, à des manœuvres analogues, et, plusieurs fois, a cru obtenir la reposition, surtout sur des enfants à muscles parésiés. Il se rappelle, à ce propos, avoir pu reposer une luxation post-fébrile chez un tout jeune enfant, ce qui permet de rapprocher ce cas des luxations congénitales. Depuis longtemps il a renoncé à la violence pour avoir recours aux méthodes de douceur. Il n'a peut-être pas obtenu de réduction, mais a réussi à améliorer sensiblement, dans quelques cas, l'état fonctionnel des malades.

Il a ainsi traité un grand nombre d'enfants, qui aujourd'hui devenus adultes, traités par conséquent depuis de longues années, lui ont donné les plus grandes satisfactions. Il emploie surtout le lit-gouttière articulé, de façon à pratiquer l'abduction des membres inférieurs; il y joint les tractions continues et une pelote appuyant sur la région rétro-trochantérienne. Les malades ne sont pas laissés constamment dans l'appareil; il les fait lever et marcher un peu dans la journée, pour conserver l'intégrité des muscles et de l'état général. Cette méthode lente doit être mise en parallèle avec la méthode rapide; elle donne d'excellents résultats dans les cas

où la tête fémorale est située dans une position antérieure; mais quand cette tête est loin en arrière et en haut, la thérapeutique a beaucoup moins de prise.

La méthode de Lorenz effraie un peu par sa violence, qui n'est pas uniquement apparente, puisqu'elle a donné des accidents. Sans doute on devra l'adopter si elle donne ce qu'elle promet, mais il ne faut pas oublier que la méthode lente, les corsets et les pelotes rendent des services dans certains cas déterminés.

Il faut se souvenir aussi, surtout à Lyon, que la question de la possibilité de la réduction a provoqué de très vives discussions dans les corps savants, lors des présentations historiques que Pravaz fit de ses malades. Le plus grand tort de la méthode Pravaz, et c'est aussi celui des méthodes lentes, c'est d'exiger des mois de traitement; la patience des enfants et des parents est mise à de telles épreuves que souvent elle se lasse. La méthode rapide fera gagner quelques mois, et c'est là un avantage qui n'est pas à dédaigner.

M. Jaboulay. — Les réductions lentes ou rapides peuvent donner de bons résultats chez les enfants, mais chez les adultes, elles ne donnent que des déboires. Il a actuellement dans son service une malade chez laquelle la luxation s'est reproduite sous le premier appareil, et il possède une seconde observation semblable. Il faut donc prendre le bistouri. Mais il ne semble pas qu'on doive faire ni la section de la tête, ni sa reposition dans un cotyle excavé à la gouge. Le problème est tout autre. Si l'on considère l'articulation atteinte de luxation congénitale, on voit facilement que, malgré ses malformations, elle est cependant capable de servir utilement à la marche. Elle s'y prête certainement mieux que la scapulo-humérale, qui permet de marcher sur les mains, malgré le faible degré d'emboîtement des surfaces qu'elle présente. Les troubles de la marche semblent plutôt avoir pour cause la situation anormale de l'articulation, qui se trouve reportée en arrière et en dehors de son siège physiologique. L'axe de gravité du corps ne passe plus par l'articulation coxo-fémorale, mais tombe en avant. Si donc on pouvait ramener en son siège physiologique cette articulation vicieuse, mais surtout vicieusement placée, on améliorerait considérablement la situation. Or, ce n'est pas impossible. M. Jaboulay propose, et il la fera à la première occasion, l'opération suivante : découvrir le pubis du côté de la hanche malade, et en réséquer la partie interne; se reporter en arrière au niveau de l'articulation sacro-iliaque du même côté, ouvrir cette articulation en sectionnant les ligaments postérieur, supérieur et interosseux, tout en respectant l'antérieur. On pourra alors faire basculer l'os iliaque de façon à amener la surface pubienne cruentée par la section au contact du pubis du côté sain; l'ilion aura ainsi basculé en avant et en dehors, pendant que l'ischion sera reporté en dedans et en bas; ce sera un bassin précisément inverse du bassin ilio-fémoral; l'articulation sera reportée à la situation qu'elle devait occuper par rapport à l'axe de gravité du corps, et le fémur aura moins de tendance à glisser sur la surface iliaque, dont le plan sera moins obliquement orienté. C'est, en somme, l'opération que Trendelenburg

pratique dans l'exstrophie vésicale. On pourrait même utiliser le coin pubien réséqué pour fermer l'articulation sacro-iliaque rendue bâillante.

Séance du 30 novembre. — Présidence de M. Fochier.

Exostose douloureuse du creux sus-claviculaire, côte surnuméraire probable.

M. Gouilloud présente une jeune fille de seize ans chez laquelle existe dans le triangle sus-claviculaire une exostose qui provoque des douleurs irradiées le long des rameaux du plexus brachial. Il a tendance à la considérer comme une côte surnuméraire et hésite à l'opérer, se rappelant un cas semblable de M. Ollier, qui a guéri spontanément quand la poussée ostéogénique a pris fin.

M. Albertin ne croit pas à une exostose, mais à une côte surnuméraire; il a opéré avec M. Pollosson un cas semblable; la guérison fut obtenue.

M. Ollier rappelle le cas qu'il a observé; il croit utile de faire une nouvelle radiographie et d'attendre quelque temps pour se rendre compte de l'évolution.

Tumeur de l'orbite.

M. Gayet, professeur de clinique opthalmologique, présente une malade atteinte d'une tumeur de l'orbite. Cette malade remarqua il y a deux mois une chute de la paupière; le lendemain elle se réveilla avec la paupière gonflée, œdématiée. Elle ne consulta qu'au bout d'un mois et demi. A ce moment, la paupière tombait, mais n'était plus grosse. On n'aperçoit rien sur l'œil; il n'est pas saillant, sa motilité n'est pas entravée. La sensibilité de la peau est parfaite.

Cette malade, âgée de quarante-cinq ans, n'a comme antécédents que deux fausses couches; depuis, cinq enfants.

Quelle est cette tumeur? Elle ne doit pas provenir du fond de l'orbite, car la pression ne chasse pas l'œil au dehors. Elle doit être placée immédiatement, en arrière du muscle orbiculaire; on pourrait penser à une origine dans les glandes lacrymales accessoires. On a remarqué que les tumeurs de la glande lacrymale ont un début inflammatoire, procèdent par poussées susceptibles de rétrocéder partiellement, avant de former un néoplasme définitif comme cela se voit pour la glande parotide. La malade sera opérée, le résultat communiqué à la Société.

Sur une nouvelle affection : la dyschondroplasie.

M. Ollier va décrire sous le nom de dyschondroplasie une affection caractérisée par un vice de développement du cartilage dans les os en voie de croissance. Elle diffère de celle décrite par Parrot sous le nom d'*achondroplasie*, en ce que dans cette dernière il y a arrêt complet de développement du cartilage et par cela même de l'os. Dans la dyschondroplasie, le cartilage se développe irrégulièrement, et il en résulte les altérations qui vont être décrites.

Il y a déjà longtemps, M. Ollier avait été frappé d'un symptôme présenté

par un jeune enfant atteint d'exostoses ostéogéniques multiples; cet enfant avait les doigts mous.

Il y a quatre ans, il a constaté d'une manière plus nette des lésions caractéristiques de la dyschondroplasie. Ce fut chez une jeune fille qui lui était menée pour incurvation du bras et du fémur; le bras présentait une fracture vicieusement consolidée, le fémur, une incurvation avec exostoses de la partie inférieure. Les parents attribuaient ces lésions à ce fait que leur enfant, à l'âge de deux jours, avait roulé avec sa nourrice dans les escaliers; les déformations avaient été constatées quelque temps après. Au moment de l'examen, il y avait atrophie du membre inférieur dans sa longueur, une atrophie des membres supérieurs. Les doigts étaient d'une souplesse exagérée. Comme traitement, on fit construire un appareil orthopédique pour redresser les courbures. Il y a trois ans, la malade fut radiographiée par M. Mondan. Sur l'épreuve présentée à la Société, on voit les phalanges paraissant incomplètement ossifiées. On dirait des zones de cartilage disséminées dans les parties déjà ossifiées, et les cartilages de conjugaison sont à peine reconnaissables. Tel était l'état de la malade en juin 1897.

Quelque temps après, M. Ollier rencontra un cas tout semblable : jeune fille de neuf ans, atteinte de déformations multiples, surtout au membre inférieur; amincissement et atrophie du péroné, qui se terminait par deux masses volumineuses, véritables exostoses. Du côté de l'extrémité supérieure du fémur, déformation, laxité de l'articulation, pas de véritables luxations. Les doigts offraient une souplesse remarquable.

La radiographie faite par le Dr Destot, montra des lésions analogues à celles constatées dans le premier cas : phalanges avec plaques transparentes de cartilage parsemant le tissu osseux; au membre inférieur, l'extrémité supérieure du péroné a une forme ovoïde, irrégulière, transparente; le fémur est déformé, le condyle externe beaucoup plus élevé, le condyle interne plus saillant en bas, et de ce côté existe une masse semblable à une exostose.

Dans ces faits, il y a donc des troubles de nutrition dans le péroné, le fémur, les phalanges, montrant un retard et un vice de développement de l'ossification. C'est donc là ce qui caractérise l'affection non décrite jusqu'ici, et que M. Ollier propose de nommer dyschondroplasie. Il s'agit d'une lésion du cartilage résultant d'une altération du processus d'ossification. Il y a quelques points de ressemblance anatomique avec plusieurs autres affections de l'os et du cartilage, mais aucune similitude véritable. Dans les exostoses ostéogéniques pures, la saillie, cartilagineuse au début, s'ossifie rapidement et on ne voit pas dans les différents os et surtout dans les phalanges, ces zones de cartilage en retard d'ossification.

Dans les chondromes, le cartilage n'a aucune tendance à s'ossifier, tandis que dans la dyschondroplasie il y a une tendance à l'ossification plus ou moins nette. C'est un processus physiologique retardé, troublé, et non un processus néoplasique proprement dit.

Quel rapport notre affection a-t-elle avec le rachitisme? Cela est difficile à dire, parce que nous ne pouvons encore avoir sur l'anatomie pathologique que des notions dues à la radiographie, et l'histologie sera nécessaire pour

nous éclairer. Si le rachitisme est constitué essentiellement, comme on l'admet généralement, par la formation et la persistance du tissu spongioïde, il y a là une grande différence avec ce que nous présente la dyschondroplasie.

Au point de vue clinique, les doigts paraissaient mous dans tous les cas, mais pas au point qu'on ait pu se douter, avant que la radiographie fût faite, qu'il y avait ces lésions des phalanges. Après avoir vu les radiographies, on fit des piqûres avec une épingle, qui révélèrent la présence du cartilage mou dans les zones venues en clair sur la radiographie. La coexistence des doigts mous avec des déformations, et surtout l'exostose des grands os des membres serait caractéristique.

Comme symptômes fonctionnels, les malades accusent quelques douleurs procédant par poussées, comme chez les porteurs d'exostoses ostéogéniques.

Le diagnostic clinique doit être fait avec les affections dont on a vu plus haut le diagnostic anatomique : les exostoses ostéogéniques siègent au niveau des régions juxta-épiphysaires. On peut le voir sur un malade actuellement dans le service de la clinique de M. Ollier, un jeune garçon qui peut être considéré comme un type de ces exostoses multiples; il en présente partout : sur le bassin, autour des genoux, des malléoles, etc. Chez lui, les lésions des phalanges sont en voie de guérison. Elles sont trapues, déformées et présentent encore en certains points des parties plus claires. Ce fait indique qu'il existe des rapports très étroits entre la dyschondroplasie et les exostoses ostéogéniques. Ces dernières peuvent s'accompagner ou non d'altérations digitales. Dans ces derniers cas elles représenteraient un type bénin de la dyschondroplasie. Il y a, du reste, des formes différentes à distinguer dans ces exostoses, dites de croissance.

Dans le rachitisme, il y a des phénomènes généraux, des gonflements des différentes régions juxta-épiphysaires, des incurvations en rapport avec les pressions (avant-bras, chez les tout jeunes, plus tard, tibias et fémurs quand l'enfant marche). Tout cela est bien différent de la dyschondroplasie.

La dyschondroplasie, autant qu'on peut en juger par les faits observés jusqu'ici, tend naturellement à la guérison. Le cartilage en retard finit par s'ossifier, et c'est cette tendance à l'ossification que l'on distingue de la chondromatose.

Il resterait un mot à dire de l'étiologie de ces lésions; l'orateur en sait peu de chose; dans un cas où il y avait unilatéralité des lésions, il y a un traumatisme dans les antécédents. L'autre jeune fille est née avec les doigts déjà un peu déformés; la maladie serait donc chez elle congénitale.

Comme traitement, M. Ollier a essayé la thyroïdine, qui a été vantée contre les troubles de l'ossification; il n'a pas jusqu'à présent observé des effets probants. Il faut essayer de parer aux déformations et à la faiblesse des membres par des appareils orthopédiques variés suivant les cas.

Séance du 7 décembre 1899. — Présidence de M. Fochier.

M. Rochet présente un enfant de trois ans et demi, qui subit une trachéo-

tomie pour accès de suffocation dû à une tumeur intra-laryngée et survenue à l'occasion d'un examen laryngoscopique; les tentatives pour l'extirpation par les voies naturelles furent infructueuses. Il y a six semaines, M. Rochet a pratiqué une thyrotomie médiane et verticale, en respectant soigneusement les cordes vocales, et découvrit une volumineuse tumeur (grosse noisette) occupant l'espace sous-glottique. L'ablation en fut faite; le cartilage thyroïde fut suturé. Les suites furent simples, malgré une désunion secondaire; au bout de trois semaines on enleva la canule trachéale et aujourd'hui le malade est presque entièrement guéri. Il respire avec facilité et commence à récupérer la voix. La tumeur était un papillome.

A noter la réunion parfaite, malgré la désunion secondaire, fait qui est noté par plusieurs auteurs qui reconnaissaient l'inutilité des sutures quand l'incision est bien médiane. L'opération a été faite en position de Rose et sans la canule de Trendelenburg, qui n'a pas donné de satisfaction à l'orateur dans les cas où il l'a utilisée.

M. Vallas présente quelques réflexions sur l'emploi de la canule de Trendelenburg; la première fois qu'il l'a employée, il l'a trouvée plus nuisible qu'utile et ne s'en sert plus; il ne fait pas la trachéotomie préventive dans ses interventions sur le larynx. Elle est, du reste, généralement abandonnée.

M. Ollier émet la même opinion, bien qu'il ait fait construire autrefois une canule analogue bien avant Trendelenburg. Il croit qu'on peut se passer le plus souvent de la trachéotomie préventive.

Résection du coude datant de quatre ans et demi; présentation de pièces fraîches.

M. Ollier montre des pièces provenant de l'autopsie d'un sujet réséqué il y a quatre ans et demi, pour tuberculose de l'articulation du coude, mort depuis de coxalgie suppurée. On peut y voir un olécrâne de néoformation, présentant l'inclinaison en dedans des fibres tendineuses du triceps; on remarque aussi la forme bi-malléolaire de l'extrémité inférieure de l'humérus, et cette ressemblance avec l'articulation tibio-tarsienne normale est avantageuse par la solidité qu'elle donne. Le malade en question n'était pas très vigoureux; il portait de son bras réséqué 6 kilogrammes à bras tendu.

L'articulation disséquée présente une certaine laxité et de la mobilité latérale; mais sur le vivant, la contraction musculaire s'opposait à cette laxité anormale.

M. Ollier présente également les extrémités osseuses enlevées; on peut voir que si la quantité d'os reproduite n'est pas tout à fait égale à celle de l'os enlevé, elle s'en rapproche cependant.

Ce fait montre que, malgré le mauvais état général, la reproduction osseuse peut aboutir à la reconstitution d'une articulation utile. Au point de vue de la longueur exacte des os, il n'a malheureusement pas été possible de faire les mensurations comparatives utiles, l'autopsie ayant été incomplète, pour des raisons indépendantes de la volonté de l'orateur.

M. Albertin présente deux petites tumeurs enlevées par lui chez une malade qui les portait au niveau de la partie interne de l'articulation métacarpo-phalangienne du pouce droit. Le diagnostic fut : chondromes d'un os sésamoïde. L'opération et ses suites furent très simples. Il semble bien que ces tumeurs soient en réalité des chondromes développés au niveau des os sésamoïdes, ou hypertrophie chondromateuse de ces os. M. Albertin ne connaît pas de faits semblables.

Des opérations conservatrices dans le traitement des Salpingites.

M. Gouilloud. La chirurgie gynécologique tend à devenir de plus en plus conservatrice. L'école de M. Laroyenne a toujours limité ses extirpations à la trompe malade, contrairement aux auteurs qui préconisaient la salpingotomie double, dans les salpingites unilatérales. Mais actuellement M. Gouilloud va plus loin; il enlève la trompe la plus atteinte dans les salpingites doubles et s'efforce de conserver la moins malade, en extirpant les parties lésées, en refaisant un pavillon, en détachant les adhérences.

Cette opération a été pratiquée assez couramment en Allemagne (Martin, Gottschalk, etc.); la thèse de Montana a rapporté quelques opérations parisiennes et M. Gouilloud a engagé son élève Jersaillon à recueillir les plus récentes. Dans les cas de salpingites chroniques, ne donnant plus que des douleurs et des troubles réflexes sans phénomènes aigus, on trouve des trompes déformées par les adhérences; on peut faire des opérations à froid, et l'opération conservatrice est nettement indiquée.

Dans les pyosalpinx, quelques auteurs ont tenté aussi la conservation. M. Gouilloud n'en est que peu partisan. Dans un cas, il a évacué un gros abcès pelvien par la voie vaginale; quelque temps après il est intervenu à nouveau par le ventre, à froid cette fois, a fait une salpingectomie à gauche, une simple salpingostomie avec libération d'adhérences à droite, et sa malade a guéri.

Dans certains cas de lésions très avancées, il faut évidemment être plus radical. D'autre part, dans des cas justiciables seulement du traitement médical, il n'y a pas à parler de salpingostomie.

Quelle est la gravité de ces interventions? Opérées à froid, ces malades ne sont exposées qu'aux faibles dangers d'une laparotomie aseptique.

Au sujet des douleurs, les malades ont toujours paru bien garanties de ce symptôme si important à la suite de ces interventions. Les malades de M. Gouilloud souffrent moins du côté où on a fait de la conservation que du côté où l'on a tout enlevé.

La mutilation est moindre; les malades n'ont pas les troubles nerveux qui suivent les castrations complètes. Ces troubles très divers, très vagues, existent certainement, et c'est un progrès de les supprimer. Un autre avantage, c'est la persistance des règles, et au point de vue moral, c'est là une satisfaction importante. Enfin, la grossesse reste possible. M. Gouilloud n'a pas encore constaté de grossesse chez ses opérées, mais on en a publié un certain nombre de cas observés chez des femmes à qui on avait fait une castration unilatérale et une salpingostomie de l'autre côté, avec réfection du pavillon qui était bouché; ceci est concluant.

Reymond a étudié dans sa thèse la perméabilité de la trompe atteinte de salpingite; si le pavillon est très précocement bouché, l'ostium uterinum parait généralement libre. Ceci prouverait donc l'utilité de la réfection d'un pavillon, de la salpingostomie.

Un inconvénient serait la possibilité d'une grossesse extra-utérine consécutive à la salpingostomie. Jusqu'à présent on n'a rien signalé de pareil.

M. Ruotte présente un morceau de vertèbre de mouton, retiré de l'œsophage par œsophagotomie externe. Plusieurs tentatives pour l'extraction par les voies naturelles furent infructueuses. Les symptômes étaient peu marqués, sauf douleur fixe dans la région sus-sternale.

Une fistulette a persisté à la suite de cette opération, mais le malade se refuse à toute opération, se trouvant très suffisamment guéri.

M. Albertin rappelle des faits de septicémie survenus à la suite d'arrêt de fragments osseux dans l'œsophage. Il en conclut que dans ces cas il faut intervenir hâtivement.

Séance du 14 décembre 1899. — Présidence de M. Fochier.

M. Nové-Josserand rapporte *in extenso* l'histoire de l'enfant dyschondroplasique qui a fait dans une séance précédente l'objet de la communication de M. Destot. Il l'a examiné soigneusement après la radiographie faite et a constaté que le côté droit du corps présentait une atrophie remarquable portant sur les os et sur les masses musculaires; le membre inférieur de ce côté avait 5 centimètres de moins en longueur que le membre similaire gauche; le membre supérieur était également plus court.

Il y a donc à noter la forme unilatérale de la lésion.

Il est aussi important de rappeler qu'on avait pensé à un ostéo-sarcome, et que ce diagnostic eût pu mener à de graves erreurs thérapeutiques, si la radiographie n'avait pas révélé les lésions de la dyschondroplasie.

M. Fochier croit qu'il faut rapprocher la dyschondroplasie plus des chondromatoses que des exostoses ostéogéniques. Il s'agit d'une persistance de tissu cartilagineux en un point où il devrait y avoir de l'os formé. Cette persistance pourrait être cause d'une localisation maligne : ce qui expliquerait le siège habituel des chondromes malins au niveau des doigts.

M. Ollier a observé chez ses malades des atrophies unilatérales analogues à celles du malade de M. Nové-Josserand.

Il a établi une différence essentielle entre la dyschondroplasie et le chondrome; celui-ci grossit, peut s'ulcérer, se généraliser, ne s'ossifie jamais; dans la dyschondroplasie, il y a une tendance à l'ossification; il n'y a jamais croissance exagérée du cartilage des phalanges au point de former des tumeurs.

Quant aux rapports avec les exostoses ostéogéniques, ils sont plus délicats à formuler; il y a un rapport évident avec le degré bénin des exostoses ostéogéniques, caractérisé par la néo-formation ou la persistance de cartilage en plus ou moins grande abondance sur certains points du squelette; on peut dire que c'est là une variété de dyschondroplasie. Chez un malade de

sa clinique, type d'exostoses ostéogéniques, M. Ollier a exploré certains points du squelette venus en clair sur la radiographie et a pu y faire pénétrer des épingles dans un tissu ayant une consistance cartilagineuse. C'est donc une analogie avec la dyschondroplasie. En outre, les extrémités ont une forme extérieure rappelant beaucoup celle des extrémités des malades dont il a présenté les observations. Ces doigts sont un peu aplatis; les phalanges n'ont pas la forme régulière, arrondie, normale; elles sont trapues, ramassées; il y a même quelques petites saillies. Enfin, à la radiographie, on voit des inégalités de transparence, des lignes irrégulières qui font croire à M. Ollier qu'il s'agit de lésions dyschondroplasiques guéries. L'épingle enfoncée en ce point pénètre de 2 ou 3 millimètres, puis est arrêtée.

Mais, dans ce cas, les lésions sont nettement bilatérales.

Il ne paraît donc pas possible d'établir une limite infranchissable entre les exostoses multiples et la dyschondroplasie. Il faut, au contraire, rapprocher ces deux variétés de troubles de développement de l'ossification du cartilage et les séparer au contraire, des chondromes, qui ne sont pas des malformations, mais des néoplasmes.

Séance du 21 décembre 1899. — Présidence de M. Fochier.

M. Aubert fait passer sous les yeux des membres de la Société la seringue de Pravaz telle qu'elle fut imaginée par son auteur : c'est là l'instrument original, le premier construit, qui a été confié à M. Aubert par la famille Pravaz. Il était d'abord destiné au traitement des anévrysmes par l'injection de perchlorure de fer; Valette l'utilisa pour le traitement des varices l'année suivante.

M. Gayet présente à nouveau la malade atteinte de tumeur orbitaire, qu'il a montrée dans une séance précédente. Le traitement spécifique a amené la résolution presque complète, ce qui tranche le diagnostic en faveur de la syphilis.

M. Vincent présente une tumeur du larynx, extirpée par lui chez un homme de trente ans. Il s'agit d'une tumeur portée depuis longtemps par le patient, arrivée à remplir en forme de chou-fleur l'espace glottique, tendant à faire issue dans l'arrière-bouche sous l'influence des secousses de toux; l'origine paraissait être dans les sinus sous-glottiques. Le volume était celui d'une mandarine. M. Vincent fit la trachéotomie préalable, et cinq jours après entreprit l'extirpation après avoir placé la canule de Trendelenburg. Il aborda la tumeur par la voie transhyoïdienne médiane de M. Vallas. Elle fut facilement enlevée, mais son ablation laissa une poche assez vaste et, pour la drainer, M. Vincent fit une incision libératrice latérale.

Les suites furent simples. La canule ne fut enlevée qu'au commencement de septembre (l'opération datait du mois de juillet dernier). Actuellement, le malade est dans une santé florissante, quoiqu'il porte encore quelques reliquats de sa tumeur.

Au point de vue histologique, il s'agit d'une tumeur à tissu fibroïde.

C'est la plus grosse tumeur de cette nature qui ait été observée dans cette région, d'après les quelques recherches bibliographiques faites par M. Vincent. L'orateur insiste sur le jour énorme donné par la section médiane de l'os hyoïde, et sur la bénignité de ses suites.

Discussion sur la Salpingostomie.

M. Condamin estime que les indications de cette opération sont très restreintes, et que dans beaucoup de cas elle est dangereuse ou inutile.

Dangereuse, parce qu'elle pousse à abandonner la voie vaginale pour la voie abdominale; la salpingostomie vaginale n'est, en effet, pas pratique. Or, les interventions vaginales donnant dans le service de M. Laroyenne une mortalité de 2 pour 100 à peine et pour des lésions très graves, il faut garder cette voie.

D'autre part, cette opération oblige à laisser ouvert dans le péritoine un foyer septique, vide il est vrai, mais dont les parois sont impossibles à stériliser. On a bien dit que les pyosalpinx anciens sont aseptiques, mais il est bien probable que la virulence renaîtra au contact du péritoine.

On a objecté des succès par cette opération. La statistique de Martin donne deux grossesses réussies à la suite de l'intervention, sur 63 cas, mais elle donne aussi deux morts. En outre, il semble bien que l'on réalise par la salpingostomie toutes les conditions pour produire des grossesses extra-utérines.

La salpingostomie est de plus inutile. En effet, il est bien probable que le péritoine va réagir en face de la bouche créée sur la trompe et va l'oblitérer. L'appareil vibratile sera aussi profondément bouleversé, les ovules auront bien des chances de tomber dans le péritoine.

On a observé des grossesses dans 4 observations citées par Jersaillon dans sa thèse, à la suite de salpingectomie complète, d'un côté, et d'une salpingectomie partielle, de l'autre, sans salpingostomie. On obtient donc les mêmes résultats et on est dans de meilleures conditions de guérison, puisqu'on a tout enlevé.

M. Condamin réserverait cette opération aux seuls cas indiqués par M. Gouilloud, où une malade demanderait formellement à ne pas être mise dans l'impossibilité d'avoir des enfants.

Quant à l'ovario-salpingo-syndèse, M. Condamin l'admettrait plus volontiers comme moins grave et tout aussi utile que la salpingostomie.

M. Gouilloud est bien d'avis qu'il ne faut pas abuser de cette opération. Il faut limiter ses indications.

La voie abdominale ne doit pas être proscrite au profit de la voie vaginale, comme semble le faire M. Condamin; il faut simplement la réserver aux cas qui ne sont pas très graves, très septiques, par exemple, aux cas anciens, refroidis.

C'est précisément dans ces cas que l'on trouvera parfois des lésions simplement cicatricielles, aseptiques, ne s'opposant pas, par suite, aux opérations conservatrices, et c'est dans ces limites qu'on est autorisé à les pratiquer.

Le reproche d'inutilité ne paraît pas plus fondé à M. Gouilloud. Les observations rappelées par M. Condamin, de salpingectomies partielles sont à peu de chose près de véritables salpingostomies; dans un cas comme dans l'autre, il n'est donc pas étonnant qu'on ait des proportions semblables de grossesse — et les faits de fécondation ultérieure sont là pour prouver l'utilité de l'opération pour le but qu'on se propose.

M. Fochier se rallierait volontiers aux opinions éclectiques de M. Gouilloud à propos des voies abdominale et vaginale. A la suite des critiques adressées aux opérations mutilatrices et radicales, il semble qu'il y ait eu une réaction en faveur des opérations conservatrices. Cette réaction dépasse-t-elle le but? C'est ce que prouveront les observations à venir.

Séance du 4 janvier 1900. — Présidence de M. Fochier.

M. Jaboulay présente une jeune fille chez laquelle il a pratiqué, pour une luxation congénitale de la hanche, l'opération proposée par lui dans une séance antérieure, et dont il a déjà exposé les bases théoriques.

Il a réséqué 2 centimètres de la symphyse pubienne du côté malade, puis ouvert l'articulation sacro-iliaque en arrière, de façon à permettre à l'os iliaque de glisser en bas et en avant, et d'offrir à la tête fémorale une cavité replacée dans un plan utile pour la marche.

La réunion immédiate fut obtenue; il n'y eut d'autre inconvénient que de la rétention d'urine pendant quatre jours. La malade a commencé à marcher 13 jours après, avec des béquilles.

Ce fait montre que l'opération n'est pas dangereuse; quant à son utilité elle est moins nettement démontrée dans le cas particulier, cette malade présentant, en outre, des pieds bots paralytiques. Mais tout porte à croire que chez un sujet qui n'aurait pas autre chose que la luxation de la hanche, le résultat serait très bon.

M. Fochier est bien d'avis que chez des malades atteints de luxation congénitale considérable, avec arthrite, on a le droit d'essayer des opérations sanglantes, même graves.

M. Vallas présente un malade chez lequel il a pratiqué pour un néoplasme l'extirpation du rectum et de l'S iliaque. Il porte actuellement un anus iliaque et une plaie périnéale complètement cicatrisée.

Ce malade était entré dans le service pour un néoplasme du rectum; le toucher rectal atteignait une tumeur bourgeonnante, nettement cancéreuse, à 12 centimètres de l'anus. M. Durand pratiqua l'anus iliaque et quelques jours après, M. Vallas, aidé par M. Durand, pratiqua l'extirpation de la tumeur.

L'opération fut commencée comme pour une amputation de Lisfranc. Le rectum descendu, on ne sentait pas la tumeur en palpant la paroi externe du rectum; ce n'est qu'après avoir ouvert le péritoine, incisé le mésorectum et fait descendre une très grande longueur d'intestin, que la tumeur fut enfin sentie. L'extirpation une fois pratiquée bien au-dessus du néoplasme, on put se rendre compte que l'extirpation avait intéressé environ

45 centimètres du gros intestin. On laissa délibérément tout ouvert et libre le segment supérieur, et on rétrécit l'incision cutanée après tamponnement de la plaie à la gaze iodoformée.

Les particularités intéressantes de cette opération sont les suivantes. En premier lieu, un cancer situé à 45 centimètres de l'anus était perçu par le toucher rectal, il y avait donc prolapsus, et il est bon de signaler cette cause d'erreur sur le siège exact de la tumeur.

A noter également la possibilité de l'extirpation par une simple incision périnéale (agrandie par une résection minime du coccyx : 2-3 cent.) d'une très grande longueur de l'intestin; ceci limite beaucoup les indications des larges résections osseuses, bien délaissées aujourd'hui, du reste.

L'inutilité de manœuvres spéciales pour obtenir l'obturation ou la dérivation du bout supérieur ressort également de la simplicité des suites opératoires, dans ce cas où on n'avait fait aucune de ces manœuvres.

M. Durand fait un parallèle entre la gravité de l'opération abdomino-périnéale réglée par Quénu, et la bénignité du procédé utilisé par M. Vallas et par lui-même chez un malade qu'il a présenté à une séance antérieure de la Société. Les deux seuls inconvénients de ce dernier procédé sont la fistule et l'infection; il est facile d'obvier à ces deux bien légers inconvénients. On peut au besoin fermer provisoirement le bout supérieur de l'intestin coupé par une ligature simple ou une pince à demeure, ce qui laisse à la vaste plaie le temps de bourgeonner et de devenir ainsi moins apte à l'infection.

Séance du 11 janvier 1900. — Présidence de M. Gayet, vice-président.

M. Gayet prononce l'éloge funèbre de M. Marcus, chirurgien militaire, membre correspondant de la Société.

M. Vallas présente un de ses opérés à qui il a enlevé, par une pharyngotomie transhyoïdienne, une *tumeur des replis pharyngo-épiglottiques*. La trachéotomie préliminaire avait été faite ainsi que la ligature des 2 linguales. Pour se faire du jour, l'opérateur fut amené à réséquer la moitié correspondante de l'os hyoïde. Cette résection n'a entraîné aucune conséquence fonctionnelle.

M. Nové-Josserand présente un petit malade dont les 2 testicules étaient en *ectopie inguinale*; il fut pris il y a deux mois, brusquement, d'accidents de hernie étranglée. Opéré sept heures après le début des accidents, il présentait déjà une plaque suspecte sur l'intestin. On fit une résection intestinale avec application d'un bouton de Murphy. La guérison fut parfaite. Un mois après, cure de l'ectopie double par abaissement et fixation des testicules au fond des bourses et réfection des 2 canaux inguinaux à la Bassini.

M. Tixier présente un jeune malade de vingt ans, porteur d'*exostoses ostéogéniques multiples*. Comme antécédents, une maladie infectieuse (rougeole) à treize ans. Les exostoses ont débuté l'année suivante.

Il y a à chaque pied un orteil supplémentaire, externe. Les exostoses

proprement dites siègent sur presque tous les os du squelette. A droite, il y a subluxation du radius en arrière et en dehors; à gauche, la luxation de cet os est complète; de ce côté, le radius a 3 cent de raccourcissement.

Ce qui amenait le malade à l'hôpital était la douleur provoquée à la pression sur l'exostose dorsale du médius d'une main et sur un des orteils supplémentaires. M. Tixier pratiqua l'ablation de ces saillies douloureuses.

La radiographie montre qu'il n'existe pas dans ce cas les lésions spéciales de la dyschondroplasie au niveau du métacarpe.

Après les présentations, la séance est levée en signe de deuil.

Séance du 18 janvier 1900. — Présidence de M. Gayet.

M. Gangolphe fait une communication sur le *traitement de la psoïte suppurée par la trépanation du bassin.* Il rappelle que c'est lui-même qui pratiqua le premier cette opération en 1886 (thèse de Condamin, 1888), après l'avoir étudiée sur le cadavre.

M. Gayet présente une série de *corps étrangers métalliques extraits des yeux par le procédé de l'aimant.*

Les inconvénients de ce procédé sont que sous l'influence de l'attraction violente, on peut déplacer les parcelles métalliques intra-oculaires et les amener en un point qui, ne correspondant pas à une ouverture, n'en permet pas l'issue. De là des douleurs assez fortes, des mouvements intempestifs du malade.

Il faut donc avoir un aimant très mobile, facile à mettre immédiatement en contact avec la plaie d'entrée. C'est pour cela que M. Gayet a fait suspendre l'aimant au plafond au moyen de moufles qui permettent d'imprimer à l'instrument, quelque pesant qu'il soit, des mouvements très faciles et très minimes.

Pour les gros corps métalliques, l'avantage est mince de les retirer, car souvent l'œil est profondément désorganisé, perdu. Il n'en est pas de même pour les petits corps étrangers, dont l'extraction rapide permet souvent ensuite une guérison parfaite et très simple.

L'aimant joue encore un rôle important au point de vue du diagnostic. Très souvent la question reste douteuse de savoir si le corps étranger qui a blessé l'œil est resté dans son intérieur; les malades affirment même parfois qu'il n'y est pas resté. Or, si l'on approche chez eux la pointe de l'aimant de l'œil, on provoque une douleur vive, soudaine, et on obtient même quelquefois l'issue brusque du corps étranger; à l'instant même la douleur cesse.

Un fait est à noter qui ressort des observations multiples de ce genre, recueillies à la clinique ophtalmologique : c'est que, lorsque l'accident est arrivé chez un tailleur de pierres, un carrier, un cantonnier, etc., ce n'est jamais un éclat de pierre qu'on retrouve, mais toujours un éclat métallique provenant de leur marteau ou de leur ciseau. On voit donc combien l'aimant peut rendre de services.

Dans un seul cas de corps étranger métallique, l'aimant est resté inutile :

il s'agissait d'un morceau de fer extrêmement petit, resté dans le cristallin. La masse n'était pas suffisante pour subir l'attraction.

En résumé, l'aimant est utile pour affirmer le diagnostic de corps étrangers métalliques intra-oculaires, pour reconnaître le point exact de l'œil où il se trouve; enfin, pour en pratiquer l'extraction.

M. Ruotte a vu des cas où le corps étranger résultant du choc d'un outil sur la pierre était un petit morceau de quartz. Il reconnaît que l'aimant peut rendre de grands services.

Séance du 25 janvier 1900. — Présidence de M. Gayet.

Trépanation du bassin dans la Psoïte suppurée.

M. Ruotte rapporte un cas qu'il a traité par cette méthode. Il a rencontré des difficultés tenant à une dureté et à une épaisseur anormales de l'os. D'après lui les observations qu'on a rappelées dans une précédente séance ne se rapporteraient pas à des trépanations pour psoïte aiguë suppurée. Il ne connaît que 4 cas de cette opération pour cette affection.

M. Vincent a pratiqué la trépanation du bassin, il y a quinze jours, pour une psoïte tuberculeuse.

Résection d'appendice à froid.

M. Gouilloud présente un appendice enlevé à froid; il avait été sectionné par les phénomènes aigus, survenus lors de la première poussée, il y a six mois. Une portion est attachée au cæcum, l'autre constitue une cavité close.

L'orateur a trouvé 4 fois sur 12 cette cavité close, qu'il ne considère pas comme la cause de l'appendicite, mais comme pouvant jouer un rôle dans la pathogénie.

M. Bérard a opéré itérativement un malade déjà opéré six mois auparavant à l'étranger; il n'a trouvé aucune bride, ni adhérences, mais l'appendice qui n'avait pas été enlevé lors de la première opération était le siège d'un nouveau processus aigu, il était perforé et avait provoqué une péritonite généralisée. La laparotomie ne sauva pas le malade.

M. Vallas a rencontré souvent dans ses opérations la disposition décrite par M. Gouilloud. Il ne croit pas à l'action de la cavité close et croit que la rechute se fait plutôt dans la portion d'appendice restée accolée au cæcum; il se rallierait volontiers à la théorie de l'inflammation chronique des organes lymphoïdes appendiculaires.

Typhose syphilitique.

M. Condamin a opéré, il y a quelques jours, une jeune femme qui avait présenté des douleurs dans la fosse iliaque droite avec température de 40°, sans aucun empâtement local. Il attendait la chute de la température pour intervenir à froid; la température se maintenant, il fit une laparotomie latérale. L'appendice n'avait rien d'anormal; il y avait une plaque jaune sur la portion de l'intestin grêle qui touche au cæcum. Il referma

l'abdomen laissant l'appendice. La malade présenta des lésions muqueuses anales, buccales et cutanées nettement syphilitiques. Fournier a décrit des *typhoses syphilitiques* tout à fait analogues, pouvant simuler l'appendicite et donner de la température pendant cinq, six et sept semaines. Le traitement mercuriel a amélioré la malade en question.

M. Vincent a vu une sœur hospitalière que, depuis un an et demi, on lui demandait d'opérer pour une appendicite. Elle avait des douleurs très vives et des symptômes vésicaux qui lui rendaient la vie impossible. Il finit par faire une laparotomie, et quoique n'ayant rien trouvé d'anormal, il enleva l'appendice. La guérison fut parfaite et s'est maintenue.

Pharyngectomie latérale avec résection d'une moitié de l'os hyoïde.

M. Vallas, à propos d'un malade présenté dans la dernière séance, fait l'histoire rapide des interventions sur le pharynx. C'est Malgaigne le premier qui a proposé, pour aborder cette cavité, la laryngotomie sous-hyoïdienne, opération qui mérite mieux le nom de pharyngotomie sous-hyoïdienne. Prat et Follin pratiquèrent les premiers cette opération. Dès 1870, Langenbeck reconnut que cette incision était souvent insuffisante et quelques années après, Axel Iversen ajoutait à l'incision transversale sous-hyoïdienne une incision latérale verticale descendant au devant de la gaine des vaisseaux. Aplavin proposa ensuite de sectionner la grande corne de l'os hyoïde pour permettre un écartement plus considérable des lambeaux. M. Vallas est allé encore plus loin, puisqu'il ne se contente pas de la section et a pratiqué la résection de toute une moitié de l'os hyoïde. On obtient ainsi un jour énorme et une facilité considérable pour évoluer dans la cavité pharyngienne. En outre, cette mutilation n'entraîne, comme on a pu le voir sur le malade, aucun trouble fonctionnel important.

L'orateur a proposé, il y a trois ans, la pharyngotomie transhyoïdienne, donnant plus de jour et moins dangereuse que la pharyngotomie sous-hyoïdienne de Malgaigne. Le Dr Lacour, dans sa thèse (Paris, 1897), estime que la pharyngotomie transhyoïdienne, excellente pour aborder la base de la langue, est inférieure à celle de Malgaigne pour toutes interventions sur le pharynx inférieur. M. Vallas est d'un avis opposé. Il est persuadé, en outre, que les indications de toutes les pharyngotomies simples, sus, sous ou trans-hyoïdiennes restent limitées (corps étrangers, tumeurs bénignes, énucléables, cancers limités à l'épiglotte); mais dès que la tumeur s'est infiltrée dans les parois latérales, il faut d'autres incisions. Ce sont alors, non pas de simples pharyngotomies, mais bien des pharyngectomies.

M. Vincent souscrit aux conclusions de M. Vallas. Il pense que lorsqu'une incision latérale doit être ajoutée à la pharyngotomie médiane, on pourrait couper en deux par un coup de cisaille horizontal, la moitié de l'os hyoïde du côté où on veut se donner du large. On éviterait ainsi les sections musculaires.

Séance du 1er février 1900. — Présidence de M. Gayet.

Incurvation de la diaphyse fémorale consécutive à une ostéomyélite de l'enfance.

M. Vallas relate l'observation d'un homme de vingt-quatre ans, entré dans son service en août 1897. A dix ans, il avait eu une ostéomyélite du fémur droit avec abcès et fistules qui persistèrent pendant quatre ans. A quatorze ans, chute (fracture de cuisse, au dire du malade qui ne fit aucun traitement). Trois ans après, fermeture de la fistule, mais apparition progressive d'une déformation du fémur. Il y a un raccourcissement de 5 centimètres du membre inférieur de ce côté. La radiographie montre une incurvation du fémur à concavité interne, portant non sur un point isolé, mais sur toute la diaphyse.

M. Vallas croyant d'abord à un cal vicieux, pratiqua une ostéotomie longitudinale; il ne trouva pas trace de cal au niveau de la déformation; l'os était dur à couper, éburné. Le malade sortit de l'Hôtel-Dieu en décembre, et revint quelques mois après pour un petit réveil inflammatoire au niveau du condyle fémoral, avec douleurs. M. Vallas fit une incision et un curetage du condyle qui renfermait quelques fongosités et pas de séquestre.

Actuellement le malade marche sans canne, avec un raccourcissement de six centimètres.

M. Vallas croit qu'il y a eu au moment de la chute un décollement épiphysaire de l'extrémité inférieure. Quant à l'incurvation, il la mettrait volontiers sur le compte d'un trouble de l'ossification survenu à la suite des lésions juxta-épiphysaires. Le rachitisme ne doit pas être admis, en raison de l'absence de toute autre manifestation sur le reste du squelette.

M. Ollier demande si on a radiographié l'extrémité supérieure du fémur, car une ostéite bipolaire aurait pu faciliter une fracture sous-trochantérienne du fémur. Il est difficile d'admettre ici le rachitisme. L'opération pratiquée par M. Vallas est la seule promettant l'allongement de l'os; c'est lui-même qui l'a préconisée le premier en 1883, devant la Société de Chirurgie, comme le seul moyen d'allonger un os déformé.

Il est difficile de se prononcer sur ce cas intéressant; il incline pourtant à admettre l'ostéomyélite bipolaire avec fracture sous-trochantérienne.

M. Nové-Josserand a vu des cas nombreux d'ostéomyélite du tibia chez l'enfant, qui guérissaient en laissant des déformations osseuses dues, non à une fracture, mais au ramollissement des os. On peut observer des déviations du même genre dans la tuberculose, par exemple des coxa vara dans la coxalgie. Relativement à l'ostéotomie longitudinale, il rapporte qu'il l'a pratiquée récemment chez un petit rachitique à double tibia en lame de sabre. Dans ce cas où le trait de section était très oblique, la réduction fut très difficile; il s'est alors servi, pour l'obtenir, de la vis à extension de Lorenz. L'usage de cet instrument lui a donné des résultats qu'il n'eût pas obtenus autrement.

M. Ollier. Il y a parfois une grande difficulté à faire glisser l'un sur

l'autre les deux segments de l'os après ostéotomie. Ainsi la modification apportée par M. Josserand sera d'un grand secours et ménagera utilement les muscles de l'opérateur.

Séance du 8 février 1900. — Présidence de M. Gayet.

M. Rollet présente un malade porteur d'une tumeur de l'orbite, ulcérée, ayant les caractères d'un cancroïde de la paupière d'un côté, et du côté opposé d'une tumeur mélanique de l'œil (gauche). Le malade a subi l'ablation du cancroïde et une blépharoplastie à droite, ainsi que l'énucléation à gauche.

L'intérêt réside dans la coïncidence de deux tumeurs malignes : un épithéliome pavimenteux du type corné, et un sarcome mélanique chez le même sujet.

M. Gouilloud présente des pièces de cancer du rectum, enlevé chez une femme qu'il avait observée deux ans plus tôt.

Elle portait alors une tumeur de la partie supérieure du rectum, qui s'invaginait et descendait parfois dans l'ampoule.

L'orateur pratiqua une entérectomie par la voie périnéo-vaginale, suivie d'une entérorraphie circulaire.

Une mèche de drainage fut laissée dans le cul-de-sac péritonéal, en arrière de la ligne de suture intestinale.

Un mois après, le périnée fut restauré par une nouvelle opération.

Quelques mois après, la malade avait pris plus de 10 kilogr.

Mais bientôt un examen révéla une récidive *in situ* et M. Gouilloud entreprit une cure plus radicale au mois de novembre dernier : Incision iliaque gauche par laquelle on attire l'S iliaque pour le sectionner, aboucher le bout supérieur en anus contre nature et fermer le bout inférieur.

Incision médiane pubio-ombilicale par laquelle on va détacher l'extrémité inférieure de l'intestin; cette plaie est ensuite fermée.

La malade remise en position obstétricale, l'anus est fermé, puis l'intestin décollé est extirpé.

En somme, opération périnéo-abdominale, telle que la conseille Quénu.

La première pièce représente un épithélioma colloïde; la deuxième représente 36 centimètres d'intestin; la tumeur est située à 18 centimètres de l'anus.

La malade est actuellement en bon état et l'anus iliaque fonctionne régulièrement.

M. Villard croit possible d'enlever un certain nombre de cancers du rectum par la simple dilatation de l'anus, qui donne beaucoup de jour. Il a utilisé cette voie dans un cas de tumeur endo-rectale, a abaissé la tumeur, ouvert le péritoine et sectionné le méso-rectum. La suture a été faite tout à fait à l'extérieur, et la ligne de suture fut maintenue à l'extérieur par des fils l'attachant à la peau; ces fils furent sectionnés lorsque la suture fut solide, une huitaine de jours après, et l'intestin abandonné à lui-même remonta et reprit sa place normale. Quinze jours après, le malade allait à la selle, retenait ses matières d'une façon absolument naturelle.

M. Durand demande s'il appliquerait sa méthode en cas de ganglions cancéreux para-rectaux ou d'infiltration du méso-rectum.

M. Villard dit qu'on pouvait facilement explorer les tissus péri-rectaux dans son cas et constater l'absence de ganglions. Leur présence serait une contre-indication à la méthode endo-rectale.

Splénectomie.

M. Chandelux présente une rate enlevée chez une femme de trente ans. Cette malade avait une rate ectopiée dont le pédicule s'était tordu brusquement. Cette torsion avait coïncidé avec un arrêt brusque des règles, à la suite d'une injection froide. Le diagnostic posé avait été : kyste de l'ovaire avec torsion du pédicule. Ce n'est que pendant l'examen sous anesthésie, immédiatement avant l'opération, qu'on put constater une forme aplatie de la tumeur qui parut anormale. Il y avait un peu d'épanchement hémorragique dans le péritoine ; l'épiploon adhérait à la tumeur. Après décollement on reconnut la rate dont le pédicule tordu fut aisément sectionné après ligature.

La convalescence fut traversée par une complication : une pneumonie qui donna une température de plus de 40°, mais guérit sans accidents.

D'après la thèse de Bureau, on voit que toutes les fois qu'on a essayé simplement de détordre le pédicule et de fixer la rate il a fallu ensuite pratiquer la splénectomie, sinon les malades sont morts. La splénectomie d'emblée est donc la seule opération à opposer à cette grave complication.

Dr G. Gayet.

ACADÉMIE DE MÉDECINE.

Séances du mois de février. — Présidence de M. Marey.

M. Laborde présente un *appareil mécanique* mû par l'électricité et capable de réaliser, automatiquement, les *tractions rythmées de la langue* dans les cas d'asphyxie apparente. Ce tracteur lingual a été imaginé par M. Auguste Mouchel. Il est à système d'horlogerie, et réalise, à la fois, la force de traction nécessaire (environ 400 grammes), la longueur (de 4 à 5 centimètres), la vitesse (18 à 20 tractions à la minute), avec l'intermittence rythmique désirable. Cet appareil, très portatif, peut fonctionner pendant trois heures.

Il a donné d'excellents résultats dans son application sur des chiens en état d'asphyxie et de mort apparente, à la suite de la chloroformisation à outrance.

M. Guéniot communique un fait rare de *tumeur lacrymale congénitale.* Un cas analogue publié par Dolbeau, dans la *Gazette des Hôpitaux*, en 1865, quatre autres exemples, dont un de Galezowski, cité dans le traité des maladies des yeux de cet auteur (1875), tels sont les seuls faits de ce genre qu'a pu trouver M. Guéniot dans la littérature médicale. Dans le nouveau fait

qu'il présente, il s'agissait d'une petite fille portant à sa naissance, le 4 janvier 1900, une tuméfaction à l'angle lacrymal gauche. Les jours suivants, malgré les lavages à l'eau bouillie boriquée et l'introduction de mèches aseptiques dans la narine gauche, il y eut des accidents d'ophtalmie purulente. M. Guéniot conseilla alors l'application d'un collyre au nitrate d'argent (10 centigrammes pour 15 grammes d'eau).

Sous l'influence de ce traitement, non seulement le mal n'empira pas, mais il s'amenda rapidement d'une manière presque inespérée. Dès le lendemain (onzième jour de la naissance), les paupières perdirent de leur gonflement et de leur rougeur, la tumeur lacrymale fut moins saillante et la suppuration très diminuée.

Par la pression sur le sac, on ne vit plus sourdre que quelques gouttes d'un pus moins épais que celui des jours précédents. Puis une sorte de débâcle se produisit par la narine gauche; une matière épaisse et du pus s'en écoulèrent pendant que l'enfant éternuait à plusieurs reprises.

A partir de ce moment, tous les symptômes de la conjonctivite et de la tumeur lacrymale s'éteignirent. Trois jours après, l'enfant avait sa physionomie naturelle et ses deux yeux examinés étaient aussi nets l'un que l'autre.

M. J. Lucas-Championnière étudie les *abcès du foie*. Il dit que les médecins de l'armée et de la marine ont des occasions multiples d'observer toutes les variétés de ces abcès. Au contraire, les chirurgiens des pays tempérés en voient assez rarement. Aussi ces abcès donnent-ils lieu assez facilement à des erreurs de diagnostic. M. J. Lucas-Championnière vient d'en observer un cas chez un homme dont l'histoire est la suivante : il s'agit d'un malade âgé de trente-deux ans, qui a passé trois ans à Oran comme cuisinier. A plusieurs reprises cet homme fut atteint de douleurs avec vomissements et ictère. En 1898, les crises devenant plus rapprochées, il entra dans un service de chirurgie à Lariboisière, où on lui fit la laparotomie; on ne trouva rien et on referma le ventre.

Souffrant toujours, il se fit radiographier. Le radiographe lui fit remarquer que son poumon gauche ne fonctionnait pas. Il entra alors à l'Hôtel-Dieu, dans le service de M. Muselier, qui, trouvant une matité considérable dans le côté droit, en arrière, fit une ponction et retira 500 grammes d'un liquide rougeâtre. Il reconnut aussitôt qu'il s'agissait d'un abcès du foie et fit passer ce malade dans le service de M. J. Lucas-Championnière, où il arriva dans un état de cachexie profonde. M. J. Lucas-Championnière réséqua les neuvième et dixième côtes le 30 septembre 1899, ouvrit largement au thermocautère, retira 2 litres de pus rougeâtre, lava à l'eau oxygénée et plaça deux drains. Le malade est aujourd'hui en bonne voie de guérison.

M. J. Lucas-Championnière fait suivre cette observation de quelques réflexions sur les difficultés du diagnostic et sur les divers traitements des abcès du foie. Il invoque surtout la grande notoriété de Zancarol, d'Alexandrie, qui n'a pas observé moins de 562 abcès du foie. Malgré la grande habitude qu'il avait de cette opération, il lui est arrivé le fait sui-

vant : un malade se présenta à lui avec les signes d'un abcès du foie; Zancarol lui fit plusieurs ponctions qui ne donnèrent aucun résultat; il fit la laparotomie et ne trouva rien; le malade mourut; à l'autopsie, on trouva un vaste abcès du foie fixé contre la colonne vertébrale. M. J. Lucas-Championnière a opéré en 1894 un abcès du foie qui avait été très difficile à découvrir et ne fut trouvé que grâce à l'ingéniosité du Dr Alvarez. Il s'agissait d'un malade ayant eu des fièvres paludéennes; il présentait une tumeur du côté gauche, qu'on prit pour une grosse rate; M. Alvarez, qui revit ce malade qu'il avait connu autrefois, se rappela avoir constaté chez lui une interversion des organes et il en conclut que sa grosse rate était une tumeur du foie. En effet, il intervint en ponctionnant par la partie postérieure et trouva du pus rougeâtre, caractéristique des abcès du foie.

M. J. Lucas-Championnière lui réséqua alors deux côtes, ouvrit l'espace intercostal avec le thermo-cautère, découvrit le foie, qui n'avait aucune adhérence, et sur le trocart comme guide, traversa la substance du foie à une très grande profondeur.

Lorsque le foyer, très considérable, eut été évacué, la lèvre inférieure de l'incision du foie avait tendance à tomber vers l'intérieur de l'abdomen. Il la fixa alors à la paroi avec deux aiguillées de catgut et draina largement. Le malade guérit parfaitement, et jusqu'à présent il n'a eu aucune espèce de récidive.

M. J. L.-Championnière insiste sur l'utilité des ponctions répétées pour arriver au diagnostic certain d'abcès du foie. La radioscopie peut aussi aider à ce diagnostic et fournir une ressource nouvelle et de réel intérêt.

Bien qu'on admette généralement que ces abcès ne contiennent pas de microbes, il est prudent d'empêcher le pus de s'épancher dans le péritoine pendant l'opération.

M. Hervieux lit un travail intitulé : *Causes de l'affaiblissement de la virulence du vaccin dans les colonies et moyen d'y remédier.*

L'auteur passe en revue les différentes causes sous l'influence desquelles peut s'atténuer la virulence du vaccin, et cite au premier rang l'élévation de la température, démontrée par les expériences de M. Loir, de Tunis. Il signale l'action fâcheuse de la chaleur humide comparée à la chaleur sèche, et appelle l'attention sur l'influence toujours nocive de l'état hygrométrique de l'air sur la virulence du vaccin. A ces causes il faut joindre, dans quelques régions comme la Tunisie, la prédominance de certains vents, susceptibles d'enlever à la pulpe glycérinée ses qualités virulentes. Il faut ajouter à ces différentes causes l'ancienneté de la pulpe glycérinée.

M. Hervieux énumère les différentes colonies dans lesquelles le vaccin peut perdre toutes ou une partie de ses propriétés : le Tonkin, l'Algérie, l'Indo-Chine, le Sénégal, le Congo. Puis il expose en même temps les moyens à l'aide desquels on peut, sinon soustraire le vaccin à l'influence des causes précitées, du moins atténuer cette action, de manière à rendre la vaccination possible dans toutes les saisons de l'année.

Ces moyens sont les suivants : 1° placer la pulpe glycérinée dans une

glacière aussitôt après sa préparation; l'y laisser jusqu'au moment où elle sera utilisée ou envoyée à sa destination; 2° pour transporter le vaccin dans les colonies, avoir recours à la glace et, à défaut de glace, envelopper les tubes avec une compresse constamment humide, dans un courant d'air et à l'ombre; 3° dans la saison chaude, utiliser le vaccin aussitôt après sa réception ou tout au moins dans le plus bref délai possible.

M. R. Blanchard fait un rapport sur deux notes de MM. Clair et Joly, relatives à l'*apparition récente de la chique ou puce pénétrante dans la région nord-ouest de Madagascar*.

La chique est un parasite de la famille des « pulicides » (*Sarcopsylla penetrans*), qui s'attaque tout aussi bien aux hommes qu'aux animaux domestiques.

Si le mâle ne produit qu'une piqûre cuisante, il n'en est pas de même de la femelle qui, une fois fécondée, s'introduit sous la peau pour y mûrir ses œufs, et provoque des ulcérations qui, souvent, amènent des accidents graves et même la gangrène.

La chique a été introduite à Madagascar par l'intermédiaire des tirailleurs sénégalais et haoussas.

Inconnu jusqu'à ces dernières années dans l'ancien continent, ce désagréable insecte s'y propage d'une façon inquiétante et les prévisions les plus sérieuses, basées sur la connaissance précise de ses mœurs et des conditions de son existence, autorisent à affirmer que sa distribution actuelle n'est point définitive, mais qu'il va continuer activement de se répandre sur un vaste territoire.

La chique s'étend donc très rapidement; son apparition est un événement considérable, qui effraie énormément les indigènes et les préoccupe beaucoup plus que la peste.

L'abcès qui se forme, après la piqûre de la chique, est généralement bénin, mais le Dr Clair a vu la petite plaie s'enflammer; il a constaté aussi des lymphangites, des abcès superficiels ou profonds, accompagnés de violentes douleurs qui rendaient la marche impossible : des accidents de cette nature ont été observés chez des officiers et des soldats.

Le traitement consiste à extraire l'abord le parasite, ce qui, avec un peu de patience et d'habitude, se fait à l'aide d'une aiguille ou d'une lancette, et à cautériser ensuite la surface de la plaie avec du nitrate d'argent ou de la teinture d'iode.

Comme la population malgache ne savait par quels moyens combattre les attaques de ces parasites, les accidents déterminés ont atteint chez plusieurs un véritable degré de gravité.

M. R. Blanchard mentionne plusieurs cas de gangrène qui ont été suivis d'amputation des orteils et dont l'histoire clinique a été relevée par les docteurs Clair, médecin à bord du *Yang-Tsé*, et Joly, médecin de la Mission hydrographique de Madagascar.

La chique est devenue maintenant, dit M. Blanchard, un des principaux fléaux de la grande île.

En terminant, il faut remarquer que les faits signalés par le Dr Clair acquièrent, dans les circonstances actuelles, une importance particulière, en ce que ces blessures multiples peuvent être des portes d'entrée de l'infection pesteuse.

La propagation de la chique en Extrême-Orient ne saurait laisser le public indifférent; car les colonies françaises de la Cochinchine et du Tonkin sont directement menacées et seront sans doute prochainement envahies, si une désinfection soignée des coolies et des navires n'est pas rigoureusement pratiquée.

M. Marey présente, au nom de M. G. Contremoulins, des épreuves radiographiques avec une notice ayant pour titre : *Rôle de l'incidence des rayons X dans la radiographie*. Cette notice montre que la radiographie, c'est-à-dire la silhouette projetée, donne un enseignement exact; mais si l'on utilise, au contraire, des rayons obliques à l'écran, la déformation de l'image du corps interposé sera d'autant plus grande que ce plan sera plus éloigné de la normale, et les résultats ainsi obtenus seront une source d'erreurs.

En radiographie, un faible écart suffit pour donner des déformations sensibles et, surtout, pour tromper sur l'aspect de l'image.

Le médecin ne peut considérer qu'une seule chose dans l'image qui lui est fournie : ce qu'il voit. Il ne peut déduire de cette image les coordonnées qui ont présidé à sa formation; aussi est-il indispensable que ces coordonnées soient toujours identiques pour tous les cas similaires.

Pour appuyer cette assertion, M. Marey a montré *une fracture expérimentale* représentée dans sept planches.

Dans l'une de ces figures, on peut constater que les os sont à peu près en place; le tibia est parfaitement engrené; le péroné est légèrement dévié. Une autre figure montre, au contraire, ces os chevauchant, tandis que dans une troisième, ils sont complètement écartés.

Cependant, dans toutes ces épreuves, la distance du tube à la plaque est restée constante, les os de la jambe ont été maintenus en même place par rapport à la plaque sensible; seule, la position de la source lumineuse a varié.

M. Marey conclut en disant qu'une fracture d'un membre doit toujours être radiographiée dans deux positions rigoureusement déterminées : antéro-postérieure et latérale, en ayant soin de placer le foyer invariablement à une distance de 50 centimètres par exemple, et en orientant la fracture de telle sorte que l'axe du faisceau normal à la plaque passe par le centre de la fracture et par celui du membre.

M. L.-J. Championnière est heureux de constater l'intérêt de cette présentation qui vient confirmer les faits qu'il avait déjà avancés à la Société de Chirurgie. Ils montrent que la critique en radiographie est un véritable danger.

Une observation superficielle permet à n'importe qui de dénigrer la meilleure pratique chirurgicale, ayant donné les meilleures résultats fonctionnels, bien que l'image semble donner raison aux critiques ignorants.

La radiographie appliquée à l'examen du cal dans les fractures montre des déformations multiples du cal.

La quantité de déformations qui résultent d'une fracture, même très bien réduite, ou pour parler plus exactement, la difformité du cal, est beaucoup plus marquée qu'on ne l'imagine généralement.

Cette déformation du cal n'importe pas beaucoup aux fonctions du membre. L'intégrité des fonctions du membre dépend de conditions multiples et toutes différentes (valeur des muscles, souplesse des articulations, puissance des ligaments, bonne circulation, etc.). Il ne faut donc pas juger la question par l'image, et affirmer qu'une fracture est mal réduite, d'après la déformation du cal, qui est encore exagérée par la projection radiographique.

M. P. Berger connaît bien ces défauts d'interprétation signalés dans la radiographie. En examinant une fracture ou une luxation suivant certaines incidences, on peut voir ou ne pas voir un déplacement aussi marqué que celui d'une luxation de l'épaule. Aussi a-t-il pris l'habitude de faire prendre toujours deux radiographies, chacune dans un plan perpendiculaire à celui de l'autre.

On peut aussi voir une ombre radiographique très variable dans sa forme et ses dimensions, suivant l'incidence de l'éclairage.

On peut, dans certains cas, voir un cal plus gros, ou inversement ne pas voir de fracture là où elle existe réellement.

M. Richet a présenté, l'année dernière, un appareil de M. Londe, qui permet d'obtenir la perpendicularité absolue entre le rayon radiographique et la plaque photographique. Dans ces conditions, on peut éviter ces déformations signalées par MM. L.-J. Championnière et P. Berger.

M. Laborde présente une série de *radiographies* faites par MM. Radiguet et Guichard.

M. Mouchet, de Sens, lit un mémoire intitulé : « *Contribution aux opérations pratiquées sur le rein, d'après seize observations.* »

M. Doyen donne lecture de notes sur une *pince à castration pour les chevaux* et sur *divers antiseptiques.*

BIBLIOGRAPHIE

Technique chirurgicale, par le prof. **Fr. v. Esmarch** et le Dr **E. Kowalzig**, 1899. Lepsius et Tischer, Kiel et Leipzig.

Le professeur Esmarch et son assistant Kowalzig ont fait paraître comme supplément de leur « Chirurgie de guerre » deux volumes de « Technique chirurgicale » traitant des opérations sur la tête, le cou et le tronc. Le texte très précis et clair, malgré la réduction au strict nécessaire, est accompagné de belles figures donnant les notions indispensables sur l'anatomie de chaque région et sur les différents procédés et temps opératoires.

L'école française, volontiers interventioniste, dans les traumatismes de la boîte crânienne, lira avec intérêt le premier chapitre, qui traite en outre de la trépanation de la mastoïde (Stake) et de la ponction lombaire.

Après un chapitre sur la résection des os maxillaires supérieur et inférieur, sur l'élongation et la résection des nerfs crâniens et rachidiens (ganglion de Gasser), les auteurs s'étendent longuement sur les opérations autoplastiques de la face et sur les interventions dans les cavités orbitaire, nasale et buccale.

Un exposé rapide des opérations sur les voies respiratoires supérieures, sur l'œsophage et le corps thyroïde, et des tumeurs du cou termine le troisième chapitre.

Le quatrième chapitre nous donne le manuel opératoire à suivre dans l'ouverture de la cage thoracique, des séreuses pleurales et péricardiques et la conduite à tenir dans l'ablation de la mamelle avec ou sans évidement de l'aisselle.

Toutes les opérations sur l'abdomen, depuis la simple ponction jusqu'à la gastro-antéro-anastomose, y sont passées en revue, critiquées et illustrées par des figures. Le foie, la vésicule biliaire, la rate et le rein n'ont point été oubliés.

Les auteurs décrivent ensuite les interventions courantes sur le système génito-urinaire de l'homme et la partie terminale du tube digestif.

En somme, ces deux volumes donnent à l'étudiant les connaissances nécessaires pour fréquenter avec fruit un service de chirurgie.

G. Friedel.

Die Krankheiten der Naegel, par le Dr **Julius Heller**, Berlin, A. Hirschwald, 1900.

Cette monographie a un double mérite. Elle s'occupe d'un sujet qui pré-

sentait beaucoup de lacunes et ce sujet est traité par l'auteur à fond et sous tous les rapports. A cet effet Heller a mis à contribution non seulement tous les travaux qui s'y rapportaient de près ou de loin, mais aussi ses nombreuses observations et recherches personnelles faites dans les hôpitaux de Berlin. Aussi il est arrivé à écrire un livre qui pourra servir de base à tous les travaux ultérieurs.

L'étude anatomique et physiologique des ongles est rendue attrayante par les excursions dans le domaine de l'Embryologie, de l'Anatomie comparée et même de l'Ethnologie.

Mais le point important c'est le côté clinique, le côté pratique, c'est-à-dire l'*Onychopathologie*. Cette partie du travail tend à réaliser l'idéal de la Dermatologie moderne, c'est-à-dire de faire sortir les maladies des ongles de la *spécialisation* et de les faire entrer dans le large domaine de la pathologie générale.

La description clinique est élargie. Heller a photographié, toutes les fois qu'il était possible, les mains de ses malades ou les moulages des différents musées et a intercalé ces photographies dans le texte. Il a étudié systématiquement l'*Histologie pathologique* des différentes affections, ce qui n'avait pas encore été fait jusqu'à présent.

Tout en rendant hommage à la classification des maladies unguéales proposées par Ancel, l'auteur nous en soumet une autre qui part de ce principe, que toute altération pathologique des ongles ressort d'une maladie soit de la peau, soit de tout l'organisme.

Son système comprend deux catégories d'altérations.

I. Difformités congénitales.

II. Altérations acquises :

a. De cause purement locale.

b. Symptomatiques d'une affection :

1. De la peau,
2. D'une maladie générale,
3. D'une maladie nerveuse.

c. Altérations professionnelles.

d. Intoxications.

Ce tableau diagnostique se termine par cette remarque, qu'il serait indigne d'un clinicien de baser un diagnostic étiologique sur le seul symptôme du côté des ongles, mais que bien des fois ces symptômes décident ou corroborent un diagnostic jusque-là hésitant.

G. Friedel.

NÉCROLOGIE

M. le Dr L.-H. PETIT (Paris).

M. le Dr L.-H. Petit, ancien bibliothécaire adjoint de la Faculté de Médecine de Paris (il occupa ce poste pendant 20 ans), secrétaire de l'Œuvre de la Tuberculose, et secrétaire de rédaction de la *Revue de la Tuberculose*, depuis sa fondation, est mort récemment à Menton. M. Petit avait été reçu en 1875 avec une thèse sur la *Syphilis dans ses rapports avec le traumatisme* (Paris, 1875, 80, 118 p., n° 94).

Élève affectionné de Verneuil, il est l'auteur d'un grand nombre de travaux de chirurgie importants, publiés dans les journaux médicaux ou présentés aux *Congrès français de Chirurgie*.

Cet excellent écrivain, qui fut bibliothécaire de la Société de Chirurgie de Paris, laisse d'unanimes regrets. Il succombe épuisé, malgré une lutte acharnée contre une maladie terrible.

M. le Dr Petit était chevalier de la Légion d'honneur et venait de recevoir la décoration de l'ordre de François-Joseph, pour services rendus à l'occasion de l'organisation de la lutte contre la tuberculose en Autriche-Hongrie.

M. le Dr Eugène BŒCKEL (Strasbourg).

A Marseille, au moment où il s'embarquait pour la Corse, M. le Dr Eugène Bœckel, de Strasbourg, est mort subitement.

M. le Dr Eugène Bœckel était né le 21 septembre 1831, à Strasbourg, où son père, M. Théodore Bœckel, exerçait la profession de médecin. Après avoir fait ses études au Gymnase protestant et à la Faculté de médecine de Strasbourg, Eugène Bœckel soutint, en 1856, sa thèse de docteur. Il fit ensuite quelques voyages, qui le menèrent à Paris, Londres et Constantinople; puis il revint à Strasbourg, où il devint successivement prosecteur et chef des travaux anatomiques, puis professeur agrégé à la Faculté de médecine en 1857.

Son père étant tombé malade en 1862, M. Eugène Bœckel le suppléa durant de longues années dans son service médical et le remplaça définitivement, en 1869, à sa mort. La médecine fut dès lors pour lui un vrai sacerdoce qu'il exerça avec le plus entier dévouement.

En 1870, au moment de la guerre, on le trouve à Wœrth et à Haguenau, où il rendit des services signalés et qui lui valurent la croix de chevalier

de la Légion d'honneur. Les événements de l'année terrible mirent d'ailleurs fin à la carrière professorale de M. Bœckel. Après avoir collaboré avec ses collègues de la Faculté française à la Faculté libre de médecine, créée immédiatement après la guerre, il donna sa démission lors de la création de l'université allemande; mais il ne voulut point quitter l'Alsace.

Profondément attaché à sa ville natale, il se voua avec un zèle d'autant plus grand à la direction du service de chirurgie, dont il était le chef à l'hôpital civil depuis l'année 1869, où il succéda en cette qualité au professeur Sédillot.

Aimé et estimé de tous ceux qui l'approchaient, M. Eugène Bœckel jouissait d'une réputation toute particulière auprès de ses collègues. Depuis 1860 environ, presque tous les jeunes médecins alsaciens avaient passé par ses mains et tous se faisaient gloire d'être les élèves de Bœckel.

Eugène Bœckel était membre des différentes sociétés de médecine. On se rappelle qu'il avait eu également, en 1895, la joie de se voir nommer président de l'*Association française de chirurgie*.

Collaborateur assidu à la *Gazette médicale de Strasbourg*, M. E. Bœckel a publié un grand nombre de travaux de chirurgie :

De l'ozone. Thèse de Doct., Strasbourg, 1856, in-4, 70 p., 1 p. I., 2 tabl., n° 369.

Apprécier les avantages et les inconvénients de l'amputation de la jambe au lieu d'élection comparée aux amputations sus-malléolaires, sous-malléolaires et partielles du pied. Strasbourg, 1857, V, 23, in-4, 36 pp., 2 I, 1 p. I.

Conférences cliniques sur la coxalgie, recueillies par Ed. Boeckel. Strasbourg, G. Silbermann, 1864, in-8, 21 p.

Résection cunéiforme du genou pour une ankylose angulaire osseuse avec saillie en dedans. Strasbourg, G. Silbermann, 1866, in-8, 15 p.

Contribution à l'histoire de la résection totale du poignet. Nouveau procédé opératoire. Strasbourg, G. Silbermann, 1867, in-8, 16 p.

De l'uréthrotomie externe dans les rétrécissements uréthraux graves ou compliqués. Strasbourg, G. Silbermann, 1868, in-8, 56 p.

Nouvelles considérations sur la périostite phlegmoneuse et ses modes de terminaison. Paris, J.-B. Baillière et fils, 1869, in-8, 38 p.

Des hémorragies dans les plaies d'armes à feu (*Mém. Soc. méd. de Strasb.*, 1882, t. IX, 74).

De l'ostéomyélite consécutive aux plaies par armes à feu (*Mém. Soc. méd. de Strasbourg*, 1872).

De la galvanocaustie thermique. Paris, J.-B. Baillière et fils, 1873, in-8, 116 p., 1 p. I, 3 pl.

Extraction de bouts de sonde cassés dans la vessie (*Gaz. méd. de Strasbourg*, 1874, n° 8).

Du traitement de l'érysipèle par les injections sous-cutanées d'acide phénique (*Gaz. méd. de Strasb.*, 1875, n° 5).

De la suture intestinale dans certaines hernies étranglées (*Gaz. méd. de Strasbourg*, 1875, n° 5).

Kyste sanguin congénital du cou. Extirpation, mort (*Gaz. méd. de Strasbourg*, 1876, oct.).

Du diagnostic et du traitement de l'ostéomyélite suppurée (*Gaz. méd. de Strasbourg*, 1876, oct.).

Nouveau procédé pour l'opération du bec-de-lièvre double, applicable également au bec-de-lièvre unilatéral (*Gaz. méd. de Strasbourg*, 1878, fév.).

Mort subite par embolies pulmonaires simulant une mort par le chloroforme après la réduction d'une luxation de la cuisse (*Mém. Soc. de méd. de Strasb.*, 1879-80, 1881, XVII, 40-47).

Carcinome de la langue et du plancher de la bouche; extirpation par le procédé de Billroth; guérison (*Mém. Soc. de méd. de Strasb.*, 1879-80, 1881, XVII, 121-124).

Trois laparotomies antiseptiques pour tumeurs ovariques et utérines; réduction des pédicules; guérison (*Mém. Soc. de Strasb.*, 1879-80, 1881, XVII, 26-34).

Ablation d'un polype naso-pharyngien (*Gaz. méd. de Strasbourg*, 1879, n° 2).

De la guérison de certains abcès froids sans ouverture permanente (*Gaz. méd. de Strasb.*, 1879, n° 1).

Des traumatismes chirurgicaux graves sous le pansement de Lister (*Gaz. méd. de Strasb.*, 1880, 3 s., IX, 109-115).

De la lithotritie et de ses indications; lithotritie antiseptique (*Gaz. méd. de Strasb.*, 1880, 3 s., IX, 66-68).

Extirpation des tumeurs profondes du cou avec pansement antiseptique (*Gaz. méd. de Strasb.*, 1880, XXXIX, 37-40).

Instrumente zur Evacuation von Steinfragmenten. Illustr. Vrtljschr. d. ärztl. Polytech., Bern et Leipz , 1880, II, 54-56.

De la fracture de la cavité cotyloïde; symptomatologie et diagnostic; signe nouveau (*Gaz. méd. de Strasb.*, 1880, 3 s., IX, 13-15).

De l'emploi du catgut pour les ligatures d'artères dans la continuité (*Gaz. hebd. de méd.*, Paris, 1880, 2 s., XVII, 133-136).

Sarcocèle intra et rétropéritonéal du poids de 1 kilogramme, extirpé par la laparotomie latérale; nouvelle variété de suture intestinale (*Gaz. hebd. de méd.*, Paris, 1881, 2 s., XVIII, 521-523).

Des traumatismes chirurgicaux graves sous le pansement de Lister (*Gaz. méd. de Strasb.*, 1881, 3 s., X, 27, 37).

Note sur une simplification du pansement antiseptique (*Rev. de chir.*, Paris, 1881, I, 81-87).

Du rétrécissement congénital de l'extrémité supérieure du rectum, comme cause de prolapsus de cet organe chez les jeunes enfants (*Gaz. méd. de Strasb.*, 1881, 3 s., X, 85).

De l'ergotine Catillon pour injections hypodermiques (*Gaz. méd. de Strasb.*, 1881, 3 s., X, 53).

De l'ergotine Yvon (*Gaz. méd. de Strasb.*, 1881, 3 s., X, 77).

De l'évidement du corps des vertèbres (*Mém. Soc. de méd. de Strasb.*, 1881-2, XIX, 82-86).

Traitement des pieds bots invétérés par l'extirpation de l'astragale (*Bull. et Mém. Soc. de chir.*, Paris, 1883, n. s., IX, 325-346).

Kyste séreux périostique de la mâchoire inférieure (*Gaz. méd. de Strasbourg*, 1884, 4 s., XIII, 14).

Sarcome du cou; extirpation; lésion de l'artère vertébrale; ligature du vaisseau; guérison (*Gaz. méd. de Strasb.*, 1884, 4 s., XIII, 13).

Des indications de la cystotomie sus-pubienne dans les affections de la prostate (*Gaz. méd. de Strasb.*, 1884, 5 s., XIII, 95-98).

Observation d'ostéosarcome du maxillaire inférieur (*Gaz. méd. de Strasb.*, 1884, 3 s., XIII, 129).

Nouveau cas de prolapsus du rectum causé par un rétrécissement congénital de cet organe (*Rev. de chir.*, Paris, 1884, V, 38-42).

Goitre sarcomateux énorme; extirpation, guérison parfaite pendant plus de trois ans; puis récidive du sarcome dans la cicatrice; nouvelle extirpation et guérison (*Gaz. des hôp. de Paris*, 1804, LVII, 1100).

De la cocaïne dans la lithotritie (*Gaz. méd. de Strasb.*, 1884, 4. s., XV, 41).

Extraction d'un fibrome interstitiel considérable de l'utérus à travers une incision vaginale; guérison (*Gaz. méd. de Strasb.*, 1885, 4 s., XIV, 31).

De la résection de la hanche dans la coxalgie infantile, ses indications et ses résultats ultérieurs. Paris, F. Alcan, 1885.

Fibromyome de 3 kilogrammes enlevé par hystérectomie sus-vaginale; traitement extra-péritonéal du pédicule; guérison (*Gaz. méd. de Strasb.*, 1885, 4 s., XIV, 40).

Résection de la hanche dans la coxalgie infantile; ses indications et ses résultats ultérieurs (*Rev. de chir.*, Paris, 1875, V, 398-401).

Résumé du mémoire sur la résection de la hanche dans la coxalgie infantile: ses indications et ses résultats ultérieurs (*Gaz. hebd. de Strasb.*, 1885, 4 s., XIV, 73).

De la résection de la hanche dans la coxalgie infantile; ses indications et ses résultats ultérieurs (*Cong. franç. de chir.*, Paris, Proc.-verb., etc., 1885, 1886, I, 450-499).

Extirpation de 5 centimètres de la carotide primitive, englobée par un néoplasme; hémiplégie; mort (*Gaz. méd. de Strasb.*, 1885, janvier 1).

Prolapsus du rectum causé par un rétrécissement congénital de cet organe (*Rev. de chir.*, Paris, 1888, janvier).

Réflexions sur l'opération d'Estlander à propos de trois cas de thoracotomie. Strasb., R. Schultz et Cie, 1885, in-8, 23 p.

Carcinome primitif de l'humérus; fracture presque spontanée; résection des deux tiers de l'humérus; guérison (*Gaz. méd. de Strasb.*, 1896, 4 s., XV, 49-52).

Carcinome du col; extirpation totale de la matrice; guérison (*Gaz. méd. de Strasb.*, 1886, 4. s., XV, 52).

De la cocaïne dans la lithotritie (*Mém. Soc. de méd. de Strasb.*, 1886, XXIII, 83).

Tumeurs malignes de l'humérus (*Mém. Soc. de méd. de Strasb.*, 1886, XXIII, 71-82).

Carcinome du col; extirpation totale de la matrice; guérison (*Mem. Soc. de méd. de Strasb.*, 1086, XXIII, 59-62).

Des indications de la cystotomie sus-pubienne. Strasb., R. Schultz et Cie, 1887, in-8, 34 p.

Contribution à l'étude des résections de l'épaule (*Mém. Soc. de méd. de Strasb.*, 1887, XXIV, 135-163).

Trois arthrotomies pour des arthrophytes de nature particulière (*Mém. Soc. de méd. de Strasb.*, 1887, XXIV, 197-206. — *Gaz. méd. de Strasb.*, 1887, 4 s., VVI, 121-124).

Des indications de la cystotomie sus-pubienne. Strasb., R. Schultz et Cie, 1887, in-8, 34 p.

Contribution à l'étude des résections de l'épaule (*Gaz. méd. de Strasb.*, 1887, in-8, 4 s., XVI, 86-97).

Corps mobile articulaire constitué par la moitié de la tête du radius; extraction; guérison (*Gaz. méd. de Strasb.*, 1888, XLVII, 42).

Kyste séreux folliculaire du maxillaire inférieur avec inclusion d'une dent de sagesse (*Gaz. méd. de Strasb.*, 1888, XLVII, 55).

Carcinome du rein; néphrectomie; mort par thrombose de l'aorte et embolies dans le rein sein (*Gaz. méd. de Strasb.*, 1888, XLVII, 42).

Des kystes hydatiques supérieurs du foie (*Gaz. méd. de Strasb.*, 1889, XLVIII, 25-27).

Fracture accidentelle d'une ankylose osseuse du genou produite par une résection; consolidation (*Gaz. méd. de Strasb.*, 1889, XLVIII, 27).

De l'extirpation du rectum par la voie sacrée (*Bull. méd.*, Paris, 111, 1483-1485).

Fragment de balle inclus dans le cubitus pendant trente ans sans accidents et donnant lieu au bout de ce temps à une ostéite et à un phlegmon grave (*Gaz. méd. de Strasb.*, 1889, XLVIII, 138).

De l'extirpation du rectum par la voie sacrée (*Gaz. méd. de Strasb.*, 1890, XLIX, 49-53).

Formation d'une hernie vésicale après kélotomie (*Gaz. méd. de Strasb.*, 1898, LVII, 121).

Un cas de hernie inguinale, etc. (*Gaz. méd. de Strasb.*, 1898, LVII, 13).

M. le Pr A. DÉCÈS (Reims).

On annonce la mort de M. le Dr Arthur Décès, professeur de clinique chirurgicale à l'École de médecine de Reims. M. Décès était né à Reims en 1831, et, après avoir été interne des Hôpitaux de Paris, passait à la Faculté de Paris une thèse remarquée *Sur les varices artérielles (anévrysmes cirsoïdes) considérées au point de vue de leurs indications et de leur traitement*; Paris, 1857, in-4, 48 p., 9 tabl., no 289. Il était professeur à l'École de médecine de Reims depuis 1858 et avait pris une grande part à l'organisation des sociétés de secours aux blessés militaires.

M. Décès a fait à la *Société médicale de Reims*, dont il a été le président, un grand nombre de communications, qui ont paru pour la plupart dans l'*Union médicale du Nord-Est*.

Outre sa thèse, M. Décès a publié :

Pustule maligne de la paupière supérieure droite (*Union méd. et scient. du Nord-Est*, Reims, 1879, et *Abeille méd.* Montréal, 1879, I, 513-515). — *De la suture immédiate* (*Bull. et Mém. Soc. de chir. de Paris*, 1882, n. s., VIII, 807-810). — *Phlegmon de la paroi abdominale* (*Union méd. et scient du Nord-Est*, Reims, 1883, VII, 36-38). — *Kyste de l'ovaire gauche, ovariotomie, guérison* (*Union méd. et scient. du Nord-Est*, Reims, 1884, VII, 1-5). — *Résection orthopédique* (*Congrès franç. de chir.*, Proc.-verb., etc., 1886. Paris, 1887, II, 282). — *Deux cas de luxation du coude irréductibles* (*Cong. franç. de chir.*, Proc.-verb. etc., 1886, Paris, 1888, II, 323-325). — *Kyste hydatique pédiculé du foie; laparotomie; guérison* (*Union méd. du Nord-Est*, Reims, 1890, XIV, 98-99). — *Lipome de la langue* (Discussion. *Union méd. du Nord-Est*. Reims, 1893, XVII, 3-5).

Le propriétaire-gérant : FÉLIX ALCAN.

Coulommiers. — Imp. PAUL BRODARD.

ÉPITHÉLIOMA DES DEUX MAMELLES

AVEC NOYAUX DERMIQUES SECONDAIRES

COÏNCIDANT AVEC UNE PÉRITONITE TUBERCULEUSE

PAR MM.

A. LE DENTU et **H. MORESTIN.**

Le cancer du sein est une maladie étrangement polymorphe. Il peut présenter les plus singulières variations dans son mode de début, sa marche, son évolution. A côté de ses formes habituelles, communes, vulgaires, il en est d'autres plus ou moins rares et, enfin, quelques-unes exceptionnelles et mal connues. Nous avons eu l'occasion d'observer un de ces cas anormaux dont l'histoire nous paraît devoir être rapportée, car nous ne connaissons point d'observation qui soit rigoureusement comparable. Le cancer occupant les deux seins a présenté des allures tout à fait insolites, et la coïncidence d'une péritonite tuberculeuse chez la même malade a contribué pendant longtemps à rendre le diagnostic bien épineux. Suivie depuis son début apparent jusqu'à sa terminaison, la maladie a présenté à diverses reprises des aspects cliniques déconcertants; et nous ne faisons nulle difficulté pour reconnaître qu'en définitive nous avons dû attendre la nécropsie pour avoir quelque certitude. On a toujours tendance à rapprocher et à expliquer l'une par l'autre deux lésions développées simultanément dans le même organisme. Or, ici, ce rapprochement ne pouvait conduire qu'à une interprétation erronée.

Voici d'ailleurs la relation de ce fait curieux :

Une jeune femme de vingt-sept ans, Suzanne F..., anglaise de Brighton, se présente, en avril 1897, à la consultation de l'hôpital Broussais. Vivant au quartier Latin, dans la demi-prostitution, elle nous est amenée par un de nos externes. Une liaison courte et accidentelle lui a procuré l'occasion, très imprévue et non souhaitée, d'observer à son premier début la curieuse affection mammaire que présente Suzanne F... Cette jeune femme, longue, mince, et d'une extrême maigreur, était cependant d'une assez bonne santé habituelle. A part quelques troubles menstruels et la syphilis, choses inhé-

rentes à son genre de vie, elle n'avait jamais eu de maladie. Du côté des seins, en particulier, elle n'avait jusque-là remarqué rien d'anormal, si ce n'est pourtant leurs proportions exiguës et même quelque peu humiliantes.

Or, brusquement, survint un gonflement général des deux seins, s'accompagnant d'une légère douleur, d'un sentiment de pesanteur et de gêne. En deux jours ils prirent un volume énorme, doublant, triplant, puis décuplant de volume; c'est dans cet état qu'elle se montra à nous pour la première fois, une dizaine de jours après le début; la tuméfaction était alors stationnaire.

Les seins offraient alors un étrange aspect, leur opulence apparente, contrastant avec le corps émacié et le thorax étroit.

Uniformément tendus et gonflés et d'une égale ampleur, ils formaient deux grosses masses hémisphériques, comparables comme dimensions à des têtes d'enfants de cinq ou six ans. La peau n'était guère modifiée. Amincie, distendue, sa coloration était à peine rosée, mais elle laissait voir par transparence les réseaux veineux superficiels très développés. La palpation montrait qu'au-dessous de ces téguments peu mobiles, les seins formaient deux blocs d'une consistance très ferme et même dure, sans qu'on pût isoler aucune tumeur circonscrite, reconnaître ni saillie, ni dépression, ni point fluctuant ou ramolli. Aucune trace de lobulation n'était appréciable. Bref les glandes étaient noyées, perdues dans une infiltration diffuse, occupant au même degré les deux mamelles.

Celles-ci se laissaient déplacer aisément sur la paroi thoracique. Il n'y avait point d'adénopathie axillaire, et chez un sujet aussi complètement dépourvu de graisse, l'exploration du creux axillaire pouvait s'exécuter dans des conditions de facilité telles que la moindre tuméfaction ganglionnaire eût pu être décelée sans peine. Il n'y avait aucun écoulement par les mamelons. L'indolence était parfaite, et il n'y avait ni fièvre ni symptômes généraux. On pouvait alors songer au sclérème phlegmasique décrit autrefois par l'un de nous, à une mastite aiguë bilatérale, ne répondant certes à aucune description classique, enfin, à une de ces mammites carcinomateuses à marche terrible, auxquelles il suffit de quelques semaines pour entraîner la mort.

Cette dernière hypothèse était la plus vraisemblable, si l'on s'en tenait à l'habitus extérieur, mais la marche de l'affection était vraiment par trop soudaine et nous n'étions pas absolument satisfaits de ce diagnostic, qui pourtant nous parut probable ce jour-là.

Or, au bout d'une semaine, sans autre traitement qu'une compression très douce, il se produisit une amélioration.

Les seins devinrent plus souples, en même temps que leur volume diminuait.

Mais, après quelques jours, on constate une recrudescence, suivie d'une nouvelle rétrocession, sans que la malade ait d'ailleurs présenté aucun phénomène douloureux pendant ces alternatives.

Depuis, ce gonflement général et uniforme ne s'est plus montré.

Pendant plusieurs semaines, à la suite de ces accidents du début, la

tuméfaction a été sans cesse décroissant. A mesure que disparaissait cette infiltration totale, on pouvait, à travers des couches superficielles plus souples, explorer d'une façon plus précise la glande elle-même. Or, peu à peu, on put sentir dans les deux seins, mais particulièrement dans le droit, des noyaux durs, très durs même, bosselés d'une manière inégale, multiples et irrégulièrement répartis, gros comme des noix, des noisettes ou des pois, mal limités, peu mobiles, ne se laissant point séparer du reste de la glande, dont ils occupaient surtout les parties inférieure et externe. Les deux mamelons se rétractèrent de plus en plus et dans l'aisselle droite on put constater bientôt un gros ganglion, arrondi, dur et mobile. Un autre plus petit occupait l'aisselle gauche. La peau cependant n'était pas adhérente, et le sein demeurait mobile au devant du grand pectoral.

Ce nouvel aspect de la maladie nous éloignait complètement bien entendu de l'idée d'une mastite carcinomateuse, mais nous hésitions encore, et cette fois entre une autre variété de cancer, le squirrhe double, une mastite noueuse et une tuberculose frappant simultanément les deux glandes. Cette dernière opinion ne trouva d'abord aucun appui dans l'examen réitéré des divers organes. L'état général se maintenait excellent, la malade ne toussait point et l'auscultation n'éveillait aucun doute sur la parfaite intégrité de l'appareil respiratoire. Cependant, au mois de juin, on put reconnaître que l'abdomen prenait un développement graduel. Cette ampliation se produisit lentement et sans déterminer autre chose qu'un peu de gêne. Bientôt il fut manifeste qu'il existait de l'ascite. Le liquide épanché dans le ventre augmenta rapidement. Sur la paroi abdominale se dessinaient chaque jour plus nettement de longues veines anastomotiques, légèrement dilatées. Mais la palpation ne décelait dans le ventre ni tumeur, ni gâteau, ni zone indurée, ni froissement, ni modifications de volume ou de sensibilité d'aucun des viscères abdominaux.

Il n'existait ni troubles digestifs ni urinaires et les règles étaient assez régulières. Mais, au toucher vaginal, on percevait, en arrière d'un utérus normal comme situation et comme dimensions, une masse assez difficile à délimiter, placée principalement à gauche et, autant que l'épanchement péritonéal et la distension du ventre permettaient de l'apprécier, grosse comme une orange, et peu mobile, d'ailleurs à peine douloureuse à la pression.

Notre diagnostic fut alors beaucoup plus ferme. Il s'agissait selon nous d'une péritonite tuberculeuse à forme ascitique, d'origine annexielle probable. Rapprochant cette notion de l'affection du sein, on pouvait admettre avec vraisemblance qu'il s'agissait d'une tuberculose mammaire, d'une forme assez anormale à vrai dire. Cependant nous nous demandions encore, songeant à d'autres faits que nous avions observés antérieurement, si nous n'avions pas affaire à une de ces mammites, inflammations bâtardes et mal connues, qu'on observe au cours des affections les plus distinctes, et qui nous paraissent être des manifestations secondaires à distance d'une infection plus ou moins grave d'un autre organe. Cette question étant à l'étude dans notre service, nous y avons songé à propos de cette malade, sans d'ailleurs nous y arrêter longuement, et sans modifier notre diagnostic de

mastite tuberculeuse. Nous verrons cependant comment nous avons été un instant ramenés à cette idée par la marche ultérieure de l'affection.

La malade étant entrée à la clinique de Necker, salle Lenoir, n° 4, y subit la laparotomie le 5 novembre 1897. L'incision sous-ombilicale donne issue à 4 ou 5 litres de sérosité citrine, légèrement verdâtre. Les anses intestinales aussi bien que le péritoine pariétal étaient couverts de granulations jaunâtres ou grisâtres. En outre, le petit bassin était rempli par une tumeur, plus grosse que le poing, qui émergeait au-dessus du détroit supérieur. Cette masse, irrégulière et bosselée, était assez complexe; elle présentait dans sa portion immédiatement accessible une partie kystique dépendant sans doute de l'ovaire; la main introduite dans le petit bassin percevait plus loin des portions plus dures et adhérentes aux parois pelviennes. Cette tumeur dépendait évidemment des annexes.

On jugea inutile de rechercher exactement si c'étaient les annexes droites ou les annexes gauches. La solidité et la complexité des adhérences indiquaient que l'ablation n'eût été possible qu'au prix d'une opération longue et laborieuse, et notre but était précisément de faire le moins possible chez cette femme affaiblie et dans un ventre tapissé de tubercules. La malade guérit rapidement de cette intervention, malgré une petite désunion de la suture et une filtration assez abondante de liquide péritonéal pendant plusieurs jours. L'état général, qui pendant les derniers mois s'était beaucoup altéré, se releva très vite. La malade se mit à engraisser. Quand elle sortit de Necker, vers la fin de janvier 1898, elle avait très bonne mine. Le ventre était souple, indolent et sans ascite. Mais ce qu'il y avait de plus curieux et de plus intéressant, c'était la modification subie par les seins, transformation à laquelle nous avions assisté non sans surprise, et que nous avions suivie avec sollicitude et pour ainsi dire jour par jour. Graduellement les deux seins avaient diminué et changé encore une fois de consistance. Ils s'étaient assouplis, en revenant à leur volume d'autrefois. Les noyaux durs, épars dans les glandes, s'étaient raréfiés, amoindris; moins résistants à la palpation, ils semblaient en voie de résorption et de disparition.

Nous voilà donc encore une fois perplexes sur le cas de Suzanne F..., et de nouveau l'idée nous revint d'une de ces infections mammaires survenant d'une manière intercurrente pendant l'évolution des maladies les plus variables. La disparition pour ainsi dire complète et singulièrement rapide depuis la laparotomie subie par la malade, apportait un certain appoint à cette interprétation.

Mais l'événement vint bientôt détruire ce que cette arrière-pensée avait de consolant. Vers la fin de mai, nous vîmes reparaître notre malade. Le ventre était souple, non distendu, et de ce côté la trêve se prolongeait.

Pour les seins, ils étaient fort malades, mais leur aspect était différent de ce que nous avions vu précédemment.

Les deux mamelles formaient deux masses d'une dureté ligneuse, celle de droite était plus grosse que l'autre, et toutes deux ayant plus que doublé de volume depuis le dernier examen. Les mamelons, surtout celui de droite,

étaient rétractés, enfouis dans un creux, et ne se laissant pas éverser ni étirer. Chaque glande paraissait prise dans toute son étendue et se présentait comme un large gâteau irrégulièrement lobulé, très dur, indolent à la pression, sans adhérence avec la peau ni avec les couches profondes.

Dans les deux aisselles, deux ou trois ganglions, dont un gros comme une noix, les autres plus petits, tous indolents, mobiles et très fermes. A gauche, la peau paraissait saine, mais à droite, toute la surface du sein était couverte de petits noyaux plus ou moins arrondis, mais mal limités, enchâssés dans la peau. Ces sortes de plaques surélevées, d'un rouge pâle ou violacé, avec des arborisations veineuses, étaient du plus mauvais aspect et, en présence de cette lésion, on ne pouvait s'empêcher de diagnostiquer immédiatement : squirrhe pustuleux disséminé. Cependant la marche si singulière, avec périodes de régression, n'était pas en rapport avec cette impression. Quant à une forme de tuberculose nodulaire disséminée de la peau, cette hypothèse se présentait à l'esprit, mais ce fait ne s'était montré dans aucun des cas décrits de tuberculose mammaire.

Pour nous tirer d'embarras, nous voulions extirper un de ces nodules, pour en faire l'étude, mais la malade s'y refusa d'une façon formelle.

F. entra de nouveau à Necker le 1er août.

Les seins n'avaient changé ni de consistance ni d'aspect général, mais le sein gauche était couvert d'une éruption analogue à celle du droit. De ce côté l'envahissement cutané ne s'était pas accentué, les nodules avaient plutôt un peu pâli. Il n'y avait toujours ni adhérences à la peau ni douleurs. La malade se plaignait seulement de quelques démangeaisons.

Mais l'ascite avait reparu considérable, entraînant une gêne des fonctions digestives et surtout de la respiration.

Pour la soulager on fit, le 2 août, une ponction, qui évacua cinq litres de sérosité verdâtre.

Nouvelle ponction le 13, parce que le liquide, s'étant reproduit, filtrait à travers une éraillure de l'ancienne cicatrice de laparotomie.

La malade allait d'ailleurs s'affaiblissant et se cachectisait très vite. Elle avait du muguet et une eschare sacrée.

Le liquide retiré par la première ponction, examiné au microscope, ne contenait aucun micro-organisme. Mais, inoculé à un cobaye, il rendit l'animal tuberculeux.

Le 21 août, la partie inférieure de la cicatrice se rouvrait spontanément. Il en sortit une sorte de pus séreux, des flocons pseudo-membraneux et grisâtres. Cette ouverture fut agrandie d'un coup de ciseaux, et l'on tomba dans une cavité circonscrite, à paroi tomenteuse, d'un gris jaunâtre, véritable paroi d'abcès tuberculeux.

La malade ne toussait point, elle n'avait jamais présenté aucun phénomène thoracique, et l'auscultation était toujours demeurée négative.

Elle s'éteignit lentement et ne succomba que le 10 septembre.

A l'autopsie, on constata que les poumons étaient sains, à l'œil nu, du moins, que le ventre contenait encore une certaine quantité de liquide ascitique, que l'intestin et la paroi abdominale étaient chargés de granula-

tions tuberculeuses, et enfin, que le petit bassin était rempli d'un magma inextricable, tous les organes adhérents entre eux, et entravant les annexes, elles-mêmes tuberculeuses et presque méconnaissables.

Les deux seins enlevés en masse avec le plastron thoracique ont été photographiés, et la figure ci-dessous est faite d'après cette photographie (Fig. 1).

Fig. 1. — Épithélioma des deux mamelles. — Photographie des deux seins enlevés en masse avec le plastron thoracique.

M. Pettit, notre chef de laboratoire, nous a remis, au sujet de cette pièce, la note suivante :

Examinée à l'œil nu, la tumeur se montre formée par une série de kystes de dimensions très variables (plusieurs centimètres de diamètre à quelques fractions de millimètre), remplis d'un liquide ambré.

L'examen sur lamelles de ce liquide ou de frottis de tissu ne donne pas de résultats au point de vue bactériologique; en revanche, l'inoculation à un cobaye, du liquide dans lequel des fragments de tissu avaient été broyés, a déterminé la tuberculose.

La constitution histologique [1] varie suivant le point envisagé :

1. Fixation au mélange de Zenker et à l'alcool. Collodion, coloration à l'hématoxyline-éosine, à la fuchsine de Ziel, au carmin aluné, au picro-carmin.

1° Portion superficielle.

L'épiderme est sensiblement normal; tout au plus peut-on remarquer quelque irrégularité dans la forme des prolongements épithéliaux intradermiques; le derme est infiltré de nombreux éléments inflammatoires, et, par places, on observe des amas de tissu glandulaire de nouvelle formation; en outre, il existe quelques glandes éparses dans le derme.

Un des amas en question est figuré en *a*, fig. 2; il est composé par des formations glandulaires hyperplasiées, séparées les unes des autres par de minces travées conjonctives.

L'épithélium de revêtement des glandes est composé par des cellules cylindriques, mais ce n'est que rarement qu'il existe une lumière glandu-

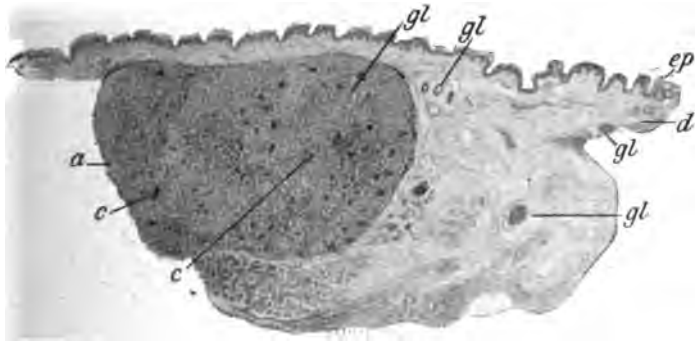

Fig. 2. — Coupe vue à un faible grossissement intéressant les portions superficielles. — *ep*, épiderme; *d*, derme; *gl*, formations glandulaires à divers états de régression; *a*, amas de formations glandulaires hyperplasiées avec *c*, concrétions fixant intensivement l'hématoxyline.

laire; en général, on a affaire à des cordons cellulaires pleins dont les portions centrales sont occupées par des cellules facilement reconnaissables, ou encore par des concrétions spéciales; ces dernières sont formées par une série de couches concentriques et sont dues vraisemblablement à un processus de nécrose d'éléments cellulaires; elles résistent à l'action des acides et fixent intensivement les teintures histologiques.

2° Portion centrale.

Les fragments prélevés dans la profondeur de la tumeur présentent la structure suivante :

La tumeur est formée par une trame lamineuse [1], infiltrée de cellules inflammatoires, délimitant une série d'alvéoles de dimensions extrêmement variables.

Ce stroma est parcouru par d'assez nombreux vaisseaux; les cavités, qu'il délimite, sont occupées par des formations glandulaires à divers états de régression : les glandes, sensiblement normales, sont très rares. Au stade de début, la glande est simplement dilatée et l'épithélium de revête-

1. Les colorations à l'orcéine de Tænzer-Unna ne décèlent pas de fibres élastiques.

ment est formé de cellules cylindriques, mais bientôt il ne tarde pas à proliférer, et l'exagération de ce processus aboutit à la formation d'amas de formations glandulaires hyperplasiées, analogues à ceux décrits plus haut; ils sont figurés sur la fig. 3 en *a*; comme dans le cas précédent, ces amas renferment des concrétions à couches concentriques, plus volumineuses

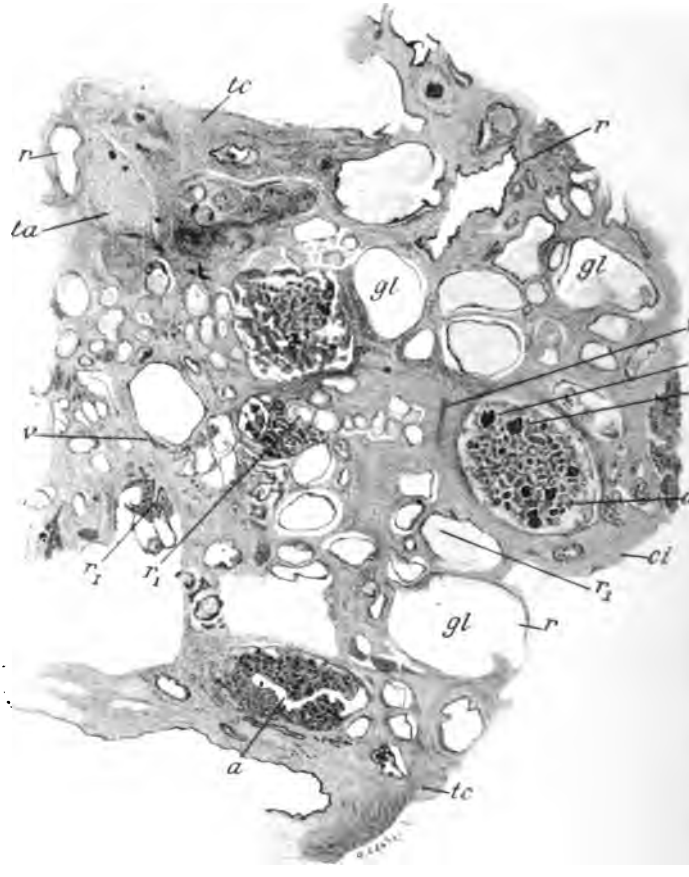

Fig. 3. — Coupe pratiquée dans la partie centrale de la tumeur. — *tc*, stroma conjonctif; *r*, vaisseaux; *ci*, cellules inflammatoires; *gl*, formations glandulaires à divers états de régression: *r*, revêtements cellulaires normaux ou *ri*, en voie de prolifération; *a*, amas de formations glandulaires hyperplasiées avec *c*, concrétions fixant intensivement l'hématoxyline.

encore que dans les régions superficielles (plusieurs de celles-ci sont figurées en *c*, fig. 2). Les préparations ont été soumises à l'examen de MM. Brault et Letulle. Tous deux pensent qu'il s'agit, sans hésitation possible, d'un épithélioma cylindrique.

Les deux glandes présentent des lésions identiques. Le détail le plus frappant à l'examen microscopique est la présence d'une très grande quan-

tité de kystes de toutes les dimensions, entre une tête d'épingle et une noix. Au premier abord, les glandes paraissent prises dans leur totalité, et en effet, les lésions sont extrêmement disséminées. Cependant on trouve en certains points des acini parfaitement sains, ainsi que des conduits excréteurs intacts. Sur un certain nombre d'acini on peut suivre les transformations cellulaires qui conduisent à la sécrétion lactée, et de fait, on peut voir dans plusieurs conduits excréteurs et acini des globules de lait.

Les lésions sont pour ainsi dire purement glandulaires dans la mamelle, dont le tissu conjonctif interstitiel est sain. Les noyaux secondaires occupent le tissu cellulaire sous-cutané et le derme.

On nous pardonnera d'avoir relaté un peu longuement cette observation, le caractère étrange de l'affection nous obligeant à entrer dans les détails. Il y a eu, en somme, chez notre malade une phase de début, avec tuméfaction dure des seins, survenue brusquement, période de mastite aiguë totale, une phase où les lésions ont pris l'aspect nodulaire en même temps que se développait la péritonite ascitique, une phase de résorption et d'assouplissement coïncidant avec la guérison apparente de la localisation abdominale, enfin, une quatrième et dernière phase de néoplasie panglandulaire avec envahissement cutané.

A ces différentes périodes, nous avons dû agiter la question du diagnostic, et quoique hantés forcément par l'idée de cancer, nous ne pouvions adopter sans réserve cette interprétation, contre laquelle se dressaient toujours des considérations tirées de l'état général, de l'évolution des accidents et du rapprochement avec la lésion abdominale. A vrai dire, l'état des seins, considéré dans chaque phase de la maladie, était caractéristique d'une variété de cancer. C'étaient les circonstances adjuvantes qui contrariaient ce diagnostic; ce dernier eût paru relativement simple si l'examen avait été limité aux mamelles.

Au début, les deux seins énormes rappelaient étonnamment les figures classiques représentant les mastites carcinomateuses. L'indolence, la dureté des glandes tuméfiées, la rétraction des mamelons, l'absence de phénomènes généraux, cadraient assez bien avec la description que l'on donne de ces cancers à allure foudroyante. Cependant l'invasion était vraiment par trop soudaine; une marche aussi rapide rappelait davantage une affection d'ordre phlegmasique. Mais laquelle? Quelle maladie en dehors de la puerpéralité, ou même pendant la période puerpérale, peut revêtir un pareil aspect?

Aussi, ces réserves faites, devions-nous accepter comme relativement probable l'opinion d'un cancer non seulement aigu, mais suraigu des deux mamelles. Or, la disparition de la tuméfaction

générale, le désempâtement et l'assouplissement des seins, la rétrocession des phénomènes alarmants du début, et toute la suite ultérieure de la maladie, prouvent qu'il ne s'agissait point de la mastite carcinomateuse, telle que nous l'ont décrite Klotz, Volkmann, etc. Dans cette forme, point de rémission, la peau, les ganglions sont rapidement envahis, le mal va sans cesse en augmentant. Ses progrès sont acquis et il n'y a jamais de régression.

Il nous semble qu'on peut hasarder au moins deux tentatives d'explication au sujet de ce singulier début. Il se peut tout d'abord que les glandes mammaires, déjà altérées en divers points, sans que ces lésions aient encore donné lieu à aucun signe extérieur, aient été le siège d'une violente poussée congestive avec transformation des acini, quelque chose de comparable à ce qui se produit dans la montée du lait après l'accouchement, cette poussée étant déterminée par une fausse couche ignorée ou dissimulée, ou encore ayant pour point de départ la lésion ovarienne.

On peut encore admettre qu'il s'est produit sur les glandes mammaires déjà envahies, une infection secondaire, par des microbes vulgaires, soit par la voie sanguine, soit par les canaux galactophores. Cette idée d'infection secondaire, surajoutée et passagère, s'accorderait assez bien avec le caractère transitoire des phénomènes bruyants du début, et la disparition progressive de l'engorgement général des mamelles. Ce sont, à vrai dire, des hypothèses et nous ne pouvons apporter à l'appui aucune preuve décisive. Aussi nous abstiendrons-nous de développer autrement ces vues de l'esprit.

Notons toutefois en passant que cette idée d'infection secondaire portant sur la glande mammaire se rattache à d'autres faits observés par nous depuis longtemps. Au cours de maladies très diverses, principalement chez des sujets affaiblis, et surtout chez des individus suppurant depuis longtemps, on peut voir survenir brusquement des mastites qui se traduisent par un gonflement rapide ou même brusque, une fluxion métastatique comme on aurait dit autre fois, et qui disparaissent plus ou moins vite, parfois sans laisser de traces, dans d'autres circonstances, laissant dans le sein des noyaux de mammite noueuse. Ces cas sont rares sans doute, mais indéniables, et nous pourrions produire entre autres celui d'un médecin que nous avons pu observer de bien près. Or, chez notre malade, nous avons pu un moment nous demander si nous n'avions pas affaire à des mastites de cet ordre, consécutives à la lésion abdominale; et la rétrocession de plus en plus complète des noyaux mammaires, l'assouplissement graduel des tissus ont paru pendant plusieurs semaines apporter quelque appui à cette hypothèse.

Mais à ce moment l'aspect des glandes était tellement différent de ce qu'il était au début et, d'autre part, la lésion abdominale devenue à ce point prédominante que la notion de cancer semblait s'éloigner de plus en plus. Le ventre était distendu par une ascite. Tout concordait à faire attribuer l'épanchement péritonéal à une tuberculose de la séreuse à point de départ annexiel. L'habitus extérieur des malades influence parfois nos diagnostics, et d'une manière générale, nous n'avons pas à le regretter. Suzanne F... avait précisément à un haut degré l'apparence d'une tuberculeuse. Ce qui, chez elle, paraissait bien défini au point de vue clinique, c'était l'affection abdominale. Il était acquis qu'elle avait une péritonite tuberculeuse à forme ascitique. Dès lors, nous aidant de la lésion connue pour interpréter la lésion douteuse, il était naturel de rapprocher de la localisation bacillaire péritonéale les noyaux mammaires.

Ceux-ci, toutefois, considérés en eux-mêmes, se prêtaient médiocrement à un tel rapprochement. La palpation montrant les masses inégales occupant les deux seins, donnait plutôt l'impression d'un double squirrhe. Mais nous avons dit combien ce diagnostic s'accordait mal avec la péritonite, que la laparotomie montrait tuberculeuse, le péritoine, les intestins étant couverts d'un semis de très fines granulations. Il est bien rare qu'on ait à discuter dans de pareilles conditions la possibilité soit d'un cancer, soit d'une tuberculose du sein. Il est au contraire habituel d'avoir à trancher cette question dans les cas de tumeur isolée d'une des mamelles, avec adhérence cutanée, rétraction du mamelon et adénopathie.

On a alors à examiner de très près, dans certains cas, la possibilité d'une tuberculose en foyer. On cite de nombreuses erreurs, commises par des cliniciens éminents. Ce sont des faits bien connus, et tous ceux qui ont écrit sur la tuberculose du sein leur ont réservé la place qu'ils méritent au chapitre du diagnostic. Mais on remarquera combien les choses étaient différentes ici. Il y avait ailleurs une lésion tuberculeuse constatée et, au niveau des seins, une autre lésion qui, à vrai dire, ne ressemblait pas aux formes connues de la tuberculose du sein, mais n'avait pas non plus la marche ordinaire des cancers.

Plus tard l'apparition des nodules cutanés nous éloigne beaucoup de l'idée de tuberculose, du moins pour la lésion mammaire. On pourrait bien se demander encore, s'il ne s'agissait pas d'une sorte de lupus ; mais d'abord, ils n'offraient qu'une ressemblance lointaine avec les nodules lupiques, puis, jamais rien de semblable n'a été signalé dans aucune forme de tuberculose mammaire. Pour la première fois alors se posa nettement la question de la dualité de la

malade. Fallait-il admettre que sur le même organisme évoluait d'une part, une tuberculose, de l'autre, un cancer?

On dut attendre la mort de la malade pour être complètement fixé, car elle ne voulut jamais consentir à laisser extirper un des noyaux cutanés; mais le fait parut de plus en plus probable. L'examen nécropsique a mis ce fait hors de doute. Le péritoine, distendu par un liquide louche, était couvert de granulations et de fausses membranes et les annexes formaient des masses tuberculeuses ramollies et suppurées. D'ailleurs, le liquide péritonéal injecté dans le ventre d'un cobaye l'a rendu tuberculeux.

Pour le sein, de l'avis de deux histologistes aussi compétents que MM. Brault et Letulle, on ne saurait élever aucun doute sur la nature des lésions. Il s'agit d'un épithélioma cylindrique. Ces coïncidences sont extraordinaires et tout à fait exceptionnelles. Mais on sait qu'il n'y a pas antagonisme; et que sur le même individu on peut voir à la fois la tuberculose et le cancer. On a pu voir les deux affections sur des parties différentes du même sein (Pilliet).

Faut-il attribuer à une petite masse tuberculeuse, développée en un point d'une des mamelles, ce fait assez étrange que l'inoculation du liquide pris au hasard dans l'un des kystes a rendu un cobaye tuberculeux. Cela est possible, mais sur toutes les coupes qui ont été examinées, il n'y avait que noyaux épithéliaux, acini plus ou moins dégénérés, kystes épithéliaux à différents degrés de développement, lésions se rattachant à l'épithélium, mais en aucun point on ne pouvait rien découvrir qui pût rappeler de près ou de loin la tuberculose. Faut-il admettre que le bacille ait été apporté là secondairement. Cela est plus probable. A moins de supposer que l'animal inoculé était lui-même déjà tuberculeux.

On remarquera le contraste entre le début tumultueux et bruyant de l'affection mammaire et la marche torpide et lente qu'elle a présenté à la fin. Pendant les derniers mois, c'est à peine si on a pu noter quelque changement dans l'aspect des mamelles. La maladie paraissait stationnaire et les glandes axillaires elles-mêmes ne manifestaient aucune tendance à l'accroissement. Aussi la malade a-t-elle succombé aux progrès de sa péritonite, à la transformation purulente de l'épanchement après rupture de sa cicatrice, non à la cachexie cancéreuse.

La marche de cette affection a donc été à tous égards bien singulière, et nous rapportons ce cas, qui a été pour nous un long étonnement, sans dissimuler notre impuissance à en éclaircir pleinement les détails. Il y a des inconnues que nous ne soupçonnons pas encore et qui peuvent modifier grandement les allures d'une maladie.

SCAPULECTOMIE [1]

OU

ABLATION PRIMITIVE ET TOTALE DE L'OMOPLATE

AVEC CONSERVATION DU MEMBRE SUPÉRIEUR

DANS LES TUMEURS MALIGNES DE CET OS

INDICATIONS, RÉSULTATS, STATISTIQUES ET TECHNIQUE OPÉRATOIRE

PAR MM.

Lucien PICQUÉ et **DARTIGUES**

Chirurgien de la Pitié. Interne des hôpitaux.

Un fait intéressant de tumeur maligne de l'omoplate observé par nous en 1898 à l'hôpital Dubois a été le point de départ de ce travail.

Voici tout d'abord l'observation complète.

I. — Observation du cas de scapulectomie opéré par M. L. Picqué.

B... Justine, vingt-cinq ans, nourrice.

Antécédents héréditaires : père mort à cinquante-huit ans d'un accident, chute d'une échelle.

La mère, bien portante, a eu cinq enfants, dont un mort de convulsions dix jours après sa naissance ; les autres sont bien portants.

Dans l'ascendance et la collatéralité, en somme, aucun antécédent néoplasique.

Antécédents personnels. — Aucune maladie pendant son enfance. Menstruée à douze ans, et depuis très régulièrement.

N'a jamais été alitée, si ce n'est à l'âge de vingt-quatre ans pour accoucher d'une fille venue à terme et sans complications : l'enfant se porte très bien.

Après cette grossesse elle vient s'installer comme nourrice à Paris.

HISTOIRE DE LA MALADIE QUI L'AMÈNE A L'HÔPITAL DUBOIS.

Au commencement de juillet 1897, c'est-à-dire quatre mois environ avant

1. Nous adoptons ce terme de scapulectomie, bien qu'hybride, parce qu'il nous paraît commode par sa concision.

son entrée dans le service, brusquement, dans la journée, la malade est prise d'une douleur, espèce d'engourdissement plutôt du bras droit, accompagnée de fourmillements dans les mains et s'irradiant jusqu'au bout des doigts.

Elle ne se rappelle nullement avoir fait un effort, levé un fardeau, avoir reçu un coup ce jour-là ou la veille pour justifier cette douleur brusque. Elle était nourrice à ce moment, et ne portait jamais l'enfant, qui était très gros, du côté droit.

La douleur éprouvée du côté droit était continuelle, son maximum était dans la région scapulaire; elle ne s'irradiait pas du côté du cou, elle était exaspérée par le toucher des masses musculaires de l'épaule, mais nulle sur les bords et la pointe du scapulum.

La malade attribuait cette douleur à sa façon de dormir presque toujours sur le côté droit.

Les douleurs n'étaient pas assez fortes pour l'empêcher de dormir ni de faire des mouvements avec le bras, car elle continuait à vaquer à ses occupations.

Les douleurs durent un mois et disparaissent complètement pour réapparaître trois à quatre semaines après.

A cette époque, plus de fourmillements dans la main; le bras est engourdi simplement, mais à l'épaule la douleur prend un caractère lancinant, pongitif : il semble à la malade qu'une aiguille s'enfonce de la région scapulaire dans le bras.

Ces douleurs surviennent par accès, plusieurs fois dans la journée, se répétant pendant la nuit, chaque accès durant quelques secondes.

Ces accès douloureux se renouvellent de plus en plus, augmentant d'intensité, et un matin (le 15 septembre dernier, un mois environ avant son entrée), la malade faisant sa toilette s'aperçoit en se regardant dans la glace que son épaule malade est plus grosse que celle du côté opposé.

Cette grosseur augmentant, elle se décide à voir un médecin. Celui-ci croit à un abcès et lui fait appliquer un cataplasme, puis des frictions à l'alcool camphré, enfin de la teinture d'iode.

Pendant toute l'évolution, l'état général ne s'est pas modifié, l'appétit reste bon, pas de dégoût de la viande, pas de pertes des forces, pas d'amaigrissement sensible; un peu de pâleur de la face seulement. La sécrétion mammaire reste intacte : la malade continue à allaiter.

Depuis une quinzaine de jours, le médecin voyant la tumeur s'accroître, conseille à la malade d'entrer au plus tôt à Dubois pour faire inciser ce qu'il croit être un abcès.

La malade entre à Dubois le 19 octobre 1897.

Appelés auprès d'elle, nous l'examinons et en face de cette tumeur grosse comme une tête de fœtus, hémisphérique, uniforme, avec peau sus-jacente distendue et violacée, limitée à la face postérieure du scapulum, nous pensons tout d'abord à un ostéo-sarcome de l'omoplate.

La palpation de la tumeur ne donne pas la sensation de coquille d'œuf écrasée sous le doigt.

La saillie de la tumeur est surtout marquée au niveau de l'épine de l'omoplate. Il n'y a pas de ganglions appréciables dans l'aisselle ou dans le cou.

La vascularisation et l'innervation du bras sont indemnes.

Mais l'évolution fort rapide de la tumeur, la coloration rougeâtre au sommet, l'absence des veinosités, l'expansion du côté de l'aisselle, où il semble qu'il y ait un empâtement, la fluctuation très nette de la tumeur au centre avec rénitence autour, le tout s'accompagnant d'une température élevée, 39°6, nous font penser à un abcès froid avec poussée inflammatoire aiguë.

Nous incisons, et nous vidons une poche à contenu séreux, un peu trouble cependant, puis du sang s'écoule assez abondamment. Le doigt introduit à travers l'incision fait voir qu'il s'agit d'une cavité kystique développée au centre d'un néoplasme. Tamponnement de cette cavité pour arrêter l'écoulement sanguin.

La malade est vue le lendemain par notre maître, M. Picqué, qui prie M. le professeur Berger de vouloir bien venir l'examiner, pour avoir son avis non pas sur le diagnostic, qui est net, mais sur l'opportunité opératoire, sur les limites d'extension de la tumeur et sur la possibilité ou non de se borner à l'ablation de l'omoplate sans recourir à la désarticulation inter-scapulo-thoracique. La question n'est d'ailleurs pas complètement tranchée de savoir si on pourra conserver le bras de la malade (qui du reste jouit de tous ses mouvements); elle le sera au courant de l'opération. En tout cas on partira d'abord, pour la désarticulation, de l'omoplate seule en se tenant prêt à pratiquer, si nécessaire, le sacrifice du bras par la scapulo-thoracique.

Opération le 26 octobre 1897.

Voici, résumés, les détails de l'opération pratiquée par M. Picqué et sur les indications de M. le professeur Berger, qui a bien voulu l'assister.

1° Incision de 18 centimètres environ, à peu près verticale, s'étendant de l'extrémité de l'acromion à l'angle inférieur de l'omoplate et parallèle à son bord axillaire.

2° Incision horizontale de 10 centimètres environ, perpendiculaire à la première à l'union du quart supérieur avec les trois quarts inférieurs de la première ligne d'incision (parallèle à l'épine de l'omoplate à peu près).

3° Décollement ensuite des deux lambeaux triangulaires cutanés ainsi formés pour mettre à nu l'angle externe de l'omoplate, l'épine de cet os et les insertions du trapèze et du deltoïde que l'on aperçoit alors sous leurs aponévroses de revêtement.

4° Le muscle deltoïde est détaché de ses insertions cléido-scapulaires en suivant par conséquent le rebord osseux clavi-acromio-spinal, d'avant en arrière.

5° Puis on détache à leur insertion humérale les muscles qui s'insèrent à la grosse tubérosité (sus et sous-épineux, petit rond) et à la petite tubérosité (sous-scapulaire), ce qui équivaut à entamer la capsule scapulo-humé-

rale par en haut et en arrière, en se tenant plutôt près de son insertion glénoïdienne que de l'humérale, suivant le conseil du professeur Berger; on coupe aussi le tendon de la longue portion du biceps.

6° On luxe alors la tête humérale par cette brèche capsulaire postéro-supérieure; on est alors dans l'articulation.

7° Un aide attire autant que possible la tête de l'humérus en dehors de sa capsule et l'opérateur continue la section circulaire du manchon capsulaire, c'est-à-dire en bas et en avant maintenant, mais en se tenant au ras de l'humérus, car il y a le paquet vasculo-nerveux de l'aisselle, tout proche, caché derrière le coraco-brachial, muscle satellite de ce paquet.

8° Dans cette énorme brèche déjà faite, nous remarquons que l'humérus tient encore à l'omoplate par le bouquet des muscles coracoïdiens (courte portion du biceps, coraco-brachial, petit pectoral) et par le tendon de la longue portion du triceps inséré à l'extrémité inférieure de la cavité glénoïde.

9° Après avoir détaché une partie des insertions du grand pectoral à la clavicule vers le sillon delto-pectoral, résection de la clavicule à l'union du tiers externe avec les deux tiers internes; après avoir préalablement ruginé cet os et détaché les ligaments coraco-claviculaires, avec la rugine courbe, on décolle le muscle sous-clavier et l'on s'en sert pour protéger les vaisseaux sous-claviers d'une échappée de la scie. On régularise la section osseuse au sécateur.

10° On coupe les tendons de la courte portion du biceps, du coraco-brachial, du petit pectoral au niveau de leur insertion à l'apophyse coracoïde.

11° L'omoplate ne tient plus : *en haut*, que par l'insertion du trapèze sur l'épine de l'omoplate; *en dedans*, au bord spinal, que par les muscles d'origine vertébrale (rhomboïde, angulaire de l'omoplate); *en dehors*, que par le grand rond et le grand dorsal. On sectionne tous ces muscles, excepté le grand dentelé.

12° On bascule l'omoplate en le décollant du plan costal et en le faisant tourner autour du bord spinal comme charnière. On sectionne alors le grand dentelé à ses insertions scapulaires.

13° On suture à la soie la tête humérale par le restant de sa collerette scapulaire à l'extrémité de la clavicule réséquée.

On suture au catgut le deltoïde et le grand pectoral à la collerette capsulaire.

14° On suture au crin de Florence la plaie cutanée à trois branches, après avoir réséqué la partie de la peau malade et envahie, et après un drainage soigné avec de longues mèches.

Examen anatomo-pathologique de la tumeur enlevée.

Examen macroscopique. — Les différentes planches [1] où se trouvent figurés les divers aspects de cette tumeur scapulaire et que nous avons dessinées après avoir nettement disséqué la pièce pour en montrer les insertions

1. Tous les dessins ont été fait par M. Dartigues, l'un des auteurs de ce travail.

musculaires et pour énucléer, si nous pouvons dire, la tumeur proprement dite des couches de muscles qui l'enveloppaient, font voir mieux que toute description les détails principaux sur lesquels nous seront brefs.

Avant la dissection de la tumeur on eût pu croire qu'entourée en arrière par le sous-épineux, en avant par le sous-scapulaire, elle était constituée par ces muscles en grande partie incorporés à elle par le processus néoplasique. Il n'en était rien. A l'instigation du Dr Ménétrier nous reprîmes la

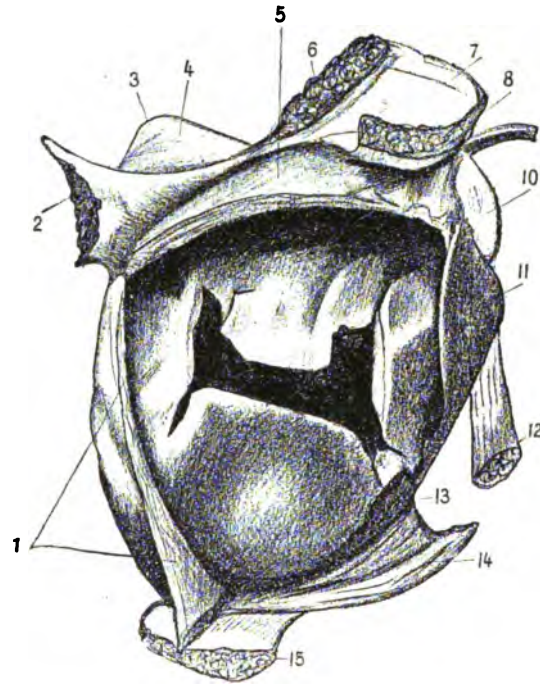

Fig. 1. — *Partie dorsale ou sous-épineuse de la tumeur.* Le muscle sous-épineux a été sectionné et décortiqué de la tumeur de telle sorte que sur cette figure on aperçoit les trois lambeaux qu'il forme : un supérieur ou acromio-spinal, un interne, un externe ou axilaire. Ces trois lambeaux encadrent la tumeur, qui, on le voit, occupe toute la fosse sous-épineuse, en forme de demi-ovoïde. La partie centrale montre une excavation en H où l'on a prélevé un fragment de la tumeur. La tumeur déborde à droite et à gauche les bords latéraux de l'omoplate.
1, attache du sous-épineux au bord spinal de l'omoplate; 2, insertion sur l'épine de l'omoplate de la portion dorsale du trapèze ; 3, angle de l'omoplate; 4, sus-épineux; 5, portion supérieure du sous-épineux; 6, insertion sur l'acromion et l'épine de la portion cervicale du trapèze; 7, acromion; 8, insertion du deltoïde ; 9, tendon de la longue portion du biceps; 10, cavité glénoïde ; 11, attache du sous-épineux au bord externe de l'omoplate; 12, longue portion du triceps; 13, sous-épineux; 14, grand rond sectionné dans sa partie moyenne ; 15, faisceau scapulaire du grand dorsal.

dissection, la poussant plus avant, et alors nous décortiquâmes vraiment la tumeur, qui est bien uniquement sous-périostée. Les muscles de revêtement se décollaient avec facilité, n'étaient pas envahis par le néoplasme et étaient seulement amincis, distendus par la tumeur bombant sous eux.

Dans son ensemble la tumeur est composée de deux parties principales, de deux lobes, dont l'un siège dans la fosse sous-épineuse et l'autre dans la fosse sous-scapulaire.

La 1re planche montre la portion dorsale ou sous-épineuse. On voit qu'elle a à peu près le volume des deux poings réunis : elle est strictement limitée en haut par l'épine de l'omoplate qui lui oppose une vraie et solide barrière. En revanche elle fait saillie fortement en arrière, et déborde en dedans le bord spinal du scapulum, en dehors son bord axillaire. Elle ne

descend pas plus bas que l'angle inférieur de l'os. Tout autour sont les attaches musculaires des sous-épineux, du grand rond excisés, encadrant

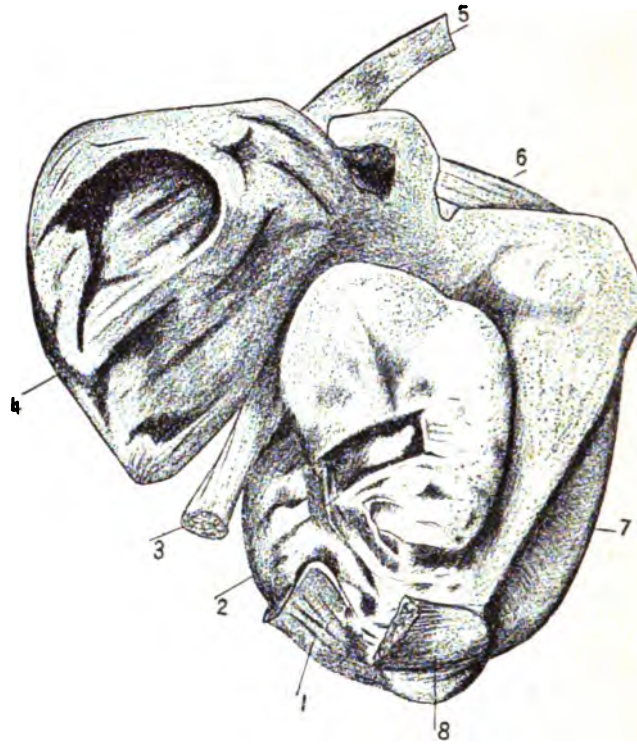

Fig. 2. — *Portion sous-scapulaire de la tumeur.* La tumeur est au centre de la fosse sous-scapulaire : on la voit se détacher très nettement sur le fond osseux de la face antérieure de l'omoplate.

La partie dorsale de la tumeur, plus volumineuse que la partie sous-scapulaire, déborde de chaque côté : le segment qui dépasse le bord spinal de l'omoplate est recouvert par le sous-épineux ; le segment qui dépasse le bord axillaire est lobulé et dépouillé des muscles qui le recouvraient.

Au centre de la tumeur on voit une dépression rectangulaire où l'on a prélevé un fragment de la tumeur et qui laisse apercevoir au fond un orifice indiquant que la partie centrale de l'omoplate est détruite. Tout à fait en haut, on aperçoit le 1/3 externe réséqué de la clavicule.

1, muscle grand rond réséqué et laissant voir la portion dorsale de la tumeur, lobulée, et débordant le bord axillaire de l'omoplate ; 2, portion dorsale de la tumeur débordant le bord axillaire de l'omoplate ; 3, longue portion du triceps ; 4, muscle sous-scapulaire ; 5, tiers externe de la clavicule réséquée ; 6, muscle sus-épineux ; 7, portion dorsale de la tumeur débordant le bord spinal de l'omoplate et revêtue du muscle sous-épineux ; 8, faisceau du grand dorsal qui prend naissance ou qui se réfléchit au niveau de l'angle inférieur de l'omoplate.

la tumeur. Donc ce lobe est contenu dans une vraie loge ostéo-fibreuse.

La 2e planche figure la portion thoracique ou sous-scapulaire. Ici le lobe antérieur de la tumeur est moins volumineux : de la grosseur du poing environ ; il est très nettement circonscrit, limité par un vrai sillon de cir-

convallation, aplati en une surface triangulaire, à bords mousses et arrondis.

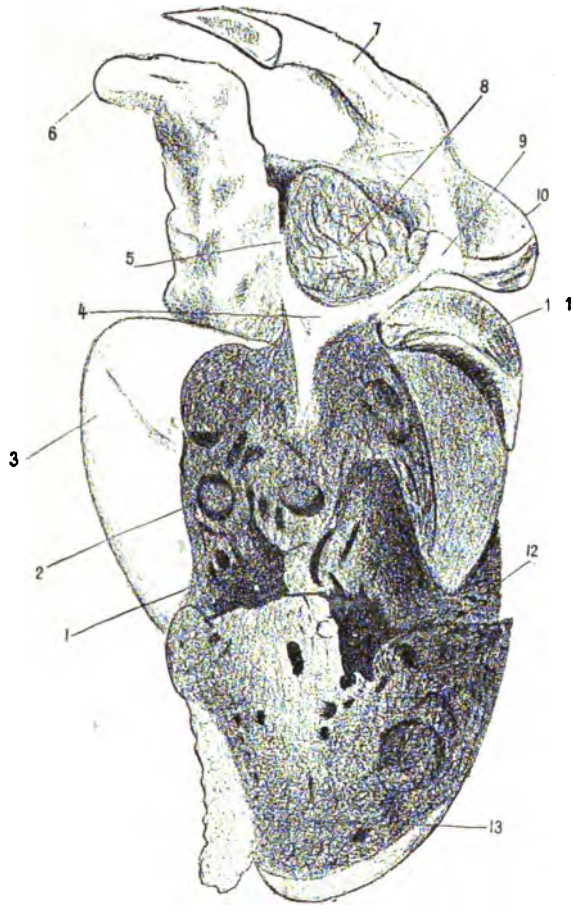

Fig. 3. — *Coupe antéro-postérieure ou sagittale de la tumeur.* Elle intéresse les deux portions antérieure et postérieure du néoplasme. La surface de section est granulée, d'aspect spongieux, aréolaire. Les vacuoles sont surtout au centre où l'os est détruit et où se trouve une cavité kystique qui contenait du sang.

1, en ce point, la partie centrale de la feuille de l'omoplate est complètement détruite; 2, alvéoles et trabécules osseux; 3. lobe antérieur ou sous-scapulaire de la tumeur; 4, insertion de l'épine de l'omoplate sur le corps de l'os; 5, bord supérieur de l'omoplate; 6, apophyse coracoïde; 7, clavicule dont le 1/3 externe est réséqué; 8, muscle sus-épineux dans la fosse sus-épineuse; 9, épine de l'omoplate; 10, attaches du deltoïde à l'épine et à l'acromion; 11, muscle sous-épineux sectionné et soulevé; on voit qu'il recouvre la face postérieure de la tumeur; 12, incision qui donne accès dans une cavité kystique centrale; 13, extrémité inférieure de la tumeur.

Ce lobe n'a pu être découvert qu'en désinsérant le muscle sous-scapulaire de son empreinte sous-scapulaire et en le renversant vers son attache

humérale. Dans ce dessin on aperçoit encore la portion postérieure de la tumeur qui dépasse les bords latéraux de l'omoplate.

Au centre, ce néoplasme présente une excavation où a été prélevé un fragment pour l'examen histologique et où l'on peut distinguer que la feuille de l'omoplate est perforée, faisant communiquer la fosse sous-épineuse avec la sous-scapulaire.

Le muscle sous-scapulaire du côté de sa face d'insertion est creusé d'un espace qui correspondait très exactement au lobe antérieur, se moulant sur lui, et lui offrant une véritable niche.

De part et d'autre, la tumeur est bien seulement osseuse, et, qu'on nous permette l'expression, il semble qu'il y a hernie de l'os sous sa membrane périostée que le néoplasme distend sans la craqueler ni l'effondrer encore.

Examen histologique. — M. le Dr Ménétrier a bien voulu pratiquer cet examen avec la grande compétence qu'on lui connaît, et nous donner une note qu'il a rédigée lui-même et que nous transcrivons intégralement : Nous tenons à lui adresser tous nos remerciements.

« Les portions de la tumeur examinées provenaient : les unes de la partie centrale de la masse, constituée par un tissu rouge, dense, charnu; les autres de la périphérie, au point le plus saillant de la tumeur et dont le tissu, plus consistant, donnant sous le couteau la sensation de trabécules osseuses, dut être décalcifié pour pouvoir être coupé.

« Dans les coupes de la périphérie de la tumeur, en procédant de la surface vers la profondeur, on trouve d'abord une couche fibreuse, épaisse de 1 millimètre environ parcourue par de gros capillaires remplis de globules rouges, qui limite nettement la tumeur et semble être le périoste sclérosé et vascularisé.

« Au-dessous, une couche d'épaisseur variable, 1 à 2 centimètres, et dans laquelle on voit irrégulièrement distribuées des trabécules osseuses, facilement reconnaissables, formées d'une substance fondamentale dense, homogène, et renfermant des cellules osseuses anguleuses ou étoilées. Ce sont des lamelles réparties sans ordre, et ne rappelant en aucun point la disposition concentrique autour d'un canalicule de Havers ; elles sont courtes, distantes les unes des autres et séparées par un tissu nouveau dont la prolifération est évidemment cause de leur disjonction et de la dissociation de l'os primitif. Ce tissu, qui constitue la masse principale de la tumeur, est formé de fibrilles conjonctives en reticulum irrégulier, de cellules étoilées à prolongements multiples, s'entremêlant aux fibres du reticulum, ainsi qu'aux prolongements également longs et déliés de cellules fusiformes, à noyaux très allongés en forme de boudins. Il y a aussi des cellules rondes à protoplasma abondant, et des leucocytes en assez grand nombre. Par places les éléments cellulaires fusiformes prédominent et par places aussi les cellules étoilées et les cellules rondes, mais ces derniers éléments sont toujours moins tassés et forment un tissu plus lâche que les cellules fusiformes. Ce tissu est parcouru de vaisseaux nombreux formés pour la plupart d'un simple revêtement endothélial, doublé d'une membrane propre. La coupe présente aussi de nombreux foyers sanguins, de globules

rouges tassés, et contenus dans des cavités irrégulières, sans paroi nette, qui semblent résulter d'hémorragies interstitielles.

« Outre les éléments cellulaires sus-mentionnés, on trouve autour des lamelles osseuses des cellules anguleuses, à un seul noyau, à un protoplasma présentant une grande affinité pour les matières colorantes et dont quelques-unes, situées dans des encoches superficielles de la substance fondamentale, paraissent jouer un rôle dans le processus de résorption de la substance osseuse. Des cellules plus volumineuses se rencontrent à côté, des cellules géantes, à noyaux multiples, des myéloplaxes, dont le protoplasma présente une semblable affinité pour les matières colorantes et qui, pour la plupart, sont aussi situées au voisinage des lamelles osseuses en voie de résorption, ou encore autour des foyers hémorragiques interstitiels.

« Les coupes portant sur la portion centrale de la tumeur montrent une structure plus uniforme, les trabécules osseuses ont à peu près complètement disparu, sauf en de rares points où l'on retrouve quelques vestiges de substance fondamentale entourée de cellules anguleuses à protoplasma coloré. Le tissu de la tumeur est formé d'un feutrage lâche de cellules conjonctives renfermant des éléments cellulaires, qui sont : des cellules fusiformes en grand nombre, petites, à noyau en forme de boudin occupant presque toute la portion centrale de l'élément et dont les extrémités se continuent en un mince filament protoplasmique entremêlé aux fibrilles conjonctives et difficile à en distinguer; des cellules étoilées à noyau ovoïde et poussant également des prolongements longs mêlés aux précédents; des cellules rondes un peu plus volumineuses, de 20 à 25 μ environ, à noyau rond, protoplasma abondant, et qui sont beaucoup plus abondantes dans cette zone centrale que dans les couches périphériques. Ces cellules correspondent assez bien à l'apparence des cellules hémoglobiques de la moelle normale, elles renferment des granulations pigmentaires; toutefois, en raison des réactifs fixateurs employés, il n'est pas possible de démontrer la présence d'hémoglobine à leur intérieur. Enfin le tissu renferme en outre un assez grand nombre de petites cellules à gros noyau, et peu de protoplasma, qui paraissent être des leucocytes, pour la plupart des lymphocytes, quelques-uns des polynucléaires; ils sont irrégulièrement disséminés, et par places en amas assez considérables. Les vaisseaux capillaires sont assez nombreux, et l'on trouve aussi des infiltrations de globules rouges, traces d'hémorragies interstitielles. Dans cette partie de la tumeur on ne trouve pas de cellules géantes.

« En somme les lésions rencontrées dans cette tumeur correspondent aux faits décrits sous les noms de tumeurs à myéloplaxes, ou de sarcomes myéloïdes. C'est une prolifération néoplasique portant exclusivement sur les éléments de la moelle osseuse, qui conservent dans cette évolution leurs caractères morphologiques encore reconnaissables, la texture seule variant et se rapprochant des lésions qui s'observent dans les hyperplasies inflammatoires chroniques de ce tissu. C'est une néoplasie médullaire métatypique. On ne peut du reste affirmer la nature maligne de la tumeur, puisque,

en aucun point, la prolifération néoplasique du tissu médullaire n'a dépassé les limites de son territoire normal et qu'elle paraît limitée à la périphérie par le périoste intact. Le tissu osseux dissocié par la prolifération du tissu médullaire et refoulé à la périphérie ne présente aucune trace de prolifération; il est au contraire en voie de résorption, et les cellules géantes, les myéloplaxes qui se rencontrent justement dans la zone de la tumeur où s'effectue ce processus de résorption, nous paraissent représenter des éléments à rôle surtout phagocytaire et d'importance accessoire dans l'évolution morbide. »

La pièce, les dessins qui la représentent et l'examen anatomo-pathologique fait par M. Ménétrier ont été présentés à la Société anatomique le 17 décembre 1897.

Suites opératoires : pansements, évolution de la plaie.

Pendant l'opération nous avons fait faire à la malade une injection intraveineuse de sérum artificiel d'un litre et demi, au niveau d'une saphène interne, pour obvier à la perte de sang, qui cependant n'a pas été très abondante, vu les dimensions très considérables de la plaie et la durée de l'opération, qui a été d'une heure environ. La chloroformisation n'a présenté rien de particulier.

Le 28 octobre, deux jours après l'opération, premier pansement : les mèches de drainage sont enlevées et renouvelées.

Le 29 octobre, au matin, avant le pansement, la température est à 39°. A la place des mèches nous mettons deux drains aux extrémités des deux incisions, et comme la partie avoisinant l'acromion suppure, nous faisons sauter plusieurs fils, lavons avec une solution de permanganate de potasse et bourrons avec de la gaze stérilisée imprégnée d'iodoforme.

Le 30 octobre. Température : 39°4 au soir. Suppuration abondante au niveau de la région sous-épineuse. Nous faisons sauter d'autres fils aux extrémités de la plaie opératoire. Décollement avec le doigt, lavages abondants, puis mèches dans toutes les directions.

Le 31 octobre. La température est abaissée le matin à la suite du pansement de la veille. Le pansement est refait. La suppuration est moins abondante. Au niveau de l'intersection des plaies, à l'angle, un petit point qui a tendance au sphacèle. L'état général est bon malgré l'élévation de la température; la malade conserve un certain appétit.

Le 1er novembre. Sixième pansement. La température diminue, la suppuration est presque tarie grâce aux mèches fortement saupoudrées d'iodoforme et aux lavages permanganatés. La malade, surveillée à ce sujet, n'a aucun accident d'iodisme. Ablation d'une grande partie des crins. La tête humérale est à nu. L'idée nous vient que l'on pourrait suturer, pour lui former une calotte musculaire, la partie du trapèze insérée à l'épine de l'omoplate (partie supérieure, cervicale du trapèze, au bord supérieur, attaches acromio-claviculaires) du deltoïde, car la tête humérale revêtue de son cartilage sera plus tard, cicatrisation faite, immédiatement sous la peau sans doublure musculaire.

Le 2 novembre, la température est encore élevée, la suppuration se reproduit, et nous la combattons par les mêmes moyens. La tête humérale a tendance à se luxer en haut. Le fil de soie qui suturait le col anatomique à l'extrémité externe de la clavicule réséquée a cédé.

Le 3 novembre. Le pansement de la veille avec des mèches très iodoformées a produit un excellent résultat : la suppuration est tarie.

Le 4 novembre. Température : 38°. La plaie est en très bon état et bourgeonne. La suppuration tarie montre la bonne influence de l'iodoforme.

Nous faisons ensuite une série de pansements quotidiens qui ne présentent rien à signaler.

Le 15 novembre. La plaie est en voie de bonne cicatrisation. Nous enlevons aux ciseaux les faisceaux fibreux des muscles s'insérant à la petite tubérosité de l'humérus, qui dépassent et s'effilochent.

Le 18 novembre. Toute la branche horizontale de la plaie est comblée. Il ne reste plus qu'un trajet allant du niveau de la face antérieure de l'épaule à la partie postérieure et déclive. La réparation se fait très active. Nous ne mettons plus de mèches iodoformées.

Le 22 novembre. La malade est presque guérie. Il n'y a plus qu'une simple fistule entre les parties antérieure et postérieure du moignon de l'épaule.

Dès ce moment, nous espaçons de plus en plus les pansements et n'attendons plus que la cicatrisation, qui tarde encore à se compléter au niveau de l'acromion.

Conséquences de l'opération au point de vue fonctionnel. — Examen de la malade au moment de sa sortie. — Étude physiologique post-opératoire.

La malade est sortie le 12 février 1898, quatre mois et sept jours après l'opération, complètement guérie.

Nous avons fait l'examen successif des troubles de la motricité, de la sensibilité, et en dernier lieu des troubles trophiques qui ont été la conséquence de l'ablation de l'omoplate chez cette femme.

1° *Examen de la motricité.* — Nous avons remarqué tout d'abord que l'ablation du scapulum et des muscles qui le revêtent, ainsi que le détachement du deltoïde qui entoure l'articulation scapulo-humérale, avaient entraîné l'abaissement de l'épaule correspondante : le bras pend inerte, le coude collé à la paroi latérale du thorax; son poids semble attirer en bas le moignon de l'épaule. La malade soutient le membre supérieur du côté opéré avec la main opposée; elle a absolument l'attitude que présente d'ordinaire l'individu qui vient d'avoir une luxation de l'épaule.

La tête est légèrement inclinée aussi, en même temps que le tronc, et l'examen de la ligne épineuse de la colonne vertébrale fait constater une certaine incurvation à concavité dirigée du côté du corps dépourvu d'omoplate. Peut-être y aura-t-il plus tard, si la

récidive se fait longtemps attendre, une scoliose de compensation.

Pour ce qui est des troubles apportés aux divers mouvements du bras, on conçoit facilement *à priori*, comme nous l'avons d'ailleurs constaté chez notre malade, que tous les mouvements d'abduction, d'extension et de flexion soient impossibles. Nous ne parlons pas du mouvement d'adduction, qui n'existe pas sans que le bras soit porté en même temps en avant, puisqu'il est limité par le tronc, et qu'ici la flexion ou mouvement qui porte le bras en avant ne peut se faire.

En revanche tous les mouvements de l'avant-bras, de la main et des doigts sont possibles, puisque les muscles de l'avant-bras sont indemnes.

On pourrait penser que le mouvement d'extension de l'avant-bras sur le bras ne peut avoir lieu, puisque le seul muscle qui le produit, le triceps, est détaché de l'omoplate, où il s'insère par sa longue portion, qui est le facteur le plus important de ce mouvement. Mais les vastes interne et externe suffisent et d'ailleurs l'extension est pour ainsi dire passive, n'étant que le résultat de la cessation de contraction des muscles fléchisseurs de l'avant-bras sur le bras. De telle sorte que la malade peut exécuter tous les mouvements que comportent l'avant bras et la main, c'est-à-dire qu'elle peut exécuter certains travaux ordinaires à la femme et même délicats, tels que : coudre, tricoter, faire du crochet; elle peut aussi écrire.

A propos de l'écriture, nous insisterons sur le détail suivant : la malade en écrivant fait courir la main qui tient la plume de gauche à droite naturellement, mais son avant-bras repose immobile sur la table et, bientôt, le mouvement d'abduction du membre supérieur étant irréalisable, l'écartement nécessaire pour continuer à écrire est très vite limité; aussi la malade ramène-t-elle le papier en dedans de façon à pouvoir ajouter quelques mots à la ligne commencée. Les mouvements dans l'acte d'écrire sont ici restreints à ceux qui passent uniquement dans l'articulation du poignet.

Ce que nous avons observé chez notre malade a été signalé et admirablement décrit par Duchenne de Boulogne dans son *Traité de physiologie des mouvements*. Voici en quels termes s'exprime cet auteur à ce sujet, lorsqu'il parle de l'action du muscle *sous-épineux* qu'il appelle *rotateur huméral postérieur* :

« Ce muscle imprime à l'humérus un mouvement de rotation de dedans en dehors, quel que soit le degré d'élévation ou d'abaissement du bras ou qu'il soit porté en avant et en arrière. Il a une part dans l'accomplissement des mouvements qui placent la main en supination et en pronation.

« Les sujets privés du mouvement de rotation du bras en dehors

éprouvent une grande difficulté pour écrire. Leur main, il est vrai, conduit facilement la plume, trace bien les caractères, mais dès qu'ils ont écrit un ou deux mots, ne pouvant plus continuer la ligne, ils sont forcés de s'arrêter. Ils tirent un peu le papier de droite à gauche avec la main opposée et tracent encore un ou deux mots, et ainsi de suite, jusqu'à ce qu'ils soient arrivés au bout de la ligne. Grâce à cet artifice ils peuvent écrire, mais on comprend alors la gêne et la fatigue qu'ils doivent éprouver. »

Toujours est-il que la malade sujet de notre observation peut écrire ses lettres, avec un temps plus ou moins long bien entendu.

Outre les mouvements de l'avant-bras, nous avons étudié ceux qui concernent la respiration.

Dans la désarticulation de l'omoplate, trois muscles sont à considérer à ce point de vue : le grand pectoral, le petit pectoral et le grand dentelé.

Le *grand pectoral* est conservé; il n'a pas de connexions avec l'omoplate, mais il est un des derniers moyens de sustentation du membre thoracique après l'ablation du scapulum. Ce muscle, lorsqu'il prend son point fixe sur l'humérus, est inspirateur. Après la désarticulation scapulaire, cette action disparaît

Le *petit pectoral*, attaché à l'apophyse coracoïde, est inspirateur quand il prend son point fixe à l'omoplate. Sectionné, son action inspiratrice disparaît.

Le *grand dentelé* est également inspirateur quand il prend son point fixé sur l'omoplate. Sa première et sa troisième portion en particulier sont inspiratrices, sa deuxième portion est expiratrice. Au total il doit être considéré comme inspirateur, mais pour exercer cette action il doit être associé au rhomboïde. Grand dentelé et rhomboïde étant sectionnés, leur action en tant que respirateurs est abolie.

Donc, grand et petit pectoral, grand dentelé, par l'intermédiaire du rhomboïde, ne concourent plus, après l'ablation de l'omoplate, au rôle d'inspirateurs extraordinaires qu'ils jouent dans les mouvements du thorax.

La malade présente en effet une excursion respiratoire moindre du côté opéré, une moindre ampliation thoracique, que met en évidence la cyrtométrie.

Ce trouble apporté au développement d'une moitié du thorax pourra-t-il influer sur le poumon, l'atrophier par suite d'une moindre activité physiologique et l'exposer à la tuberculisation? C'est une simple hypothèse qu'il est permis de se poser sans la résoudre.

I. — Amputation partielle de l'omoplate (l'ablation est limitée au foyer néoplasique).

Ce tableau comprend les observations empruntées au 1er travail d'Adelmans.

NUMÉROS	AUTEURS	SEXE ET AGE	LÉSION	OPÉRATION	RÉSULTAT OPÉRATOIRE	RÉCIDIVE	RÉSULTAT FONCTIONNEL
1	Liston, d'Édimbourg, 1820 (*Edimb. M. and surg. J.*).	Garçon 16 ans.	Ostéosarcome télangiectasique, malade depuis 3 mois.	Ablation des 3/4 de l'os.	Guérison.	R. au 5e mois.	
2	Travers, Londres (*Am. J. of med. Sc.*, 1833).	H.	Sarcome.	Ablation de la portion sous-épineuse.	Guérison.	R. au bout d'un an.	
3	Textor jeune, de Wurtzbourg (Pfrenger, thèse Wurtzburg, 1846).	Fille 2 ans 1/2.	Enchondrome, malade depuis 15 mois.	Ablation de la zone sous-épineuse.	Guérison.		Bon.
4	P. Baroni, de Rome, 1851 (comm. du Pr Mazzoni).	H.	Sarcome omoplate.	Abl. du col de l'omopl., cavité glénoïde et tête humérale.	Guérison.		Médiocre.
5	Cock et Wilks (*Guy's Hosp. Reports*, 1856).	F. 27 ans.	Ostéosarcome.	Ablation de la plus grande partie de l'épine de l'omoplate et de la portion acromiale de la clavicule.	Guérison.		Bon.
6	B. v. Langenbeck, de Berlin (*Arch. f. klin. Chir.*, 1855).	H. 35 ans.	Sarcome fosse sus-scapulaire.	1° Ablat. de la tum., récidive; 2° ablat., omopl., sauf acromion glénoïde et coracoïde.		G.	Bon.
[illegible]	[illegible]	[illegible]	[illegible]	[illegible] de la tumeur ab[illegible]	Nayer de ré[illegible]	Mort au [illegible]	

Nous reproduisons la radiographie de la région après l'opération. Elle est fort instructive en ce qu'elle fait voir les rapports qu'affecte

Fig. 5. — Appareil de redressement après ablation de l'omoplate.

la tête humérale avec le gril costal et le restant de la clavicule réséquée.

2° *Examen de la sensibilité.* — Nous avons exploré les divers modes de sensibilité. La sensibilité au tact et à la douleur est con-

servée; il ne paraît pas y avoir de retard dans la perception des sensations.

Fig. 5 *bis*. — Ablation de l'omoplate. — Affaissement du côté opéré.

En revanche la sensibilité thermique a subi quelques modifications : elle est exagérée; le froid paraît à la malade à un plus grand degré qu'il n'est. Quand elle touche un objet simplement froid, il lui

paraît gelé; qu'elle tienne une cuiller, un verre dans sa main : « elle croit tenir un glaçon », dit-elle.

3° *Examen des troubles trophiques.* — Les masses musculaires ne semblent pas amoindries au moment de la sortie de la malade de Dubois. Dans les premiers jours qui suivirent l'opération, le bras nous parut notablement augmenté de volume, mais nous avons pensé que cette augmentation devait être attribuée à l'infiltration post-opératoire ainsi qu'à la rétraction des muscles dans les loges aponévrotiques du bras, comme le triceps, le biceps : courte et longue portion, coraco-brachial, dont les extrêmités supérieures n'avaient plus de points d'attache.

En tout cas, au point de vue trophique, nous n'avons pas constaté d'atrophie musculaire, pas de troubles de la sécrétion sudorale, ni d'hypertrophie des ongles; la face palmaire de la main est simplement flétrie et un peu rouge.

Cette malade a été revue par nous en août 1899. Nous reproduisons ci-joint l'état d'affaissement de la malade du côté opéré. L'appareil ci-joint, très facile à supporter, a permis à la malade de reprendre une bonne attitude. Elle travaille beaucoup depuis lors et se sent beaucoup plus forte.

II. — Indications de la scapulectomie. Statistiques et résultats.

Les lésions qui motivent l'ablation de l'omoplate ou scapulectomie sont au nombre de trois. Tantôt il s'agit de lésions traumatiques : ce sont en général des coups de feu, et les statistiques publiées jusqu'à nos jours contiennent un grand nombre de faits empruntés à la chirurgie militaire et dans lesquels l'ablation de l'omoplate a été nécessitée par un fracas plus ou moins étendu de l'os.

Tantôt ce sont des lésions inflammatoires aiguës ou chroniques (ostéo-myélite, nécrose, tuberculose avec abcès ossifluents). Tantôt enfin ce sont des tumeurs, soit bénignes, soit malignes qui ont entraîné la résection partielle ou totale de l'os. Selon les cas l'ablation de l'omoplate a été faite dans les conditions les plus diverses.

Tantôt elle est pratiquée seule, tantôt elle est combinée avec celles des os voisins ou du membre supérieur.

L'ablation de l'omoplate et du membre supérieur a été proposée contre les tumeurs de l'extrémité supérieure de l'humérus ou de l'omoplate. Parfois avec l'omoplate a été pratiquée la résection de l'extrémité supérieure de l'humérus atteinte ou non des lésions néoplasiques.

Dans certains cas l'omoplate n'a été enlevée que secondairement, un temps plus ou moins long après une désarticulation du membre supérieur motivée par une néoplasie de l'extrémité supérieure de l'humérus, alors que la cicatrice était devenue le siège d'une récidive.

Enfin la résection de l'omoplate a été partielle ou totale selon que les lésions étaient localisées ou avaient envahi l'os en totalité ou bien selon que leur nature éveillait ou non l'idée d'une récidive possible.

Nous nous proposons de limiter cette étude aux tumeurs malignes développées primitivement dans l'omoplate et qui n'ont pas encore envahi, au moment où on les observe, les parties voisines du squelette.

Nous laisserons naturellement de côté les tumeurs secondaires de ces os, consécutives à des tumeurs primitivement nées sur d'autres points du squelette et spécialement sur l'extrémité supérieure de l'humérus.

Nous poserons les indications opératoires de l'extirpation et nous étudierons les diverses opérations qui ont pu être proposées : extirpation totale ou partielle, extirpation avec résection de l'extrémité supérieure de l'humérus non atteint par le néoplasme, mais nous laisserons naturellement de côté la désarticulation du membre supérieur qui ne saurait rentrer dans notre cas.

Nous étudierons successivement les résultats de l'opération au point de vue de la récidive et des résultats fonctionnels, en comparant à ce point de vue les diverses opérations. Nous nous appliquerons en dernier lieu à fixer la technique de la résection totale de l'omoplate, au sujet de laquelle nous avons entrepris une série de recherches cadavériques dans le laboratoire de M. Quénu, auquel nous tenons à adresser nos plus sincères remerciments pour le bienveillant accueil qu'il nous a fait à l'amphithéâtre des hôpitaux et l'amabilité avec laquelle il a mis des sujets à notre disposition.

Les tumeurs malignes de l'omoplate peuvent être, dans certains cas rares ou lorsqu'elles sont observées dès leur début, localisées à une partie de l'omoplate. Le plus souvent, quand les malades se présentent à l'observation elles ont envahi la plus grande partie de l'os, quelquefois sa totalité.

Dans tous les cas, quand le diagnostic histologique a été établi, il faut appliquer les règles générales de l'extirpation des néoplasmes des os, c'est-à-dire recourir d'emblée à la résection totale de l'os.

Or cette règle si simple ne semble pas avoir été toujours suivie par les chirurgiens.

Si l'on parcourt les statistiques de Adelmans et celles qui ont été publiées depuis cette époque jusqu'à nos jours on constate que les

opérateurs ou se sont tenus en deçà en pratiquant l'extirpation partielle, ou l'ont dépassée en proposant la désarticulation du membre correspondant. Nous ferons encore remarquer que, sous ce rapport, les détails des observations manquent souvent, et parfois, en lisant même attentivement les cas publiés, il n'est pas toujours facile de savoir si la tumeur siégeait exactement sur l'omoplate et si elle n'avait pas envahi la racine du membre ; parfois même, il n'est pas facile de savoir si la tumeur ne siégeait pas en réalité sur l'extrémité supérieure de l'humérus.

Les indications de cette opération ont été magistralement données par M. le Professeur Berger dans son livre sur l'amputation interscapulo-thoracique.

Toute tumeur de l'omoplate ayant acquis un développement notable, de nature manifestement maligne (sarcomes, carcinomes, tumeurs cartilagineuses, pouvant revêtir quelques-uns des attributs d'une malignité relative) sont justiciables de l'interscapulo-thoracique.

Le problème, selon notre maître, est de choisir entre la résection de l'omoplate (ablation totale) et l'interscapulo-thoracique.

Cette dernière, bien que plus grave, donne une proportion moindre de récidives : la résection prête bien plus que l'interscapulo-thoracique à la récidive, et surtout à la récidive sur place (sa statistique ne porte malheureusement que sur 9 cas, et il lui offre 11 récidives sur 15 cas (Pousset). Néanmoins la résection reste pour lui l'opération de choix et l'interscapulo-thoracique reste réservée au cas où l'étendue du mal, le développement excessif de la tumeur fait naître des contre-indications. Il est évident que lorsque la tumeur entoure les vaisseaux axillaires ou a avec eux des rapports intimes, lorsque la tumeur englobe l'articulation scapulo-humérale et s'étend jusqu'à la partie supérieure du bras, lorsqu'enfin le volume de la tumeur est excessif et que la peau et les ganglions sont envahis, c'est au sacrifice complet du membre qu'il faut recourir. Nous acceptons pour notre part la légitimité de ces contre-indications à la résection de l'os tout en faisant une réserve pour l'ulcération de la peau (dans notre cas la peau était ulcérée), et nous admettons avec le Professeur Berger qu'en dernière analyse les contre-indications se tirent de l'impossibilité de conserver un membre utile, et peut-être aussi de la crainte de la récidive locale

Quant aux résections partielles de l'humérus, elles semblent, d'après les statistiques publiées, avoir été pratiquées de deux façons différentes.

Tantôt le néoplasme siégeait sur des points limités comme l'angle inférieur de l'omoplate, et l'opération a été exclusivement bornée

à cette portion de l'os; tantôt, soit par l'étendue du néoplasme ou par crainte de la récidive, l'opération a été plus étendue et a porté sur la totalité de l'omoplate, sauf l'acromion, le coracoïde et la glénoïde. Il semble que dans ces conditions le chirurgien ait respecté la portion de l'os, soit parce qu'il redoutait la plus grande gravité de l'acte opératoire, portant sur la totalité de l'os ou sur l'articulation scapulo-humérale, soit pour assurer au malade la récupération fonctionnelle. Il était donc intéressant d'établir par la statistique la gravité absolue et relative de l'extirpation totale, seule susceptible de mettre le malade à l'abri de la récidive, et de connaître également le trouble apporté par l'opération totale à l'exercice ultérieur des mouvements du membre. Or, à ce point de vue, les observations publiées dans les dernières statistiques citées plus haut sont la plupart du temps très incomplètes.

Parfois on reste indécis sur la nature de la tumeur, soit que les caractères cliniques ne soient pas indiqués, soit que l'examen histologique n'ait pas été pratiqué; souvent les suites ne sont pas indiquées, et l'auteur reste muet sur les troubles fonctionnels consécutifs. Parfois il les indique d'un mot, bon ou mauvais, sans nous renseigner exactement sur la nature et l'étendue des mouvements du membre.

Si l'on ajoute que le plus souvent les auteurs confondent dans leurs statistiques toutes les variétés de tumeurs et de lésions, que d'autres, comme Schutze, dans un travail sur l'ablation de l'omoplate, rangent les tumeurs de l'humérus qui nécessitent le sacrifice complet du membre, on conçoit combien il est difficile de s'orienter au milieu de tous ces documents et combien les conclusions qu'ils tirent de semblables statistiques sont sujets à critique.

Quoi qu'il en soit, Stephens Rogers, dont l'opinion est acceptée par M. Berger, pense que le danger de la résection (amputation totale) est moindre que celui de l'amputation (conservation de l'angle antérieur) et de la résection partielle. C'est pourquoi M. Berger, rejetant ces deux dernières opérations, n'accepte que la résection et l'interscapulo-thoracique.

Dans la statistique qui va suivre, nous avons procédé de la façon suivante :

Rejetant les ablations complètes du membre supérieur, nous avons recherché dans les statistiques publiées les cas d'extirpation partielle dont nous avons fait deux groupes d'extirpation totale avec ou sans résection de la tête humérale, de façon à instituer quatre séries d'opération.

Puis nous avons éliminé avec soin les tumeurs non déterminées

ou qualifiées bénignes, telles que fibrome de l'omoplate, tumeur fibreuse, ostéome, exostose.

Nous avons pu de la sorte réunir 77 observations, en y comprenant notre cas, se répartissant de la façon suivante . 36 extirpations partielles, 35 extirpations totales, 6 extirpations avec résection de la tête humérale.

Parmi les 36 extirpations partielles, 15 fois l'intervention n'a porté que sur la portion osseuse au niveau de laquelle le néoplasme était implanté; 21 fois, l'extirpation a compris la presque totalité de l'os, sauf l'apophyse coracoïde, l'acromion et la cavité glénoïde.

TABLEAUX (Voir p. 458 à 468).

En bloc la mortalité opératoire a été de 15, à savoir 18 pour 100 environ. Elle est surtout faite d'hémorragie primitive et d'infection.

Dans notre groupe d'extirpations partielles nous relevons 2 cas de mort sur 15 cas : dans le premier, le malade a succombé au quatorzième jour avec des noyaux de généralisation dans le poumon. Dans le deuxième groupe, il s'agit d'un cas de pyohémie.

Dans le deuxième groupe des extirpations partielles nous trouvons 6 cas de mort sur 21 cas : sur ces 6 cas, 1 seul semble avoir été le résultat de l'infection, les 5 autres sont certainement des cas d'hémorragie primitive malgré les différences de désignations employées par les auteurs.

Nous retrouvons 6 cas dans nos extirpations totales; un semble avoir succombé au sixième jour à une bronchite préexistante aggravée par le chloroforme; un autre est marqué comme étant mort de vieillesse au deuxième mois; les autres sont des morts rapides, 3 d'infection, dont une accompagnée de psychose; un malade a succombé le deuxième jour à l'ouverture de la plèvre.

Notre groupe des amputations avec résection de la tête humérale comprend un seul cas de mort par infection.

Nous devons faire remarquer que beaucoup de ces opérations ont été pratiquées longtemps avant l'antisepsie et le perfectionnement de l'outillage au point de vue hémostatique.

Il en résulte que les chiffres ont perdu heureusement beaucoup de leur importance.

Poinsot, dans son travail de la *Revue de chirurgie* (1885), donne une statistique de 45 cas, dont 29 avec données précises, à savoir : 9 fois très bon résultat, 11 cas bons, 10 pertes partielles des mouvements, mais bon service, 2 cas impuissance du membre.

(Suite du texte p. 469.)

NUMÉROS	AUTEUR	SEXE ET AGE	LÉSION	OPÉRATION	RÉSULTAT OPÉRATOIRE	RÉCIDIVE	RÉSULTAT FONCTIONNEL
23	Elder G., 1885 (*Lesshafft Deut. milit. Zeits.*, 1885).	F. 23 ans.	Sarcome à cellules rondes, à gauche.	Ablation totale.	Guérison.		Bon.
24	Trendelenbourg, 1886 (in th. Trottman. Bonn, 1887).	H. 42 ans.	Sarcome à cellules rondes confirmé par examen histologiq. préalable.	Ablation totale.	Guérison.	En févr. 1887, récidive sous forme de 2 grosses tum.	Médiocre.
25	Helferich, Greifswald, 17 juin 1887 (thèse Biesbaum, 1887, Greifswald).	H. 22 ans.	Fibrosarcome. Un an avant, chute de cheval avec douleurs consécutives et gonflement consécutif, un nouveau traum. avait amené un accroissement rapide.	Ablation totale avec capsule artic. Pas de réunion immédiate.	Guérison.		Bon.
26	Doll. Ch. de Carlsruhe (*Arch. Langenb.*, 1888).	Fille 14 ans.	Tumeur maligne avec adénopathies.	Ablation.		Récid. rapide,	
27	Sendler, de Magdebourg (*Arch. f. kl. Chir.*, 1889, vol. 38, p. 300).	F. 23 ans.	Sarcome. Diagn. hist. préalable, traumat. antérieur.	Ablation.	Guérison.	Mort au 15e j.	
28	Périer (*Mercredi médical*, 1890, p. 51).	H. 53 ans.	Sarcome épin. omoplate.	Ablation totale.	Guérison.		Mouv. limités du bras. Abduct. impossib., diminut.

	[illegible] mai).				(mort d'entérocolite, 14 mois apr.)		peut travailler la terre.
30	Helferich, de Greifswald, 31 oct. 1896 (*Soc. de méd. de G.*, 16 sept. 1892).	Fille 19 ans.	Sarcome du volume d'une tête d'enfant, point de départ, aponévrose de la face antérieure de l'omopl. Cellules fusiformes quelques-unes rondes.	Ablation totale.	Guérison.	Après 14 mois. Pas de récidive.	
31	Hadra, de Berlin, 13 sept. 1891 (Th. inaugurale de Haussmann).	H. 59 ans.	Sarcome faisant saillie dans la fosse sus-épineuse.	Ablation totale.	G. en 10 semaines. Tr. intellect. Mort; pas d'autopsie.		
32	Golding Bird, 28 mars 1893 (*Clin. Soc. Trans.*, *26*, 1893, p. 242).	Fille 14 ans.	Sarcome, région scapulaire gauche.	Ablation totale et 1/3 ext. clavicule.	Guérison.		Bon.
33	Marmaduke Sheild, 13 août 1894 (*The Lancet*, 1894).	Garçon 10 ans.	Sarcome fuso-cellulaire offrant foyers fibreux, adhérence au thorax.	Ouverture de la plèvre.	Mort le 2e jour.		
34	Watson Cheyne (*Brit. med. J.*, 1896, p. 1109).	H. 50 ans.	Gros enchondrome faisant saillie dans l'aisselle.	Ablation totale.	Guérison.		Les mouvem. reviennent progressivement.

II. — Amputation partielle de l'omoplate (conservation exclusive du col et des apophyses).

Ce tableau comprend les observations empruntées au 1er travail d'Adelmans et au travail de Schulze.

NUMÉROS	AUTEUR	SEXE ET AGE	LÉSION	OPÉRATION	RÉSULTAT OPÉRATOIRE	RÉCIDIVE	RÉSULTAT
1	Heymann, de Coblentz, 1823 (*Grafes med. Walthers J.*, vol. 5, p. 572).	H. 22 ans.	Cancer omoplate.	Ablation, sauf col fosse sus-épineuse, acromion.	Guérison.	Mort après un an.	
2	Jansoin, Lyon (*Arch. gén. méd.*, 1826 .	F. 43 ans.	Ostéosarcome.	Ablation, sauf col et apophyse.	Guérison.		Bon résultat fonctionnel.
3	Wurtzer, de Munster, 1825. Orsbach, th. de Bonn, 1833.	H. 44 ans.	Ostéocarcinome, malade depuis 2 ans.	Ablation, sauf col et apophyse.	Guérison.	Récidive après 4 ans.	
4	Luke, de Londres (*London med. Gaz.*, 1829).	Fille 14 ans.	Cancer de l'omoplate.	Ablation, sauf acromion, col et une portion de l'épine.	Guérison.		Bon résultat fonctionnel.
5	Petrequin, Lyon. Acad. de médecine, 1859-1860.	H. 20 ans.	Ostéosarcome omoplate gauche.	Ablation de l'os, sauf cavité glénoïde et apophyses.	Pyohémie. Mort le 25e jour.		
6	S.-D. Gross, Etats-Unis (*Am. J. of med. Sc.*, 1868).	H.	Cancer de l'omoplate.	Ablation, sauf col et acromion.	Guéris. Mort pneumonie au 3e mois.		
	[illegible]	[illegible]	[illegible]	Ablation, sauf glénoïde et	Mort		

	[illegible]	[illegible] ans.	[illegible] gion sus-épineuse.	[illegible] opérée.	[illegible] d'hémorr. 2e jour.		
9	Bruns, 1853.	F. 15 ans.	Cancer omoplate.	Ablation, sauf acromion et coracoïde.	Mort opératoire.		Excellent.
10	A.-G. Wather, de Pittsburg (*Brit. med. J.*, 1850).	H. 44 ans.	Sarcome.	Ablation, sauf le col.	Guérison.		
11	Wernher (Giessen, 1863), Filsing, th. Giessen, 1863.	H. 17 ans.	Végétation maligne de l'omoplate.	Ablation, sauf glénoïde et acromion.	Mort d'épuisement au 2e jour.		
12	G. Pollock, de Londres (*St Georg. Hosp. Reports*, 1869).	Fille 16 ans.	Cancer de l'omoplate, malade depuis 1 an.	Ablation, sauf acromion et coracoïde.	Guérison.	Récidive au 8e mois.	
13	Kelburne (*Lancet*, 1871).	Garçon 8 ans.	Sarcome médullaire, malade dep. 8 mois.	Ablation, sauf acromion et coracoïde.	Guérison.		
14	H. Fischer, de Breslau (*Deut. Kl. von Göscheu*, 1875).	F. 34 ans.	Enchondr. omoplate droite.	Ablation, sauf col.	Guérison.		Mauvais.
15	H. Fischer, de Breslau, 1876 (*Deutsch. Klin.*, n° 1).	F. 40 ans.	Myxochondr. omopl. droite.	Ablation, sauf acromion et articulation.	Guérison.		Bon.
16	E.-B. Wolcott, Wisconsin, 1878 (*Philad. med. and surg. Rep.*, 1878).	H. 55 ans.	Chondrosarc. de l'omoplate.	Ablation, sauf une partie de l'épine.	Guérison.		Bon.

NUMÉROS	AUTEUR	SEXE ET AGE	LÉSION	OPÉRATION	RÉSULTAT OPÉRATOIRE	RÉCIDIVE	RÉSULTAT FONCTIONNEL
17	Langenbeck (*Schmidt Jahrbuch*, 1850, vol. 66).	H. 36 ans.	Enchondrome, malade depuis 1 an 1/2.	Ablation, sauf coracoïde.	Mort le 1er jour.		
18	Fergusson (*Med. Times and Gaz.*, 1865).	H. 25 ans.	Encéphal. omoplate droite, malade depuis 6 mois.	Ablation, sauf acromion.	Guérison.		Bon pour mouvem. antéro-postérieur.
19	Wood (*Lancet*, 1875).	H.	Encéphaloïde.	Ablation, sauf une partie de l'acromion.	Guérison.	Résultat éloigné incertain.	
20	W. Busch, de Bonn (communication écrite, 28 décembre 1875).	F. 37 ans.	Lymphosarc. omopl. droite, malade depuis 5 ans.	1° Ablation omoplate, sauf col et apophyse; 2° ablation des noyaux de récidive; 3° ablation des parties respectées et de la tête.	Guérison.		
21	Symonds Charters (*Clin. Soc. Transact.*, 1887. Mémoire Schutze).	H. 34 ans.	Ostéosarcome de l'omoplate, chute sur l'épaule 5 mois av.	1re *op.* Ablation de toute l'omoplate, sauf acromion et coracoïde. — 2e *op.* Ablation de la surf. articulaire.	Guérison au bout de 22 jours.	Pas de récidive en déc. 1887.	Bon.
22	Southam, Manchester, 1889. Mém. Schutze (*Brit. med. Journal*, 1889, t. II,	Garçon 14 ans.	Sarcome à cellules rondes de la fosse sus-épineuse.	Ablation totale sauf acromion et coracoïde.	Guérison.	Généralis. dans les vertèbres dorsales. Mort en 8 semain.	

III. — Amputation totale de l'omoplate. — *Observations empruntées aux mémoires d'Adelmans et de Schulze.*

1	Langenbeck (*Deut. Kl.*, n° 38).	Garçon 12 ans, malade dep. 1 an	Ostéosarcome.	Ablation totale avec partie de la clavicule.	Guérison.	Récidive au 109e jour. Généralisation au temporal.	
2	James Syme (*Med. Times and Gaz.*, 1857).	F. 70 ans malade depuis 6 mois.	Cystosarcome omoplate.	Ablation totale.	Guérison. Mort de vieillesse après 2 mois.		
3	Esmarck (*Arch. f. klin. Chir.*, 1863, 4).	H. 33 ans malade depuis 8 mois.	Sarcome omopl. g.	Ablation totale avec partie de la clavicule.	Guérison.	Récidive après une date non déterminée.	Bon.
4	Schuh, 1860 (*Wiener med. Woch.*, 1860).	Fille 8 ans, malade depuis 4 mois.	Ostéosarcome.	Ablation.	Guérison.		
5	Hanmer, de Saint-Louis, (*Lancet*, 1866).	Fille 18 ans.	Encéph. de l'omopl. gauche.	Ablation totale avec portion acromiale claviculaire.	Guérison.	Récidive au 10e mois.	Bon.
6	Michaux, de Louvain (*Gaz. méd. Paris*, 1864).	H. 15 ans malade depuis 6 mois.	Cancer de l'omoplate et des muscles.	Ablation totale.	Guérison.	Généralisat. au 10e mois.	
7	M. Clellan, 1865 (*Lancet*, 1865).	Garçon.	Tum. maligne indéterminée.	Ablation, omoplate et clavicule.	Guérison.	Récidive et mort.	

NUMÉROS	AUTEUR	SEXE ET AGE	LÉSION	OPÉRATION	RÉSULTAT OPÉRATOIRE	RÉCIDIVE	RÉSULTAT FONCTIONNEL
8	Stephen Rogers, de New-York (*Am. J. of med. Sc.*, 1867).	Fille 7 ans 1/2 malade depuis 9 mois.	Cancer omoplate g.	Ablation totale.	Guérison.	Récid. au bout de 6 mois.	Bon.
9	Krakowitzer, 1868.		Enchondrome.	Ablation totale.	Mort au 7e jour, d'épuisement.		
10	Michel, Strasbourg, 1869, th. de Levrey.	H. 50 ans malade depuis 5 ans.	Tumeur à myéloplaxes à droite.	Ablation.	Guérison.		Bon.
11	Pollock, de Londres (*St-Georg. Hosp. Rep.*, 1869).	H. 47 ans.	Tumeur vasculaire côté droit.	Ablation totale avec partie de la clavicule.	Mort au 6e j. Bronch. chr. aggravée par chloroforme.		
12	Chas. Steeli de Briston (*Brit. med. J.*, 1871).	Garçon 8 ans.	Encéphaloïde omopl.	Ablation.	Guérison.	Récid. 5 mois après.	
13	James Spence, d'Édimbourg (*Dublin J. of med. Sc.*, 1873.	H. 68 ans malade depuis 20 ans.	Tum. probablement à médullocites.	Ablation totale avec ext. ext. de la clavicule.	Guérison (mort après quelq. mois de bronchite capillaire).		
					Guérison.	Récid. en quel-	

	[illegible]	[illegible]	[illegible]	[illegible] totale avec partie de la clavicule.	[illegible] probable.		
16	Georges A. Peters, de New-York (*Am. J. of med. Sc.*, 1878).	H. 42 ans malade depuis 18 mois.	Sarcome médullaire côté droit.	Ablation.	Guérison.		Bon.
17	Berkeley, 1880 (*Brit. med. J.*, 1880).	H. 25 ans.	Sarcome.	Ablation.	Mort au 2e j. Septicémie.		Bon.
18	Bellamy (*Lancet*, 1880).	Garçon 14 ans.	Sarc. à cell. rondes avec luxat. de l'humérus due à la saillie de la tumeur, tête d'enfant.	1° Ablation de l'omoplate sauf acromion; 2° ablation de l'acromion par récidive.	Guérison.	Récidive au (?) mois.	Excellent.
19	D'Ambrosio (*Am. J. of med. Sc.*, 1880).		Myxosarcome omopl.	Ablation totale avec partie de la clavicule.	Résultat inconnu.		
20	Mion (*Brit. med. J.*, 1881).		Sarcome.	Ablation totale.	Guérison.		
21	Cacciopolli Giuseppi (*Il Morgagni*, 1883).	H. 32 ans.	Enchondr. originaire du périoste avec plusieurs foyers profonds de nécrose.	Ablation totale.	Guérison.	Au bout de 20 mois, tum. disséminées sur le sternum, bras, fémur.	
22	Czerny, 1886 (*Arch. f. kl. Chir.*, v. 37, p. 146).	Fille 14 ans.	Sarcome mou à cellules rondes. Diagn. histologique à l'aide d'une ponction.	Ablation avec extirpation du muscle sus-scapulaire et des lymphatiques axillaires.	Guérison.	Au 2e mois, récid. au niv. de la rég. sus-clavicul. au bout d'un an nappe néoplasiq. allant de la hanche à l'épaule.	Bon.

NUMÉROS	AUTEUR	SEXE ET AGE	LÉSION	OPÉRATION	RÉSULTAT OPÉRATOIRE	RÉCIDIVE	RÉSULTAT FONCTIONNEL
23	Elder G., 1885 (*Lesshafft Deut. milit. Zeits.*, 1885).	F. 23 ans.	Sarcome à cellules rondes, à gauche.	Ablation totale.	Guérison.		Bon.
24	Trendelenbourg, 1886 (in th. Trottman. Bonn, 1887).	H. 42 ans.	Sarcome à cellules rondes confirmé par examen histologiq. préalable.	Ablation totale.	Guérison.	En févr. 1887, récidive sous forme de 2 grosses tum.	Médiocre.
25	Helferich, Greifswald, 17 juin 1887 (thèse Biesbaum, 1887, Greifswald).	H. 22 ans.	Fibrosarcome. Un an avant, chute de cheval avec douleurs consécutives et gonflement consécutif, un nouveau traum. avait amené un accroissement rapide.	Ablation totale avec capsule artic. Pas de réunion immédiate.	Guérison.		Bon.
26	Doll. Ch. de Carlsruhe (*Arch. Langenb.*, 1888).	Fille 14 ans.	Tumeur maligne avec adénopathies.	Ablation.		Récid. rapide,	
27	Sendler, de Magdebourg (*Arch. f. kl. Chir.*, 1889, vol. 38, p. 300).	F. 23 ans.	Sarcome. Diagn. hist. préalable, traumat. antérieur.	Ablation.	Guérison.	Mort au 15e j.	
28	Périer (*Mercredi médical*, 1890, p. 51).	H. 53 ans.	Sarcome épin. omoplate.	Ablation totale.	Guérison.		Mouv. limités du bras. Abduct. impossib., diminut.

	1 mai).				(mort d'entérocolite, 14 mois apr.)		peut travailler la terre.
30	Helferich, de Greifswald, 31 oct. 1896 (*Soc. de méd. de G.*, 16 sept. 1892).	Fille 19 ans.	Sarcome du volume d'une tête d'enfant, point de départ, aponévrose de la face antérieure de l'omopl. Cellules fusiformes quelques-unes rondes.	Ablation totale.	Guérison.	Après 14 mois. Pas de récidive.	
31	Hadra, de Berlin, 13 sept. 1891 (Th. inaugurale de Haussmann).	H. 59 ans.	Sarcome faisant saillie dans la fosse sus-épineuse.	Ablation totale.	G. en 10 semaines. Tr. intellect. Mort; pas d'autopsie.		
32	Golding Bird, 28 mars 1893 (*Clin. Soc. Trans.*, *26*, 1893, p. 242).	Fille 14 ans.	Sarcome, région scapulaire gauche.	Ablation totale et 1/3 ext. clavicule.	Guérison.		Bon.
33	Marmaduke Sheild, 13 août 1894 (*The Lancet*, 1894).	Garçon 10 ans.	Sarcome fuso-cellulaire offrant foyers fibreux, adhérence au thorax.	Ouverture de la plèvre.	Mort le 2e jour.		
34	Watson Cheyne (*Brit. med. J.*, 1896, p. 1109).	H. 50 ans.	Gros enchondrome faisant saillie dans l'aisselle.	Ablation totale.	Guérison.		Les mouvem. reviennent progressivement.

IV. — Amputation totale de l'omoplate avec résection de la tête humérale.

Ce tableau comprend les observations empruntées aux mémoires d'Adelmans et de Schutze.

NUMÉROS	AUTEUR	SEXE AGE	LÉSION	OPÉRATION	RÉSULTAT OPÉRATOIRE	RÉCIDIVE	RÉSULTAT FONCTIONNEL
1	Syme, 1836 (*Gies. Deut. Zeit. f. Chir.*).		Enchondrome.	Ablation totale, résect. de la tête humérale.	Suites non indiquées.		
2	James Syme, 1860 (*Edimb. med. J.*, 1863).	H. 43 ans malade depuis 6 mois.	Ostéosarcome.	Ablation totale avec ext. ext. de la clavicule et tête humérale.	Guérison.		Bon.
3	J. Durham Bud, 1863 (*Lancet*, 1865).	Fille 10 ans.	Tumeur maligne propagée à la tête humérale.	1° Ablation de l'omopl. sauf col; 2° ablation du reste de l'os et de la tête humérale.	Guérison.		Bon. Pseudarthrose au niveau des 2e et 3e côtes.
4	Poinsot, 1884 (*Revue de chir.*, 1885, p. 201).	H. 52 ans mal.dep. 2 ans, traumat. de l'ép. quelq. mois av.	Myxosarcome; point de départ probable: acromion.	Ablation totale avec 3 cent. de clavicule. Résect. de la tête.	Mort de septicémie au 3e jour.		
5	Heinecke, Erlangen, 14 février 1891 (Th. inaug. Haussmann).	H. 33 ans.	Tum. ayant l'aspect d'un chondrome mou.	Ablation totale avec tête humérale et clavicule.	Guérison après 2 mois.		Mouv. d'élévat. du bras possible jusqu'au niveau du plan horizont. abduct. poss.
6	Madelung, Strasbourg, 5 mars 1895.	F. 23 ans.	Sarc. à développement rapide. Diagn.	Ablation totale avec tête humérale.	Guérison.	Récid. au bout d'un mois.	

La statistique de Giess (1880) donne 34 cas avec 18 cas connus : 15 bons, 3 médiocres, 1 mauvais.

Langenhagen, dans sa thèse, émet l'opinion que pour la conservation du mouvement il est nécessaire de conserver la cavité glénoïde et la coracoïde : c'est une opinion certainement théorique et qui se trouve infirmée et par notre cas et par plusieurs de ceux que nous avons publiés.

Récidive. Sur 77 cas que nous avons recueillis, 25 résultats nous sont seulement fournis au point de vue si important de la récidive. Les auteurs semblent surtout préoccupés, d'une part, des récidives rapides, d'autre part, des cas où cette récidive ne s'était pas produite au bout d'un très long temps.

Cette lacune est évidemment regrettable, puisqu'elle ne nous permet pas de juger d'une façon précise les conditions de cette récidive.

Néanmoins les résultats même incomplets que nous fournissent les auteurs présentent un certain intérêt quand on les considère dans chaque groupe séparément.

Dans le groupe des interventions limitées au foyer néoplasique (15 cas), 6 récidives seulement nous sont signalées, dont 4 rapides, les autres après cinq mois et un an. Dans deux cas il n'existait pas de récidive au bout d'un temps très long (huit ans et un an et demi. Mais il est bon de remarquer que dans un de ces cas il s'agissait d'un chondrome ossifiant. Le deuxième cas dans lequel la récidive n'était pas parvenue au bout de huit ans est de Casati, 1873. L'auteur déclare qu'il s'agissait d'un encéphaloïde. Ce résultat est fait pour nous surprendre, d'autant plus que, de l'aveu même de l'auteur, l'affection remontait à trois années.

Dans le deuxième groupe des interventions limitées (21 cas), 5 résultats indiqués; 4 récidives, dont deux rapides, 2 autres après un an et quatre ans, 1 résultat incertain.

Dans le troisième groupe (extirpation totale, 34 cas), 13 résultats indiqués : 7 récidives rapides (dix mois et moins); parfois la récidive rapide est indiquée sans date, dans un seul cas, la récidive n'existait pas après quatorze mois.

Dans le quatrième groupe (résection de la tête humérale), 6 cas, un seul cas est indiqué comme ayant récidivé rapidement. Il s'agissait d'un sarcome à marche rapide.

Il est certain que les résultats précédents ne sont pas suffisants pour fournir une appréciation définitive. Sur la récidive après l'ablation des tumeurs de l'omoplate, il eût été intéressant de comparer le pourcentage de la récidive dans l'ablation totale avec ou sans

résection humérale et l'ablation partielle. Nous aurions pu de la sorte juger laquelle de ces opérations mettait plus à l'abri de la récidive.

Il ressort de ces quelques chiffres que toutes les opérations pratiquées ne mettent pas à l'abri de la récidive, et que même l'ablation totale, la plus radicale de toutes, fournit encore un chiffre de 7 récidives rapides sur 34.

Quoi qu'il en soit, l'ablation totale ne conférant pas une mortalité opératoire supérieure à celle des autres opérations, c'est encore à celle-ci qu'il convient de recourir dans les cas de tumeurs malignes.

Une seule considération pourrait nous retenir : celle des troubles fonctionnels qui peuvent résulter de l'ablation totale. Nous allons voir ce que nos statistiques nous apprennent à cet égard.

Dans le premier groupe, tous les résultats marqués sont bons, sauf le cas du professeur Mazzoni, dans lequel le chirurgien pratiqua l'ablation du col de l'omoplate, de la cavité glénoïde et de la tête humérale; on conçoit qu'il doit en être ainsi, puisqu'il ne s'agit dans ce groupe que d'opérations limitées au foyer néoplasique et que la tumeur siège ordinairement dans l'une des fosses épineuses, en respectant toute la portion de l'os voisine de l'articulation scapulo-humérale. Cependant certains cas doivent être notés, cas de Cock et Wilks : ablation de la plus grande partie de l'épine, de la portion acromiale et de la clavicule avec de bons résultats fonctionnels, et celui de Billroth, où la presque totalité de l'omoplate fut enlevée.

Dans le deuxième groupe (ablation de l'omoplate, sauf col et apophyse, 21 cas), 8 résultats sont indiqués, dont 7 excellents. Dans le cas de Fergusson le malade pouvait exécuter des mouvements antéro-postérieurs. Dans le cas de Fisher, de Breslau, où l'ablation fut totale, sauf le col, le résultat fonctionnel est signalé comme mauvais.

Dans le cinquième groupe (ablation totale, 34 cas), 11 cas donnent d'excellents résultats fonctionnels; le nôtre constitue le 12e cas. Dans un 13e (cas de Watson Cheyne), les mouvements reviennent progressivement.

Dans un cas de Trendelenbourg, consigné dans la thèse de Trottmann (Bonn, 1887), le résultat fut médiocre.

Les 13 bons résultats fonctionnels fournis par les 34 opérations constituent un document bien important et qui devait engager le chirurgien à préférer l'ablation totale aux opérations partielles.

Quant au dernier groupe (résection humérale), 6 cas, trois bons résultats sont signalés; chez l'un de ces malades les mouvements élévatoires du bras étaient conservés, ainsi que les mouvements

d'abduction (cas de Heinecke, d'Erlangen); dans un autre cas de J. Durham, il s'était fait une pseudarthrose au niveau de la deuxième et de la troisième côte.

Dans un cas récent présenté à la Société de médecine de Lyon (28 juillet 1898), Jaboulay avait pratiqué chez un malade, pour des lésions suppurées, l'ablation totale de l'omoplate et la moitié supérieure de l'humérus. Les résultats fonctionnels indiqués par l'auteur sont excellents : le membre est à peine raccourci, un peu diminué de volume dans sa portion brachiale; il exécute, mais réduits et moins étendus, tous les mouvements normaux de l'articulation. L'abduction se fait à angle aigu de plus de 45° ! La projection en avant et en arrière, la rotation, la circumduction sont possibles. Le malade peut faucher plusieurs heures de suite.

III. — Technique opératoire de la scapulectomie.

La désarticulation et la résection de l'omoplate ont été pratiquées un certain nombre de fois à l'étranger, surtout en Allemagne, et aussi en France. Certains opérateurs ont commencé l'ablation du scapulum en l'abordant en dehors, par son côté axillaire; d'autres, comme Poinsot, de Bordeaux, en dedans, par son bord spinal; d'autres encore se sont contentés de résections, laissant une partie plus ou moins grande de l'os, mais ce dernier cas est en dehors du cadre de notre sujet, car il est évident que toute tumeur néoplasique de l'omoplate exige son ablation totale.

Nous voulons, dans ce travail, à propos des tumeurs de l'omoplate, exposer le manuel opératoire de la désarticulation de cet os telle qu'elle a été pratiquée une première fois par M. le professeur Berger, puis par M. Picqué, aidé par M. Berger, à l'occasion du cas qui a servi de point de départ à la rédaction de ce mémoire.

Nous avons écrit plus haut, dans l'observation qui nous est personnelle, les détails les plus essentiels et les plus saillants de cette opération, tels que nous les avons notés le lendemain du jour où la malade fut opérée. Ces détails, nous les avons vérifiés, expérimentés de nombreuses fois sur le cadavre; nous allons les préciser et exposer méthodiquement les divers temps de ce manuel opératoire.

Cette opération n'est pas applicable à tous les cas de tumeurs de l'omoplate; elle ne concerne, bien entendu, que ceux où elles sont limitées au scapulum seul, et même que ceux où l'on pense, de par l'examen clinique, à une infiltration néoplasique restreinte; car il vaudrait mieux, s'il en était autrement, ne pas viser à la parcimonie et pratiquer la résection de la tête de l'humérus en même temps que

la désarticulation scapulaire. M. Quénu (communication orale) est plutôt partisan de cette dernière intervention que de la simple ablation de l'omoplate, la récidive étant moins à craindre si on résèque l'extrémité supérieure de l'humérus où viennent se fixer des muscles au trochin et au trochiter. D'après lui, l'infiltration du néoplasme ne se borne pas à envahir les masses charnues doublant et capitonnant le scapulum, mais aussi, de bonne heure, les tendons eux-mêmes.

Nous rappellerons que dans notre observation la tumeur était fort bien limitée, encapsulée, sous-périostée, que les muscles n'étaient point envahis, et que dans les cas analogues à celui-ci l'opération que nous allons décrire sera suffisante autant que nécessaire.

Il est inutile et il serait fastidieux de résumer les notions d'anatomie indispensables à cette opération. Il est de toute évidence que pour l'aborder et la modifier au gré des circonstances opératoires, il faut avoir présents à l'esprit les nombreux muscles à rencontrer et à sectionner, les faisceaux vasculaires à lier et à couper, le paquet vasculo-nerveux de l'aiselle surtout à éviter. Comme le fait très justement remarquer le prof. Farabeuf dans son *Précis de manuel opératoire* : « Qu'y a-t-il à apprendre sur le cadavre pour de telles opérations, à qui sait l'anatomie? »

Il est bien entendu également que nous ne décrirons pas les préparatifs de l'opération, que nous n'avons pas à citer les instruments nécessaires, si ce n'est de longues pinces-clamps qu'il faut avoir pour saisir les muscles sur de grandes largeurs, et que nous n'insisterons pas sur les soins aseptiques à prendre : ce sont ceux qui sont usités couramment en chirurgie générale actuelle.

Nous ne ferons mention que de la position à donner au malade : il faut qu'il soit en décubitus latéral, reposant sur le côté sain. Un sac de sable entouré d'alèzes sera glissé au devant du thorax pour ainsi le caler; les bras seront portés en avant.

Il y aura lieu d'observer le détail suivant : mettre une calotte de caoutchouc ou de gutta-percha sur la tête du sujet, afin que ses cheveux ne viennent pas errer sur le champ opératoire très voisin.

La désarticulation de l'omoplate telle que nous la concevons et voulons l'exposer s'exécute dans les huit temps suivants :

1° Temps des incisions cutanées;

2° Temps du décollement des deux lambeaux cutanés ;

3° Temps de désinsertions et de coupes musculaires péri-capsulaires et d'ouverture de la capsule de l'articulation;

4° Temps de la luxation de la tête humérale à travers la brèche capsulaire faite dans le temps précédent; et désinsertion de la partie inférieure de l'attache humérale de la capsule;

5° Temps de résection du tiers externe de la clavicule;

6° Temps de désinsertion des muscles s'attachant à l'apophyse coracoïde;

7° Temps de coupe des derniers muscles retenant l'omoplate (trapèze, angulaire, rhomboïde, grand dentelé, grand rond) et bascule de l'omoplate autour de son bord spinal comme charnière;

8° Temps de fixation de la tête humérale et suture de la plaie opératoire.

Ier Temps : Incisions cutanées.

Points de repère. — Les points de repère sont les saillies osseuses de la région scapulaire :

Pour les chercher, on maintiendra le bras parallèlement collé au plan latéral du thorax, le coude fléchi, afin que l'on puisse plus aisément se servir de l'avant-bras pour mobiliser le membre supérieur dans la recherche des saillies osseuses.

C'est ainsi que l'on devra préciser par la palpation les points suivants :

1° *En dehors, l'acromion*, au niveau de la région deltoïdienne, point le plus saillant; chez les sujets un peu gras, difficile à bien sentir quelquefois; mais la mobilisation de l'articulation scapulo-humérale fera nettement sentir l'interligne qui sépare le bord externe de l'acromion de la tête humérale. Dans le mouvement d'adduction un peu forcée du bras, on pourra sentir et marquer avec l'ongle la différence de niveau entre le bord externe de la voûte acromiale et la sphéricité de la tête humérale.

2° *En arrière*, le point acromial perçu donnera facilement la clef de *l'épine de l'omoplate*, la pulpe des doigts allant horizontalement et en arrière.

3° *En haut*, le bord antérieur du *tiers externe de la clavicule.*

4° *En bas, l'angle de l'omoplate* qu'il est toujours facile de faire saillir en portant le bras en arrière.

Incisions. — *Incision à peu près verticale*, de 18 à 20 centimètres environ. Cette incision, d'après nous, doit être prolongée en haut sur une longueur de 5 à 6 centimètres, sur un trajet horizontal parallèle au bord antérieur de la clavicule; elle permet de donner plus de jour dans les temps ultérieurs, pour désinsérer par exemple la partie du deltoïde attachée à l'extrémité externe de la clavicule, ainsi que la partie du trapèze s'insérant au même niveau, mais au bord postérieur de cette même extrémité.

L'incision verticale est en réalité oblique en bas et en dedans, puisqu'elle suit le bord axillaire de l'omoplate jusqu'à l'angle inférieur.

Dans l'incision, on pourra aller franchement sans rien craindre. Il faut cependant, à l'extrémité supérieure de la grande ligne d'incision, s'attendre à avoir coupé l'anastomose veineuse qui unit quelquefois la veine céphalique par-dessus la clavicule à la veine jugulaire externe, en tout cas les vaisseaux veineux qui vont s'aboucher dans la sous-clavière à travers l'interstice delto-pectoral.

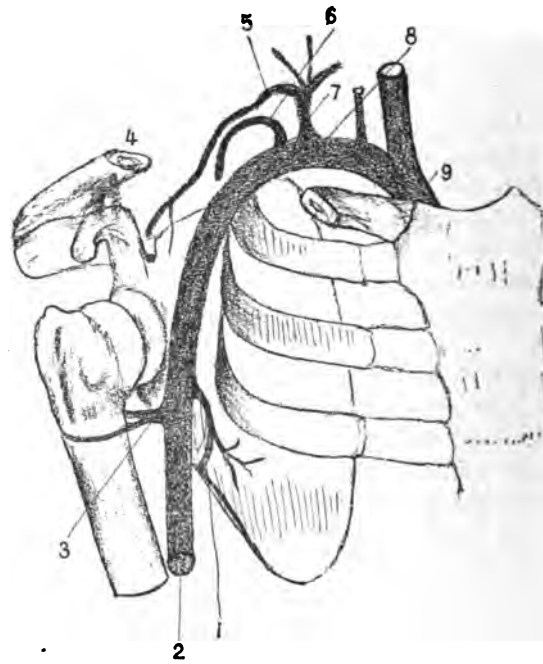

Fig. 6. — *Schéma pour montrer l'origine des artères de l'omoplate.* — On voit que la naissance des artères scapulaires et des circonflexes se trouve au-devant de l'omoplate, c'est-à-dire du côté thoracique, et que de là elles se dirigent ensuite en arrière pour gagner la face postérieure du scapulum.

1, scapulaire inférieure; 2, axillaire; 3, tronc des circonflexes; 4, clavicule réséquée: 5, scapulaire supérieure; 6, scapulaire postérieure; 7, tronc thyro-bicervico-scapulaire; 8, sous-clavière; 9, tronc brachio-céphalique.

Incision horizontale. Celle-ci est moins importante. D'une manière générale, il faut la faire à l'union du quart supérieur avec les trois quarts inférieurs de la ligne verticale. Elle n'est pas tout à fait parallèle à l'épine de l'omoplate, car celle-ci se dirige obliquement en haut et en avant. Nous ne nous attarderons pas à préciser cette incision, car les lambeaux en seront peu modifiés.

Remarque pour l'ablation de l'omoplate gauche. — Quand on aura à opérer l'omoplate gauche, le chirurgien se placera du côté gauche

du malade, qui étant en décubitus latéral, a son épaule droite reposant sur le plan du lit, et l'épaule gauche à opérer libre, regardant vers l'opérateur, qui opère ainsi derrière le dos du sujet et au-dessus de son épaule.

Ces incisions à gauche devront être menées de gauche à droite,

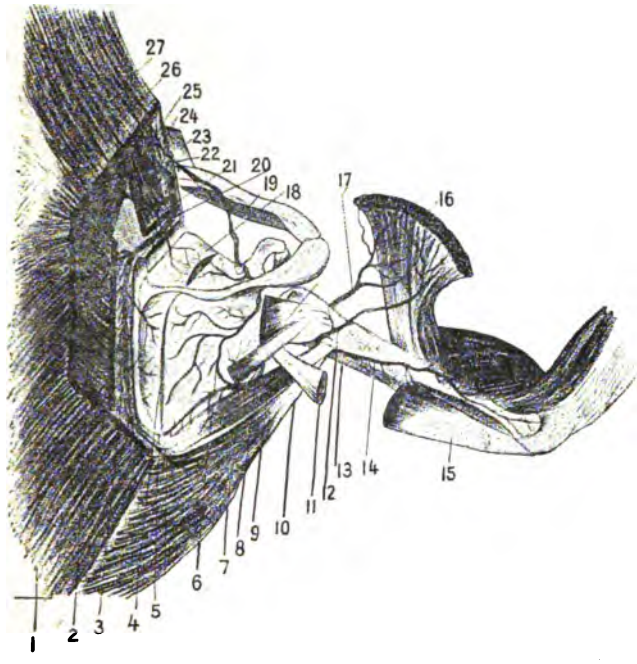

Fig. 7. — *Artères de la région de l'épaule.* Le trapèze a été réséqué dans sa partie aboutissant à l'omoplate. On voit aussi les muscles sous-jacents et l'artère scapulaire postérieure. avec toutes les branches collatérales musculaires. — L'espace compris entre le bord supérieur de l'omoplate et la clavicule correspond au creux sus-claviculaire; il est vide pour mieux laisser voir le trajet de la scapulaire supérieure qui passe en avant du scalène antérieur et la scapulaire postérieure qui fait son apparition entre les deux scalènes.

1. trapèze; 2, rhomboïde; 3, petit dentelé supérieur; 4, sous-épineux sectionné; 5, anastomose de la scapulaire postérieure avec l'inférieure; 6, anastomose en arcade de la scapulaire supérieure avec la scapulaire inférieure; 7, petit rond; 8, scapulaire inférieure; 9, grand rond; 10, grand dorsal; 11, longue portion du triceps; 12, circonflexe postérieure; 13, humérale; 14, humérale profonde; 15, triceps; 16, deltoïde vu par sa face profonde; 17, circonflexe antérieure; 18, muscle sus-épineux coupé à sa partie moyenne; 19, muscle sous-clavier; 20, artère scapulaire postérieure; 21, angulaire de l'omoplate; 22, artère scapulaire supérieure; 23, portion claviculaire du sterno-cleido-mastoïdien; 24, scalène antérieur; 25, scalène postérieur; 26, splenius; 27, trapèze.

par rapport à l'opérateur. Dans son coup de bistouri le chirurgien fait donc un mouvement d'abduction de la main. Par conséquent à gauche : incision allant de l'angle inférieur de l'omoplate en suivant le bord axillaire jusqu'à la partie culminante de l'acromion et en

avant du bord antérieur de l'extrémité externe de la clavicule.

Variétés d'incisions. — Nous avons décrit le tracé des incisions tel qu'il a été pratiqué dans l'opération de notre malade et tel que nous le conseillons. Cependant on sera parfois obligé, selon les circons-

Fig. 8. — *1er temps : incisions cutanées.* Tracé des incisions par rapport à l'omoplate qui est dessiné sous la peau. On voit que la partie initiale de l'incision la plus longue commence au-devant de la clavicule : elle est indiquée en pointillé. Le reste suit le bord externe de l'acromion, puis le bord axillaire de l'omoplate. La courte incision est presque perpendiculaire à la 1re et parallèle à l'épine de l'omoplate. On voit qu'il en résulte deux lambeaux triangulaires.

tances, suivant la situation du néoplasme, et selon qu'il a plus ou moins détruit la peau, de varier ce schéma.

Entre autres figures qui éclairent la longue description de ce premier temps opératoire, nous donnons celle d'une incision qui peut être faite en seul coup de main. Comme le fait comprendre le dessin, l'incision part du bord antérieur de la clavicule, suit le bord externe de l'acromion, puis le bord postérieur de l'épine de l'omoplate et

enfin le bord interne ou spinal de cet os. Dans son ensemble elle figure grossièrement une espèce de Z.

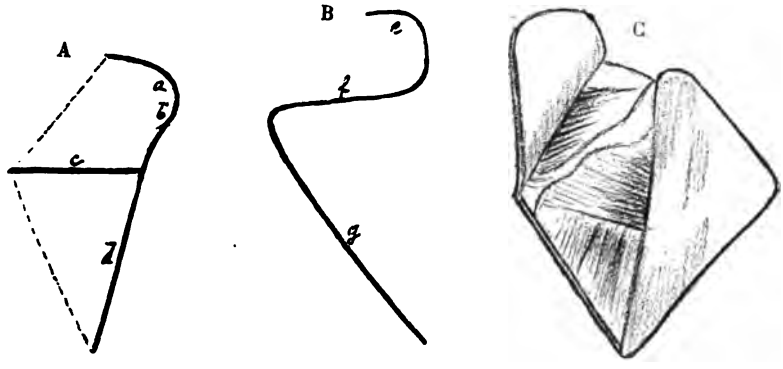

Fig. 9. — A, *Schéma des incisions. a.* partie claviculaire: *b*, partie acromide (7 à 8 cent.); *c*, incision horizontale; *d*, partie axillaire (15 cent.). En B, *schéma d'incision en un seul coup de main. e*, segment suivant le bord antérieur de la clavicule et le bord externe de l'acromion, *f*, partie de l'incision suivant l'épine de l'omoplate; *g*, partie de l'incision suivant le bord interne ou vertébral de l'omoplate. En C, la même incision avec les lambeaux rabattus et laissant voir l'omoplate chargée de ses muscles sus-épineux, deltoïde et sous-épineux.

IIe Temps : Le décollement des lambeaux cutanés.

Décoller les deux lambeaux triangulaires cutanés, supérieur et inférieur, ainsi délimités par les lignes d'incision : les muscles sont à nu; on les aperçoit sous leurs aponévroses de revêtement.

Le décollement est facile comme tout décollement cutané en général; dans cette région, en particulier, la peau est assez épaisse et mobile sur les plans sous-jacents. Avec un bistouri on exécute avec une grande rapidité ce temps de libération de la peau, en tenant le bistouri presque horizontalement comme un rasoir; la pointe du lambeau est tenue au moyen d'une pince à disséquer et on l'attire en haut ou en bas suivant le lambeau considéré et à mesure qu'on détache la peau. Avoir cependant soin de se tenir plus près de l'aponévrose musculaire que du derme pour enlever en même temps le pannicule adipeux s'il existe et pour éviter des échappées dans le revêtement cutané que l'on trouerait ainsi.

Le lambeau cutané supérieur n'est cependant pas tout à fait triangulaire quand on prolonge, ainsi que nous le faisons, l'incision au devant de la clavicule : son angle est plutôt arrondi.

Quand les lambeaux sont disséqués, on voit au-dessous des aponévroses :

1° *Sous le supérieur*, la partie la plus externe du creux sus-claviculaire, la partie antérieure de l'attache supérieure du deltoïde, la

portion du trapèze insérée à l'épine de l'omoplate et au bord postérieur du tiers externe de la clavicule. Au-dessous du trapèze se

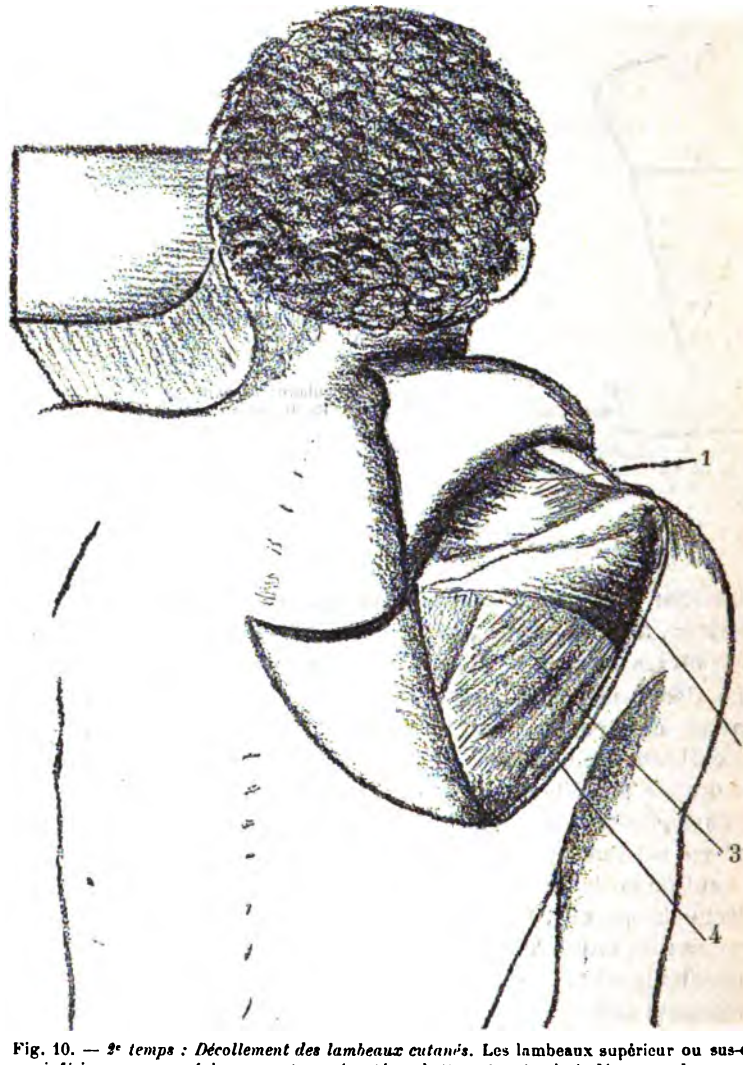

Fig. 10. — *2e temps : Décollement des lambeaux cutanés.* Les lambeaux supérieur ou sus-épineux, inférieur ou sous-épineux sont représentés rabattus et ont mis à découvert les muscles sous-jacents.
1, trapèze recouvrant le sus-épineux; 2, deltoïde; 3, sous-épineux; 4, petit et grand rond.

trouve la fosse sous-épineuse avec son contenu (muscle sous-épineux) que l'on ne voit pas.

2° *Sous l'inférieur*, on voit toute la fosse sous-épineuse, *avec, en*

haut, la partie du deltoïde qui va s'insérer sur le bord inférieur de l'épine de l'omoplate presque jusque sur le bord vertébral de l'os où il se termine par une aponévrose d'insertion, et *avec, en bas*, la partie inférieure du trapèze, le muscle sous-épineux, le petit rond et une partie du grand rond.

IIIe Temps : Désinsertions musculaires.

Ce temps consiste à désinsérer :

1° Toute l'attache supérieure (clavi-acromio-spinale) du deltoïde;

2° Le cône musculo-tendineux péri-scapulo-huméral.

C'est-à-dire : α le sous-scapulaire, β le sus-épineux, γ le sous-épineux, δ le petit rond, à l'insertion humérale de ce muscle.

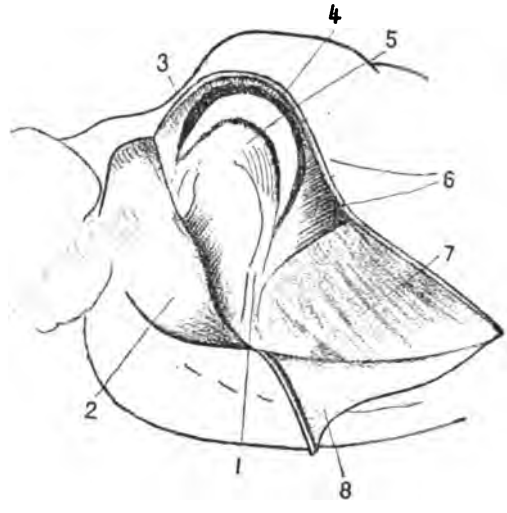

Fig. 11. — *3e temps : Désinsertions musculaires.* Désinsertion de toute l'attache supérieure (clavi-acromio-spinale) du deltoïde. — Entre le rebord osseux formé par la clavicule, l'acromion et l'épine, et le muscle déltoïde détaché et attiré en bas et en dehors, on voit un espace blanc qui correspond à la capsule scapulo-humérale, doublée des tendons des muscles sus-épineux, sous-épineux et petit rond. Il y a là très souvent la bourse séreuse sous-deltoïdienne.

1, épine de l'omoplate; 2, lambeau supérieur; 3, deltoïde; 4, deltoïde; 5, acromion; 6, deltoïde attaché à l'épine de l'omoplate; 7, sous-épineux; 8, lambeau inférieur.

Ce qui équivaut à entamer la capsule scapulo-humérale en avant, en haut et en arrière, et à ouvrir l'articulation.

1° Désinsertion du deltoïde.

Il faut la pratiquer au ras de l'os et en allant d'avant en arrière, c'est-à-dire en suivant le bord antérieur du tiers externe de la clavicule, le bord externe de l'acromion, le bord postérieur de l'épine de l'omoplate. L'épaisseur du muscle diminue à mesure que l'on va en arrière, où il est réduit à une aponévrose d'insertion.

Le muscle étant désinséré, avec le doigt il est assez facile de le décoller de l'articulation sous-jacente dont il est séparé par un tissu cellulaire péri-articulaire plus ou moins chargé de graisse, trans-

formé souvent en une vraie bourse séreuse. On arrive alors sur la partie supérieure de la capsule doublée des tendons du cône musculo-tendineux qui constituent ce que les anatomistes appellent les ligaments actifs de l'articulation.

2° Désinsertion au niveau de l'humérus du cône musculo-tendineux revêtant l'articulation.

Ce cône est composé d'un muscle inséré à la petite tubérosité de la tête humérale, *le sous-scapulaire*, et de trois muscles insérés d'avant

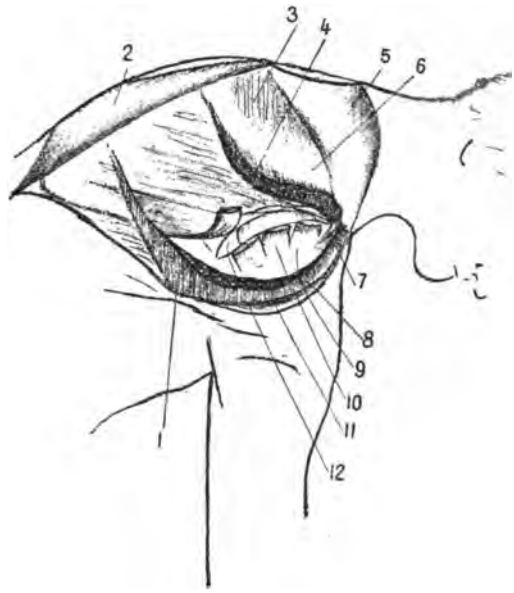

Fig. 12. — *3e temps : Désinsertions musculaires.* Après le détachement du deltoïde, section des muscles insérés aux tubérosités de l'humérus (sous-scapulaires), sus-épineux, sous-épineux, petit rond).

Ouverture en même temps de la partie supérieure de la capsule scapulo-humérale.

1, deltoïde détaché ; 2, lambeau inférieur ; 3, sus-épineux recouvert par le trapèze ; 4, attache supérieure du deltoïde ; 5, lambeau supérieur ; 6, acromion ; 7, sous-scapulaire ; 8, deltoïde ; 9, sus-épineux ; 10, sous-épineux ; 11, petit rond ; 12, capsule ouverte faisant voir dans son entrebâillement la tête humérale.

en arrière et de haut en bas, à la grosse tubérosité de la même tête humérale sur trois facettes successives, ce sont les : *sus-épineux*, *sous-épineux*, *petit rond*.

Pour les détacher, l'aide doit faire faire successivement à l'humérus un mouvement de *rotation en dehors*, en même temps qu'un mouvement d'adduction, puis un mouvement de rotation en dedans : les quatre tendons viennent ainsi successivement s'offrir au bistouri, qui les coupe en toute sécurité, puisqu'il est arrêté par la tête humérale sous-jacente lorsque la section tendineuse est faite : on entend craquer les insertions tendineuses à mesure qu'elles se détachent.

Le professeur Berger conseille de se tenir, dans cette section, un peu plus près de l'insertion glénoïde de la capsule que de l'insertion humérale. Tout en tenant compte de cet avis, nous pensons qu'il ne

faut pas tout de même trop s'éloigner de l'humérus, qui offre d'abord la sécurité de son plan osseux et aussi parce qu'il est préférable de couper en tissu tendineux qu'en tissu musculaire qui saigne.

Il va sans dire que dans cette section à fond de l'insertion du cône tendineux des muscles péri-articulaires et de la capsule, la longue portion du biceps est coupée du même coup à son passage dans la partie supérieure de la coulisse bicipitale : elle retombe inerte et non tendue dans l'intérieur de l'articulation ainsi ouverte.

IVe Temps : Luxation de la tête humérale a travers la brèche capsulaire ainsi faite dans le temps précédent et désinsertion de la partie inférieure de l'attache humérale de la capsule.

Par la brèche faite par l'ouverture de la partie supérieure de la capsule, on luxe la tête humérale et un aide l'attire autant que pos-

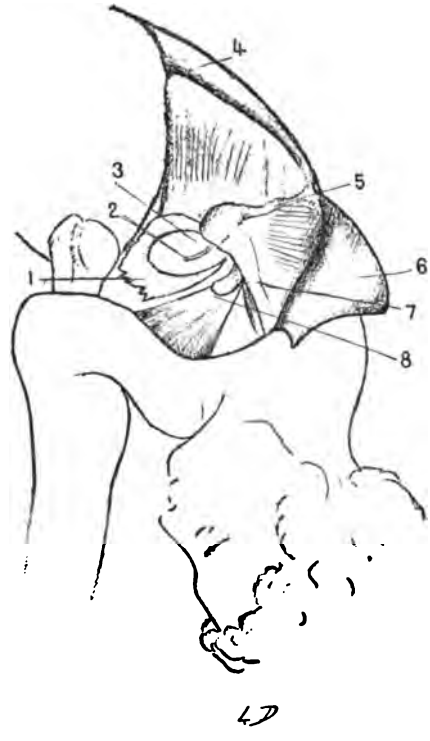

Fig. 13. — *4e temps : luxation de la tête humérale* à travers la brèche capsulaire faite dans le temps précédent et désinsertion de la partie inférieure de l'attache humérale de la capsule. 1, capsule détachée de l'humérus; 2, tendon de la longue portion du biceps; 3, cavité glénoïde; 4, lambeau inférieur; 5, épine de l'omoplate; 6, lambeau supérieur; 7, clavicule et sous-clavier; 8, apophyse coracoïde et muscles coracoïdiens.

sible en dehors de la capsule; il peut s'aider pour cette manœuvre d'un davier de Farabeuf, saisissant la tête dans ses mors aux limites du cartilage.

Cette manœuvre de luxation forcée par l'aide permet de mettre au jour l'intérieur de la cavité de l'articulation : le chirurgien a sous l'œil et le doigt la partie inférieure de la capsule, celle qui est renforcée par le ligament décrit par le professeur Farabeuf sous le nom de ligament *pré-gléno-sous-huméral*.

L'opérateur peut dès lors continuer la section circulaire du manchon fibreux capsulaire, c'est-à-dire en avant et surtout en bas, mais en se tenant au ras de la face interne de l'humérus, où l'on sait que la capsule s'insère assez bas. Il faut, pour ainsi dire, qu'il rugine l'os avec le bistouri, car il y a le paquet vasculo-nerveux axillaire tout proche caché derrière le *coraco-brachial*, muscle satellite de ce paquet.

Dans cette énorme brèche déjà faite, remarquons que le manchon capsulaire est complètement détaché de l'humérus, et que cet humérus ne tient plus désormais à l'omoplate que par deux muscles du bouquet des muscles coracoïdiens (c'est-à-dire, en allant de dehors en dedans : 1° la courte portion du biceps, 2° le coraco-brachial) et par le tendon de la longue portion du triceps inséré au pôle inférieur de la glène de l'omoplate.

Ce temps est délicat, sinon difficile, puisque l'on est si proche des vaisseaux axillaires et du plexus brachial. Un point qui nous paraît important à signaler, c'est que, en tenant la tête humérale luxée aussi loin en dehors que possible, il y a un nerf qui se dirige en dehors et en avant, tandis qu'une de ses branches passe en arrière : c'est le radial avec le circonflexe qui pourrait être très bien pris pour une bride non encore sectionnée de la capsule : il faut éviter à tout prix de le couper.

Ve Temps : Résection du tiers externe de la clavicule.

On résèque la clavicule au niveau de l'union de son tiers externe avec ses deux tiers internes pour faciliter l'ablation de l'omoplate, et puis parce que le scapulum enlevé, la clavicule laissée tout entière serait trop longue et les lambeaux rabattus sur son extrémité externe se sphacéleraient par compression de la profondeur vers la superficie.

On peut, s'il y a lieu, détacher une partie des insertions du grand pectoral au niveau du bord antérieur de la clavicule, et les insertions du trapèze au bord postérieur de l'extrémité externe de la clavicule.

La face supérieure de la clavicule étant très accessible, non recouverte, on fait une incision au bistouri du périoste sur le milieu de cette face et parallèlement à la clavicule. On ne risque de rien

blesser ainsi avec la pointe du bistouri. Cela fait, il n'y a qu'à dénuder l'os avec la rugine courbe, en avant, en arrière et en dessous : on décolle de cette façon le périoste en même temps que le muscle sous-clavier. La séparation de ce muscle au niveau de son attache externe est nécessaire ; non sectionné il empêcherait la bascule de l'omoplate.

On détache aussi en dehors et sous la clavicule les ligaments coraco-claviculaires : trapézoïde et conoïde, soit à la rugine, soit au

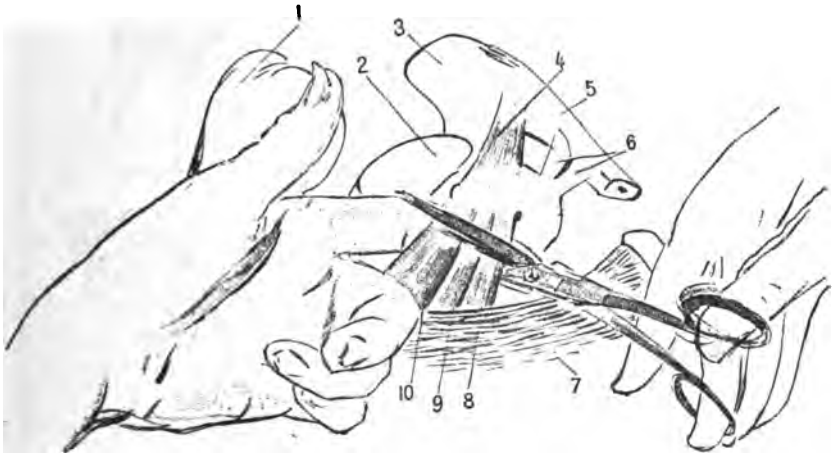

Fig. 14. — *6e temps : désinsertion des muscles coracoïdiens.* Ici la figure a été simplifiée de façon à ne montrer que les parties essentielles et en particulier le groupe des muscles s'insérant à la coracoïde, pédiculisés par l'index gauche passé dessous, tandis que les ciseaux sectionnent ainsi en sureté, sur le doigt, le groupe musculaire.

1, tête de l'humérus ; 2, cavité glénoïde ; 3. acromion ; 4, ligament coracoïdien ; 5, 1/3 externe de la clavicule réséquée ; 6, ligament acromio-claviculaire ; 7, grand pectoral allant de la clavicule à l'humérus ; 8, petit pectoral ; 9, coraco-brachial ; 10, courte portion du biceps.

bistouri. Cette section ligamenteuse n'est nécessaire que si on désarticulait l'articulation acromio-claviculaire, car alors la séparation de la clavicule et de l'omoplate ne serait pas possible sans la section des ligaments coraco-claviculaires.

S'étant frayé un passage sous la clavicule au moyen de la rugine, on peut la sectionner. Le périoste de la clavicule et le muscle sous-clavier servent de coussinet protecteur au-devant des vaisseaux sous-claviers. On peut laisser en place la rugine entre ce coussinet et la face inférieure de la clavicule ; ce sera une sécurité de plus pour les vaisseaux sous-jacents quand la scie entamera l'os.

Le sciage peut se faire avec la scie à dos mobile ; mais, pour ne rien risquer, la scie à chaîne est préférable, car elle permet la section

de dessous en dessus de la clavicule : les dents de la scie ne peuvent rien blesser en allant ainsi en sens contraire du faisceau vasculo-nerveux. S'il y a lieu il faut régulariser la section osseuse au sécateur.

VIe TEMPS : DÉSINSERTION DES MUSCLES CORACOIDIENS (*Courte portion du biceps, coraco-brachial, petit pectoral*).

C'est peut-être le temps le plus difficile, en tout cas le plus dan-

Fig. 15. — 6e *temps : désinsertion des muscles coracoïdiens.* Cette figure représente les muscles attachés à la coracoïde sectionnés. On peut déjà voir que l'omoplate ne tient plus à l'humérus que par l'action de la longue portion du triceps et du grand rond. Les sus et sous-épineux, le petit rond, le sous-scapulaire, détachés avant ce temps de l'opération, ne sont pas représentés.

1, grand rond; 2, longue portion du triceps; 3, groupe des muscles coracoïdiens détachés et éversés légèrement en bas; 4, grand pectoral.

gereux, et il faut absolument *voir* ce que l'on coupe, car c'est sous le coraco-brachial et le petit pectoral que passe le faisceau vasculo-nerveux axillaire.

Le doigt dans la plaie sent très bien l'avancée du bec de l'apophyse coracoïde. Avec l'index gauche en crochet, il faut saisir cette apophyse, l'élever aussi haut que possible, l'isoler des parties voisines avec le bouquet musculaire qui s'y insère. On passe avec le doigt sous les insertions tendineuses en les pédiculisant pour ainsi dire, et alors, avec des ciseaux, *sous le regard et sur le doigt*, on les détache successivement au contact intime de l'os : d'abord, en dehors, la courte portion du biceps; puis, tout à fait au sommet de la coracoïde, le coraco-huméral; puis, un peu en dedans de ce même sommet et sur le bord interne de la coracoïde, le petit pectoral.

VIIe TEMPS : COUPE DES DERNIERS MUSCLES RETENANT L'OMOPLATE (*Trapèze, angulaire, rhomboïde, grand dentelé, grand rond*). BASCULE DE L'OMOPLATE AUTOUR DE SON BORD SPINAL COMME CHARNIÈRE.

L'omoplate ne tient plus, avant ce temps opératoire, que :

En haut : par l'insertion du trapèze à l'épine du scapulum;

En dedans : par les muscles allant s'attacher au bord interne de l'omoplate (angulaire, rhomboïde, grand dentelé);

En dehors : par le grand rond et la longue portion du triceps allant tous deux à l'humérus.

On sectionne tour à tour ces divers muscles, et on saisit les surfaces de coupe cruentées entre les mors de longues pinces-clamps. Mieux encore, on saisit ces muscles avant de les couper, avec les pinces : c'est alors plus facile, car les muscles se rétractent une fois divisés et on évite en même temps une certaine perte de sang, ce qui n'est pas à négliger dans cette opération, qui exige un si grand délabrement.

Dans ce temps opératoire, il y aura deux pédicules vasculaires à sectionner : un supérieur ou cervical composé de *l'artère sus-scapulaire* accompagnée du nerf de même nom, un externe ou axillaire composé de *l'artère et des veines scapulaires inférieures* qui contournent le bord axillaire du scapulum après avoir passé dans cet espace triangulaire compris entre le petit rond, le grand rond et la longue portion du triceps, tandis que le paquet vasculo-nerveux circonflexe chemine tout à côté et un peu en dehors dans un espace quadrilatère.

Voici l'ordre dans lequel il est préférable de faire la section des muscles rattachant encore l'omoplate soit au cou, soit à l'humérus, soit à la colonne vertébrale, ainsi que la section des vaisseaux et des nerfs;

α. Couper, en se tenant très près des bords correspondants de l'omoplate :

1° L'insertion à l'omoplate de l'omohyoïdien;

2° Le paquet vasculo-nerveux scapulaire supérieur passant au niveau de l'échancrure coracoïdienne;

4° L'insertion à la partie inférieure de la glène de la longue por-

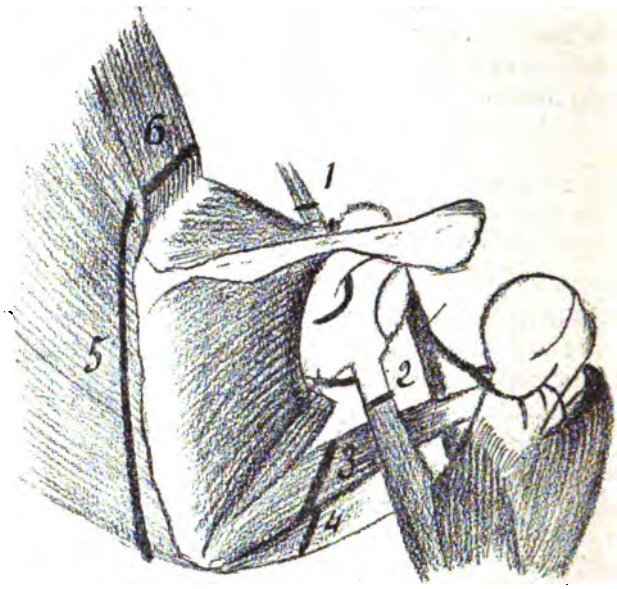

Fig. 16. — 7e *temps : coupe des derniers muscles retenant l'omoplate.* Les numéros indiquent l'ordre dans lequel on fait la section des muscles rattachant encore l'omoplate soit au cou, soit à l'humérus, soit à la colonne vertébrale, soit au thorax. — Les gros traits noirs schématisent ces sections successives. — Les artères à sectionner, sauf la circonflexe, sont également indiquées.

tion du triceps. A ce moment il faut agir avec grande prudence de peur de blesser les vaisseaux et nerfs circonflexes;

4° Le grand rond, après avoir préalablement lié et coupé le pédicule des vaisseaux scapulaires inférieurs.

β. C'est alors qu'on cherche à basculer l'omoplate sur son bord interne comme charnière et à la décoller du plan costal sous-jacent en passant dans l'interstice sous-scapulaire. Dans cette manœuvre il faut éviter de faire pénétrer le doigt dans le muscle sous-scapulaire qui déborde le bord externe de l'omoplate, car on manquerait le plan de clivage en même temps qu'on dilacérerait le muscle.

γ. La bascule est complète : il ne reste plus qu'à couper successivement :

1° L'attache du grand dorsal, qui se fait quelquefois à l'angle inférieur de l'omoplate;

2° La partie inférieure du trapèze allant à l'épine du scapulum;

3° Le rhomboïde et l'angulaire de l'omoplate;

4° Le grand dentelé.

Ces derniers muscles se sectionnent en rasant le bord spinal ou interne de l'omoplate et en allant de bas en haut, c'est-à-dire de l'angle inférieur à l'angle supéro-interne du scapulum. On coupe ces muscles couche par couche, plan par plan, ou plus rapidement en masse, en dehors de deux pinces à longs mors allant bec contre bec tout le long du bord spinal du scapulum.

En somme, dans ce temps de l'opération, on fait une coupe circulaire de tous les muscles restants en côtoyant le pourtour de l'omoplate.

VIIIe Temps : Fixation de la tête humérale et sutures de la plaie opératoire.

L'humérus est pendant, l'omoplate ayant été enlevée; il ne tient plus désormais au thorax que par le *grand pectoral* et le *grand dorsal*.

Doit-on chercher à le fixer davantage? Dans le cas qui fait l'objet de notre observation, nous avons essayé de suturer à la soie le restant de la collerette capsulaire attenant à l'humérus au périoste de l'extrémité externe de la clavicule réséquée. Cette suture n'a pas tenu, et l'espérance que l'on pourra fonder de fixer l'humérus de cette façon sera souvent déçue dans les cas analogues. Peut-être devra-t-on chercher à réaliser cette fixation de l'humérus ne tenant plus seulement que par le grand pectoral et le grand dorsal, en cousant le tendon commun de la courte portion du biceps et du coraco-brachial à l'extrémité externe de la clavicule sectionnée. Du reste tout cela n'est pas d'une absolue nécessité, et les suffisantes conditions de statique du bras chez notre opérée le montrent bien.

En tout cas, on devra éviter de porter en avant la tête humérale afin qu'elle ne vienne pas comprimer le paquet vasculo-nerveux de l'aisselle qui n'est plus protégé par la clavicule faisant l'office d'un pont osseux au-dessous duquel passe le grand courant vasculaire et le plexus brachial. Il faudra donc, au moment du pansement, porter la tête humérale un peu en arrière et la maintenir dans cette position.

On peut chercher à réunir les muscles épars et les suturer autant qu'il sera possible les uns aux autres au catgut.

On fera une hémostase très soignée de tout ce qui saigne au moyen de fils de catgut posés sur les vaisseaux, et cela est très important

pour éviter un hématome qui a bien des chances de suppurer.

On réunira ensuite les lèvres cutanées de la plaie. Nous conseillons de faire des surjets *partiels* à la soie fine, qu'il sera facile d'ôter en sectionnant de distance en distance les anses, que l'on retirera comme des fils de suture intra-dermique. Les points séparés au crin de Florence sont plus longs à placer : c'est une économie de temps qui peut paraître mesquine et qui pourtant ne doit pas être négligée dans cette opération, qui est ou qui peut être longue; puis enfin les surjets au catgut sont trop vite résorbés.

Aux angles de la plaie on place des mèches de gaze aseptique ou légèrement iodoformée, ou bien des tubes de caoutchouc, afin d'assurer un drainage soigné.

NOTA. — Au moment de mettre sous presse, plusieurs observations d'extirpation de l'omoplate viennent d'être publiées; nous les résumerons très brièvement.

Le Dr Prölss (*Therapeutische Monatsheft*, juin 1899, p. 315) dit que la technique de l'extirpation de l'omoplate n'est décrite dans aucun traité de médecine opératoire. Son observation concerne un cas de tuberculose de cet os qu'il ne finit par enlever totalement qu'après plusieurs opérations partielles. Il détacha la fosse sous-épineuse de ses attaches musculaires et en décolla le périoste, puis avec un instrument mousse se glissa dans la fosse sous-scapulaire et sectionna alors l'omoplate en deux à l'aide des ciseaux, puis chaque fragment fut retiré successivement, l'inférieur d'abord; les attaches musculaires à l'apophyse coracoïde furent désinsérées, en dernier lieu, au moyen du bistouri et de mouvements de torsion.

La particularité de ce procédé réside dans la division de l'os en deux fragments; mais il nous semble atypique et en tous cas pas applicable aux tumeurs de l'omoplate, car, en tranchant à travers ces néoplasmes, on risque de provoquer des greffes, d'infecter la plaie au moyen de liquides contenus dans les cavités kystiques qui existent parfois dans ces tumeurs. De plus Prölss conserve les muscles capitonnant l'omoplate, muscles qui ont bien des chances d'être infiltrés et adultérés. Son procédé n'eût certainement pas convenu au sarcome qui fait l'objet de notre travail. Il fait en somme une résection sous-périostée.

Le Dr Kœnitzer (*Deutsche Zeitschrift für Chirurgie*, 1899, p. 594) cite une statistique d'extirpation totale de la charpente osseuse de l'épaule. Son étude porte surtout sur les récidives post-opératoires, mais n'indique aucun procédé spécial.

Le Dr Schmidt (*Deutsche für Chirurgie*, 1899, p. 394) a opéré un cas de sarcome, gros comme le poing, de la fosse sus-épineuse. Il a abordé l'omoplate par une incision suivant la ligne axillaire et par une incision parallèle à l'épine de l'omoplate. Il a enlevé tous les muscles, mais a laissé l'extrémité acromiale. Ce n'est donc pas une extirpation absolument totale.

FIBROME UTÉRIN A PÉDICULES MULTIPLES

Par M. le Prof. F. TERRIER et le Dr E. REYMOND

Si les fibromes naso-pharyngiens présentent volontiers des adhérences secondaires, il n'en est pas de même des fibromes intra-utérins. Toutefois c'est ainsi qu'il faut interpréter les quelques observations de fibromes à pédicules multiples qui ont été publiées.

Le cas que nous présentons a ceci d'intéressant qu'il ne peut laisser de doute sur l'origine du deuxième pédicule et que, d'autre part, il met bien en lumière le processus à la suite duquel se produit l'adhérence.

On trouve, d'autre part, au niveau des adhérences secondaires, des cavités kystiques dont l'étude peut jeter une certaine lumière sur la pathogénie des kystes intra-fibreux à revêtement épithélial.

Mme Ch..., âgée de quarante-neuf ans, entre le 6 octobre 1899 à l'Hôpital Bichat, salle Chassaignac.

Les *antécédents héréditaires* sont sans intérêt : notons seulement qu'une de ses sœurs eut, comme elle, d'abondantes métrorragies qui cessèrent au moment de la ménopause.

Antécédents personnels : fièvre paludéenne à l'âge de neuf ans; réglée à l'âge de quatorze ans, les règles sont régulières, mais toujours douloureuses.

La malade se marie à dix-neuf ans : elle a quatre couches normales; en 1870, se croyant enceinte de plusieurs mois, elle aurait été prise de douleurs analogues à celles de l'accouchement, aurait eu d'abondantes hémorragies sans qu'il y ait eu certitude d'avortement. Sa santé est ensuite restée bonne jusqu'à quarante-trois ans.

Le *début* des métrorragies qui font entrer aujourd'hui la malade à l'hôpital remonte à cinq ans. Les pertes reviennent toutes les trois semaines, durent dix jours en moyenne, sont très abondantes, surtout pendant les quatre premiers jours.

Hémorragies. La malade rend de gros caillots noirs qui provoquent de vives douleurs au moment de leur expulsion. Calmées par le repos, les pertes deviennent très abondantes sous l'influence de la moindre fatigue; elles ont obligé la malade à garder le lit pendant quinze jours au mois de juin et ont été suivies d'un écoulement abondant de liquide transparent et sans odeur.

Aux mois d'août et de septembre, les règles, très abondantes, ont encore été suivies d'écoulement hydrorrhéïque.

Dans l'intervalle des règles, les efforts que fait la malade pour aller à la selle sont toujours suivis d'un léger écoulement sanguin par le vagin.

Douleur. La malade souffre pendant les quatre ou cinq premiers jours de ses règles : douleurs souvent intenses, qu'elle compare à celles de l'accouchement, qui surviennent par crises successives et sont calmées par l'expulsion d'un caillot sanguin. Presque tous les mois, la malade présente, d'autre part, des symptômes de névralgie sciatique.

La malade est très constipée; elle urine très fréquemment, mais cette pollakiurie semble être sous la seule influence de compression et non de cystite : les urines ne contiennent ni leucocytes ni albumine.

Le *toucher vaginal* permet de constater que le col est gros, régulier, entr'ouvert; l'index introduit dans le col utérin fait percevoir une tumeur arrondie, grosse comme une noix, dure, indolente, paraissant implantée à droite et en avant, sur la paroi intra-cervicale.

Le *palper abdominal* renseigne sur le volume assez considérable de l'utérus, sa dureté, son absence de bosselures, sa mobilité normale.

La malade saigne un peu après avoir été examinée.

L'*opération* fut pratiquée le 30 octobre 1890 par M. Terrier qui, ayant d'abord fait une hystérectomie sus-vaginale, enleva ensuite le col et sutura le vagin. L'abdomen fut fermé par trois plans de sutures sans drainage.

Les suites opératoires furent normales. La malade sortit guérie le 21 novembre, présentant seulement dans le fond du vagin une légère induration au niveau de la suture.

Examen des pièces.

Les annexes ne présentent rien d'intéressant. L'utérus est à peu près doublé de volume; sa surface externe est rendue un peu irrégulière par la présence de plusieurs noyaux fibreux, faisant saillie sous la séreuse.

Si l'on sectionne du haut en bas la paroi antérieure du corps utérin, la cavité utérine se présente sous l'aspect de la figure 1. Le polype fibreux s'attache en haut sur le fond de la cavité entre les deux orifices tubaires; il descend en augmentant de volume jusqu'au niveau du canal cervical et se divise alors en deux prolongements symétriquement placés l'un et l'autre par rapport à la ligne médiane; ceux-ci viennent donc presser par leurs faces externes sur la paroi muqueuse.

Au niveau où appuie le lobe droit (*a*, fig. 1), la muqueuse utérine présente une ulcération large comme une pièce de cinquante centimes et moulant la portion du fibrome qui est à son contact. Au milieu de l'ulcération, quelques tractus peu résistants unissent le tissu utérin et le polype.

Au niveau du prolongement gauche (*b*, fig. 1) le processus est beaucoup plus avancé : la tumeur et le tissu utérin sont réunis par une adhérence secondaire ayant la même consistance, la même épaisseur et la même forme que le pédicule primitif *d*.

L'ensemble du polype fibreux mesure 10 centimètres de longueur. La muqueuse de la cavité utérine présente des caractères de métrite.

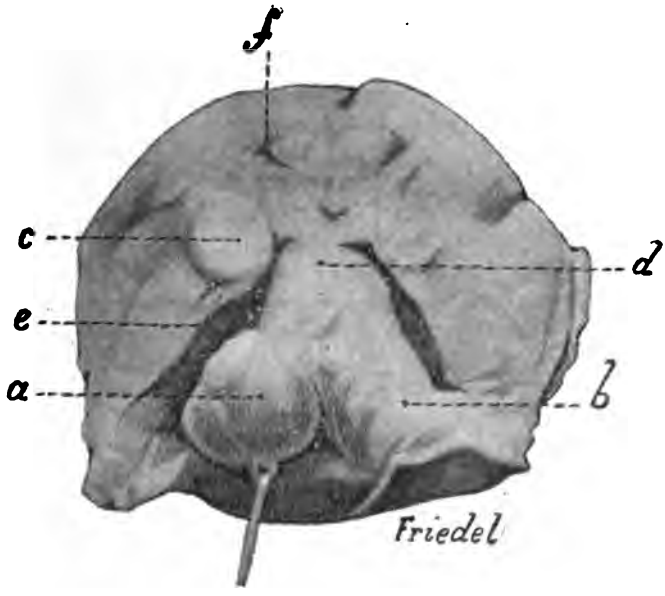

Fig. 1. — Corps utérin incisé du haut en bas, de façon à voir la cavité utérine *e* remplie par le polype fibreux. Celui-ci s'insère en *d* sur le fond de l'utérus et se termine en bas par deux masses dont l'une *a* est en train de se fixer sur la paroi utérine, et dont l'autre, *b*, présente avec cette paroi une attache déjà ancienne, aussi solide que le pédicule primitif *d*; *g*, petit noyau fibreux contenu dans la paroi.

Examen histologique

Des coupes ont été faites en plusieurs points. Le pédicule primitif *d* est constitué par des faisceaux musculo-conjonctifs. Les fibres musculaires semblent un peu plus nombreuses à mesure que l'on se rapproche du tissu utérin, les fibres conjonctives à mesure que l'on examine un point plus profondément situé dans le polype. Au milieu du pédicule, on constate la présence de plusieurs artérioles autour desquelles sont excentriquement groupées des fibres musculaires.

Le polype lui-même est revêtu d'une muqueuse très mince et dans l'épaisseur de laquelle on ne retrouve plus les éléments de la muqueuse utérine. L'épithélium se présente sous forme d'une seule couche de cellules peu élevées qui, par place, semblent reposer directement sur le tissu du fibromyome (*et*, fig. 2 et 3).

Au niveau du point où le lobe *a* du fibrome appuie sur la paroi utérine, la tumeur est dépourvue de toute muqueuse et se trouve directement au contact de l'ulcération présentée par la muqueuse utérine (fig. 2).

Celle-ci a, dans tous les autres points de la cavité utérine, des caractères

de métrite. Mais, au niveau où le lobe *a* du polyp vient la comprimer, elle a perdu son épithélium superficiel. Toutefois les glandes n'ont pas complètement disparu et dans le tissu musculaire restent un certain nombre de culs-de-sac glandulaires (*cu*, fig. 2). C'est entre ceux-ci que quelques travées musculo-conjonctives tendent à réunir le myome et l'utérus.

La disposition est toute différente au niveau du pédicule secondaire *b*, ancien et solide. Si l'on considère la muqueuse dans le cul-de-sac qui sépare le polype du tissu utérin (fig. 3), on voit que l'épithélium bas, revêtant le fibrome, se transforme petit à petit en épithélium à cellules cylin-

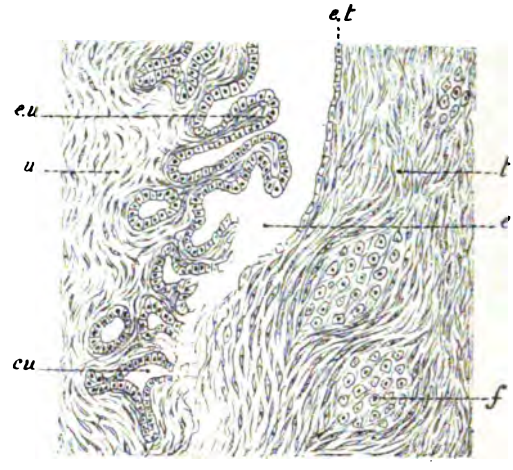

Fig. 2. — Ulcération déterminée par le lobe *a* de la figure précédente sur la muqueuse utérine: *t*, myome; *e*, espace libre entre la tumeur et la paroi utérine, disparaissant un peu plus bas, au point où le polype comprime la muqueuse; *e u*, épithélium utérin non comprimé; *c u*, cul-de-sac glandulaire persistant au niveau de l'ulcération superficielle; *e t*, épithélium recouvrant le polype et disparaissant plus bas, au niveau du point où s'exerce la compression; *f*, faisceau du myome coupé perpendiculairement à ses fibres.

driques recouvrant la muqueuse utérine. Quant à la continuité entre le tissu du fibrome et celui de l'utérus, elle présente les mêmes caractères qu'au niveau du pédicule primitif *d*, sauf en ce qui a trait : 1° à l'importance moins grande des vaisseaux, 2° à la présence de petits kystes glandulaires.

Les vaisseaux, déjà rares au niveau du pédicule primitif, n'apparaissent que sous forme de capillaires au niveau du pédicule secondaire (*c*, fig. 3).

Quant aux petits kystes (*k*), ils sont disséminés sur une épaisseur assez considérable, et sont parfois assez éloignés du pédicule. Les uns ont un volume et un épithélium qui font penser aux culs-de-sac glandulaires voisins (*cl*); les autres sont assez considérables pour être visibles à l'œil nu. Leur paroi est toujours revêtue d'un épithélium : ils contiennent tantôt une substance amorphe, tantôt des débris cellulaires qui parfois se présentent sous forme d'un collier enveloppant la substance amorphe (*t a*, fig. 3).

De la description qui précède résultent quelques considérations touchant : 1° les adhérences secondaires des polypes fibreux ; 2° le

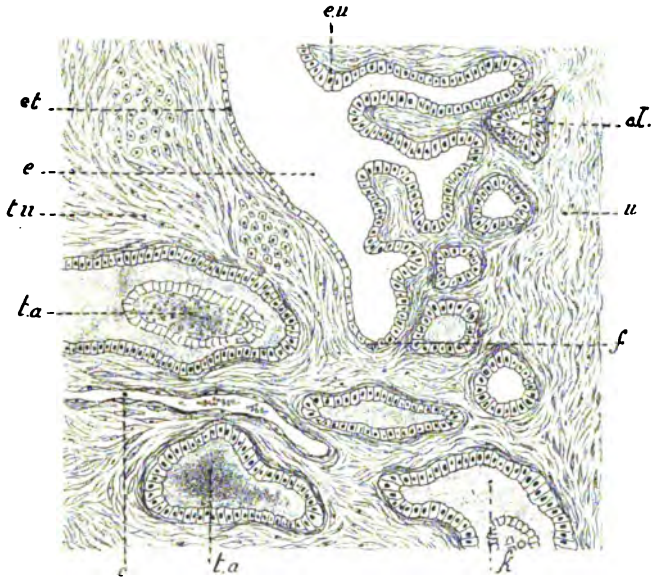

Fig. 3. — Continuité entre le lobe *b* de la figure 1 et le tissu utérin. — *u*, utérus ; *t u*, myome ; *e u*, épithélium utérin : *e t*, épithélium recouvrant le myome ; *e*, espace libre entre le myome et l'utérus ; *f*, fond du cul-de-sac au niveau duquel l'épithélium recouvrant le myome fait suite à l'épithélium utérin ; au-dessous, le tissu utérin et le tissu du myome se continuent sans interposition de tissu cicatriciel ; *c l*, cul-de-sac glandulaire ; *k*, cavité kystique formée aux dépens d'un cul-de-sac oblitéré par l'adhérence du myome et de l'utérus ; *t a*, tissu amorphe au centre d'une des cavités kystiques ; le tissu amorphe est parfois entouré d'une ceinture de cellules épithéliales ; *c*, capillaire.

processus par lequel elles se constituent ; 3° la formation de cavités kystiques dans l'épaisseur du myome.

I. Adhérences secondaires des myomes intra-utérins.

Ces adhérences du polype avec le canal utérin ou vaginal sont connues depuis longtemps déjà [1] ; elles ne seraient pas très rares, puisque O. Küstner [2] en compte 3 cas sur 125 fibromes opérés, mais la plupart de nos traités classiques n'en font pas mention. Toutefois

1. Bailly, *Corps fibreux de l'utérus ; adhérence avec les parois vaginales ; ablation* (*Bull. Soc. anat. de Paris*, 1867, XII, 670). — Chroback, *Myom des Uterus Geb.* (*Gyn. Gesellsch.* in *Wien*, 11 marz), *Centr. für Gyn.*, Leipz., 1890, p. 858.

2. Küstner, *Ueber secundäre Verwachsungen submücöser Myome mit den umgebenden Wandpartien des Genitaltractus* (*Zeitschr. für Geburt. und Gyn.*, XXXIII Band, 2 Heft, p. 338).

Pierre Delbet[1] dit que « ces adhérences peuvent amener une oblitération de l'utérus, une sorte de fusion des tumeurs avec le vagin, toutes conditions qui rendent le diagnostic et l'intervention plus difficiles ». C'est en Allemagne que les observations paraissent avoir été publiées en plus grand nombre.

Elles nous semblent pouvoir être groupées dans les trois catégories suivantes : 1° polypes fibreux ayant fait saillie dans le vagin et adhérant en même temps aux parois utérines et vaginales; 2° polype intra-utérin adhérant à toute la périphérie du canal utérin; 3° polype n'adhérant à l'utérus qu'en des points isolés.

1° Fritsch[2] décrit « des adhérences de la tumeur avec le vagin qui peuvent empêcher de pousser plus loin l'examen vaginal ».

Otto Küstner[3] a publié un des cas les plus typiques de cette forme. Le polype fibreux, long de 16 centimètres, s'attachait sur la paroi postérieure du corps utérin; la cavité utérine restait libre autour du pédicule de la tumeur et dans la région supérieure de l'utérus, mais un peu au-dessous de son pédicule le fibrome faisait corps sur toute sa périphérie avec l'utérus et plus bas avec le vagin; le col utérin avait complètement disparu.

Il résultait de cette disposition que la partie supérieure de la cavité utérine, repoussée en haut par le développement de la tumeur, distendue par les hémorragies menstruelles, formait au niveau de l'ombilic une saillie fluctuante. Quant au toucher vaginal, il ne permettait de trouver aucun orifice cervical, mais une masse de consistance fibreuse se continuant avec les parois vaginales et entourée par un cul-de-sac peu profond en arrière, très profond en avant.

Küstner enleva le fibrome par l'abdomen; l'opération fut laborieuse; on put toutefois libérer la tumeur de haut en bas et sectionner les parois vaginales au-dessous de leurs adhérences; la portion du vagin qui restait fut fermée par l'abdomen.

2° L'isolement de la cavité utérine par adhérence d'un fibrome intra-utérin à la muqueuse était connu de Klob[4] : « On peut constater des adhérences plus ou moins larges, parfois étendues à toute la muqueuse; la cavité utérine ayant disparu en pareil cas. Si les adhérences ne se produisent qu'au niveau du col, il peut s'ensuivre de l'hydrométrie. »

3° Nous en arrivons au type dans lequel rentre notre observa-

1. Pierre Delbet, in *Traité de Chirurgie* de S. Duplay et P. Reclus, tome VIII, p. 153.
2. Fritsch. *Krankheiten der Frauen*. Berlin, 1894, chap. 6, p. 276.
3. Küstner, *loc. citato*, p. 338.
4. Klob. *Pathol. anatom. des Weibl. Geschlechtorgane*. Vienne, 1864, p. 148.

tion : le polype fibreux n'adhère à l'utérus qu'en des points isolés; la cavité utérine reste ouverte, le flux menstruel peut s'écouler librement. Mais ici encore les adhérences peuvent se présenter différemment. Leyden [1] parle d'une femme de quarante-quatre ans, présentant dans l'utérus un fibrome fixé à la paroi, non par un pédicule, mais par une série d'adhérences donnant toutes l'impression d'adhérences secondaires. Le myome put être enlevé assez facilement et l'auteur se demande « s'il n'y avait pas là uniquement des soudures secondaires, l'insertion primitive ayant complètement disparu. »

Inversement, dans notre observation, c'est bien plutôt l'adhérence secondaire que l'on serait tenté de prendre pour un pédicule primitif. C'est là d'ailleurs ce qui semble avoir été fait dans certains cas. Cullingworth [2], entre autres, décrit un fibrome possédant deux pédicules : l'un d'eux n'était probablement que le résultat d'une adhérence secondaire.

« Si certains auteurs, dit Klob, décrivent des polypes utérins ayant deux pédicules, il faut penser qu'il s'agit soit de l'adhérence secondaire d'un polype à la paroi utérine, soit de la coalescence de deux polypes. »

En nous appuyant sur la forme régulière de la tumeur, sur la symétrie des adhérences, et surtout sur l'examen histologique du pédicule secondaire, il nous est permis d'affirmer qu'il ne s'agit pas là de coalescence de plusieurs polypes fibreux, mais bien de la fixation d'un polype unique à la musculeuse utérine.

La connaissance de faits semblables est pratiquement utile. Dans celui qui nous occupe, la dilatation du col utérin permettait de toucher avec le doigt un des pédicules secondaires. Le volume relativement peu considérable du polype eût pu inviter à faire une intervention intra-utérine. L'opérateur eût compté sur un pédicule facile à atteindre, alors que le vrai pédicule était placé sur le fond de l'utérus, dans une situation inabordable sans ouverture de la matrice.

II. Conditions dans lesquelles se produisent les adhérences.

Nous avons vu que O. Küstner compte trois cas d'adhérences sur 125 fibromes opérés. Il s'étonne que les adhérences ne soient pas

1. Leyden, *in* Otto Küstner, *loc. cit.*, p. 346.
2. Cullingworth, *Two cases of polypus uteri* (*Obstetr. Journal, Gr. Brit.*, London, 1876-77, IV, p. 155).

plus fréquentes, car il semble, dit-il, que des conditions analogues à celles que présentaient ces tumeurs doivent se trouver plus souvent. Il attribue à la sécrétion des glandes une des conditions pouvant empêcher l'adhérence; aussi pense-t-il que pour que celle-ci se produise, il est nécessaire que la pression de la tumeur ait d'abord détruit toute l'épaisseur de la couche glandulaire : nous avons vu qu'il n'en était aucunement besoin. En revanche il semble, d'après notre observation et celles que nous avons pu étudier, qu'il faille faire jouer un rôle important à la structure de la tumeur : presque toujours il s'agit de myomes non encapsulés, peu riches en tissu fibreux, bien vascularisés.

Il semble, d'autre part, qu'à partir du moment où les adhérences sont constituées, la tumeur puisse recevoir du sang à ce niveau. D'après Gusserow [1] « les adhérences secondaires auraient une grande influence sur l'évolution de la tumeur et sur la façon dont elle se nourrit ».

Quoi qu'il en soit, notre observation, grâce aux deux adhérences d'âges différents, offre un bon exemple des phases successives par lesquelles passe un pédicule secondaire avant de se constituer définitivement : un fibrome utérin sous-muqueux fait saillie dans la cavité utérine sous forme de polype; il reste solidement attaché par un pédicule vasculaire au muscle utérin, augmente de volume et progresse de haut en bas sans présenter aucune adhérence, tant que son diamètre transversal n'est pas trop considérable : il est recouvert d'un revêtement épithélial ainsi que la muqueuse utérine lui faisant face.

Mais voici que son extrémité inférieure se divise en deux lobes qui, se développant à la même hauteur écartent les parois utérines et les compriment. Au point où s'exerce la pression l'épithélium superficiel disparaît aussi bien du côté du polype que de la muqueuse utérine (fig. 2); une ulcération se creuse dans celle-ci, et ses culs-de-sac profonds restent emprisonnés, alors que le tissu musculaire de l'utérus tend à se continuer avec celui de la tumeur.

Il se forme alors un pédicule secondaire résistant (*b*, fig. 1). Le tissu de la tumeur se continue directement avec celui de l'utérus, sans interposition de tissu cicatriciel et, d'autre part, le sang traverse le pédicule secondaire.

Quant aux culs-de-sac glandulaires emprisonnés, que sont-ils devenus? Ils ont formé des kystes sur lesquels nous allons insister.

1. Cité par Küstner, *loc. cit.*, p. 347.

III. Kystes a épithélium cylindrique.

On sait à quelles théories diverses on a eu recours pour expliquer la présence de cavités dans l'épaisseur des fibromes. De ces cavités, les unes sont de pseudo-kystes pouvant se former au centre des grosses tumeurs sous la seule influence de la nécrobiose partielle, d'autres sont dues à la dilatation des lymphatiques, d'autres enfin seraient consécutifs à des infiltrations œdémateuses ou myxomateuses arrivées à leur dernier terme.

Aucune de ces formes ne doit être confondue avec les kystes qui nous intéressent. Ceux-ci sont caractérisés par un revêtement épithélial dont les éléments cylindriques rappellent ceux des glandes utérines. Diesterweg, Schröder et autres ont décrit des formations de ce genre dans l'épaisseur des myomes utérins, mais les opinions diffèrent en ce qui est de leur origine; les uns en cherchent le point de départ dans l'épithélium utérin, les autres y voient une transformation des restes du corps de Wolff.

Parmi ces derniers citons, Coblentz, Fischel (1884), Hauser [1]. Celui-ci décrit dans un petit myome sous-séreux un groupe de glandes communiquant entre elles. Ces glandes, tapissées d'un épithélium cylindrique sans cils vibratiles, étaient surtout abondantes à la périphérie de la tumeur.

A Recklinghausen [2] est dû un récent et important travail sur ce sujet. L'auteur, à l'aide de recherches portant sur 34 cas, croit avoir établi l'autonomie des tumeurs qu'il décrit sous le nom de kystadénomyomes, et qui seraient toujours dérivées du corps de Wolff.

Telle est une des hypothèses; les auteurs qui soutiennent l'opinion opposée et cherchent l'origine des kystes dans la muqueuse utérine ne sont pas moins intransigeants.

C'est dans un myome sous-muqueux que Schottländer [3] constata la présence, au milieu du tissu de la tumeur, de petits kystes tapissés par un épithélium cylindrique régulièrement disposé. Le tissu musculaire et le revêtement épithélial étaient séparés par une couche de tissu cellulaire. Ces cavités kystiques avaient encore, par places, une disposition faisant penser aux glandes tubulées de

1. Hauser. *Ueber das Vorkommen von Drüsenschläuchen in einen Fibro-Myom des Uterus* (*Münch. medic. Woch.*, 1893, XI, 189).

2. Recklinghausen. *Die Adenomyome und Cystadenome der Uterus und Tubenwendung*, Berlin, 1896; traduit en français par Labusquière in *Annales de Gynécologie et d'Obstétrique*, juillet 1896, t. XLVI, p. 60.

3. Schottländer. *Uber drusige Elemente in Fibro-Myomen des Uterus* (*Zeitschr. f. Geb. und Gyn.*, Stuttg., 1893, XXXVII, p. 321-332, 1 pl.)

la muqueuse utérine, et c'est bien dans celles-ci, irritées par la présence du fibrome, qu'il faudrait, d'après Schottländer, chercher l'origine des kystes. Peut-être même, ajoute-t-il, l'inflammation de la muqueuse constituerait-elle la lésion primitive ayant déterminé dans son voisinage la formation secondaire du fibrome.

Löhlein, Schatz expliquent, eux aussi, la présence des kystes dans l'épaisseur des myomes utérins par la transformation kystadénomateuse des glandes de l'utérus. Legueu [1] et Marien, à propos d'un cas où ils avaient trouvé, à côté des cavités kystiques, des invaginations glandulaires encore intactes, ont publié un intéressant travail sur ce sujet [2]. « C'est, disent-ils, à l'évolution des éléments épithéliaux contenus dans les myomes, éléments que nous avons vus venir de la muqueuse, que l'on doit attribuer la production des kystes à revêtements épithéliaux que l'on trouve souvent dans les myomes. »

Nous n'avons aucunement l'intention de discuter à propos de notre observation l'origine générale de ces cavités kystiques; rien, du reste, ne nous semble prouver qu'elles aient toutes le même point de départ, et si Recklinghausen n'a pas de raison pour affirmer que dans les 34 observations qu'il rapporte il s'agisse toujours d'une évolution du débris du corps de Wolff, il n'en est pas moins vrai que la chose semble évidente pour un certain nombre d'entre elles.

Notre observation constituant un cas où les productions kystiques sont nettement d'origine glandulaire a du moins le mérite d'affirmer la possibilité de ce processus.

Les cavités kystiques n'existaient, en effet, ni dans le pédicule primitif ni au centre même de la tumeur. Celle-ci vient-elle à comprimer la paroi utérine comme au niveau du lobe *a* (fig. 1), les muqueuses en présence s'ulcèrent mais le fond des culs-de-sac épithéliaux de la muqueuse utérine subsistent (*c u*, fig. 2) et lorsque le myome et l'utérus seront en continuité, les culs-de-sac persisteront dans l'épaisseur du muscle et constitueront des cavités closes qui pourront augmenter de volume (*k*, fig. 3) et donner naissance à des kystes visibles à l'œil nu.

1. Legueu et Marien. *Note sur le rôle de l'inflammation dans le développement d'une variété de fibro-myomes utérins* (*Bull. de la Soc. anat.*, LXXIe année, 5e série, t. 10, 1896, p. 329).

2. Legueu et Marien. *Des éléments glandulaires dans les fibro-myomes de l'utérus* (*An. de Gyn. et d'Obstétrique*, février 1897, tome XLVII, p. 134).

VALEUR DE LA VOIE D'APPROCHE
ANTÉRIEURE
POUR CERTAINES RÉSECTIONS DE LA HANCHE

Par le Dr ROCHET

Professeur agrégé à la Faculté de Lyon.

Pour aborder la hanche, en vue de la résection, on ne se sert plus guère, à l'heure actuelle et depuis longtemps déjà, que des incisions dites *postérieures*, et, parmi celles-ci, celle d'Ollier à ligne brisée, celle de Langenbeck, rectiligne, se partagent la faveur des chirurgiens. Ollier a du reste montré que la forme et la direction de l'incision n'avaient en réalité rien d'absolu, et il a établi lui-même « une zone d'incision », c'est-à-dire un espace dans lequel s'inscrivent des lignes d'incision à peu près équivalentes et qui est représentée par une aire en forme d'Y dont la branche inférieure, longue de 2 centimètres au plus, répond à la face externe et au bord postérieur du fémur, et dont les branches divergentes se dirigent, l'une en haut, vers le milieu de l'espace qui sépare les deux épines iliaques supérieures (l'antérieure et la postérieure), et l'autre en arrière, vers l'épine iliaque postérieure et même un peu au-dessous, de façon à circonscrire un espace triangulaire, en forme d'éventail, dont le sommet mousse répond à la moitié postérieure de la face externe du grand trochanter. La portion verticale de la zone d'incision, celle qui répond au bord externe et postérieur du fémur, représente le manche de l'éventail. Toutes les incisions qui s'inscriront dans cet espace pourront être acceptées dans certaines conditions malgré les lésions nécessaires de certains muscles, pourvu qu'elles conservent le manchon périostéo-capsulaire qui doit unir le fémur au bassin [1].

On sait d'autre part, que le Maître lyonnais se sert dans beaucoup de cas, chez les très jeunes sujets de préférence, là où il est très facile de couper le trochanter avec un simple couteau ostéotome, et quand il est nécessaire de découvrir largement et rapidement

1. Ollier. *Traité des résections*, t. III, p. 15.

l'article, de son procédé à lambeau postéro-externe, à convexité inférieure et à base supérieure, familièrement connu sous le nom de *procédé à tabatière* avec lequel il relève le trochanter lui-même et les muscles qui s'y insèrent.

Il ne condamne pas les incisions antérieures ou antéro-externes, leur reconnaît l'avantage de couper moins de muscles que les incisions postérieures, mais ces dernières lui paraissent préférables au point de vue de l'écoulement du pus.

Dans son important travail sur la résection pathologique de la hanche[1], E. Vincent déclare avoir fixé son choix sur le procédé à lambeau trochantérien et, dans ses cinquante-deux observations si minutieusement et consciencieusement exposées, on ne trouve pas de cas où il se soit servi de la voie antérieure[2].

Nous nous sommes nous-même adressé toujours à la voie postérieure dans dix-huit cas, et jusqu'en 1895, époque à laquelle nous fûmes conduit à aborder l'articulation par devant, en voulant profiter de l'incision faite quelques mois auparavant pour ouvrir un abcès antéro-externe, et qui était resté fistuleux. Devant les avantages que nous a paru fournir cette voie, au moins pour certains cas, nous l'avons utilisée systématiquement depuis lors, dans six autres cas, et c'est l'exposé des résultats qu'elle nous a fournis que nous venons faire dans ce mémoire.

L'incision dont nous nous sommes servi dérive de celle préconisée il y a longtemps déjà par Schede, mais elle en diffère en réalité notablement, comme on le verra tout à l'heure, en ce qui concerne tout au moins les manœuvres dans les parties profondes.

Elle commence à un travers de pouce environ au-dessous de l'épine iliaque antéro-supérieure sur la partie antéro-externe de la cuisse, un peu au-dedans du relief formé par la saillie du droit antérieur de la cuisse, et descend verticale sur une longueur de 12 centimètres au moins.

La peau et le tissu cellulaire coupés, on coupe le fascia lata, et on arrive sur les muscles de la région; pour arriver sur la capsule articulaire en passant dans leurs interstices, on peut prendre deux chemins. Le premier, celui suivi par Schede, passe entre le couturier en dehors et le psoas en dedans (fig. 1), le second passe entre le

1. E. Vincent. *Contribution clinique à l'étude de la résection pathologique de la hanche*, Paris, 1895.

2. A propos des incisions antérieures, qu'il décrit sommairement, M. Ollier dit : « Le procédé peut être bon pour l'ablation de quelques séquestres ou de l'épiphyse fémorale, ou bien encore pour une esquillotomie, mais laisse chez l'adulte une plaie profonde, difficile à éclairer ». Il ne l'a jamais mis en pratique sur le vivant.

couturier et le psoas d'une part, tous deux réclinés en dedans, et d'autre part, le droit antérieur et le tenseur du fascia lata, tous deux réclinés en dehors (fig. 2).

C'est ce dernier qui est le meilleur. Il éloigne moins que le pré-

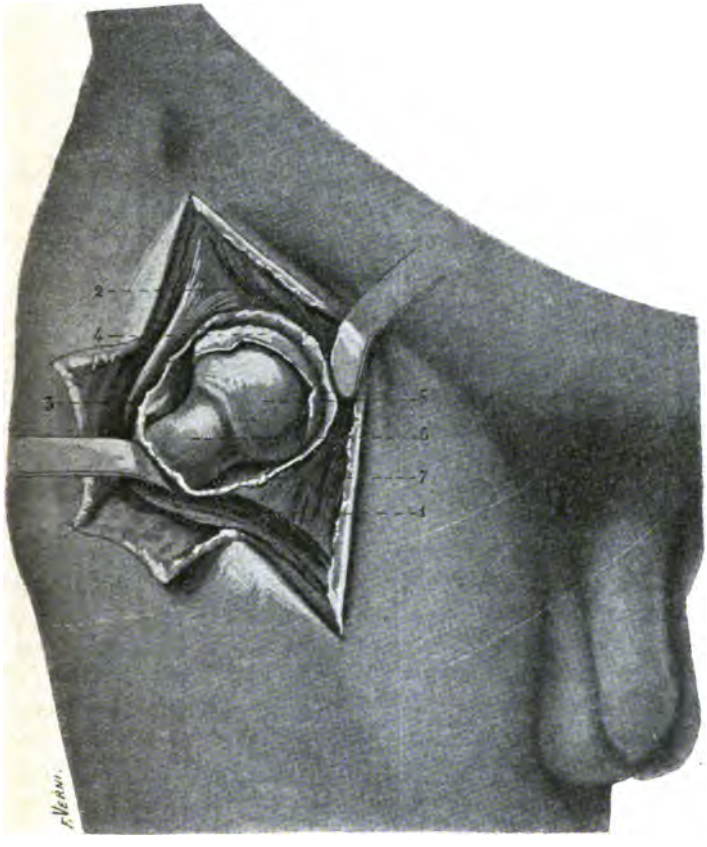

Fig. 1. — L'incision a passé entre le psoas réfléchi en dedans, le couturier et le droit antérieur réclinés en dehors. — 1, couturier; 2, psoas; 3, droit antérieur; 4, bourrelet cotyloïdien excisé en avant sur une certaine étendue pour faciliter la luxation de la tête; 5 et 6, fémur (col et tête); 7, capsule incisée et désinsérée.

cédent la partie inférieure du col et du grand trochanter; il permet, en outre, un écartement plus facile de la lèvre externe de la plaie qui est trop bridée par la direction oblique du muscle couturier quand on y laisse ce dernier[1].

1. Hüter avait déjà reporté l'incision plus en dehors que Schede, pour pouvoir plus facilement aborder le trochanter; il faut bien la mettre en dehors du

En suivant la seconde voie et après avoir rapidement dissocié les muscles entre lesquels on chemine, on arrive vite sur l'articulation. A ce moment, pour bien mettre la partie antérieure de la capsule à découvert, il faut séparer cette partie de la face profonde du psoas

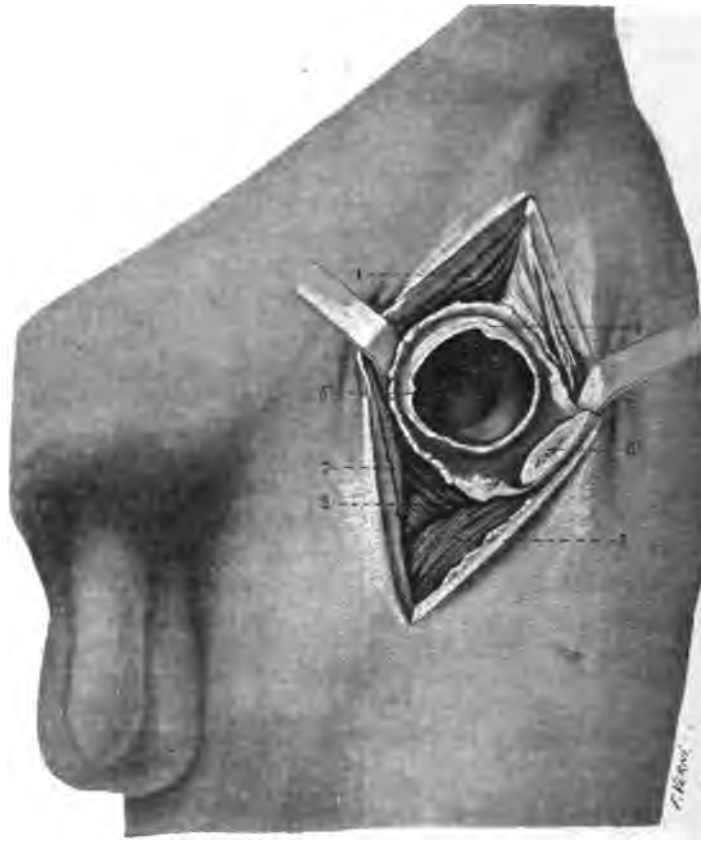

Fig. 2. — L'incision a passé entre le couturier et le psoas réclinés en dedans, et le droit antérieur récliné en dehors. La résection de la tête et d'une partie du col est faite. — 1, couturier; 2, psoas; 3, droit extérieur; 4, bourrelet cotyloïdien; 5, fond de la cavité cotyloïde; 6, tranche de section du col; 7, capsule désinsérée.

qui en masque une grande étendue; cette séparation est du reste aisée avec une sonde cannelée un peu forte, et à mesure qu'elle se fait, on fait récliner de plus en plus, avec un écarteur large, le psoas en dedans. On sépare de même en dehors le droit antérieur beau-

couturier, mais pas en dehors du droit antérieur, comme il le faisait, car alors si on aborde facilement le trochanter, on s'éloigne beaucoup de la tête qui devient difficile à désarticuler.

coup plus facilement encore, car il n'a pas de connexions intimes avec la capsule articulaire comme le psoas; il n'a avec elle qu'un rapport de contiguïté [1].

A un moment donné, et si l'incision a été suffisamment longue, si on sait bien se servir aussi de larges écarteurs pour tirer fortement en dedans le psoas et le couturier, en dehors le droit antérieur, on arrive facilement à exposer la face antérieure de la capsule articulaire.

L'opérateur reconnaît du doigt le bourrelet cotyloïdien, et incise la capsule dans toute sa longueur suivant la direction du col fémoral oblique en dedans, *y compris le bourrelet lui-même* pour pouvoir luxer facilement la tête en avant. Dans les cas pathologiques et notamment chez les très jeunes sujets, la tête, plus ou moins altérée, parfois même mobile, vient aisément au dehors, avec peu d'effort de la part de l'aide, qui étend fortement la cuisse et pousse le fémur en haut et en avant, en même temps qu'il le tord en dehors.

Mais, le plus souvent, il faut prendre le détache-tendon, désinsérer successivement aussi loin qu'on le peut les lèvres supérieure et inférieure de l'incision capsulaire, même les deux lèvres du bourrelet cotyloïdien sur une petite étendue, et réséquer même une certaine largeur de ce dernier en avant (fig. 1, 4).

En bas, du côté du grand trochanter, la rugine travaille aussi, surtout si on veut faire la résection un peu bas, ou si on a des difficultés à luxer l'extrémité supérieure du fémur.

Il faut aussi, dans ces cas, passer la rugine courbée sur le plat, sous la face inférieure du col, et en rasant l'os de près.

La luxation se fait à un moment donné sans qu'on ait eu besoin de toucher au grand trochanter. La tête fémorale et une assez longue étendue du col sortent de la plaie.

Il devient aisé alors d'exécuter le temps de la résection proprement dite. Une scie à chaîne est passée par derrière la tête luxée; on la fait glisser derrière le col jusqu'au niveau choisi pour la résection, et on pratique aisément la résection d'arrière en avant.

Si donc la résection doit se borner à la tête ou aux 2/3 supérieurs du col, comme il arrive souvent d'ailleurs, l'opération est finie à ce moment là, et, pour ce qui concerne la dénudation osseuse, les

1. On ne rencontre par cette voie aucun nerf, aucun vaisseau important. Si l'incision est remontée très haut du côté de l'épine, on trouve le nerf fémorocutané, mais il a une direction parallèle à celle de la plaie, et il est facile de l'érigner en dehors; on n'aura à lier vers la partie moyenne de l'incision que les petits vaisseaux détachés de la fémorale pour les muscles externes.

manœuvres ont été tout aussi simples, tout aussi aisées, tout aussi ménagères des muscles et de leurs insertions que par les procédés postérieurs.

Il faut cependant établir des différences suivant les cas, et suivant les sujets.

Sur le cadavre (et on peut juger qu'il en serait de même sur le vivant pour des résections ayant trait, non plus à des arthrites tuberculeuses ou suppurées, mais à des lésions traumatiques), la *voie antérieure est incontestablement plus laborieuse que la voie postérieure*, en ce qui a trait au temps de la luxation de la tête fémorale. Ce serait encore bien pis, bien entendu, si on avait affaire à une ankylose complète ou incomplète. Mais rien n'empêcherait dans les cas difficiles, et où on serait par trop bridé par la lèvre externe de la plaie cutanée et musculaire, de faire sur la partie inférieure ou moyenne de l'incision longitudinale un débridement direct en dehors, qui intéresserait la peau et une partie seulement du muscle droit antérieur. C'est celui-ci, en effet, qui sangle assez fortement la plaie en dehors, et gêne les manœuvres de dénudation du côté de la partie inférieure du col et du grand trochanter.

Le procédé se rapprocherait alors, tout en restant beaucoup plus antérieur, et en n'intéressant qu'un minimum de muscles, de celui qu'a conseillé Chalot[1], qui permet de découvrir rapidement l'articulation et donne beaucoup de jour sur la cavité articulaire, une fois la résection effectuée, tout en respectant le plancher fessier.

Mais, encore une fois, ce sont là des débridements dont on peut tout à fait se passer dans les cas des résections pathologiques que nous avons uniquement en vue dans ce travail, et notamment les cas de coxalgie chez de jeunes sujets; si on est obligé de se donner du jour en dehors, au cas où on ne pourrait pas se contenter d'une simple décapitation du fémur, et où on devrait faire une résection intra-trochantérienne ou même sous-trochantérienne, un petit débridement simplement cutané, tombant sur le milieu de l'incision verticale, suffit; au pis aller on serait amené à couper quelques fibres ou même une certaine largeur du muscle droit antérieur, quitte à la suturer ensuite. Aussi bien, le rôle de ce muscle sera facilement suppléé plus tard par les autres portions du triceps, vaste interne et vaste externe, si sa fonction restait affaiblie après sa section.

Il y a encore un autre moyen de procéder sans faire de débridement externe, et sans couper le droit antérieur, au cas où la

1. *Traité de Chirurgie et de Médecine opératoire*, Paris, 1898, p. 263.

résection étendue du col et du trochanter serait jugée nécessaire. Ce moyen est le suivant : on commence par faire la simple décapitation, puis la tête et une partie du col fémoral ayant débarrassé le champ opératoire, il devient plus aisé de poursuivre à la rugine le travail de décortication du côté du grand trochanter et, à mesure que cette décortication avance, la cisaille ou le davier-gouge entament progressivement le reste du col et le trochanter lui-même.

Il peut enfin arriver ce qui nous est arrivé à nous-même dans un cas de suppuration ancienne de la hanche avec fistules multiples et suppuration abondante, qu'on tombe sur une tête fémorale réséquée naturellement, séquestrée, séparée du reste du fémur par le processus suppuratif, mais très adhérente à la cavité articulaire à demi ankylosée dans cette cavité. Nous ne pûmes pas l'avoir par traction combinée avec des manœuvres de dénudation, et nous n'eûmes pour ressource que de l'égruger petit à petit avec un gros davier-gouge et de l'enlever ainsi par fragments.

Inversement, et ce sont alors les cas tout à fait commodes au point de vue opératoire, on trouve assez fréquemment, chez les très jeunes sujets de préférence, la tête fémorale naturellement séparée du fémur, mobile et libre dans la cavité suppurée; il ne reste qu'à l'y cueillir pour ainsi dire.

La luxation une fois opérée et la résection faite, on a un très bon jour sur toute l'articulation, on voit très bien la cavité cotyloïde et son pourtour, notamment la partie de l'os iliaque qui surmonte cette cavité. On explore très aisément la portion osseuse qui file sous l'arcade fémorale du côté de l'abdomen et qui est, dans les cas graves, décollée par des abcès ou le siège d'une ostéite diffuse. De même, pour les points situés en dedans de l'acetabulum, du côté du trou obturateur et ceux qui sont situés en dehors sous les muscles externes écartés.

Quant aux portions rétro-cotyloïdiennes, celles qui font partie de la région fessière, elles sont sans doute beaucoup plus éloignées de l'œil et du doigt que par la voie postérieure, qui donne accès direct sur elles. Mais le doigt introduit dans la plaie les explore aisément, et peut très bien diriger des instruments destinés à une abrasion, à un curettage à ce niveau.

Les 7 observations qui constituent sur ce sujet notre expérience personnelle nous ont permis de juger de la façon suivante la voie antérieure dans les cas de résection pour coxalgie. Elle nous semble avoir été trop systématiquement délaissée pour la voie postérieure et ce n'est pas au point de vue de la facilité opératoire, ni de l'excel-

lence du drainage que nous nous plaçons pour regretter cet abandon, car à cet égard elle serait peut-être un peu inférieure à la voie postérieure; c'est parce qu'*elle nous paraît favoriser puissamment la solidité et la bonne direction de l'ankylose fémoro-iliaque* pour l'avenir, et pour le présent *hâter la guérison du foyer en diminuant les chances de son infection secondaire.*

La plaie opératoire est placée tout entière à la partie antérieure du membre. Dans les premiers temps qui suivent l'opération, avant le premier pansement, elle risque beaucoup moins de s'infecter qu'une plaie postérieure; l'incision longitudinale de Langenbeck notamment, qui balafre une bonne partie de la fesse, est bien difficile à tenir cachée sous le pansement, difficile surtout à bien maintenir cachée, car le malade qui repose étendu et appuyant sur elle, a tendance à se remuer pour échapper à cette pression, et les mouvements dérangent les pièces de pansement, les font glisser en découvrant la plaie; cet accident est encore bien plus à craindre chez les enfants que la raison est impuissante à faire tenir immobiles. La question des matières fécales joue, en outre, ici un grand rôle, en permettant l'infection facile de la plaie fessière par le pansement resté en place, mais imbibé à la longue par elles. Avec la plaie antérieure, ces inconvénients disparaissent complètement, si on n'a pas été forcé de faire une contre-ouverture fessière; ils sont bien atténués, même avec le drainage fessier, car l'ouverture faite pour ce drainage est très petite, peut être limitée sans inconvénient au seul passage du drain, et ne sera jamais placée, au point de vue de la protection de la plaie, aussi mal que l'extrémité supérieure de l'incision de Langenbeck par exemple.

Les pansements nous ont semblé plus faciles à faire, moins pénibles pour le malade et les aides que dans les cas où l'incision opératoire est en arrière. Cela tient d'abord aux conditions que nous allons étudier dans un instant et qui font que l'articulation réséquée par la voie antérieure est plus solide, moins ballante, même de suite après la résection, que si elle a été réséquée par la voie postérieure; cela tient aussi à ce qu'on peut facilement panser le malade en le laissant dans le décubitus dorsal, sans qu'il soit besoin de le tenir en équilibre, couché sur le côté sain, avec un minimum d'aides, de gêne personnelle, et de secousses ou mouvements douloureux imprimés involontairement au malade.

Mais le grand avantage, à notre sens, de la voie antérieure (pourvu que l'on se serve rigoureusement de la méthode sous-périostée bien entendu et qu'on garde bien soigneusement les attaches musculaires et tendineuses au périoste décollé autour du foyer de la

résection), c'est qu'avec elle on peut *respecter absolument l'intégrité du plancher fessier au-dessous du fémur réséqué.*

L'opération faite par la voie postérieure, même avec la méthode sous-périostée et en prenant la précaution de passer entre les faisceaux des muscles fessiers, sans les couper en travers, effondre forcément ce plancher et sa partie fibreuse, pièce de résistance principale, la capsule articulaire qu'elle fend et désinsère dans toute sa hauteur en arrière. Alors, surtout si en même temps les désinsertions ont porté sur toute la périphérie du grand trochanter (face externe, bord antérieur, bord postérieur, sommet), que voit-on de suite après la section fémorale et la résection faite? On voit le membre inférieur devenu presque ballant à sa partie supérieure, l'extrémité supérieure du fémur flottante dans la fesse, et tendant déjà à remonter de ce côté en quittant le cotyle. Plus tard, toutefois, et à mesure que le foyer se répare, que les tissus péri-articulaires et les muscles se rétractent, surtout si la position du membre en abduction permanente a été bien maintenue et au degré voulu, a mobilité primitive disparaît, le fémur reste contre le bassin et, dans les cas heureux, l'ankylose fibreuse serrée s'établit en bonne position; c'est ce qu'on obtient ordinairement quand l'état général du sujet a pu faire les frais de sa guérison, quand le processus tuberculeux local a été enrayé et quand on a su « mériter ce résultat », comme dit Ollier, par des soins consécutifs longs et patients, et en suivant les conseils du Maître que tous les chirurgiens doivent méditer.

Mais que de fois n'arrive-t-il pas, dans les cas difficiles et compliqués, ou faute de soins prolongés (malades perdus de vue, ou partant trop tôt avant la guérison complète, etc.), de chercher vainement l'ankylose en bonne position rêvée? Le fémur n'a aucune tendance à s'appliquer au bassin; il file dans la fesse, remonte plus ou moins haut dans la fosse iliaque, et la déformation s'accentue encore et toujours de plus en plus, même après guérison apparente de la lésion locale et quand le sujet commence à marcher.

Or, nous croyons que, sans être, bien entendu, la cause et la raison uniques de ce déplacement, car il est beaucoup de facteurs qui entrent en jeu dans ces questions complexes et délicates de reconstitution articulaire après les résections, *la voie d'approche postérieure favorise beaucoup l'ascension du fémur dans la fesse.* Les muscles fessiers n'ont pas été coupés, ils conservent leur action rétractile sur le fémur et l'attirent vers eux, dans la fesse, et rien n'empêche le fémur de les suivre de ce côté, puisque la sangle fibreuse solide, la partie postérieure de la capsule articulaire qui

sous-tendait l'articulation en arrière a été largement effondrée.

Avec la voie antérieure, on a conservé intacte et comme soutien solide la partie postérieure de la capsule; elle reste en arrière comme une bande très solide, continue, adhérente au fémur, d'une part, au bassin, de l'autre, qui maintient l'extrémité fémorale solidaire de ce dernier, dès les premiers moments qui suivent l'opération, et qui, plus tard, par sa rétraction progressive, l'attirera de plus en plus vers le bassin. Avec cette bande rétractile restée intacte qui, à aucun moment, n'a laissé passer le fémur derrière elle, plus on ira, plus les chances d'ascension fémorale diminueront; avec la large brèche faite d'emblée à cette bande par l'incision postérieure, et qui a pu laisser passer à travers elle le fémur dès les premiers temps après l'opération, si on n'a pas bien surveillé le maintien du fémur contre le bassin (par une bonne immobilisation, par une abduction suffisante, etc.), plus on ira, plus on aura de difficultés à rattraper l'extrémité fémorale échappée dans la fesse.

La solidité relative de l'articulation réséquée est apparente sitôt la résection faite, quand on a employé la voie antérieure. Si on prend la cuisse du membre opéré à pleine main, et qu'on essaie de refouler du côté de la fosse iliaque l'extrémité fémorale supérieure, on s'aperçoit qu'elle n'a pas de tendance à aller de ce côté et que les efforts ne parviennent pas à la faire remonter dans la fesse. Là où elle n'a pas de peine à faire issue sous l'effort, c'est à travers la plaie antérieure, mais de ce côté l'échappement du fémur n'est pas à craindre, ni de suite, ni plus tard; trop de conditions s'y opposent, la pesanteur en particulier; aucun muscle ne l'entraîne non plus de ce côté par sa contraction propre.

La voie antérieure a cependant un inconvénient, ou plutôt aurait un inconvénient si on se bornait systématiquement à l'incision antérieure; c'est de laisser, dans les cas de coxalgie ou d'arthrite suppurée, qui sont précisément les cas favorables, au point de vue de la facilité opératoire, à la méthode antérieure, une cavité plus ou moins large, un clapier infecté en arrière du fémur, du côté de la fesse. L'incision postérieure, qui ouvre largement en arrière, dans les cas suppurés dont nous parlons, assure d'elle-même le drainage principal du foyer. Mais il est aisé de prévenir ce défaut quand, la résection étant effectuée et la cavité articulaire bien nettoyée, on découvre des prolongements du côté de la fesse, ou à la partie postérieure du fémur, ou encore des lésions acétabulaires très marquées, qui font présager une longue suppuration et craindre des fusées purulentes secondaires; on devra faire une contre-ouverture du côté de la fesse dans l'étendue juste suffisante pour y passer

un ou deux drains volumineux. Cette contre-ouverture, quoique passant à travers la partie postérieure de la capsule et les fessiers, n'affaiblit nullement le plancher fessier, et n'est en rien comparable à ce point de vue à l'incision complète suivie de désinsertion de chaque lèvre capsulaire, qu'on pratique dans la résection par la voie postérieure. En outre, faite aussi petite que possible, par ponction au besoin, et limitée au passage des drains, elle peut être cachée aisément et maintenue cachée sous le pansement, et on peut, du reste, s'arranger, tout en la plaçant dans un plan déclive, à la pratiquer sur un point qui paraîtra favorable à une bonne protection.

Nous avons opéré 6 malades à l'aide de l'incision antérieure [1]. Tous ces malades étaient de jeunes sujets entre sept et quinze ans. Trois d'entre eux sont encore en traitement. L'un de ces trois, garçon de dix ans, opéré il y a deux ans pour une coxalgie suppurée, avec fièvre persistante, est porteur seulement de deux petites fistules, mais marche sans douleur avec un appareil, a la hanche ankylosée *en excellente position*. Le second, garçon de quatorze ans, opéré il y a deux ans et demi, qui était atteint de lésions ostéo-articulaires graves, avec fusées le long de la cuisse, qui eut même à un moment donné une *fracture spontanée de la partie inférieure de la cuisse*, en se soulevant dans son lit, a la hanche presque ankylosée maintenant, *en très bonne position* aussi; toute la journée, il marche dans la salle avec un appareil, a un bon état général, mais conserve plusieurs fistules donnant encore une suppuration assez abondante. Le troisième cas a trait à une malade de treize ans, opérée il y a deux ans et demi. Elle aussi avait les lésions locales les plus graves avec fusées purulentes dans la fesse, et en avant, du côté de l'arcade de Fallope; la température oscillait depuis un mois entre 38°5 à 39°5. La résection fit tomber la fièvre, supprima les douleurs; mais elle fut très longue à se remettre. Actuellement, l'état général est meilleur, l'apyrexie est complète, mais la malade ne marche pas encore. Localement, trois fistules donnent encore du pus; mais la hanche est solide, le membre en bonne position; *à aucun moment, on ne fut obligé de lutter contre un déplacement fémoral, quoique la résection eût emporté toute l'extrémité supérieure du fémur, jusqu'au dessous du grand trochanter.*

Les trois autres opérés peuvent être considérés comme guéris actuellement. L'un deux, âgé de treize ans, avait eu les lésions les plus étendues d'une arthrite tuberculeuse suppurée; il resta pendant de longs mois dans un état indécis; il se fit même par l'intérieur du bassin une fusée purulente partie de l'acetabulum du côté malade, ayant contourné le rectum et étant venue s'ouvrir en dedans de l'ischion du côté sain. Puis le

1. Nous en avons opéré 7 en réalité, mais l'un d'eux, atteint de lésions graves et anciennes, très affaibli, est mort rapidement après l'opération. Nous ne le compterons pas.

malade reprit le dessus et actuellement, près de quatre ans après l'opération, il est guéri avec une *ankylose en très bonne position*[1].

Le second, fillette de dix ans, atteinte de coxo-tuberculose ancienne, fut opérée il y a quatre ans. Les lésions étaient du genre de celles dites *carie sèche*. La guérison fut assez rapide. Actuellement elle ne s'est pas démentie; la hanche est *ankylosée en très bonne position*. Le troisième cas de guérison a trait à un jeune garçon de onze ans; il était atteint de double coxalgie quand il entra dans mon service; du côté gauche, l'arthrite était guérie, mais en très mauvaise position, avec flexion considérable de la cuisse sur le bassin et surtout une énorme adduction. Du côté droit, l'arthrite était suppurée et en pleine activité; le malade souffrait beaucoup, avait de la fièvre; plusieurs abcès s'étaient formés et les fistules suppuraient abondamment. La résection de la hanche fut faite du côté droit par la voie antérieure. La réparation fut extraordinairement rapide. Deux mois après l'opération, la hanche était déjà solidement fixée, et quatre mois après la plaie ne donnait plus rien, ni les anciennes fistules non plus. La position du membre réséqué était parfaite. Le succès était si complet que nous n'hésitions pas (six mois environ après la résection) à pratiquer l'ostéotomie sous-trochantérienne du côté gauche, pour mettre le membre de ce côté en bonne position, pour essayer même de rendre de la mobilité à ce membre, et permettre la marche dans ce but. Nous tentâmes ce que nous avions déjà essayé dans quelques cas[2], suivant notre procédé pour l'ankylose de la mâchoire, de faire suivre l'ostéotomie et le redressement du membre d'une interposition musculaire entre les surfaces de section. Pendant les premiers temps, le malade parut conserver une assez grande mobilité au niveau de son ostéotomie; au bout de six mois toutefois, elle a beaucoup diminué, sans disparaître cependant, car l'opéré, revu deux ans et demi après l'opération, peut marcher à tous petits pas, grâce à elle. Quant à la hanche droite, elle est tout à fait guérie et ankylosée en excellente posture.

Conclusions.

De l'observation comparative de tous ces malades opérés par la voie antérieure, avec ceux que nous avions réséqués par la voie postérieure, il nous a paru nettement ressortir que *l'ankylose en bonne position avait été plus rapide et plus facile à obtenir chez les premiers*. Chez aucun de nos opérés nous n'avons été obligé de lutter à un certain moment contre l'ascension du fémur du côté de la fesse; chez tous, nous avons constaté aussi, et les aides de notre service avec nous : 1° *la facilité plus grande pour eux à faire les*

1. Toutes les fois que nous prononçons ce mot d'*ankylose*, il est entendu que c'est d'une ankylose très probablement *fibreuse serrée*, et *non osseuse*, qu'il s'agit.

2. Jourdanet. *Province médicale*, 1896. *De l'ostéotomie sous-trochantérienne suivie d'interposition musculaire.*

pansements; 2° *l'indolence de ceux-ci pour l'opéré.* Celui-ci peut rester couché sur le dos pendant presque toute la durée du pansement; l'articulation réséquée n'est jamais flottante non plus et jouit d'une fixité relative dès le premier pansement, ce qui rend la contention du membre beaucoup plus aisée pendant les mouvements imprimés aux malades, et simplifie d'autant le nombre et la besogne des aides. Enfin, *les chances d'infection secondaire, par inoculation de la plaie fessière, ont paru très diminuées.*

Nous avons donné les raisons de ces avantages; nous n'y reviendrons pas. Nous croyons que ces avantages sont assez précieux pour permettre de dire avec nous [1] : « On a peut-être eu tort d'abandonner un peu trop la voie antérieure dans les résections pathologiques de la hanche; dans certains cas, elle offre des avantages indéniables sur la voie postérieure ».

Nous n'avons pas eu l'intention d'étudier ici les *indications* de la résection de la hanche et c'est pour cela que nous n'avons pas indiqué avec détails, à propos de nos malades, les motifs de notre intervention par la résection. On a pu voir cependant, par le résumé de leur histoire, que c'était plutôt des cas graves et avancés que nous avons opérés. Si, en effet, nous ne sommes pas de ceux qui ont dit dans ces dernières années, et après le revirement opéré à la suite de l'excès de résections commis à l'étranger : « Il ne faut plus faire de résections coxo-fémorales », nous ne sommes pas cependant de ceux qui en font à tout propos et se bâtissent rapidement des statistiques comptant par centaines.

Nous nous sommes toujours inspiré des indications opératoires formulées par Ollier, et qui sont les vraies, les sages.

Dans la très grande majorité, la résection doit être réservée aux *cas suppurés.* « Il est des coxalgies qui ne guérissent pas malgré le traitement conservateur; les abcès se renouvellent et l'état général s'aggrave; ce sont celles-là qu'on doit traiter par la résection et avant que la santé générale n'ait subi une atteinte trop profonde. » Il s'agit généralement de formes osseuses, accompagnées de nécroses et de séquestres plus ou moins étendus, dont la réparation spontanée serait trop longue à se faire.

En dehors de ces cas, M. Ollier préfère le traitement conservateur à la résection, même pour les formes suppurées, « le résultat orthopédique d'une coxalgie guérie par ankylose osseuse en bonne position étant dans la majorité des cas supérieur à celui d'une résection [2] ».

1. Société de Chirurgie de Lyon, 25 avril 1898.
2. Ollier, *Traité des Résections*, t. III, p. 57 et suivantes.

En dehors des cas suppurés, les indications sont rares, mais existent cependant. « Il est des cas où il ne faut pas attendre la formation de pus pour réséquer; c'est lorsqu'on se trouve en présence de ces ostéo-arthrites douloureuses, qui s'accompagnent d'exacerbations nocturnes, et qui restent toujours sensibles au moindre mouvement, à la moindre pression, malgré les bandages et les appareils d'immobilisation. La persistance des douleurs indique des foyers intra-osseux que la résection pourra seule supprimer[1] ».

1. *Ibid.*, p. 58.

NOTE SUR QUELQUES POINTS DE L'ANATOMIE PATHOLOGIQUE DU CANCER DE L'ESTOMAC

Par le Dr B. CUNÉO

Prosecteur à Faculté de Médecine de Paris.

Au cours de l'exécution d'un travail sur l'état du système lymphatique dans le cancer de l'estomac [1], j'ai eu l'occasion d'étudier certains points encore mal déterminés de l'anatomie pathologique chirurgicale de cette affection. Ce sont ces points que je vais rappeler ici, en insistant plus particulièrement sur les indications pratiques qu'ils me paraissent comporter.

J'étudierai successivement : 1° le mode d'extension locale du carcinome gastrique; 2° l'état des ganglions lymphatiques dans le cancer de l'estomac au début.

§ I.

L'extension sur place du cancer de l'estomac, et plus particulièrement du cancer du pylore, présente trois particularités d'une grande importance pratique : l'envahissement précoce et étendu de la sous-muqueuse; la tendance du cancer à se porter vers la petite courbure; l'intégrité habituelle du duodénum.

I. — *L'envahissement de la sous-muqueuse* apparaît dès les premiers stades de l'évolution du cancer. Un instant protégée par la résistance, d'ailleurs très relative, que présente aux traînées épithéliales la muscularis mucosæ, la sous-muqueuse est infectée dès que cette frêle barrière est forcée. Or, parvenus dans cette couche sous-muqueuse, à texture si lâche et dont les lymphatiques sont si abondants, les boyaux cancéreux progressent avec une grande rapidité. Aussi est-il de règle de voir la sous-muqueuse envahie sur une étendue plus considérable que la muqueuse elle-même. Et, non seulement la masse principale des boyaux sous-muqueux dépasse la zone

1. B. Cunéo. *De l'envahissement du système lymphatique dans le cancer de l'estomac et de ses conséquences chirurgicales.* Th. Paris, 1900.

envahie de la muqueuse, mais on trouve même des traînées néoplasiques aberrantes qui ne sont autres que des lymphatiques infectés et qui sont à plus de deux centimètres du gros de l'infiltration sous-muqueuse (V. fig. 1).

Cet envahissement de la sous-muqueuse se traduit parfois par une augmentation de consistance de la surface interne de l'estomac, par l'adhérence de la muqueuse au plan sous-jacent et, à la coupe, par un aspect blanc et comme squirrheux de la zone envahie. Mais il est fréquent de voir toute modification macroscopique faire défaut, alors que l'examen histologique montre d'évidentes lésions et on peut même admettre en règle générale, que la limite apparente du néoplasme est donnée par les lésions de la muqueuse.

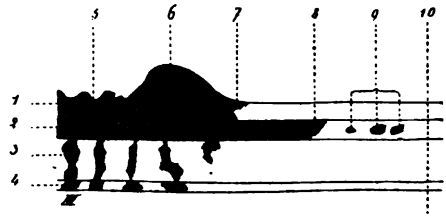

Fig. 1. — Coupe schématique montrant le mode de progression habituel de l'infiltration néoplasique à la périphérie des épithéliomas de l'estomac. — *1*, muqueuse; *2*, sous-muqueuse, *3*, traînées intra-musculaires; *4*, traînées sous-péritonéales; *5*, ulcération; *6*, bourrelet entourant l'ulcération et ordinairement formé par une zone de polyadénome; *7*, limite des ulcérations de la muqueuse, déterminant la limite apparente du néoplasme; *8*, limite des ulcérations de la sous-muqueuse; *9*, traînées lymphatiques aberrantes; *10*, siège de la section chirurgicale idéale.

Il résulte de ces constatations qu'il est absolument insuffisant de sectionner l'estomac à un centimètre seulement de la limite apparente du néoplasme, comme le faisait d'abord Czerny [1]. Ce chirurgien s'en est d'ailleurs lui-même rapidement convaincu, en constatant la présence d'éléments néoplasiques au niveau de la surface de section de ses pièces opératoires. V. Eiselsberg [2], Mikulicz [3], indiquent sans préciser la nécessité de passer à plusieurs centimètres du néoplasme. Le chiffre de trois centimètres, proposé par Czerny et adopté par Carle et Fantino [4] et ainsi que par MM. Terrier et Hartmann [5] me paraît être un minimum qu'on aura souvent intérêt à dépasser.

II. — *La progression des cancers du pylore vers la petite courbure*

1. Czerny, cité *in* Guinard. *La cure chirurgicale du cancer de l'estomac.* Th. Paris, 1897-1898, n° 484, p. 125.
2. V. Eiselsberg. *Ibid.*, *l. c.*
3. Mikulicz. *Beiträge zur Technik der Operation des Magencarcinoms* (*Arch. f. klin. Chir.*, Bd. 57, 1898, et communic. au XVIIe Congrès de Chir. allem.).
4. Carle et Fantino. *Beitrag z. Path. u. Therap. des Magens* (*Arch. f. klin. Chir.*, Bd. 56, 1898, p. 226).
5. Terrier et Hartmann. *Chirurgie de l'estomac.* Paris, Steinheil, éditeur, 1899, p. 231.

présente une fréquence des plus remarquables. Sur les 11 pièces de carcinomes pyloriques que j'ai eues entre les mains, j'ai rencontré 9 fois l'envahissement de la petite courbure. J'ai eu souvent l'occasion de faire une constatation analogue au cours des gastro-entérostomies auxquelles j'ai assisté comme aide. Et, bien que Carle et Fantino soient les seuls qui, à ma connaissance, aient insisté sur ce point particulier de l'anatomie pathologique du cancer de l'estomac, je le trouve noté dans nombre d'observations.

Extérieurement, l'envahissement de la petite courbure se reconnaît aux caractères suivants. La consistance de la région est considérablement augmentée. La petite courbure est occupée, sur une étendue variable, par une plaque blanche, nacrée, sur laquelle apparaissent souvent des saillies dures, arrondies, qui semblent émerger de l'épaisseur de la paroi stomacale. De cette plaque se détachent des traînées d'aspect scléreux, qui descendent en déprimant les deux faces de l'estomac, ou montent se perdre dans l'épaisseur du petit épiploon. L'insertion stomacale de ce repli péritonéal est transformée en une masse scléro-lipomateuse qui englobe les vaisseaux coronaires et les ganglions lymphatiques.

L'examen histologique confirme et complète les données de l'examen macroscopique. Du jour où mon attention a été attirée sur la fréquence de cet envahissement de la petite courbure, j'ai systématiquement examiné celle-ci au point de vue histologique, lorsqu'elle était macroscopiquement altérée. J'ai pu ainsi constater qu'en dépit de leur aspect purement cicatriciel, les lésions observées à ce niveau étaient toujours de nature néoplasique.

Dans le travail déjà cité, j'ai montré que cet envahissement de la petite courbure se faisait par la voie lymphatique. D'accord avec l'anatomie normale [1], qui m'avait permis de voir que le grand courant lymphatique de l'estomac se portait vers la petite courbure, l'étude anatomo-pathologique m'a fait constater la fréquence et l'intensité des lésions de l'appareil lymphatique (troncs et ganglions) au niveau du bord supérieur de l'estomac. En somme, il ne s'agit là que cas d'un particulier de cette loi générale qui nous montre la tendance des épithéliomas à fuser vers le hile lymphatique de l'organe envahi.

Quoi qu'il en soit de la pathogénie de cette propagation à la petite courbure, le fait anatomique n'en persiste pas moins avec ses con-

1. Most a plus particulièrement insisté sur cette prépondérance du territoire des lymphatiques aboutissant aux ganglions de la petite courbure. Voir Most, *Ueber die Lymphgefässe und die regionären Lymphdrüsen des Magen in Rücksicht auf die Verbreitung des Magencarcinoms* (*Arch. f. klin. Chir.*, Bd. 89, H. I, p. 575); v. Vorgetragen 3. Sitzungstage des XXVIII. Congresses der D. Ges. f. Chir. z. Berl., 7 avril 1899.

séquences. Est-il besoin de faire remarquer qu'il implique une résection aussi étendue que possible de cette région de l'estomac? Les exérèses incomplètes que j'ai eu l'occasion de constater tenaient presque toujours à une résection insuffisante de la petite courbure. Ce que j'ai dit plus haut montre également qu'il est indispensable d'enlever toutes les parties indurées et qu'il ne faut pas se leurrer de l'espoir d'avoir affaire à des lésions purement inflammatoires.

Dans la plupart des cas de cancer du pylore, ces lésions de la petite courbure s'arrêtent au niveau du point où les vaisseaux coronaires abordent l'estomac, ce qui est en rapport avec le trajet du pédicule lymphatique, qui abandonne à ce niveau la petite courbure pour passer dans l'épaisseur de la faux de la coronaire. On sera donc amené ordinairement, du fait même des lésions, à sectionner l'estomac à gauche de ce point, le plus près possible du cardia. Je pense que c'est également là que doit se faire la section chirurgicale même, quand la petite courbure est en apparence saine. Nous verrons en effet, dans un instant, que c'est le seul moyen pratique de réaliser une exérèse aussi complète que possible des ganglions de la petite courbure.

III. — Les anciens anatomo-pathologistes ont depuis longtemps signalé l'obstacle que la valvule pylorique semble opposer à la marche du cancer du pylore vers le duodénum (Rokitansky [1], Brinton [2]). La pratique des gastrectomies a de nouveau attiré l'attention sur ce point. La majorité des chirurgiens admet l'intégrité habituelle du duodénum. Kocher [3] l'aurait toujours constatée et Mikulicz [4] est d'un avis à peu près identique. Par contre, sur quinze cas, Carle et Fantino ont trouvé trois fois des traînées épithéliales, s'étendant au-dessous des glandes de Brunner et distantes de 1 à 3 centimètres de la ligne de jonction pyloro-duodénale.

J'ai examiné à ce point de vue huit pièces de gastrectomie. L'une d'entre elles présentait à l'examen macroscopique un envahissement manifeste du duodénum, dont l'étude histologique a d'ailleurs confirmé l'existence. Sur les sept autres pièces, le duodénum paraissait intact. Dans quatre cas, j'ai pratiqué un examen histologique de contrôle. Dans un cas, le duodénum était absolument sain. Dans les trois autres, il contenait des traînées cancéreuses. Au premier abord, ces résultats semblent en contradiction formelle avec les données classiques, et il apparaît que l'examen histologique vient

1. Rokitansky. *Lehrb. der path. Anat.*, 3e édit., 1861.
2. Brinton. *Les maladies de l'estomac.* Trad. Riant, 1870.
3. Kocher. *Correspond. Blatt. f. schw. Aerzte*, 1893.
4. Mikulicz. *Loc. cit.*, p. 254.

détruire complètement le dogme de l'intégrité duodénale que l'étude macroscopique permettait d'affirmer. En réalité il n'en est rien. Dans deux des cas, en effet, où le duodénum contenait des boyaux cancéreux, ceux-ci étaient si rapprochés du pylore que le duodénum pouvait être pratiquement considéré comme sain. Dans un cas seulement, un lymphatique sous-brunnérien, bourré de cellules cancéreuses, était à plus d'un centimètre du pylore. En somme, tout en me gardant de faire de l'intégrité du duodénum une règle absolue, je tends volontiers à la regarder comme la règle.

Faut-il en conclure avec Mikulicz qu'il est suffisant, lorsque le duodénum est macroscopiquement sain, de réséquer de 5 à 10 millimètres de cette portion de l'intestin? Je ne le pense pas. Bien que mes examens ne soient pas encore assez nombreux pour que je sois fixé sur la fréquence des traînées néoplasiques aberrantes au niveau de la partie initiale du duodéuum, leur simple possibilité doit donner à réfléchir. Je continue à penser que les envahissements de 2 à 3 centimètres, signalés par Carle et Fantino, sont exceptionnels; mais je pense que le premier centimètre de duodénum doit être regardé comme suspect et j'adopterai volontiers le chiffre de deux centimètres comme représentant le minimum de longueur du segment à réséquer. Cette limitation de la résection importe d'ailleurs surtout aux chirurgiens, partisans de la gastro-duodénostomie par le procédé de Kocher. Ceux qui pratiquent systématiquement la gastrectomie suivant le procédé de Billroth, deuxième manière, auront évidemment intérêt à étendre le plus possible la résection du duodénum.

§ II.

Comme tout épithélioma, le cancer de l'estomac tend à envahir les ganglions lymphatiques. Détachées de la tumeur souche, des cellules néoplasiques pénètrent dans les voies lymphatiques et arrivent ainsi jusqu'au ganglion dont est tributaire le tronc dont elles ont emprunté le parcours. Mais il est bien établi aujourd'hui qu'elles ne traversent point d'emblée ce ganglion. Confirmant les vieilles données de la Clinique, les recherches histologiques modernes ont bien montré l'obstacle qu'oppose le premier relai ganglionnaire à la dissémination des cellules cancéreuses. Bien que forcément temporaire, cet arrêt des éléments néoplasiques n'en joue pas moins un rôle considérable. Tant que le premier relai ganglionnaire n'est pas encore franchi, l'intervention chirurgicale curative est encore possible, au moins dans le cas particulier du cancer de l'estomac. Cet obstacle forcé, la dissémination des éléments cancéreux dans le sys-

tème lymphatique interdit toute opération radicale. Cette notion du premier relai nous servira donc à établir une division rationnelle, dans notre étude des adénopathies consécutives au cancer de l'estomac.

Sous le nom d'*adénopathies immédiates*, nous décrirons la dégénérescence des ganglions qui sont l'aboutissant direct des lymphatiques gastriques.

Nous réserverons le nom d'*adénopathies à distance* à l'infection des groupes ganglionnaires, dont l'envahissement est consécutif à la dégénérescence plus ou moins complète du premier relai ganglionnaire formé par les ganglions parastomacaux.

Seules les adénopathies immédiates nous occuperont ici. Je ne rentrerai pas dans le détail des discussions qu'elles ont soulevées. Je rappelerai seulement qu'à la suite de quelques examens de V. Eiselsberg [1], Kocher [2], Schlatter [3], Soupault [4], Carle et Fantino [5], etc., qui avaient trouvé dans certains cas les ganglions indemnes, la question des adénopathies parastomacales se posa devant la Société de Chirurgie [6], sans que la discussion aboutît à une conclusion précise.

J'ai exposé ailleurs le détail de mes recherches personnelles sur ce point [7]. Je me bornerai à en rappeler ici les résultats principaux, pouvant présenter un intérêt pratique.

J'ai d'abord essayé de fixer le degré de fréquence de l'envahissement des ganglions parastomacaux en général. A cet effet, j'ai examiné l'état des ganglions dans huit autopsies, dans un cas de gastro-entérostomie et dans treize cas de gastrectomie. Les ganglions prélevés à l'autopsie étaient toujours envahis. Dans le cas unique de gastro-entérostomie, le ganglion, recueilli au cours de l'opération, présentait une dégénérescence épithéliale avancée. Enfin, sur les treize cas de gastrectomie, deux fois seulement les ganglions étaient indemnes. Je laisse de côté les cas nécropsiques, sans intérêt au point de vue pratique, et le cas unique de gastro-entérostomie. Restent les pièces de gastrectomie, les plus intéressantes en l'espèce, dans lesquelles les ganglions sont envahis dans la proportion énorme de 84,6 p. 100.

Les différents groupes ganglionnaires ne sont pas tous également

1. V. Eiselsberg. *Arch. f. klin. Chir.*, Bd. 54, p. 574.
2. Kocher. *Loc. cit.*, Obs. VI (examen de Langhaus).
3. Schlatter. *Beiträge zur klin. Chir.*, Bd. XIX, H. 3, p. 757.
4. Soupault. *Bull. Soc. anat.*, 1897, p. 966.
5. Carle et Fantino. *Loc. cit.*, p. 226.
6. *Bull. Soc. Chir.*, 1898, p. 245 et suiv.
7. Cunéo. *Loc. cit.*, p. 59 et suiv.

frappés. L'envahissement de la chaîne coronaire stomachique (groupe de la petite courbure) est plus précoce et plus fréquent que celui des ganglions sous-pyloriques[1].

Je n'ai vu les ganglions rétro-pyloriques envahis que dans deux cas. Dans tous les autres, ces ganglions paraissaient faire défaut. Le plus souvent cette absence est réelle. Ce groupe ganglionnaire peut, en effet, anatomiquement manquer. Mais il est vraisemblable que, dans certains cas, il s'agit d'une absence apparente; ces ganglions, appliqués contre le pancréas dont ils ont la consistance et la couleur, doivent souvent passer inaperçus au cours d'une gastrectomie, lorsque leur augmentation de volume n'attire pas l'attention du chirurgien.

J'ai également cherché à préciser l'état des troncs lymphatiques venant aboutir aux ganglions dégénérés. Dans près de la moitié des cas, j'ai trouvé des éléments néoplasiques à l'intérieur de ces vaisseaux.

De ces constatations anatomo-pathologiques découle ce précepte, qu'*il faut extirper tous les ganglions parastomacaux et enlever, autant que possible d'un même bloc, la tumeur et les ganglions.*

Ablation des ganglions de la chaîne coronaire. — Le seul moyen pratique d'extirper les ganglions de la chaîne coronaire consiste à réséquer la petite courbure sur la plus grande étendue possible. Dans les cas de cancers peu étendus du pylore, on pourrait être tenté de limiter la résection à la région pylorique et de procéder à la recherche des ganglions sur la portion de la petite courbure laissée en place. Mais les ganglions, appliqués contre la petite courbure, présentent avec les vaisseaux coronaires des rapports immédiats

1. Je vais indiquer brièvement la situation des ganglions annexés aux lymphatiques de l'estomac, moins pour rappeler des dispositions anatomiques, connues de tous, que pour préciser la nomenclature que j'ai été amené à employer pour désigner les différents groupes ganglionnaires.

Les ganglions, auxquels viennent aboutir les lymphatiques stomacaux, sont échelonnés le long des trois branches du tronc cœliaque et forment autant de chaînes plus ou moins continues. 1° La *chaîne coronaire stomachique* comprend deux groupes distincts : le groupe de la faux, placé dans l'épaisseur du ligament gastro-pancréatique ou faux de la coronaire; le groupe de la petite courbure, appliqué sur la partie gauche du bord supérieur de l'estomac et se prolongeant parfois par des ganglions aberrants en avant et en arrière du cardia. — 2° La *chaîne hépatique* ne nous intéresse que parce qu'elle émet la *chaîne gastro-épiploïque droite*; celle-ci est formée par un groupe rétro-pylorique, d'existence inconstante, et par un groupe sous-pylorique; celui-ci, encore appelé groupe de la grande courbure, comprend un nombre variable de ganglions, ordinairement placés au-dessous du pylore, dans l'épaisseur du grand épiploon. — 3° La *chaîne splénique* ne reçoit directement des lymphatiques stomacaux que par ses ganglions extrêmes, situés dans l'épiploon pancréatico-splénique.

que rend souvent encore plus intimes la sclérose péri-néoplasique qui englobe les éléments de la petite courbure. Il est donc facile de voir que toute tentative d'ablation isolée des ganglions, non seulement exposerait à une extirpation incomplète et laisserait en place leurs lymphatiques afférents, mais amènerait aussi presque fatalement la blessure des vaisseaux coronaires. Or, cette blessure conduirait à reculer la résection jusqu'au niveau du point où les vaisseaux ont été lésés et à pratiquer ainsi secondairement la résection qu'on voulait éviter (V. fig. 2).

On a donc intérêt à faire porter la section de l'estomac aussi près

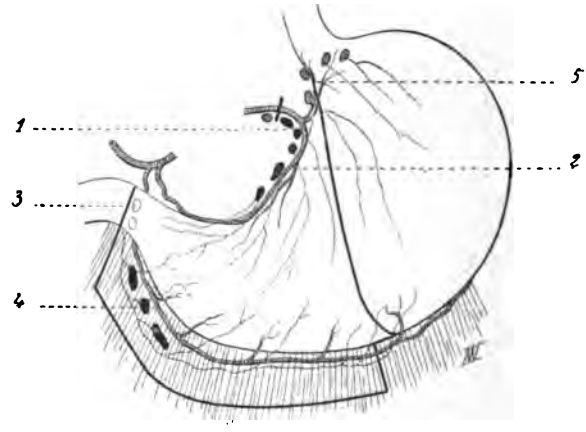

Fig. 2. — Schéma montrant la place que doivent occuper les sections chirurgicales pour que les ganglions atteints soient enlevés en même temps que la tumeur. — Les ganglions infectés sont en noir, sauf ceux du groupe rétro-pylorique, supposés vus par transparence: les ganglions ordinairement respectés dans les cas au début sont en grisé. *1*. groupe de la faux; *2*, amas descendant, ou droit, de la petite courbure: *3*, gr. rétro-pylorique; *4*, gr. sous-pylorique: *5*, amas ascendant, ou gauche, de la petite courbure.

que possible du cardia. On enlèvera ainsi, en même temps que la tumeur, la presque totalité des ganglions de la chaîne coronaire; on ne laissera en place que les ganglions extrêmes juxta-cardiaques et que les ganglions placés dans la faux de la coronaire; on pourra procéder secondairement à leur extirpation. Ces ganglions sont d'ailleurs souvent indemnes, les premiers, parce qu'ils ne reçoivent point d'afférents de la région pylorique, les autres, parce qu'ils représentent un deuxième relai pour les lymphatiques, venus de la région envahie.

Cette résection étendue de la petite courbure n'est pas sans présenter quelques difficultés. *Elle m'a paru très facilitée, sur le cadavre, par la ligature et la section préalable du pédicule coronaire, au niveau de la faux.*

Ablation des ganglions de la chaîne gastro-épiploïque droite. — J'étudierai successivement l'extirpation des ganglions sous-pyloriques et celle des ganglions rétro-pyloriques.

L'ablation des *ganglions sous-pyloriques* ne présente en généra aucune difficulté. Il importe cependant de remarquer que, chez certains sujets, ces ganglions peuvent passer complètement inaperçus, s'ils sont peu volumineux et assez éloignés de la grande courbure. Dans ces conditions, si l'on coupe le ligament gastro-colique trop près de l'estomac, ces ganglions sont laissés en place. Il importe donc, dans la région sous-pylorique, occupée par ce groupe ganglionnaire, de réséquer sur la plus grande hauteur possible le ligament gastro-colique. On enlèvera ainsi du même coup les ganglions et leurs lymphatiques afférents.

Dans quelques cas, les ganglions sous-pyloriques peuvent adhérer au mésocôlon transverse; leur ablation expose alors à la blessure de ce méso. Ces adhérences peuvent être d'origine inflammatoire. Mais plus souvent peut-être, il s'agit simplement d'une disposition anatomique normale, sur laquelle il importe d'attirer l'attention. La plupart des auteurs décrivent le ligament gastro-colique, ou partie initiale du grand épiploon, comme absolument indépendante du mésocôlon transverse et placent l'insertion inférieure de ce ligament sur un point variable de la surface du côlon. Chez l'adulte, du moins, cette description ne répond pas toujours à la réalité. Il est en effet fréquent de constater la coalescence de la partie inférieure du ligament gastro-colique avec le mésocôlon transverse. Or, les ganglions peuvent être placés au niveau des points adhérents. Cette disposition est d'autant plus regrettable que les adhérences existent précisément en regard de la zone dangereuse du mésocôlon, c'est-à-dire au-dessous de l'arcade vasculaire anastomotique (Rydygier). On conçoit très bien que, dans ces conditions, certains chirurgiens aient pu observer la gangrène du côlon ou être conduits à une résection préventive de cette portion de l'intestin.

L'extirpation des *ganglions rétro-pyloriques*, heureusement inconstants, est toujours difficile à cause des rapports intimes que présentent ces ganglions avec la face antérieure du pancréas et avec l'artère gastro-duodénale.

La blessure de cette artère peut amener une hémorragie difficile à arrêter. Aussi peut-on se demander si, dans les cas où on trouve un gros paquet ganglionnaire rétro-pylorique, il *n'y aurait pas intérêt à lier d'emblée la gastro-duodénale à son origine, avant de tenter l'extirpation des ganglions.*

DES
SUPPURATIONS INTRA ET PÉRI-HÉPATIQUES
D'ORIGINE TYPHLO-APPENDICULAIRE

Par Ed. LOISON,

Médecin-major de 2e classe,
Professeur agrégé au Val-de-Grâce.

Nous allons tout d'abord relater l'observation qui a été le point de départ de ce travail.

Observation personnelle. — F..., vingt-trois ans, soldat au 87e de ligne, est de constitution moyenne et ne présente rien de spécial à noter dans ses antécédents héréditaires ou personnels.

Le 3 octobre 1899, au soir, il ressent une douleur violente et subitement progressive, dans le côté droit de l'abdomen, et a des vomissements. C'est le début d'une appendicite qui continue à évoluer pendant les jours suivants, et donne lieu à une péritonite suppurée localisée, pour laquelle le malade entre à l'hôpital du Val-de-Grâce le 10 octobre.

Il est placé dans le service de M. le médecin principal Nimier, que je supplée à ce moment.

11 octobre. Les vomissements ont cessé depuis le 9. On sent un plastron au niveau de la fosse iliaque droite et l'on détermine de la douleur en pressant au point de Mac Burney. Le restant de l'abdomen est souple et indolore. Le toucher rectal dénote une tuméfaction sus-prostatique assez forte, de consistance pâteuse. T. = 38°,8; pouls = 124.

Sous le chloroforme, je pratique une incision oblique, à cheval sur le milieu de la tuméfaction et suivant son grand axe. L'ouverture du péritoine donne issue à une grande quantité de pus à odeur fécaloïde. Je renonce à la résection de l'appendice, ne le trouvant pas facilement dans l'exploration que je fais du foyer. Je rétrécis par des sutures les extrémités de l'incision, faisant sortir par son centre deux drains en caoutchouc entourés de gaze iodoformée.

Le traitement ordinaire est institué, et, pendant les jours suivants, rien ne se produit, si ce n'est l'apparition d'un ictère assez intense et l'écoulement de matières fécales dans le pansement, indiquant l'existence d'une perforation appendiculaire.

17 octobre. Dans l'après-midi le malade a un frisson qui dure une heure environ; la température monte à 39 degrés, et dans la soirée une transpiration abondante se produit. Dans la suite, fièvre et frissons ne réapparaissent pas, mais l'état général laisse à désirer.

20 octobre. Par le toucher rectal, je constate que le cul-de-sac de Douglas, fortement proéminent, est rempli par une collection liquide. Immédiatement je cherche à donner issue au pus avec le doigt introduit par l'incision inguino-abdominale et se dirigeant vers le petit bassin, je rouvre largement mon incision de Roux, décolle certaines anses intestinales agglutinées entre elles et adhérentes à la paroi; je fais même quelques efforts dans différentes directions pour tâcher de percer la muraille séparant les deux collections. N'arrivant à rien, je m'arrête, craignant de pénétrer à travers la paroi d'une anse friable, ou d'ouvrir la grande cavité péritonéale, en rompant une barrière protectrice.

Sous la cocaïne, je pratique alors une incision verticale et médiane au-dessus du pubis, et cheminant au milieu de plans épaissis et infiltrés, je puis facilement, en passant entre les anses intestinales repoussées en haut et la vessie refoulée en bas, effondrer une poche de laquelle sort environ un litre de pus à odeur fécaloïde. Le doigt explore une vaste cavité limitée en haut par les anses intestinales agglutinées, formant dôme, en bas et en avant, par la vessie. Je constate qu'une masse d'anses assez épaisse sépare les deux index introduits l'un dans chaque foyer, et cette fois encore je ne trouve aucune communication entre les deux abcès, et ne sens pas l'appendice. Deux gros drains sont plongés jusqu'au fond du cul-de-sac de Douglas.

Cette cavité se comble progressivement et l'état du malade semble s'améliorer.

A la fin de novembre, alors que les deux plaies d'incision abdominale sont complètement cicatrisées, le malade accuse des douleurs dans le côté droit de la poitrine. A l'examen, on ne constate pas de matité appréciable et l'auscultation révèle simplement l'existence de quelques râles et d'un souffle dans une zone assez limitée, à la base droite. Ces symptômes varient du jour au lendemain.

La radioscopie, que je pratique le 30 novembre, me montre une forte ascension de la moitié droite du diaphragme, qui remonte à 6 ou 7 centimètres plus haut que la moitié gauche. Du côté droit, le diaphragme est presque complètement immobilisé pendant la respiration, le sinus costo-diaphragmatique est oblitéré et une légère traînée d'ombre se dirige vers le hile du poumon, en traversant obliquement son lobe inférieur. Le restant du parenchyme pulmonaire est sain et la cavité pleurale ne contient pas d'épanchement liquide.

En me basant sur ces symptômes fournis par la radioscopie, sur l'existence d'une douleur à la pression des derniers espaces intercostaux, sur l'ictère assez intense qui persistait depuis la première opération, me rappelant le violent frisson, avec température élevée, suivi de sueurs abondantes, signalé précédemment, et tenant compte de la présence d'indican

dans l'urine, je pensai à un abcès du foie et fis entrevoir au malade la nécessité d'une intervention à bref délai.

Les jours suivants, il se trouve mieux et me demande de surseoir à toute opération; je me contente de prescrire des badigeonnages iodés.

6 décembre. Hier, le malade a éprouvé des douleurs assez vives dans le côté droit et a dû se coucher.

En l'examinant ce matin, je remarque au niveau de la partie postérieure de l'hypochondre droit une tuméfaction occupant une surface de 10 centimètres de long sur 6 à 7 de haut. La peau n'est pas rouge, mais présente des veinosités assez abondantes. La fluctuation nette indique l'existence d'une collection sous-cutanée communiquant probablement avec la profondeur, à travers un espace intercostal.

Je fais immédiatement une incision de 10 centimètres, au niveau de la 10e côte, sur la ligne scapulaire; je trouve la côte dénudée sur une certaine étendue et j'en résèque une longueur de 4 centimètres.

Je constate alors que l'abcès sous-cutané communique par les 9e et 10e espaces intercostaux avec un foyer profond duquel sort une grande quantité de pus verdâtre. L'index introduit, de toute sa longueur, à travers la plaie opératoire, explore une cavité intra-hépatique, du volume d'un gros œuf de poule, limitée en bas, au fond, en avant et en arrière par le tissu du foie déchiqueté et creusé d'aréoles plus ou moins grandes, mais je ne trouve aucun diverticule descendant en bas derrière le côlon, au pourtour duquel la palpation bimanuelle n'avait pas permis, du reste, de sentir le moindre empâtement les jours précédents. En haut, la paroi de l'abcès était constituée par le diaphragme, à travers lequel l'inflammation avait commencé à se transmettre au tissu pulmonaire, et j'eus l'impression que si l'incision cutanée n'avait pas donné issue au pus, une fistule broncho-pulmonaire se serait constituée à bref délai, malgré la dérivation qui s'était produite sous la peau.

Le pus évacué avait la même odeur fécaloïde que celui que nous avions trouvé dans les foyers péri-appendiculaires. Nous indiquerons plus loin le résultat de l'examen bactériologique qui a été pratiqué par notre collègue et excellent ami, le médecin-major Simonin.

Sans faire de lavage de la poche, nous en assurons le drainage au moyen de deux tubes en caoutchouc.

10 janvier 1900. La plaie thoracique est complètement épidermisée. Le malade va bien et ne se plaint plus de rien.

Il est réformé et quitte l'hôpital, dans le courant de février, en excellent état.

Laissant de côté toutes les particularités concernant l'appendice et les deux foyers purulents, iliaque et pelvien, que nous avons eu à inciser, nous allons nous borner exclusivement à l'étude de la complication hépatique qui constitue la troisième partie de notre observation.

Fréquence des complications hépatiques. — Le développe-

ment d'une hépatite suppurée, comme complication de l'appendicite, a été signalé depuis longtemps.

En consultant la thèse de Berthelin, dans laquelle on trouve rapportées la plupart des observations françaises et étrangères ayant trait à la question, nous voyons que, dès 1849, Hillairet cite l'histoire d'un malade, âgé de vingt-quatre ans, qui mourut après avoir présenté des symptômes d'appendicite et d'hépatite. A l'autopsie, on trouva un foyer de péritonite suppurée, occupant la fosse iliaque droite et le bassin, et renfermant l'appendice iléo-cæcal, en partie ulcéré et détruit. A la coupe du foie, notablement augmenté de volume, on constata que toutes les divisions de la branche gauche de la veine porte étaient remplies de pus.

Dans ce cas, il est vrai, il ne s'agissait que de suppuration hépatique intra-veineuse, mais dans celui de Buhl, en 1854, on découvrit dans le foie des abcès multiples, atteignant quelquefois la grosseur d'un œuf de poule; antérieurement Waller avait déjà cité un fait analogue.

Dans les 28 autres observations rassemblées par Berthelin, et dans celles que nous avons colligées en plus, il existait également des lésions de suppuration hépatique, de formes variées, greffées sur une appendicite.

Mais, comme le fait remarquer Achard, les travaux récents, qui ont renouvelé l'histoire de l'ancienne typhlite, ont laissé quelque peu dans l'ombre la complication hépatique.

Dans la littérature française, particulièrement dans les *Bulletins de la Société anatomique de Paris*, nous trouvons relatés un certain nombre de cas isolés d'appendicite et d'abcès du foie; mais aucune statistique, indiquant la fréquence relative de l'association des deux affections, n'a été établie en France.

C'est dans les travaux étrangers que nous devons chercher quelques indications à ce sujet.

Reginald Fitz nous apprend que, sur 257 cas d'appendicite, il existait 11 fois des lésions de pyléphlébite et d'hépatite.

Langheldt, sur 112 cas d'appendicite autopsiés à l'hôpital de la Charité de Berlin, signale 4 cas de phlébite et thrombose, 2 cas d'abcès du foie, 2 cas d'hépatite suppurée et 2 cas de périhépatite.

Einhorn trouve, sur 100 autopsies d'appendicite, pratiquées à Munich, 6 cas d'embolies infectieuses de la veine porte, accompagnées de pyléphlébite et d'abcès secondaires du foie.

Caley, dans un travail tout récent, note, sur 200 cas d'appendicite, 2 cas d'abcès du foie et 1 cas d'abcès sous-phrénique.

La coexistence des deux lésions est par conséquent assez rare.

Anatomie pathologique des lésions hépatiques. — L'étude anatomique des lésions hépatiques d'origine appendiculaire a été faite, presque toujours, sur la table d'autopsie.

Le foie hypertrophié, particulièrement dans son lobe droit, présente dans la plupart des cas des adhérences avec les organes voisins, surtout avec le diaphragme. Les abcès superficiels sont visibles à travers la capsule de Glisson, et quelques-uns s'ouvrent pendant les tractions pratiquées pour extraire l'organe de l'abdomen. Sur les coupes, on trouve fréquemment le parenchyme criblé d'abcès, au nombre de 150 ou 200 (Dieulafoy), allant du volume d'une tête d'épingle jusqu'aux dimensions d'une orange. Les abcès, particulièrement localisés dans le lobe droit, offrent fréquemment la disposition aréolaire décrite par Chauffard.

Il est évident qu'en présence de ces malades dont le foie est transformé en une sorte d'éponge purulente, la médecine et la chirurgie sont également impuissantes, comme le fait remarquer le professeur Dieulafoy.

Mais si nous nous livrons à un triage des observations nécropsiques rapportées par les auteurs, nous voyons qu'il n'en est pas toujours ainsi.

Dans le cas de Payne, le foie ne contenait qu'un gros abcès, et deux ou trois autres plus petits qui s'ouvraient dans le premier. Chez l'un des malades de Frænkel, opéré par Kœrte, la mort résulta de complications pyohémiques et, à l'autopsie, on constata que l'abcès du foie ouvert était unique et presque guéri. Dans une observation de Schœmaker, on ne trouva dans le foie qu'un seul abcès, situé dans le lobe droit, près de la surface, à son point culminant; le pus occupait une cavité irrégulière de 7 centimètres de diamètre environ. Dans celle de Bezançon, il n'existait qu'un volumineux abcès de la face supérieure du foie.

Dans d'autres observations nous voyons mentionner l'existence d'un gros abcès principal, et d'abcès satellites plus petits, en nombre variable. Ashby signale deux abcès principaux, l'un dans le lobe droit, l'autre dans le lobe de Spiegel, communiquant ensemble. Le malade de Netter présente dans le lobe droit une collection renfermant au moins deux litres de pus fétide, jaunâtre, et d'autres abcès de volume variable. Dans le cas de Church, le gros abcès principal occupe la face convexe du lobe droit. Dans l'observation de De Gennes, il existe sur la face convexe du lobe droit une énorme cavité anfractueuse, remplie de pus fétide, brunâtre, grumeleux, et

des petits abcès miliaires dans le reste de l'organe. Mac Clelland trouve, dans la partie supérieure du lobe droit, un abcès du volume d'une mandarine, entouré d'une multitude d'abcès de différentes grandeurs. Souques mentionne un foyer du volume d'une tête de fœtus, et une série d'autres abcès moins gros disséminés dans le restant de la glande. Chez le sujet autopsié par Lelong, un gros abcès occupe tout le lobe gauche du foie et sur les coupes on en voit d'autres plus petits, semés dans les deux lobes. C'est également un gros abcès du lobe gauche du foie, entouré d'une couronne de petits foyers purulents de diamètres divers, que Rabé a eu l'occasion d'étudier.

Bornons-nous pour le moment à ces constatations anatomo-pathologiques; nous chercherons à en tirer parti ultérieurement.

Pathogénie de la suppuration hépatique. — Le foie et l'appendice étant deux organes anatomiquement assez éloignés l'un de l'autre, nous devons nous demander comment, en cas d'appendicite, l'inflammation peut se transmettre au foie?

Plusieurs voies s'offrent aux microbes provenant de la région appendiculaire, pour aller pénétrer le foie. L'invasion peut se faire par les canaux biliaires, l'artère hépatique, la veine-porte, les lymphatiques ou le péritoine.

a. *Canaux biliaires.* — Cette voie nous semble devoir être exceptionnelle, bien que Pilliet et Gosset l'aient incriminée dans un cas qu'ils relatent. A l'examen microscopique, on voyait que les abcès occupaient les voies biliaires; c'est là qu'ils s'étaient développés d'abord, et c'est autour des canaux biliaires que l'on rencontrait les premiers amas de leucocytes, dans les parties encore respectées du foie.

De l'avis des auteurs, leur observation constitue un exemple typique de suppuration des voies biliaires intra-hépatiques, d'origine appendiculaire.

b. *Voie artérielle.* — Rien ne s'oppose à ce que des microbes partis du foyer appendiculaire, et pénétrant dans la veine porte, puissent franchir le foie, le cœur droit, le poumon, arrivent dans le cœur gauche, et de là, véhiculés par le sang artériel, aillent coloniser de tous les côtés, et même dans les poumons et le foie qu'ils avaient tout d'abord traversés sans s'y arrêter. Dans ce cas, les abcès du foie que nous rencontrerons seront généralement multiples et seront accompagnés d'autres foyers purulents situés dans les articulations, les muscles, le cerveau, les reins, etc. La suppuration hépatique ne serait alors qu'une manifestation de la pyohémie générale.

Coexistant avec des lésions d'appendicite et d'hépatite suppurée, on a signalé l'endocardite (Ashby), la méningite (Mac Clelland), la parotidite (West, Robinson), les abcès du poumon (Netter), de la rate (Monnier), du rein (Waller).

Ces complications pyohémiques surviennent-elles dans des cas où il existe un foyer purulent intra ou sous-péritonéal d'origine appendiculaire, au lieu de faire suivre aux germes infectieux la voie porte, pour pénétrer par un chemin détourné dans la circulation artérielle, il est permis de supposer qu'ils peuvent être absorbés par les veines pariétales du bassin, et alors ils n'auront à franchir que l'étage pulmonaire avant d'arriver dans le cœur gauche.

La pyohémie produite de cette façon reconnait alors le même mécanisme que celle qui succède à une plaie cutanée par exemple, et l'infection du foie se fait également par la voie artérielle.

Mais, pour arriver dans le cœur gauche et, de là, aller former ces abcès plus ou moins lointains que Piard a étudiés dans un travail d'ensemble, les microbes peuvent encore suivre d'autres voies que nous indiquerons chemin faisant.

c. *Voie porte.* — La veine porte (*porta malorum* des anciens) est, de l'avis des auteurs, la grande voie par laquelle arrivent au foie les germes de l'infection et les poisons de l'intoxication provenant du tractus intestinal. Aussi est-ce sur elle que s'est portée l'attention des observateurs.

Plusieurs nous signalent, comme trait d'union entre l'appendicite et l'hépatite, l'existence d'une pyléphlébite suppurée ou thrombosique dont la présence lève tous les doutes sur la route suivie. Il en était ainsi dans les cas de Jorand, de Jacob, de Monnier, de Bernhard, de Sonnenfeld, de Thoinot, de Gendron, de Southey, de De Mussy, de Ashby, de Bernheim, de Traube, de Bull, de Hillairet, de Lelong, de Mohr, de Waller, et dans l'un des deux cas de Reinhold.

Dans d'autres observations rapportées par Achard, Feltz, Rendu, Souques, Reinhold, Church, Netter, Legg, Payne, Dieulafoy, on mentionne l'intégrité absolue du tronc de la veine porte étudiée macroscopiquement. Mais actuellement nous savons que les microbes peuvent parcourir la voie porte, de même que les autres vaisseaux de l'économie, sans laisser dans le canal vasculaire aucune trace apparente de leur passage, et donner naissance à des abcès au niveau des réseaux capillaires terminaux; c'est là un des modes fréquents de production de la pyohémie portale.

Une autre catégorie de preuves, venant appuyer la théorie de l'infection hépatique par la voie porte, résulte de la répartition de la suppuration dans le foie lui-même. Dans certains faits, on voit, à la

coupe du foie, que le pus est renfermé à l'intérieur des branches de distribution de la veine porte; il n'y a pas d'abcès à proprement parler. En outre, l'étude microscopique a permis de saisir, dans certains cas, les premières phases du développement des abcès au niveau des espaces portes, autour des veines périlobulaires.

Fréquemment un seul lobule hépatique est envahi au début, ce qui explique que dans plusieurs observations on voit notée l'existence d'un gros abcès principal et d'une série variable de petits satellites de différentes grandeurs.

Quelquefois c'est tout un lobe qui est envahi, et rarement les deux le sont en même temps.

Le lobe droit est plus fréquemment atteint que le gauche, que le processus infectieux soit lobulaire ou lobaire.

La théorie de la propagation par la voie porte a été particulièrement défendue par Achard, Berthelin, Gendron, Rendu, Dieulafoy.

d. *Voies lymphatique et cellulaire.* — Normalement les lymphatiques de l'appendice ne communiquent pas avec le foie. Mais, sous l'influence de l'inflammation, l'appendice peut adhérer au péritoine pariétal et entrer ainsi en rapport direct avec les vaisseaux lymphatiques qui montent vers le diaphragme. Ou plus simplement encore l'abcès d'origine appendiculaire peut se former dans le tissu cellulaire rétro-péritonéal, donnant lieu à la lésion décrite par Oppolzer sous le nom de para-typhlite et à laquelle on pourrait logiquement appliquer dans certains cas la qualification de para-appendicite; la suppuration gagnera ensuite la région hépatique, par propagation ascendante dans le tissu cellulaire rétro-colique.

Schœmaker a ébauché la théorie cellulaire dans ses deux observations; Kœrte s'en est fait le défenseur et a cherché à en démontrer expérimentalement le bien-fondé. Le premier semble admettre comme nécessaire l'adhérence préalable de l'appendice au péritoine postérieur, tandis que Kœrte la juge inutile. Poussant, en effet, dans l'intervalle des feuillets du méso-appendice, une injection de liquide coloré, il vit le liquide envahir le tissu cellulaire rétro-colique et gagner la face postérieure du foie.

Grandsire et Piard pensent que le transport microbien se fait souvent par les lymphatiques pariétaux, depuis l'appendice jusqu'au diaphragme et au delà, et que c'est par l'intermédiaire des néomembranes unissant l'appendice au péritoine pariétal que se forment les anastomoses lymphatiques. C'est ainsi que se développeraient certains abcès sous-phréniques; la pleurésie purulente droite et les abcès du poumon auraient également, dans certains cas, la même origine.

Sans nier l'envahissement par la voie porte, Kœrte estime que parfois la propagation se fait par le mécanisme qu'il indique, et la forme d'abcès hépatique qui en résulterait serait moins grave que celle qui provient de l'infection porte, dans laquelle les foyers purulents sont généralement multiples.

De deux malades par lui observés, porteurs d'abcès auxquels il attribue cette pathogénie, l'un guérit après intervention, l'autre mourut de suppurations multiples le long de la colonne vertébrale et dans le petit bassin; il constata à l'autopsie que l'abcès du foie était unique et presque complètement cicatrisé.

e. *Voie péritonéale.* — Robinson cherche à expliquer la formation d'abcès au pourtour du foie en invoquant la progression possible du pus, dans certains cas, par l'angle formé par le côté externe du cæcum et la paroi abdominale postéro-latérale, le sinus pariéto-colique. Ce sinus, commençant en bas à la région appendiculaire, aboutit, en haut à la face inférieure du foie, dans une cavité où peut se former une collection assez forte, qui s'isolera facilement du reste du péritoine. Cet espace sous-hépatique se trouve limité : en haut et en avant par la surface inférieure du lobe droit du foie et de la vésicule biliaire; en bas, par l'angle du côlon; en arrière, par la face antérieure du rein; en dedans, par le duodénum, l'hiatus de Winslow et le bord gauche de l'épiploon gastro-hépatique. Cette cavité, normalement virtuelle, communique : en bas, avec le sinus pariéto-colique droit; en haut, avec les espaces diaphragmatico-hépatiques antérieur et postérieur droits, et en dedans, avec l'arrière-cavité des épiploons. La position horizontale du malade favorise la progression du pus, de l'appendice vers les espaces sous et sus-hépatique. L'hiatus de Winslow occupe, en avant de la colonne vertébrale, un niveau élevé par rapport au fond de la fosse sous-hépatique, lorsque le malade est couché, et il faudrait que la collection liquide fût déjà considérable pour que le trop plein pût s'écouler par cette ouverture dans l'arrière-cavité des épiploons; d'ailleurs, cette crainte est vaine, car l'obturation de l'orifice par des adhérences se fait de bonne heure, ainsi que l'auteur a pu le constater.

Chez un de ses malades, Robinson avait incisé un foyer purulent péri-appendiculaire de la fosse iliaque droite, lorsque, deux jours plus tard, il trouva, au niveau de la base droite, une matité remontant en avant jusqu'à la quatrième côte, et en arrière, jusqu'à l'angle inférieur de l'omoplate. Il constata l'existence d'une fusée purulente partant du foyer péri-appendiculaire et allant, par le sinus pariéto-colique, jusqu'au-dessous du foie. Une incision de 10 centimètres pratiquée le long de rebord des fausses côtes, permit

d'ouvrir un foyer purulent occupant l'espace sous-hépatique précédemment décrit. Une sonde introduite glissa dans le sinus pariéto-colique et ressortit par la plaie d'incision iliaque. La sonde fut remplacée par un drain et une contre-ouverture pratiquée à travers la paroi abdominale postérieure, en dehors du rein, permit de placer un autre tube. La guérison eut lieu, mais elle fut lente.

Dans un deuxième cas, l'auteur, après incision d'une collection péri-appendiculaire, fut obligé quelques jours plus tard, de donner issue comme précédemment à un foyer purulent sous-hépatique; mais cette fois il ne put trouver aucun trajet permettant de passer d'une collection à l'autre. La guérison suivit également.

Les théories de Kœrte et de Robinson s'appliquent plutôt à la pathogénie des suppurations péri-hépatiques, à début rétro-péritonéal ou intra-péritonéal; mais, ainsi que Kœrte le fait remarquer, au contact du foyer purulent, le péritoine et la capsule de Glisson peuvent se laisser perforer, et la suppuration envahit alors le parenchyme hépatique qu'elle peut détruire sur une étendue plus ou moins grande.

En présence de tels cas, il est évidemment très difficile de dire si l'on a affaire à un abcès péri-hépatique qui a rongé secondairement le foie, ou bien s'il s'agit d'un abcès intra-hépatique cortical, qui s'est ouvert à travers la capsule de Glisson et a donné naissance au foyer péri-hépatique.

Dans ces faits de péri-hépatite suppurée sous-diaphragmatique, que nous venons d'envisager, il est facile de comprendre que l'inflammation puisse se propager, à travers le diaphragme, jusque dans la plèvre et le poumon droits. Les microbes partant des foyers purulents pulmonaires pourront alors gagner le cœur gauche par les veines pulmonaires, puis, véhiculés par le sang artériel, iront former des abcès métastatiques de côté et d'autre. Ce sera là un nouveau mode de production de la pyohémie générale qui résultera d'une infection pulmonaire, secondaire elle-même à une hépatite ou péri-hépatite d'origine portale, lymphatique, cellulaire ou péritonéale.

Étiologie. — Nous avons maintenant à rechercher pourquoi la suppuration du foie complique si rarement l'appendicite, et à voir quelles sont les conditions que doit présenter le parenchyme hépatique pour constituer un milieu de culture favorable aux germes qui l'envahissent. Deux opinions ont cours, et ont trouvé des défenseurs : l'on peut penser que la virulence des microbes est exaltée, ou bien que la résistance du foie est diminuée, que la glande est en méiopragie.

Le professeur Dieulafoy est un ardent défenseur de la première manière de voir. C'est, dit-il, dans le canal appendiculaire transformé en cavité close, que le colibacille acquiert l'exaltation de virulence et la force d'expansion qui facilitent sa migration à travers les vaisseaux lymphatiques et les vaisseaux sanguins et qui lui permettent de réaliser les infections à distance. La preuve, ajoute-t-il, que c'est bien dans la cavité close que s'élaborent les propriétés nocives particulières qui favorisent la migration de microbes pathogènes vers le foie, c'est que la plupart des autres lésions de l'intestin et du péritoine, pour si profondes qu'elles soient, ne déterminent pas des abcès du foie.

N'ayant pas la compétence voulue pour discuter cette théorie, nous nous bornerons à faire une simple remarque : comment se fait-il que l'hépatite suppurée ne soit pas plus fréquente, alors que beaucoup de médecins ont traité et traitent encore l'appendicite médicalement, et que beaucoup de chirurgiens continuent à intervenir tardivement, soit par le fait des circonstances, soit de propos délibéré.

De même que l'état désigné par les Anglais sous le nom de *torpeur du foie* semble jouer un rôle important dans la production des abcès tropicaux de l'organe, de même, comme le fait remarquer Piard, il semble que le foie doit présenter une fragilité spéciale, congénitale ou acquise, pour expliquer les prédispositions à son envahissement par les germes venus de l'appendice. Rien de certain toutefois n'est établi à ce sujet. Dans presque tous les cas d'appendicite que nous avons opérés, nous avons constaté, à une époque plus ou moins rapprochée du début de l'affection, un ictère d'intensité variable, qui indique que le foie a subi l'infection à un certain degré, mais généralement tout se borne à ce léger retentissement, et la suppuration ne se développe pas.

En se basant sur les recherches expérimentales de Werigo et de Lemaire, concernant le rôle protecteur du foie dans les infections, on pourrait peut-être hasarder une autre explication et faire entrer en jeu le nombre des microbes envahissants. S'ils sont très nombreux et doués d'une certaine virulence, au lieu de se laisser détruire par les cellules du foie, ce sont eux qui produisent la mort des cellules endothéliales des capillaires hépatiques et des leucocytes qui arrivent pour les absorber : d'où résulte la production d'un abcès.

Cet envahissement des germes, en colonnes denses, ne se rencontrerait que dans les cas exceptionnels où une veine d'un certain calibre présenterait, au niveau du foyer appendiculaire, une ouver-

ture suffisante; ou bien encore, en invoquant la théorie des embolies, lorsqu'un fragment de caillot farci de microbes se mobiliserait pour aller s'échouer dans un rameau porte intra-hépatique.

Cette hypothèse, basée sur le nombre, permettrait du moins d'expliquer pourquoi la suppuration hépatique ne se rencontre pas très fréquemment.

Microbiologie des abcès hépatiques. — Veillon et Zuber ont étudié bactériologiquement le pus provenant des foyers appendiculaires. Sur trente-deux cas, ils n'ont trouvé qu'une fois un pus inodore, contenant exclusivement un microbe aérobie, le pneumocoque. Dans tous les autres cas, le pus était très fétide; dix-neuf fois ils ont isolé des microbes anaérobies associés à de rares streptocoques et coli-bacilles, et deux fois les cultures ont donné des microbes anaérobies, sans autre association.

L'examen du pus hépatique a été fait assez rarement. Souques y a trouvé de nombreux microcoques isolés ou en points doubles, ainsi que quelques staphylocoques. Achard, Kœrte, Dieulafoy n'ont rencontré que le bacterium coli.

Dans notre observation, le pus provenant des deux abcès péri-appendiculaires n'a pas été examiné; par contre, celui qui fut retiré du foyer hépatique a été étudié par notre collègue, le médecin-major Simonin, qui a bien voulu nous remettre la note suivante : Le pus est grumeleux, mélangé de sang, horriblement fétide. Il s'étend facilement sur les lamelles.

On colore plusieurs frottis avec le bleu de méthylène, le bleu Borrel, la thionine. Ces colorations simples permettent de constater : 1° la présence dans le pus de nombreux leucocytes polynucléés, nettement colorés et contenant des amas de cocci; 2° la présence d'une quantité énorme de formes bactériennes variées. Toutefois l'une de ces formes est très nettement prédominante : c'est un bâtonnet fin, analogue comme dimensions au bacille de Lœffler, à extrémités arrondies; quelques éléments sont incurvés; quelques-uns sont unis deux à deux par leurs extrémités, en forme de diplo-bacilles. Dans quelques points, ces bacilles minces forment de véritables amas feutrés.

On trouve encore, en petite quantité, un bâtonnet assez long, fuselé, à extrémités effilées. Souvent deux de ces éléments sont disposés bout à bout. Ce bacille ressemble à celui décrit par Vincent dans la pourriture d'hôpital, ou dans l'angine ulcéreuse.

On rencontre également, en moyenne abondance, un coccobacille, assez épais, de la dimension du coli commune.

Puis un gros bâtonnet, de la taille de la bactéridie charbonneuse, à extrémités absolument carrées.

Enfin, on trouve quelques rares amas de fins cocci, ainsi que des diplocoques et de courtes chaînes de quatre à cinq éléments d'assez fortes dimensions.

Des frottis traités par la méthode de Gram permettent de constater que certains germes restent seuls colorés. Ce sont : *a.* les amas de cocci; *b.* les courtes chaînes; *c.* les gros bâtonnets à bouts carrés.

Les bactéries qui ont été décolorées sont : *a.* les bacilles fins, cylindriques (éléments prédominants); *b.* les bacilles fuselés; *c.* les cocco-bacilles colimorphes.

Les cultures aérobies ont permis d'isoler : le staphylocoque doré, le coli-bacille moyennement mobile, un streptocoque à gros grains.

Les cultures anaérobies faites en milieu liquide, avec des dilutions très étendues, ont permis de retrouver : *a.* le bacille mince cylindrique; *b.* le bacille fuselé; *c.* le gros bâtonnet à bouts carrés. Ces cultures sont toutes très fétides. Le bouillon est rapidement troublé. Il se développe des flocons qui forment dépôt.

On ne rencontre dans ces cultures aucune spore. Ces diverses bactéries sont immobiles.

La vitalité des cultures paraît très restreinte, car au bout d'une dizaine de jours, on n'a pas réussi à faire de nouveaux ensemencements fertiles.

On n'a pu, pour cette raison, tenter l'inoculation de ces différents germes.

Symptomatologie et diagnostic de la suppuration hépatique. — Nous ne perdrons pas notre temps à faire l'énumération de tous les symptômes locaux, distants ou généraux, répétés par tous les auteurs qui se sont occupés de la question des abcès du foie. Que la suppuration hépatique ait pour origine la dysenterie, la fièvre typhoïde ou l'appendicite, les signes physiques et fonctionnels observés seront toujours sensiblement les mêmes, suivant qu'il s'agit d'inflammation aiguë ou subaiguë de l'organe. Nombreux sont les signes de probabilité d'abcès du foie, mais la ponction ou l'incision seules peuvent les transformer en signes de certitude.

Bornons-nous simplement à dire quelques mots d'un nouveau procédé d'exploration qui nous a déjà rendu service, à plusieurs reprises, pour le diagnostic des suppurations hépatiques; nous l'avons utilisé dans le cas qui a été le point de départ de ce travail, et dans quatre observations d'hépatite suppurée dysentérique. Il

s'agit de la radioscopie, qui fait partie du groupe des signes de probabilité, mais qui en est un des meilleurs, à notre avis.

Si l'on place devant l'écran fluorescent un sujet sain, on voit les deux moitiés du diaphragme subir, sous l'influence de la respiration, des mouvements rythmiques d'ascension et de descente; en outre, il existe normalement un certain degré de dénivellation entre les deux moitiés du diaphragme : une ligne tangente au sommet de la coupole droite se trouve à un niveau moyen de 3 à 4 centimètres plus élevé que la ligne semblable tracée du côté gauche. Toutefois, si le sujet examiné présente de la distension de l'estomac par des gaz, la moitié gauche s'élève et toute trace de dénivellation disparaît.

Lorsque le malade examiné est porteur d'une collection intra ou périhépatique amenant cliniquement une augmentation de la matité du foie, lequel en remontant et refoulant le diaphragme, empiète plus ou moins sur la base droite, la percussion et l'auscultation nous laissent bien souvent dans l'incertitude et nous nous demandons si cette matité anormale est due à une hépatite ou périhépatite, ou bien à un épanchement de liquide à la base pleurale droite.

Le sujet étant placé devant l'écran, si la plèvre est libre, nous voyons immédiatement apparaître le dôme diaphragmatique, mais la coupole droite est située à un niveau plus élevé que la gauche et présente par rapport à cette dernière une dénivellation pouvant aller jusqu'à 7, 8 et 10 centimètres. En outre, la moitié gauche continue à se mouvoir par l'effet de la respiration, et le cul-de-sac costo-diaphragmatique reste net, surtout pendant l'inspiration; à droite, au contraire, le diaphragme est immobilisé à peu près complètement, et le cul-de-sac costo-diaphragmatique est supprimé en partie. En présence de cette image, on peut conclure qu'il s'agit d'une lésion hépatique ou périhépatique qui a refoulé le diaphragme et l'a plus ou moins immobilisé. C'est à la clinique à nous dire si les symptômes sont en faveur d'une hépatite ou péri-hépatite de telle ou telle nature, et si la suppuration est probable; la ponction confirmera le diagnostic et localisera l'abcès que l'incision viendra ensuite vider.

Si, au point de vue de l'existence d'un abcès, la radioscopie ne nous donne que des signes de probabilité, par contre elle nous permet de faire le diagnostic différentiel entre les collections sous-diaphragmatiques et les épanchements occupant la base de la plèvre droite. Lorsque la plèvre est remplie par du liquide, on ne voit plus le contour du dôme diaphragmatique, et on aperçoit plus ou moins haut une ligne horizontale ou à légère concavité supérieure, qui

indique le niveau de l'épanchement. Dans ce cas, l'ombre occupant la base droite monte le long du côté droit du cœur, qui est resté à sa place, tandis qu'en cas de collection sous-diaphragmatique, le cœur lui-même est refoulé et se trouve toujours au-dessus de l'ombre.

Pronostic. — La complication hépatique assombrit naturellement le pronostic de l'appendicite. Mais lorsqu'on a diagnostiqué l'hépatite, il est assez difficile de dire quelle sera la terminaison de la maladie, car on ignore toujours si l'abcès ou les abcès ont envahi un lobule, un lobe ou la glande tout entière.

S'il n'existe qu'un abcès unique, ou deux, ou trois abcès voisins et séparés par une faible épaisseur de tissus, on peut espérer pouvoir guérir le malade par le traitement chirurgical portant à la fois sur l'appendice et sur le foie; mais s'il existe des abcès petits, nombreux, disséminés de tous les côtés, médecins et chirurgiens se trouvent également impuissants, et l'issue fatale arrive plus ou moins rapidement.

Il en est, en somme, de ces abcès comme des abcès dysentériques: un abcès peu volumineux et unique peut guérir spontanément par résorption partielle et enkystement; les auteurs citent des cas de ce genre et nous avons eu l'occasion d'en observer deux.

Le gros abcès dysentérique unique, incisé, guérit généralement, si l'état général de l'individu n'est pas trop détérioré, et si la lésion intestinale s'améliore.

Si l'on se trouve en présence de plusieurs abcès peu distants l'un de l'autre, le pronostic est également assez bon, car on peut avoir la chance, une fois l'un d'eux ouvert, de reconnaître les autres avec le doigt explorant la poche et de les crever, ou bien ils s'ouvrent eux-mêmes dans le premier foyer, pendant les jours qui suivent l'opération.

De même lorsque l'hépatite dysentérique est constituée par des abcès assez gros, mais peu rapprochés les uns des autres, le pronostic est mauvais, et c'est l'autopsie seule qui permet d'établir la topographie exacte des lésions; c'est ce qui nous est arrivé une fois, en 1892, à l'hôpital militaire de Tunis : par trois incisions pratiquées à quelques jours d'intervalle, à travers la paroi abdominale antérieure, nous avons pu évacuer trois foyers purulents distincts et assez éloignés les uns des autres; notre malade mourut et, à l'examen du foie, nous pûmes compter vingt gros abcès répartis dans le lobe droit et une foule de petits nodules grisâtres, de volume variable, disséminés dans ce même lobe.

Évolution. — La résorption spontanée du pus et la régression des abcès se voyant rarement, les foyers purulents tendent généralement à se réunir entre eux, si les collections ne sont pas trop éloignées les unes des autres, puis à s'ouvrir au dehors, si la malade vit assez longtemps. L'ouverture peut se faire dans un segment de l'intestin, à travers le diaphragme, pour inonder la plèvre, ou ulcérer le poumon et sortir par les bronches; le pus peut aussi perforer un espace intercostal et constituer sous la peau un foyer secondaire qui pourra, mais lentement, ulcérer le tégument externe, etc.

Ici encore, que l'hépatite suppurée reconnaisse pour origine l'appendicite ou la dysenterie, elle se comporte sensiblement de la même façon.

Traitement chirurgical. — Pour traiter l'abcès du foie d'origine appendiculaire, on n'a qu'à suivre les règles indiquées pour le traitement des abcès du foie d'origine dysentérique; nous jugeons inutile de décrire ici le manuel opératoire de la ponction exploratrice et de l'hépatotomie.

Mais s'il est important, après l'ouverture d'un abcès du foie d'origine dysentérique, de chercher à modifier l'intestin par un traitement médical approprié, s'il présente encore des lésions, et même dans certains cas, d'agir directement sur cet intestin chroniquement enflammé, en pratiquant un anus iliaque sur le cæcum, ainsi que l'a conseillé Folet (de Lille), sous peine de voir le sujet succomber au progrès de sa dysenterie, alors que l'abcès du foie était guéri complètement ou à peu près; de même en cas d'appendicite, il y a lieu de se préoccuper de l'appendice, si l'intervention n'a pas porté primitivement de ce côté. On ouvrira les collections péri-appendiculaires, et on devra, toutes les fois qu'il sera possible, pratiquer la résection de l'appendice, pour l'empêcher de continuer à déverser dans le foie des produits toxiques et infectieux.

Résultats opératoires. — Les cas d'hépatite suppurée d'origine appendiculaire traités chirurgicalement sont peu nombreux.

Achard fait deux ponctions à son malade et ne trouve pas le pus; Netter, Souques trouvent le pus par la ponction, mais ne font pas l'incision, à cause de la grande faiblesse du patient; Legg, Monnier ouvrent une collection purulente, en traversant la paroi abdominale antérieure, mais leurs opérés ont des abcès multiples, disséminés dans la glande et meurent.

Kœrte intervient par la voie transpleurale. Dans un cas il résèque la 10e côte, en arrière de la ligne axillaire et ouvre un abcès du foie;

huit jours plus tard il résèque la 8e côte, en avant de la ligne axillaire, pour évacuer un abcès sous-diaphragmatique; la mort arrive par le fait de suppurations multiples le long de la face postérieure de la colonne vertébrale et dans le petit bassin; l'abcès du foie était unique et presque complètement cicatrisé.

Dans un deuxième cas il ouvrit un abcès hépatique, par la voie transpleurale, après résection de la 8e côte, et guérit son malade.

C'est la seule intervention suivie de succès, pour abcès du foie, que nous ayons trouvée dans la littérature, avant la nôtre.

Le même auteur nous dit que les abcès sous-phréniques d'origine appendiculaire sont fréquents; il en a opéré sept, dont il n'indique pas la terminaison.

Robinson, de son côté, est intervenu deux fois, avec succès, pour des abcès sous-hépatiques, d'origine appendiculaire. Chez un autre malade, il a pratiqué une pleurotomie droite pour évacuer une collection purulente intra-pleurale, qu'il pense avoir été précédée d'un abcès sous-diaphragmatique également consécutif à une appendicite : la guérison eut lieu.

Prophylaxie. — La vraie prophylaxie de l'hépatite et de la périhépatite suppurée consistera, ainsi que le dit fort justement Dieulafoy, à ouvrir le ventre et à réséquer l'appendice, aussi près que possible du début de l'appendicite; de cette façon on ne laissera pas à la complication hépatique le temps de se produire.

BIBLIOGRAPHIE.

Achard. *Bull. de la Société med. des hôpit. de Paris*, 16 novembre 1894, p. 793.
Ashby. *Lancet*, 1er novembre 1879, t. II, p. 649.
Bernhard. *Jahrbuch f. Kinderheilkunde*, f. 4, 1886.
Bernheim. *Revue méd. de l'Est*, 1874, p. 33.
Berthelin. *Thèse*, Paris, 1895.
Bezançon. *Bull. Société anat. de Paris*, janvier 1894, p. 7.
Buhl. *Zeitsch. f. ration. Med.*, 1854, p. 348.
Caley. *Lancet*, 10 février 1900, p. 378.
Church. *Boston med. Journal*, 1883, t. CIX, p. 269.
Dieulafoy. *Semaine médicale*, 1898, p. 449, et *Cliniques méd. de l'Hôtel-Dieu de Paris*, 1897-1898, p. 167.
Einhorn. *Münch. med. Wochenschr.*, février 1891, p. 121 et 141.
Feltz. *Société médicale des hôpitaux de Paris*, 11 avril 1895.
Fitz. *The american Journal of the med. Sciences*, octobre 1886, p. 321.
Folet. *Congrès français de Chirurgie*, 1885, p. 441.
Fränkel. *Berliner klin. Wochensch.*, novembre 1891, p. 1107.
Gendron. *Thèse*, Paris, 1883.
De Gennes. *Bull. de la Société anat. de Paris*, 1883, t. XXVIII, p. 168.
Grandsire. *Thèse*, Paris, 1895.
Hillairet. *Union médicale*, 1849, p. 248.

Jacob. *Thèse*, Paris, 1893.
Jorand. *Bulletins de la Société anat.*, 1894 p. 300.
Kœrte. *Berliner klin. Wochensch.*, août 1892, p. 794.
Langheldt. *Inaug. Dissert.*, Berlin, 1890.
Legg. *Saint-Bartholomews hosp. Reports*, 1875, t. XI, p. 85.
Lelong. *Archives de méd. militaire*, 1891, t. XVIII, p. 62.
Lemaire. *Archives de méd. expériment.*, septembre 1899, p. 556.
Mac Clelland. *Lancet*, 10 avril 1886.
Mohr, in Frierichs. *Traité des maladies du foie*, 1862, p. 642.
Monnier. *Bull. de la Société anat. de Paris*, 1892.
De Mussy. *France médicale*, 10 mars 1875.
Netter. *Société clinique*, 1882.
Oppolzer. *Allgem. Wiener med. Zeitung*, 1858.
Peyne. *Transact. of the pathol. Society of London*, 1871, t. XXI, p. 231.
Piard. *Thèse*, Paris, 1896, et *Archives gén. de méd.*, 1896, t. VI, p. 290.
Pilliet et Gosset. *Bull. de la Société anat. de Paris*, 1895, t. XL, p. 641.
Rabé. *Bull. de la Société anat. de Paris*, 1897, p. 468.
Rendu. Art. Foie, *Diction. encycl. des Sciences méd.*, 1879, 4e série, t. III, p. 39.
Reinhold. *Münch. med. Wochensch.*, 1887, p. 649.
Robinson. *Lancet*, 1899, t. I, p. 1209.
Schœmaker. *Med. News*, Philadelphie, t. LXII, 1893, p. 398.
Sonnenfeld. *Wiener med. Presse*, 1885, p. 1258..
Souques. *Bull. Société anat. de Paris*, janvier 1894, p. 7.
Southey. *Lancet*, 25 janvier 1879.
Thoinot. *Bull. Société anat. de Paris*, 1884, p. 259.
Traube. *Deutsche Klinik*, 1859, p. 505.
Veillon et Zuber. *Archives de méd. expériment.*, 1898, t. X, p. 517.
Waller. *Zeitschr. der Gesell. der Aerzte in Wien*, 1846, t. III, p. 385.
Werigo. *Annales de l'Institut Pasteur*, 1894.
West. *Transact. of the pathol. Soc. of London*, t. XLII, 1890-1891, p. 138.

REVUE DES SOCIÉTÉS SAVANTES

SOCIÉTÉ DE CHIRURGIE.

Du 28 février au 21 mars 1900.

M. Reynier. — *Statistique de 41 hématocèles traitées par laparotomie, colpotomie ou hystérectomie.*

Cette statistique comprend 38 opérations faites par M. Reynier, et 3 opérations faites par M. Beurnier. Elle se décompose de la façon suivante : La laparotomie a été faite dans 29 cas; 8 fois on a trouvé une grossesse de deux à quatre mois, et la guérison a été obtenue; 4 fois on a été en présence d'une inondation péritonéale, et deux de ces malades seulement ont pu être sauvées; 17 fois on a trouvé des hématocèles simples, et une seule de ces malades est morte. Dans la majorité des cas on s'est contenté d'enlever l'annexe malade; dans 8 cas seulement on a fait l'ablation des deux annexes. Trois malades ont eu ultérieurement une grossesse normale.

M. Reynier a fait trois fois des hystérectomies pour hématocèle, deux fois par erreur, croyant avoir affaire à des lésions annexielles doubles, une fois par nécessité, pour drainer au foyer d'hématocèle qui, ouvert par la colpotomie, s'était infecté. Cette dernière s'est terminée par la mort.

Dans 11 cas, M. Reynier a fait l'incision du cul-de-sac; dans un de ces cas il dut faire une hystérectomie consécutive pour infection du foyer qui se vidait mal; la malade mourut. Dans un autre cas il dut faire la laparotomie médiane pour remédier à une hémorragie grave due à l'ouverture d'une grossesse extra-utérine.

A cette statistique M. Reynier ajoute 10 observations recueillies par lui et appartenant à d'autres chirurgiens, qui furent obligés de faire la laparotomie pour remédier à une hémorragie redoutable succédant à une colpotomie.

M. Reynier pense que ces faits justifient sa manière de voir, d'après laquelle la colpotomie, bonne pour de petites hématocèles, est une opération peu sûre en présence d'hématocèles très volumineuses. Étant donné, en outre, la difficulté de faire le diagnostic certain entre une hématocèle habitée et une hématocèle non habitée et les dangers de la colpotomie dans ce dernier cas, la laparotomie lui paraît être la voie de choix pour aborder ces collections.

M. Hartmann. — *Technique de la pylorectomie.*

M. Hartmann s'est livré, avec M. Cunéo, à une étude anatomique attentive des cancers de pylore qu'il a eu l'occasion d'observer dans ces dernières

années, et il est arrivé à des résultats intéressants au point de vue des indications opératoires.

L'étude des pièces lui a montré d'abord que le cancer de pylore se propage peu vers le duodénum. C'est là un fait déjà bien connu. L'arrêt du cancer au niveau du pylore est évident et peut être constaté histologiquement. Cependant, si l'on n'observe pas l'envahissement du duodénum par l'extension directe et continue d'un cancer gastrique, on trouve quelquefois dans la sous-muqueuse duodénale ou dans la musculaire, des lymphatiques histologiquement envahis par l'épithéliome, alors que la muqueuse est saine. D'où il résulte qu'il est irrationnel d'employer les procédés de résection sous-muqueuse de Kummer et Kocher.

Le cancer du pylore s'étend surtout vers l'estomac, en particulier vers la petite courbure. Sur onze pièces, M. Hartmann relève cet envahissement 9 fois. L'envahissement se fait déjà au niveau de la muqueuse; il est plus étendu dans la sous-muqueuse, il s'étend quelquefois jusqu'au voisinage du cardia dans la tunique péritonéale, constituant alors des plaques bleuâtres, fermes et lisses.

Le cancer du pylore envahit le plus souvent les ganglions lymphatiques, en particulier ceux qui siègent le long de la petite courbure. Cet envahissement se rencontre dans 84,6 pour 100 des cas. Le groupe ganglionnaire de la petite courbure est le plus souvent pris, parce que les vaisseaux tributaires de ces ganglions représentent la voie lymphatique principale de l'estomac. Dans le cancer du pylore au début, seuls les ganglions appendus aux branches descendantes ou droites de l'artère coronaire sont envahis. Ceux qui accompagnent les branches récurrentes ou gauches ne reçoivent que les lymphatiques de la partie gauche de l'estomac. Ceux de la faux de la coronaire sont indemnes pendant la première période de l'évolution cancéreuse, parce qu'ils constituent une deuxième étape dans le courant lymphatique et que les cellules épithéliales ont été arrêtées dans le premier groupe ganglionnaire.

De ces constatations anatomo-pathologiques découlent quelques conclusions opératoires. Dans un cancer du pylore, même peu avancé, pour enlever la totalité des parties envahies, il faut faire sur l'estomac des résections étendues, enlever presque toute la petite courbure et extirper en même temps le groupe des ganglions de cette petite courbure et le groupe sous-pylorique. Pour arriver à ce résultat, la meilleure technique consiste à commencer par effondrer les épiploons, en ayant soin de lier le grand à une certaine distance de l'estomac, au-dessous des ganglions. Faisant alors relever le foie et attirant l'estomac en bas, on expose aux yeux la faux de l'artère coronaire, on la lie et on la sectionne. On place ensuite des pinces à mors élastiques sur l'estomac, aussi près que possible du cardia, on sectionne le viscère et on le rabat vers la droite. Un coup de sonde donné dans le sillon pyloro-pancréatique met à nu l'artère gastro-duodénale qui se trouve immédiatement au-dessous du péritoine, au fond de l'angle résultant de la ponction de la première portion du duodénum et du pancréas. On le lie d'autant plus facilement qu'à ce niveau elle est isolée. Il ne reste

plus, pour terminer l'opération, qu'à extirper le pylore avec les ganglions rétro-pyloriques. On termine enfin par l'un quelconque des procédés d'anastomose.

M. Delagénière (du Mans). — *Kyste glandulaire du pancréas; marsupialisation; guérison.*

Un homme de trente-cinq ans présente, à la suite d'un ictère qu'il a eu huit ans auparavant, des crises douloureuses fréquentes, partant de l'épigastre, s'irradiant dans tout le ventre et s'accompagnant de vomissements. A la suite d'une de ces crises, plus douloureuse et plus longue que les précédentes, il s'aperçoit de l'existence d'une grosseur saillante à l'épigastre. M. Delagénière le voit alors et constate la présence d'une tumeur fluctuante, séparée du foie, refoulant l'estomac et l'intestin, et en contact immédiat avec la paroi abdominale. L'état général du malade est précaire; les fonctions digestives ne se font plus. M. Delagénière pratique la laparotomie et trouve un volumineux kyste pancréatique contenant trois litres et demi d'un liquide brunâtre. Ce kyste est incisé et vidé; ses parois sont suturées à celle de l'abdomen, et un large drainage est pratiqué. Le malade guérit rapidement. Au bout de six semaines la plaie était complètement cicatrisée, le malade avait retrouvé son appétit et ses forces.

De la radiographie dans le traitement des fractures (Suite de la discussion).

M. Reynier pense que les conclusions qui ont été tirées de l'examen des épreuves radiographiques, dans un sens ou dans l'autre, contiennent une part de vérité; mais il ne faut pas exagérer les choses. Avant l'examen radiographique on savait fort bien que la correction absolue est très difficile à obtenir; aussi ne cherchait-on pas autant à mettre les fragments bout à bout, qu'à les mettre en bonne position, c'est-à-dire dans l'axe, de façon à ce que le fonctionnement du membre soit aisé. Quand il obtient ce résultat, M. Reynier se déclare satisfait, et peu lui importe que les malades viennent lui apporter des radiographies décelant des chevauchements plus ou moins considérables. A ce point de vue, la radiographie n'a réalisé aucun progrès. Mais là où elle a été vraiment utile, c'est quand elle a montré que des arthrites, dites traumatiques, des entorses sans lésions osseuses en apparence, sont en réalité des arrachements osseux. C'est pourquoi M. Reynier ne fait pas fi des radiographies, comme le voudrait M. Lucas-Championnière; il les considère comme un moyen d'examen utile, mais qui a besoin d'être interprété. Il montre par des épreuves radiographiques, prises sur des os fracturés fixés dans le plâtre, quels aspects variés et dissemblables on peut obtenir suivant la position du foyer lumineux. Il faut donc, pour interpréter une image radiographique, savoir la position du foyer lumineux et la manière dont l'image a été prise.

M. Kirmisson ne s'étonne pas des divergences qui se sont produites dans l'appréciation des services rendus par la radiographie. On oublie trop que celle-ci ne fournit pas d'images vraies, mais seulement des ombres projetées, dont les dimensions et la forme varient suivant la direction et l'éloignement

de la source lumineuse. Chez un petit garçon, chez lequel il avait réduit une luxation de la hanche, M. Kirmisson avait, pour maintenir la réduction, appliqué un appareil plâtré auquel il avait incorporé, suivant son habitude, une attelle métallique étroite. Or, l'épreuve radiographique, prise pour contrôler les résultats de la réduction, fait apparaître l'attelle sous forme d'une large plaque masquant complètement l'articulation de la hanche.

M. Delorme ne croit pas qu'il soit nécessaire de recourir à la radiographie pour reconnaître qu'une fracture a guéri avec un col difforme ou avec un déplacement plus ou moins considérable des fragments l'un sur l'autre. Les renseignements fournis par l'examen clinique, tels que le raccourcissement du membre, la rotation du segment inférieur, les saillies anormales et les dépressions, permettent de reconnaître tous les déplacements, et M. Delorme a peine à comprendre qu'une radiographie puisse révéler un chevauchement des fragments tant soit peu considérable que l'examen clinique n'ait pas reconnu. Il n'est pas davantage surpris de voir les épreuves radiographiques accuser des déplacements considérables sur des membres fracturés fonctionnant parfaitement; c'est là une constatation faite depuis longtemps et bien avant qu'on ait songé à la radiographie. Faut-il en conclure que la coaptation exacte des fragments soit inutile et ne doive pas être recherchée par le chirurgien? Ce serait méconnaître que les fragments qui chevauchent donnent un cal moins solide et généralement plus retardé, qu'un raccourcissement considérable du membre gêne le fonctionnement des muscles, qu'une déformation très accentuée peut comprimer les muscles, les vaisseaux et les nerfs. La poursuite d'un cal régulier est donc toujours désirable. Pour y arriver, M. Delorme a recours aux appareils inamovibles, difficiles à surveiller, pour se servir exclusivement des appareils amovo-inamovibles.

Ceux-ci permettent l'examen fréquent du membre, le contrôle de la rectitude des os, les rectifications nécessaires. Le système d'appareils qu'il emploie est taillé dans des lames de zinc, à la façon de ceux de Raoul Deslonchamps. Les résultats qu'il a obtenus avec eux ont toujours été excellents, toutes les fois que la réductibilité primitive était possible. Et s'il en a été ainsi, M. Delorme n'en attribue pas le mérite exclusivement au système d'appareils, mais aussi au traitement consécutif. Il a pour principe de ne jamais abandonner un fracturé à lui-même après la levée de l'appareil. Si quelque articulation n'a pas toute sa mobilité, il s'empresse de la lui donner le plus rapidement possible, généralement en une seule séance. Ce traitement complémentaire, qui s'attache à atténuer l'amyotrophie et à maintenir la souplesse et la mobilité des articulations, peut être commencé bien avant la guérison de la fracture; il n'est pas incompatible avec l'immobilisation et la contention des fragments, et il est facilité par l'emploi de l'appareil amovo-inamovible.

M. Loison estime que la radiographie ne mérite pas le mal qu'en pensent certains chirurgiens; elle tient les promesses qu'elle a faites, à la condition qu'on ne lui demande que ce qu'elle peut tenir. En ce qui concerne les fractures, on peut lui demander au début, de confirmer le diagnostic de fracture, d'en déterminer le type et d'indiquer la position respective des frag-

ments; plus tard elle peut nous dire si les tentatives de réduction ont abouti, si la coaptation obtenue est suffisante; enfin, après la guérison, elle peut renseigner sur la régularité du cal.

En ce qui concerne le premier point, pour tirer utilement parti des renseignements radiographiques, il faut toujours étudier et comparer deux plans perpendiculaires, M. Loison indique les différentes manœuvres nécessaires et les conditions dans lesquelles l'épreuve doit être prise, pour qu'on puisse avoir une notion exacte de la position respective des fragments. Il indique comme un des grands avantages de la radiographie de permettre de déceler certaines fractions incomplètes ou certaines fissures dans les cas de contusion directe de l'os.

Au point de vue du contrôle de la réduction, la radiographie rend encore de précieux services, en permettant de faire mieux, si le résultat ne paraît pas suffisant. Les épreuves, qu'il a eu occasion de prendre ont montré à M. Loison que malgré tout le soin qu'on peut prendre dans le traitement des fractures, et quel que soit l'appareil employé on est loin d'arriver à des résultats parfaits.

Enfin, quant à ce qui a trait aux cals obtenus, M. Loison a pu constater sur ses épreuves que rarement le cal a une forme parfaite. Il classe, d'après cette étude, les variétés de cals observées en : 1° cal en baïonnette, résultant d'un déplacement suivant l'épaisseur : ce sont les plus fréquents; ils ne gênent en rien le fonctionnement des membres; 2° cals avec chevauchement et rotation persistants : ce sont les plus rares et les plus gênants pour la marche; 3° cals angulaires, qui sont aussi gênants pour la marche, à cause des tiraillements qui se produisent sur les ligaments des articulations voisines.

En résumé, M. Loison pense que la radiographie peut rendre de grands services dans le traitement des fractures, qu'elle ne peut pas se substituer à la clinique, mais qu'elle est un excellent moyen complémentaire de diagnostic et de contrôle.

M. Maunoury (de Chartres) ne comprend pas qu'on puisse accuser la radiographie d'induire en erreur; les renseignements qu'elle donne ont évidemment besoin d'être interprétés; mais cette interprétation est toujours simple et facile. Pour sa part, dans toutes les fractures qu'il a traitées, la radiographie lui a toujours paru le guide le plus sûr, aussi bien pour établir le diagnostic que pour diriger et contrôler le traitement.

Pour témoigner de la rigoureuse exactitude de la radiographie, M. Maunoury apporte une épreuve prise sur un fémur atteint d'ostéomyélite diffuse avec volumineux séquestres; il apporte en même temps le séquestre qu'il a extrait, et l'on peut constater que comme forme et comme épaisseur il répond bien à ce que l'épreuve radiographique indique.

M. Walther. — *Des troubles digestifs dans l'appendicite chronique.*

L'appendicite chronique est caractérisée avant tout par des troubles digestifs. Or, ces derniers semblent devoir être attribués à plusieurs causes. La première, de beaucoup la plus importante, c'est l'infection entretenue

par l'évolution de la folliculite, infection qui se propage directement à l'intestin, mais qui se propage aussi par la voie lymphatique; elle se traduit cliniquement par de l'intolérance de certains aliments, par une teinte terreuse caractéristique, par des petites poussées de congestion hépatique, par la perte des forces. M. Walther en rapporte une observation typique.

Dans un certain nombre de cas, les troubles digestifs doivent être rapportés à la persistance des douleurs, aux tiraillements exercés par la tumeur appendiculaire. L'ablation de l'appendice fait disparaître tous les accidents.

Enfin, dans un troisième groupe de faits, il semble que ce soit l'existence d'adhérences épiploïques qui joue le principal rôle. Ces adhérences épiploïques ne sont pas rares; M. Walther les a rencontrées 18 fois sur 83 cas, et elles se font le plus souvent sur le cæcum et le côlon ascendant. Des poussées d'épiploïte peuvent se reproduire dans ces adhérences, alors même que l'appendice a été enlevé. Quand elles sont anciennes, elles peuvent provoquer des tiraillements et des coudures de l'intestin, et il n'est pas téméraire d'admettre qu'une part des troubles digestifs peut être rapportée à la gêne mécanique de l'intestin qu'entraînent ces adhérences.

Si, dans les deux premières catégories, l'ablation de l'appendice suffit pour faire disparaître les troubles digestifs, dans les cas du troisième groupe il n'est pas inutile d'enlever du même coup tout l'épiploon adhérent.

M. Ricard. — *Fistule urétro-vésico-vaginale guérie par le procédé du dédoublement.*

Une femme de vingt et un ans subit à la suite d'un accouchement extrêmement laborieux, une fistule extrêmement large, constituée aux dépens de bas-fond et du col de la vessie. Trois tentatives avaient été faites par un chirurgien pour oblitérer cette fistule, mais sans aucun succès, quand la malade vint consulter M. Ricard. La fistule siégeait au milieu d'un tissu dense, d'aspect fibroïde; il existait en même temps une vaginite et une métrite intenses, que les pansements les plus méthodiques ne purent faire disparaître complètement avant l'opération. M. Ricard pratiqua dans ces conditions l'occlusion de la fistule par le procédé du dédoublement; il obtint un résultat presque complet, du premier coup, car une petite fistulette peu importante, qui avait persisté, fut oblitérée par une opération complémentaire.

M. Ricard signale encore deux autres observations appartenant à MM. Launay et Monod, dans lesquelles de larges fistules furent aisément oblitérées par le même procédé.

Au point de vue de la technique opératoire, M. Ricard insiste sur la nécessité d'une asepsie vaginale et vésicale préalable, sur l'importance de tailler largement les lambeaux, de les rendre flottants et de faire pour cela de larges débridements de chaque côté de la fistule, sur l'inutilité de la suture de la muqueuse vésicale, et sur l'avantage de l'emploi des fils d'argent, qu'il faut avoir soin de ne pas serrer d'une façon excessive.

M. Bazy est d'avis que ce procédé seul est capable d'oblitérer les vastes

pertes de substance de la cloison vésico-vaginale. Il lui a donné un excellent résultat dans un cas de ce genre.

Traitement des kystes hydatiques du foie (Suite de la discussion).

M. Poirier cite trois cas de kystes hydatiques du foie traités par la marsupialisation; ils ont guéri en un mois à six semaines, par conséquent, dans un délai bien plus considérable que celui que nécessite le procédé de capitonnage. Dans un quatrième cas, il a tenté ce capitonnage; mais il est tombé sur un vieux kyste, à parois épaisses et crétacées, et force lui a été de recourir à l'ancien procédé.

M. Peyrot a capitonné et fermé récemment avec un remarquable succès un kyste hydatique du petit bassin. Il s'agissait d'une femme qui avait été opérée d'urgence par Cazin, pour un kyste hydatique du foie rompu dans le péritoine. Le kyste avait été traité par la marsupialisation, et la malade avait guéri avec une éventration considérable, qui fut traitée avec succès par une seconde opération. Cette malade fut perdue de vue pendant quatre ans, quand en février 1900, elle se présenta à M. Peyrot pour des tumeurs développées dans les régions sous-ombilicale et hypogastrique, et qu'il fut aisé de reconnaître comme des kystes hydatiques nouveaux. Une nouvelle laparotomie est pratiquée, et l'on trouve tout d'abord le grand épiploon adhérent et infiltré d'une douzaine de kystes. On arrive avec quelque peine à détacher l'épiploon et à l'enlever en rasant de très près le côlon transverse. On aperçoit alors dans le bassin un énorme kyste, dont l'ablation avec sa membrane fibreuse semblerait possible, si on voulait le décoller patiemment. M. Peyrot préfère déchirer cette membrane fibreuse; il en extrait d'abord une énorme vésicule qui pèse 1400 grammes, puis deux autres, beaucoup plus petites, comprises dans la même enveloppe fibreuse. Puis, avec une aiguille de Reverdin, il passe en tous sens un catgut d'une paroi de la membrane à l'autre et fait ainsi disparaître complètement la cavité. Il ferme ensuite le ventre en drainant. Le malade guérit par première intention.

M. Peyrot trouve dans ce cas un exemple nouveau de greffe péritonéale de quelques scolex contenus dans le liquide répandu. Il appelle l'attention sur ce fait que l'enveloppe fibreuse contenait, outre la grosse vésicule, deux petites vésicules, et serait tenté d'admettre cette disposition comme assez fréquente. Il est donc nécessaire, quand on veut pratiquer le capitonnage, de s'assurer soigneusement que l'on ne laisse pas en dehors de la grande vésicule quelques petites poches qui pourraient amener une récidive.

En dehors de la malade précédente, on a opéré, dans le service de M. Peyrot, 19 cas de kystes hydatiques de la cavité abdominale. Chez 12 de ces malades on aurait pu songer au capitonnage et à la fermeture, et on aurait certainement obtenu une guérison rapide, alors que l'ancien procédé, même dans les cas simples, a donné une guérison très lente. Aussi M. Peyrot se déclare-t-il un chaud partisan du procédé de Delbet.

M. Delbet se félicite de l'appui qui a été apporté à sa méthode par les faits qui ont été rapportés par ses collègues. Tous ces faits concordent pour

montrer les immenses avantages de ce procédé sur le procédé ancien de la marsupialisation. Parmi les objections qui ont été présentées, la première a trait aux épanchements qui peuvent se faire dans la poche. M. Delbet ne pense pas que la membrane adventice puisse rien laisser transsuder. Les épanchements qui peuvent se produire sont dus à des ruptures vasculaires, soit sanguines, soit glandulaires. Ces hémorragies n'ont jamais été observées primitivement; elles sont secondaires et fonction de la septicité; on les évite par la suppression du drainage. Quant aux épanchements glandulaires, on peut, dans les cholerragies primitives, fermer par des sutures l'orifice fistuleux, capitonner par dessus et réduire sans drainage. Quant aux cholerragies secondaires, elles sont dues à une ulcération septique de la membrane adventice, et on les évitera par la réduction sans drainage. D'ailleurs, alors même qu'il se produirait dans la poche adventice un épanchement et que cet épanchement viendrait à suppurer, les faits qui ont été apportés prouvent péremptoirement que tout n'est pas perdu. En effet, dans tous ces faits, ou bien la poche s'est ouverte spontanément, ou bien il a suffi de faire sauter les sutures, et les malades se sont trouvés dans la même situation que si on avait fait la marsupialisation.

M. Delbet revient sur quelques points de la technique et insiste sur ce point, qu'il fait le capitonnage par l'intérieur de la poche, qu'il ne résèque pas le moins du monde de membrane adventice et qu'il est absolument opposé au grattage et au lavage de la poche.

Parlant ensuite des indications du procédé, M. Delbet fait le procès de la ponction, qu'il réforme absolument comme dangereuse, et établit en principe que dans tout kyste hydatique du ventre, il faut enlever le parasite et réduire la poche adventice sans la drainer. On réussira dans la grande majorité des cas, même dans les cas très adhérents. Les contre-indications seront tirées de l'état général du malade et de certaines conditions locales. La calcification des parois est une contre-indication réelle; mais elle est rare. Les kystes les plus difficiles à traiter par la réduction sont les kystes de la face supérieure du foie à développement thoracique.

M. Potherat considère que l'opinion exprimée par M. Peyrot au sujet du développement secondaire de kystes hydatiques dans l'abdomen à la suite de la rupture d'un kyste primitif, constitue une hérésie zoologique. C'est l'embryon hexacanthe qui produit le kyste hydatique; un scolex ne peut que le produire. Aussi faut-il envisager ces kystes secondaires comme une manifestation, à évolution retardée, de l'intoxication primitive, ou comme le résultat d'une nouvelle intoxication, mais non comme une greffe d'un scolex provenant du kyste primaire.

M. Ricard estime que ce raisonnement théorique ne tient pas contre les faits. Il a observé un fait de kyste hydatique du petit bassin, ouvert dans l'abdomen, dans lequel le contenu se vide. Quelques années après, le malade revint avec un ventre farci de petits kystes. On ne peut se défendre de l'idée que cette pullulation a été le résultat de l'épanchement du contenu.

MM. Quénu, Routier, Michaux, Broca et Tuffier citent des observations analogues de greffes de vésicules-filles dans le péritoine.

M. Demoulin. — *Plaie de l'estomac et de la rate par balle de revolver; laparotomie deux heures après l'accident; suture et tamponnement de la rate; guérison.*

Rapport de M. Rochard.

Une jeune femme, dans une tentative de suicide, se tire une balle de revolver dans le côté gauche de l'abdomen. Transportée à l'hôpital, pâle, refroidie, elle vomit environ un demi-litre de sang rouge. Appelé aussitôt et n'ayant aucun doute sur la pénétration de la balle, M. Dumoulin pratique la laparotomie deux heures après l'accident. Il trouve une grande quantité de sang dans l'abdomen, et, procédant à l'examen des viscères, il tombe d'abord sur une perforation de la paroi antérieure de l'estomac, qu'il suture. Ayant réduit l'estomac, il trouva l'épiploon gastro-splénique infiltré de sang et encore une grande quantité de sang rouge dans le flanc gauche; cela l'amena à examiner la rate, qu'il trouva bleuie sur son bord antérieur; la plaie était longue de 2 centimètres. M. Demoulin fit une tentative pour la suturer; mais les fils déchirèrent. Il prit alors le parti de tamponner la plaie avec de la gaze iodoformée et de refermer le ventre, en ramenant l'extrémité du tamponnement dans la partie supérieure de l'incision abdominale. La malade, qui avait été anesthésiée à l'éther, supporta parfaitement cette intervention et sortit guérie de l'hôpital.

Le rapporteur fait remarquer que ce succès est d'autant plus intéressant que les plaies de la rate sont généralement graves par l'hémorragie qui en résulte, et qu'elles nécessitent le plus souvent le splénectomie.

M. Bouquet (de Boissy-en-Brie). — *Traitement du mal de Pott et redressement progressif de la gibbosité par le décubitus abdominal prolongé.*

Rapport de M. Kirmisson.

Il s'agit d'un enfant de onze ans, atteint d'un mal de Pott lombaire avec abcès par congestion devenu fistuleux. Le malade fut d'abord soumis au repos dans le décubitus dorsal; mais comme celui-ci provoquait de violentes douleurs, M. Bouquet eut l'idée d'immobiliser son malade dans le décubitus ventral, en même temps qu'il faisait l'extension sur les membres inférieurs. Cette position fut parfaitement supportée pendant quatre mois, au bout desquels la gibbosité était complètement redressée; l'état général était devenu excellent et le malade avait gagné 4 kilos en poids.

M. Pluyette (de Marseille). — *Septicémie suraiguë; traitement par l'eau oxygénée; guérison.*

Rapport de M. Terrier.

Un homme reçoit à bout portant dans la cuisse toute la charge d'un fusil de chasse. Le blessé entre à l'hôpital vingt-quatre heures après l'accident, et M. Pluyette constate déjà tous les signes d'une septicémie gazeuse. Portant ce pronostic très grave, il fit, sans grand espoir, une vaste incision suivie de lavages à l'eau oxygénée, et sur tout le pourtour de la zone atteinte, il injecta dans la peau, en dix piqûres, cinq centimètres cubes d'eau oxygénée. Le même traitement fut renouvelé dans la soirée. Tout

d'abord les lésions parurent s'étendre; mais dès le surlendemain, sous l'influence du même traitement continué, la température tombe, les vomissements cessent, l'infection s'arrête, les tissus sphacélés s'éliminent, et finalement le malade guérit.

M. Terrier pense que c'est là le traitement qui doit être appliqué à tous les cas semblables. Il est rationnel, car l'eau oxygénée agit comme agent sur le vibrion septique, spécifique, qui est anaérobie.

M. Reynier emploie l'eau oxygénée d'une façon constante, avec succès. Il faut cependant avoir soin de ne pas l'employer pure, car elle est alors très chargée d'acide chlorhydrique et peut donner des sphacèles désagréables.

M. Quénu a employé l'eau oxygénée avec succès dans un cas d'escarre septique consécutive à une extirpation du rectum.

M. Michaux a pratiqué récemment une amputation de cuisse pour une gangrène septique; celle-ci avait déjà envahi la cuisse. Il laissa la plaie ouverte et appliqua un pansement à l'eau oxygénée. L'aspect de la plaie se modifia rapidement, au point qu'on pouvait croire que l'amputation avait été faite en tissu sain.

M. Terrier pense que les accidents signalés par M. Reynier sont dus à une eau oxygénée mal fabriquée, contenant en excès de l'acide sulfurique. L'eau oxygénée pure n'a pas de tendance à produire de la gangrène.

M. Auvray. — *Grossesses ectopiques rompues; inondation péritonéale; laparotomie; guérison.*

M. Morestin. *Idem.*

Rapport de M. Routier.

MM. Auvray et Morestin ont présenté des pièces de grossesse ectopique rompue avec inondation péritonéale, qu'ils ont obtenues par la laparotomie immédiate. Leurs observations présentent les caractères classiques, qui leur permirent d'intervenir rapidement et de sauver leurs malades. M. Auvray a même sauvé une femme moribonde : ce qui démontre une fois de plus qu'il faut opérer même *in extremis*.

M. Routier insiste sur la nécessité de faire une toilette complète et un assèchement de péritoine, et repousse le drainage à la Mikulicz, employé par MM. Auvray et Morestin, et qu'il considère comme un pis-aller.

M. Schwartz présente un malade atteint de *tumeur pulsatile de la région fronto-pariétale médiane.*

M. Legueu présente : 1° une jeune fille chez laquelle il a pratiqué une *néphrectomie avec uretérectomie totale.*

2° Un garçon de 10 ans sur lequel il a pratiqué le *cathétérisme rétrograde et la suture de l'urèthre pour une rupture complète.*

M. Tuffier présente un malade chez lequel il a pratiqué une *pneumotomie pour ectasies bronchiques multiples.*

M. Routier présente un cas d'*acné hypertrophique du nez.*

M. Routier présente une pièce de *cholécystite calculeuse*.

M. Routier présente une pièce de *tumeur de la rate*.

M. Bazy présente une *canule à lavement qu'il a extraite de la vessie d'une femme*.

M. Jalaguier présente un *pseudo-corps étranger du genou* (*lipôme sus-synovial*).

M. Thiéry présente un cas d'*actinomycose péri-temporo-maxillaire*.

M. Reynier présente une *balle de revolver extraite de la cavité orbitaire* grâce à l'appareil de M. Contremoulins.

M. Ricard présenta un *rein* qu'il a enlevé par *rupture*.

M. Quénu présente un malade chez lequel il a *enlevé il y a neuf ans un paquet de varices enflammées avec ligature de la saphène externe*; guérison persistante.

M. Tuffier présente un malade *opéré d'hypospadias par le procédé de Nové-Josserand*.

M. Doyen présente : 1° une pièce *d'agglomérations iléo-cæcales péri-appendiculaires*;
2° Un *fibrome utérin et six cas de chirurgie cérébrale*.

M. Richard présente une pièce de *pylorectomie*.

M. Guinard présente un cas *d'actinomycose temporo-faciale*.

M. Schwartz présente un malade opéré et guéri *d'appendicite perforante avec péritonite généralisée*.

M. Tuffier présente une femme *guérie depuis un an de gangrène pulmonaire par la pneumotomie*.

M. Schwartz présente un *ostéome développé autour de fragments de verre*.

SOCIÉTÉ DE CHIRURGIE DE LYON.

Séance du 15 février 1900. — Présidence de M. Fochier.

Fracture du radius traitée par le massage.

M. Vallas présente un malade atteint d'une fracture de la diaphyse du radius en son milieu; il a été traité pendant huit jours par le massage; en trois ou quatre jours, ce traitement a amené la disparition des douleurs, des contractures et du gonflement; le cal commence à se former, mais la mobilité des fragments se sent encore. Ce cas était favorable pour le mas-

sage, par suite de l'absence de déplacement et de la présence du cubitus faisant attelle.

Résection du coude pour ankylose.

M. Ollier présente un jeune homme opéré par lui il y a huit ans de la résection du coude, pour ankylose, suite d'une grave ostéomyélite. Actuellement le malade porte 11 kilogrammes à bras tendus; les mouvements de flexion et d'extension sont complets; il y a aussi des mouvements de pronation et de supination très étendus, ce qui tient à ce qu'on a cherché de parti pris la laxité de l'articulation, en faisant une ablation très large des os et du périoste.

Gastro-duodénostomie sous-pylorique.

M. Villard divise les méthodes opératoires dirigées contre la sténose pylorique en deux classes : celles qui visent l'obstacle, telles que la pylorectomie et la pyloroplastie; celles qui recherchent la dérivation.

La pylorectomie, méthode radicale, a ses indications spéciales. La pyloroplastie présente l'inconvénient qu'on opère en plein tissu de cicatrice dans un grand nombre de cas; elle a l'avantage de réaliser au maximum le rétablissement physiologique. Les méthodes de dérivation sont plus compliquées; elles exposent au *circulus vitiosus*.

Il y a lieu de chercher une méthode intermédiaire. Déjà M. Jaboulay a pratiqué l'anastomose de la face antérieure de l'estomac avec la deuxième portion du duodénum. Cette opération fut pratiquée en 1894, avec le bouton. L'inconvénient, c'est la difficulté de rapprocher la face antérieure de l'estomac de la deuxième portion du duodénum.

M. Villard évite cet inconvénient par la gastro-duodénostomie sous-pylorique; c'est-à-dire par l'anastomose de l'extrémité droite de la grande courbure avec la deuxième portion du duodénum. Il a pratiqué cette opération chez trois malades.

Le premier malade, opéré *in extremis*, le 20 avril 1897, mourut trente-cinq heures après, d'inanition; il avait été opéré trop tard.

Le second malade est présenté à la Société; c'est une femme opérée au mois de juillet dernier, pour une sténose néoplasique avec dilatation énorme de l'estomac. Les suites ont été très simples; elle a engraissé de 23 kilogrammes.

Le troisième malade a été opéré le 16 janvier dernier. C'est une femme qui présentait un néoplasme de la petite courbure. Les suites ont été parfaites; la dilatation a disparu et elle a déjà pris 2 kilogrammes.

Pour rapprocher l'estomac du duodénum, l'auteur se sert de deux points de suture placés aux deux extrémités de la future incision, s'en servant pour soulever et rapprocher les deux organes. La suture est faite à deux plans séro-séreux et muco-muqueux.

Il faut toujours pratiquer des lavages de l'estomac avant l'opération; si malgré cela le reflux du liquide se fait dans la plaie, il suffit de refouler d'un coup de pouce la paroi postérieure de l'estomac dans la plaie pour oblitérer celle-ci au cours de l'opération.

Cette intervention a les avantages suivants : éviter d'opérer sur un tissu cicatriciel, — éviter la complexité opératoire et le reflux de la bile des gastro-jéjunostomies, — rapprocher le nouvel orifice le plus possible de l'orifice physiologique. Elle est, bien entendu, inapplicable dans les cas de néoplasmes végétants du pylore, qui pourraient envahir bientôt le nouvel orifice. Son indication type est la sténose cicatricielle, avec périgastrite étendue, cas dans lesquels la pyloroplastie est rendue très difficile.

M. Goulliod félicite M. Villard des succès obtenus ; il trouve cette méthode bien supérieure à celles de Wölfler et von Hacker, mais il prévoit une difficulté, celle d'éviter l'écoulement des liquides stomacaux. Il se demande aussi pourquoi la bile ne reflue pas dans l'estomac.

M. Vallas croit à l'utilité de ce procédé, mais pour des indications assez limitées, car elle serait inapplicable dans un assez grand nombre de cas. Il craint que la traction sur les fils de soutien ne risque de déchirer les tuniques du tube digestif.

M. Villard dit que la bile ne reflue pas dans l'estomac, parce que la bouche est au-dessus de l'ampoule de Vater. Les liquides menacent de s'écouler dans le champ opératoire comme dans toutes les méthodes; il faut entourer l'ouverture stomacale de compresses, et on protège ainsi très suffisamment le péritoine. Il n'y a pas de danger de déchirure, parce que les malades étant très amaigris, la profondeur du pylore n'est pas bien grande.

Séance du 22 février 1900. — Présidence de M. Fochier.

Symphyse thoraco-brachiale par brûlure. Réfection de l'aisselle par greffes autoplastiques.

M. Nové-Josserand présente un petit malade de huit ans qui eut à la suite de brûlures étendues, une soudure du bras au thorax, et chez lequel il a pratiqué la reconstitution de l'aisselle en comblant la perte de substance existant après la dissection de la cicatrice, par un large lambeau taillé sur la poitrine et amené en place par pivotement. Le lambeau a présenté un léger sphacèle à son extrémité ; en ce point, au niveau de la plaie thoracique, on a fait des greffes d'Ollier prises sur la cuisse.

Actuellement, au bout de cinq mois, il persiste seulement une petite bande bourgeonnante de 5 à 6 centimètres carrés. Le résultat esthétique est bon, le résultat fonctionnel excellent. Le bras peut être élevé jusqu'à la verticale.

L'orateur compare son procédé à celui de MM. Defontaine et Piéchaud, qui ont préconisé la méthode suivante : taille sur les faces antérieures de la palmature d'un lambeau triangulaire à sommet inférieur ; ces deux lambeaux sont retournés après la libération du membre, de façon à reconstituer l'aisselle par leur accolement. Ce procédé à l'inconvénient de reconstituer l'aisselle avec du tissu cicatriciel.

M. Fochier dit qu'il y a longtemps qu'on emploie les grands lambeaux thoraciques pour refaire l'aisselle ; cela lui a toujours paru le procédé classique. Il s'étonne que MM. Piéchaud et Defontaine aient donné ces procédés comme nouveaux ; on les enseignait déjà au cours de ses études comme un

principe fondamental l'interposition de peau saine au niveau de l'anglè.

M. Vallas a eu plusieurs cas de ce genre à soigner; le cas le plus difficile était celui d'un épileptique qui était tombé pendant son enfance dans le feu et avait une cicatrice palmaire rétractile, au point que les ongles pénétraient profondément dans la paume. L'orateur n'a pu arriver à redresser la main qu'en faisant arriver entre les lèvres de la plaie avivée un lambeau pris très haut sur l'avant-bras. Le résultat fut très beau.

M. Nové-Josserand n'avait aucune prétention de priorité au point de vue du traitement général des brûlures; il a attiré l'attention sur les points particuliers aux symphyses thoraco-brachiales, notamment l'étendue énorme de la surface à combler après libération, et la possibilité de la combler par de très larges lambeaux thoraciques.

L'appendicite dans l'armée.

M. Claudot lit un mémoire sur ce sujet.

Séance du 1er mars 1900.

Cancer de l'utérus avec grossesse. Hystérectomie totale.

M. Auguste Pollosson présente une malade âgée de vingt et un ans, et qui entra dans son service pour une grossesse de cinq mois avec un épithélioma du col très étendu; le vagin n'était pas envahi; les ligaments larges étaient souples. Fallait-il chercher à avoir un enfant à terme en abandonnant tout traitement radical du cancer, qui était sur la limite de l'opérabilité? Ou bien sacrifier l'enfant et donner à la mère quelques chances, si minimes soient-elles, de survivre? C'est dans ce dernier sens que M. Pollosson résolut la question, d'accord avec le mari.

Dans un premier temps, nettoyage à la curette des bourgeons; puis péritomie limitée du col, en arrière jusqu'au Douglas, en avant, de façon à cliver la cloison vésico-utérine, — sur les côtés il était impossible de poursuivre cette péritomie. Continuation de l'opération par voie abdominale; ligature et section sans incidents des ligaments larges. Ablation de l'utérus en entier; cependant il restait encore quelques débris de tissu néoplasique en raison de la péritomie incomplète; il fallut les enlever à ce moment, et il se produisit une déchirure de la vessie. Celle-ci fut suturée.

Ce nettoyage terminé, on plaça simplement un gros tampon dans le vagin.

L'orateur passe ensuite en revue les différents dangers qui menacent les femmes atteintes de cancer de l'utérus au cours de la grossesse, du travail ou des suites de couches : résistance du col, déchirures, ruptures utérines, infection, etc., tout cela chez des femmes cachectiques. Sur 100 femmes dans ces conditions, 53 p. 100 sont mortes pendant le travail ou les suites de couches, et sur 116 enfants, 24 seulement sont restés vivants.

On voit donc que si dans la période ancienne le principe de sauver l'enfant en sacrifiant la mère avait quelque raison, la période moderne a le droit de retourner le principe en sacrifiant l'enfant pour sauver la mère.

Quant au choix de l'opération, il semble bien que la meilleure méthode soit l'ablation simultanée du cancer et de la grossesse; jusqu'au quatrième mois on pourra avec avantage suivre la voie vaginale; à partir de ce moment, c'est la voie abdominale qu'il faut choisir. Les statistiques (allemandes et italiennes) donnent une mortalité de 4 p. 100 pour les opérations vaginales, de 35 à 40 p. 100 pour les opérations abdominales.

La douleur qui est une contre-indication dans un cancer chez une femme ordinaire, parce qu'elle indique l'envahissement ligamenteux, ne l'est pas chez une femme enceinte; il y avait, en effet, des douleurs dans ce cas et les ligaments étaient indemnes.

Enfin, il est intéressant de voir que cette jeune femme a eu très nettement une montée de lait après son hystérectomie.

Fractures du radius traitées par le massage.

M. Ruotte présente trois soldats atteints de fracture de l'avant-bras. traités par le massage et guéris très rapidement (trois semaines environ). Ces fractures étaient sans déplacements et n'ont nécessité aucune manœuvre de réduction.

Luxation congénitale de la hanche.

M. Nové-Josserand présente à nouveau une petite malade opérée par la méthode de Lorenz il y a dix mois et qu'il a déjà montrée à la Société; on peut voir les progrès considérable, accomplis; la malade ne boite absolument plus. Dans ce cas, il y a eu réduction complète et non simple reposition.

Pseudo-hydronéphrose traumatique.

M. Nové-Josserand relate l'observation d'une enfant de huit ans et demi qui avait fait une chute de voiture six semaines avant son entrée; trois semaines plus tard, troubles digestifs, constipation, anorexie; en outre, développement d'une tumeur dans l'hypochondre gauche.

Après l'opération on eut quelques détails sur le traumatisme : perte de connaissance, contusions sur l'épaule et la hanche; deux jours après, hématuries légères, qui se reproduisirent les jours suivants.

Les signes physiques étaient ceux d'une collection liquide abdominale localisée; la laparotomie amena sur une tumeur rénale qu'une ponction montra pleine d'un liquide clair, urineux. Cette poche fut incisée et il s'en écoula trois litres de ce liquide. On ferma après avoir établi un drainage.

L'examen histologique de la paroi montra une couche conjonctive revêtue d'une couche de cellules plates qui pouvait faire illusion pour un épithélium, mais qui, à un examen plus approfondi, n'en était très probablement pas un.

L'intérêt de cette observation, c'est la pathogénie des accidents : il ne s'agit pas d'une hydronéphrose vraie, car pendant l'opération, le doigt introduit dans la poche sentait le bord inférieur du rein; c'est une pseudo-hydronéphrose par déchirure du bassinet, ainsi qu'on l'admet du reste,

aujourd'hui pour le plus grand nombre de ces hydronéphroses traumatiques.

Séance du 8 mars 1900. — Présidence de M. Fochier.

Angiome de l'orbite.

M. Aurand présente une petite malade du service du professeur Gayet, atteinte d'une tumeur congénitale de l'angle interne de l'orbite. Cette tumeur présentait à l'entrée une sensation de mollesse avec un noyau dur en son centre; depuis, sous l'influence des palpations répétées, elle a pris une consistance beaucoup plus dure. L'orateur discute le diagnostic entre encéphalocèle, kyste dermoïde et angiome, et se rattache à cette dernière hypothèse. Cette tumeur grossit et donne de la congestion du fond de l'œil. Faut-il l'opérer et de quelle manière?

M. Gangolphe, en présence de l'augmentation de la tumeur, serait partisan de l'extirpation.

Résection partielle du poumon dans un cas de néoplasme de la paroi.

M. Vallas présente une pièce recueillie dans son service; il s'agit d'un cas de résection partielle du poumon pour tumeur maligne.

Jeune homme entré il y a quelques jours pour une tumeur de la paroi thoracique; on pouvait penser à un ostéo-sarcome ou à un abcès froid. Après incision de la peau, on reconnut un ostéo-sarcome, et on commença par scier les deux côtes qui y étaient englobées au niveau de l'angle, puis en avant, et on eut ainsi un volet thoracique. La décortication se fit d'abord assez facilement d'avec le feuillet pariétal de la plèvre; mais en arrière, au point où la plèvre était envahie, les deux feuillets pleuraux étaient adhérents et le poumon se trouvait fixé. M. Vallas prit alors une grande pince courbe et s'efforça de pédiculiser la portion de tissu pulmonaire à enlever, profitant pour cela de l'expansion inspiratoire; cette pédiculisation fut complétée par une seconde pince. Dès lors il n'y eut aucune difficulté à enlever le tissu malade, sans aucune complication d'hémorragie ou de pneumothorax. Les pinces furent laissées à demeure, la plaie cutanée en partie réunie. L'opération a été faite hier et jusqu'à présent il n'y a eu aucun incident.

Ce qu'il y a eu de favorable dans cette intervention, c'est l'étroitesse de la portion du parenchyme pulmonaire intéressé. Dans les rares cas de résection pour néoplasme, les opérateurs ont ouvert largement la plèvre et ont eu à se préoccuper de parer au pneumothorax ou de la restreindre (sutures, injections d'eau). Ici on ne pouvait songer à pareilles manœuvres. L'application des pinces a donné toute satisfaction.

M. Gangolphe dit qu'en examinant la pièce, on voit qu'il s'agit seulement d'adhérences pleuro-pulmonaires et non de véritable envahissement du parenchyme par le néoplasme. Il demande si on connaît des cas où cet envahissement a été observé?

M. Fochier se demande ce qui se passera au moment de l'ablation des pinces, et si les adhérences seront assez solides pour éviter l'écartement des

lèvres de la plaie pulmonaire. Ne vaudrait-il pas mieux ajouter aux pinces des sutures d'appui?

M. Condamin pense qu'en laissant les pinces jusqu'au moment où elles tomberont d'elles-mêmes, on n'aura pas à craindre la réouverture de la plaie.

M. Vallas pense bien qu'il n'y a pas encore de cellules cancéreuses dans le poumon, mais il ne peut l'affirmer, et en tous cas les deux feuillets pleuraux sont envahis. Il ne peut dire ce qui se passera au moment de l'ablation des pinces, mais il les laissera jusqu'à ce qu'elles tombent. Quant aux sutures, il a fait d'abord une tentative de ce genre, mais voyant très vite la déchirure s'agrandir sous l'effet des mouvements d'inspiration et d'expiration, il n'a pas poussé plus loin cette tentative.

Kystes du pancréas.

M. Gangolphe a eu deux foix à traiter des kystes du pancréas. Quand on veut pratiquer l'extirpation de tels kystes, la dissection est relativement facile et les tractions exercées sur la poche en amènent une certaine longueur hors du ventre; mais dès que les tractions cessent, le boudin disséqué revient sur lui-même par suite de son élasticité. Dans un de ces cas l'orateur, continuant la direction avec le doigt, reconnut par les battements perçus qu'il était au contact de l'aorte. La pédiculisation est donc difficile et on est obligé le plus souvent de marsupialiser le kyste. Cette dernière méthode amène, du reste, généralement la guérison et doit être préférée en raison de son innocuité. C'est ce que démontre l'ensemble des cas publiés.

Au point de vue du diagnostic, l'insufflation de l'estomac rendra de grands services.

La discussion sur le traitement des kystes du pancréas est renvoyée à une séance ultérieure.

Dr G. Gayet.

ACADÉMIE DE MÉDECINE

Séances du mois de mars. — Présidence de M. Marey.

M. Le Dentu fait un rapport sur un travail de M. Théophile Anger intitulé : *Traitement des tumeurs érectiles par les injections coagulantes.* Pour l'auteur, l'ablation des angiomes par l'instrument tranchant est contre-indiquée lorsque ces tumeurs ont pris un développement exagéré, ou bien lorsqu'elles siègent dans certaines régions visibles, où les mutilations ne seraient pas d'un heureux effet. Comme les angiomes sont très fréquents à la face, l'extirpation sanglante ne peut être acceptée que pour les régions du corps que les vêtements cachent à la vue, et encore, même dans ces régions, elle doit ordinairement céder le pas aux méthodes qui guérissent sans mutilation, aussi sûrement, mais avec un peu plus de lenteur.

Les pointes fines du galvano ou du thermo-cautère, introduites un certain nombre de fois au milieu des enroulements de vaisseaux et des lacs san-

guins des angiomes, en modifient profondément la structure en provoquant la constitution d'un tissu cicatriciel interstitiel, d'une consistance fibreuse qui étouffe les éléments de la tumeur et se substitue à eux. Un peu de compression arrête facilement les petites hémorragies qui se font par les trajets de la pointe incandescente.

Cette méthode est inefficace si la tumeur vasculaire a une épaisseur considérable.

Restent les injections coagulantes et l'électrolyse. L'électrolyse donne d'excellents résultats, excepté lorsque les angiomes sont prodigieusement étendus, lorsque leur envahissement est large et profond. De plus, ce procédé n'est pas à la portée de tout le monde; il faut savoir l'employer.

Quant aux injections coagulantes, elles ont été suivies de succès entre les mains de M. Théophile Anger, qui s'est servi uniquement de la liqueur de Piazza, composée de 25 pour 100 de perchlorure de fer à 30°, de 15 pour 100 de chlorure de sodium et de 60 pour 100 d'eau. Il lui est arrivé de remplacer le chlorure de sodium par 3 pour 100 de chlorure de zinc. Quant aux quantités injectées, elles ont varié de 2 à 10 gouttes pour les petits angiomes, de 29 à 40 gouttes pour les angiomes plus importants ou très volumineux, cette dernière dose devant être considérée comme un maximum. D'une façon générale, il faut se garder des injections trop abondantes dans les petites tumeurs; l'escarrification serait facilement le résultat d'un excès. M. Théophile Anger s'est servi de la seringue de Pravaz à aiguille-canule ordinaire pour les petits angiomes; pour les moyens et les gros, il recommande d'employer deux canules, dont l'une est introduite d'abord isolément. Il est indispensable de pousser le liquide très lentement. Une bonne précaution à prendre est d'appliquer un anneau quelconque autour de l'angiome, afin de gêner la circulation en retour et de s'opposer à l'échappement des caillots en voie de formation hors de la zone érectile.

Cet anneau doit être maintenu en place un grand quart d'heure. A cette condition seulement le danger de l'embolie peut être évité.

La décroissance de la tumeur ne s'accuse que très lentement et demande souvent plusieurs mois à se compléter. Dans la plupart des cas, une seule injection suffit. Dans les angiomes volumineux et étendus, le nombre des séances, espacées de loin en loin, reste peu considérable. M. Théophile Anger a traité par ce moyen près de quarante sujets, sans provoquer aucun accident et avec un succès constant.

M. P. Berger considère l'extirpation comme la méthode de choix dans le traitement des angiomes. Il n'aime pas les procédés à séances multiples, surtout chez les enfants; en effet, la répétition de celles-ci finit par altérer la santé de ces malades.

Malheureusement les cas que l'on a le plus souvent à traiter sont exceptionnellement justiciables de l'extirpation; et c'est à cause de cela qu'il a employé longtemps l'ignipuncture, faite au moyen de petits galvanocautères en platine, et non avec le thermo-cautère, qui laisse des traces visibles.

L'électrolyse donne d'excellents résultats. Quant aux injections coagu-

lantes, il considère leurs effets comme trompeurs. En outre, les précautions prises pour limiter le champ opératoire, soit avec les doigts, soit avec des pinces, ne sont guère applicables en dehors de la face.

M. J.-L. Championnière craint les accidents déterminés par les injections de substances coagulantes. Comme à M. Berger, l'ignipuncture lui a donné d'excellents résultats; mais contrairement à lui, il regarde le thermo-cautère comme un très bon instrument; il lui a rendu de grands services dans le traitement des tumeurs érectiles.

M. Le Dentu trouve que l'on est allé trop loin en condamnant la méthode des injections coagulantes. Les bons résultats obtenus par M. Th. Anger en font foi. Il répète que cet auteur ne s'est jamais servi de perchlorure de fer pur, mais de la liqueur de Piazza, qui, au lieu des caillots mous du perchlorure, donne des caillots fermes et résistants.

M. Chauvel présente au nom de M. Émile Berger un *appareil transformant la loupe simple en loupe binoculaire et stéréoscopique*. Un objet placé dans le foyer donne deux images très différentes, l'une pour l'œil droit, l'autre pour l'œil gauche. Ces deux images arrivant sur deux points identiques des deux rétines, sont par suite perçues par le cerveau comme appartenant à un seul objet. La grande différence qui existe entre ces deux images est cause de l'extrême finesse du relief. Cet effet stéréoscopique ne se présente pas chez quelques malades (hystérie); il se manifeste difficilement, après un certain entraînement chez les gens, comme les micrographes et les astronomes, qui se servent habituellement d'un instrument monoculaire.

M. Panas fait un rapport sur un travail de M. Lagrange, de Bordeaux, concernant deux cas de *kyste irien*.

Dans un cas il s'agissait d'un jeune homme de dix-neuf ans, qui depuis trois mois avait constaté le déclin de son œil gauche, devenu graduellement injecté, photophobe et douloureux. A l'inspection directe, et après éclairage par le photophore électrique de contact, M. Lagrange constata l'existence d'un kyste séreux translucide ayant pour siège d'implantation le côté externe de l'iris, faisant de là saillie dans la chambre antérieure, dont il occupait un peu plus de la moitié, de façon à recouvrir la pupille, à l'exception d'un petit croissant nasal qui seul restait encore à découvert. Ce kyste s'était produit spontanément. M. Lagrange en fit l'extraction combinée à l'iridectomie, après en avoir pompé le contenu au moyen d'une seringue de Pravaz.

La seconde observation est un exemple de kyste dit perlé, de l'iris, d'origine traumatique.

Les cas de cet ordre ne sont pas rares, mais ce qui en rehausse l'intérêt, c'est que le kyste avait succédé à une simple contusion du globe, chez un enfant de treize ans, suivie d'iritis torpide avec occlusion de la pupille, ayant nécessité huit mois plus tard une large iridectomie optique supérieure, qui procura à l'enfant, sans complication d'aucune sorte, une unité visuelle d'un douzième. Un mois après, l'auteur constata que l'ancienne

brèche de l'iridectomie était bouchée en haut par des exsudats et qu'en bas il s'était produit un second kyste perlé. L'extraction du kyste, après kératotomie inférieure, permit d'enlever des fragments de la poche. L'auteur s'est cru autorisé à conclure à la formation d'un kyste perlé de l'iris par inclusion muqueuse, moins par le fait de la contusion du globe sans plaie concomitante, que par l'iridectomie pratiquée dans un but optique.

M. P. Berger communique une observation *de rhinoplastie totale, ou restauration du nez sur une charpente métallique comprise entre deux plans de lambeaux*. Il s'agissait d'une malade dont le nez avait été détruit en totalité et n'était plus représenté que par un trou béant ovalaire, occupant le milieu de la face. A sa partie inférieure se trouvaient encore des débris des ailes du nez et de la sous-cloison rétractés vers la cavité des fosses nasales. Après une désinfection minutieuse et longtemps prolongée de celles-ci, M. Berger disséqua deux lambeaux triangulaires, dont la base d'implantation correspondait aux bords latéraux du tissu qui représentait l'orifice antérieur des fosses nasales; ces deux lambeaux furent rabattus de dehors en dedans sur cet orifice, à la façon des battants d'une porte; présentant ainsi leur face cutanée en arrière, leur face cruentée en avant, et leurs bords externes venant se juxtaposer sur la ligne médiane où il put les réunir par une suture très soignée. Sur la face antérieure, cruentée, de ces lambeaux, il appliqua la face cruentée d'un grand lambeau taillé sur le front et dont les bords furent unis par la suture aux bords de la perte de substance créée par la dissection des lambeaux de la face.

Mais auparavant, il avait fixé sur l'épine nasale et sur les branches montantes des maxillaires supérieurs les extrémités d'un support en platine, très ingénieusement construit par M. Roy, élève de M. Claude Martin. Ce support était ainsi inclus entre les deux plans de lambeaux dont l'un fermait l'aditus antérieur des fosses nasales, en présentant en avant sa face cruentée, et l'autre devait reconstituer les parties molles du nez, en tournant en avant sa face dépourvue d'épiderme. Les bords inférieurs de ces deux lambeaux furent suturés aux restes de la sous-cloison et des ailes du nez. Le résultat final a été très bon.

M. Pinard apporte *de nouveaux documents pour servir à l'histoire de l'appendicite dans ses rapports avec la grossesse*. Il cite le cas d'une primipare pour laquelle on vint le chercher, la croyant atteinte de péritonite par rupture utérine. Convaincu de la présence d'une appendicite, M. Pinard jugea l'opération indispensable. Après l'accouchement, on fit la laparotomie, on trouva un appendice sphacélé, perforé, ayant une longueur de 11 centimètres, baigné de pus, et quelques heures après l'opération, faite trop tard, la jeune femme mourait, trois jours après le début des accidents.

M. Pinard rapporte également le cas d'une primipare qui fut prise de vomissements à la suite d'indigestion, de douleurs abdominales, et fut traitée par les opiacés. Néanmoins les vomissements continuèrent et les

douleurs s'exaspérèrent, le pouls devint imperceptible et la malade mourut d'une appendicite trop longtemps méconnue.

Le 11 juin dernier venait à Beaujon une femme âgée de vingt-neuf ans, enceinte pour la sixième fois et qui avait été prise la veille de douleurs simulant un avortement. On reconnut à la palpation que l'utérus n'était pas douloureux, mais que la fosse iliaque était le siège de la douleur; on reconnut au toucher une sensibilité accusée du cul-de-sac latéral droit. La diarrhée, les vomissements, les frissons et la température de 38°,7 vinrent confirmer le diagnostic d'appendicite.

M. Bazy opéra la malade; le petit bassin fut trouvé rempli de sérosité louche et de fausses membranes; l'appendice long de 10 centimètres était adhérent, verdâtre, gangrené; il fut excisé et la malade guérit, après avoir expulsé huit jours après l'opération un fœtus vivant, qui mourut le lendemain.

Le 20 novembre, M. Pinard se trouvait en présence d'une multipare (six accouchements antérieurs à terme), ayant eu ses dernières règles du 1er au 5 août. Elle ressentait depuis le 10 novembre des douleurs dans le côté droit, douleurs devenant de plus en plus vives, qu'on essaya d'enrayer par les opiacés. M. Segond l'opéra, alors qu'on pouvait presque la considérer comme dans un état désespéré. L'abdomen était rempli de pus; l'appendice, sauf en un point, était peu lésé; le péritoine fut lavé à l'eau salée chaude, et la malade guérit après avoir expulsé, trois jours après l'intervention opératoire, spontanément et sans douleur, un embryon mort.

De ces quelques faits, M. Pinard conclut que l'appendicite, parfaitement compatible avec la grossesse, si elle a d'ordinaire, en ce cas, un début insidieux, prend du fait de cette grossesse un caractère de gravité plus accentué. L'intervention opératoire, seule chance de guérison, doit toujours être tentée, même dans les cas qui semblent désespérés.

Tout est dans le diagnostic, qui doit être précoce. Il faut se souvenir qu'à part les contractions de l'accouchement, les contractions utérines doivent être indolores, que toute douleur sera pathologique, et que la péritonite de la grossesse, en elle-même, n'existe pas. Il faut toujours penser à la possibilité d'une appendicite, afin d'éviter d'en méconnaître une dans son évolution. Si cette appendicite est reconnue, il faut l'opérer, et non la traiter médicalement.

Quant à la rupture de l'utérus, il faut bien qu'on sache qu'en dehors des traumatismes, il ne se rompt pas pendant la grossesse.

L'appendice, à part son rôle d'organe d'infection, peut agir encore comme agent de striction, ainsi que cela a été récemment observé dans le service de M. Terrier, où une malade enceinte de quatre mois, ne fut sauvée que grâce à la résection de l'appendicite.

M. Kelsch lit une étude faite en collaboration avec M. Nimier, concernant *quelques observations et quelques considérations sur les abcès dysentériques du foie*. Ces observations sont au nombre de six. Elles ont toutes été recueillies au Val-de-Grâce.

Dans quatre cas, la guérison s'est effectuée après l'intervention chirurgicale; dans les deux autres, les malades ont succombé l'un, à la gangrène de la plaie et l'autre, à la grippe, ou à la septicémie consécutive à l'ouverture des abcès.

L'étude de ces faits a montré à M. Kelsch que la théorie de la métastase pyémique, imaginée pour expliquer la production des abcès du foie consécutifs à la dysenterie ne devait plus avoir cours. Pour lui, les suppurations dysentériques du foie ont des allures spéciales, presque spécifiques; leurs rémissions, leurs paroxysmes, leurs tendances aux récidives et à la chronicité rappellent les traits fondamentaux de la marche de la dysenterie.

Le processus de l'hépatite dysentérique évolue suivant deux modes un peu distincts dans la forme, mais très analogues dans le fond.

Dans l'un, la lésion débute par l'apparition, au sein du parenchyme hyperhémié, de nodules résultant de la tuméfaction des cellules hépatiques et de l'accumulation de leucocytes dans le réseau capillaire. Ces nodules se nécrosent dans leur partie centrale et se ramollissent par une sorte de fonte fibrineuse, rappelant la formation du thrombus blanc. Tôt ou tard, il se forme à leur pourtour une zone de tissu embryonnaire qui s'organise en membrane pyogénique; mais l'étude histologique de cette paroi montre que les abcès, une fois formés, conservent le caractère nécrosique qui préside à leur naissance. La membrane pyogénique, en effet, ne fournit pas de pus à proprement parler, mais subit, dans ses couches superficielles, une transformation nécrosique dont les produits désagrégés se mélangent à la lymphe exsudée pour constituer le contenu de l'abcès. La cavité de celui-ci s'agrandit ainsi, d'une part, par cette nécrose superficielle qui use uniformément toutes les surfaces, et, d'autre part, par la formation de petits abcès circonvoisins.

Dans le deuxième mode, qui aboutit à l' « abcès fibreux », on voit se former au sein du parenchyme hyperhémié, non plus une simple accumulation de leucocytes, mais un tissu fibreux plus ou moins chargé de ces éléments. Le nodule ainsi constitué se ramollit à sa partie centrale par un mécanisme qui, suivant la plus ou moins grande vascularité du tissu, rappelle tantôt la formation des abcès précédents, tantôt la fonte d'une gomme syphilitique. Les abcès de cette sorte ont une évolution plus lente.

Ces deux modalités d'évolution éloignent encore l'abcès dysentérique des suppurations banales et le rapprochent plutôt des tumeurs, notamment du tubercule. D'ailleurs, la tuberculose peut développer dans la glande hépatique des abcès froids tout à fait analogues à ceux de l'hépatite dysentérique. Au fond, dans ses caractères essentiels, le processus anatomique de celle-ci est semblable au processus dysentérique lui-même. De part et d'autre la lésion fondamentale est une nécrose, dont la différence, d'ailleurs, dans le foie et l'intestin, tient à la différence de structure des deux organes.

Certains auteurs pensent que la dysenterie doit forcément précéder l'hépatite. Or, il s'en faut de beaucoup qu'il en soit toujours ainsi. Tantôt les déterminations intestinales et hépatiques débutent simultanément; d'autres fois, elles apparaissent à des époques distinctes, et alors c'est tantôt la

dysenterie, tantôt l'hépatite qui ouvre le syndrome; souvent la rétrocession de l'une est le signal de l'entrée en scène de l'autre. Dans une hépatite, en apparence idiopathique, peut survenir transitoirement, quelquefois, dans les derniers jours seulement, un flux dysentérique. De même, le cours de la dysenterie est souvent traversé par des points de côté hépatiques, et, quelquefois, l'autopsie révèle des abcès du foie méconnus pendant la vie.

Pour toutes ces raisons, la théorie de la métastase pyémique ne doit plus être admise; tout démontre, en revanche, que les deux déterminations hépatique et intestinale sont les doubles effets d'une même cause, impressionnant successivement, simultanément ou alternativement, deux territoires bien distincts. Lorsque l'on connaîtra le microbe pathogène de la dysenterie et que l'on aura réalisé expérimentalement avec lui l'abcès du foie, la démonstration aura d'autant plus de valeur. Mais ce microbe reste encore à découvrir. La Bactériologie est à sa recherche depuis une quinzaine d'années; mais les selles dysentériques se refusent à le livrer; elles opposent à ces investigation des obstacles presque insurmontables.

M. Kirmisson lit une étude sur les *luxations spontanées de la hanche au début de la coxalgie*. Il relate l'histoire clinique de cinq petits malades, chez lesquels la luxation s'est produite, trois semaines, un mois, six semaines, deux mois après le début des douleurs, à une époque où il n'existait même que des altérations minimes dans la jointure.

Ici le traumatisme ne jouait aucun rôle dans la pathogénie. Tout porte à croire que l'agent de la luxation était la brusque contraction des muscles périarticulaires.

M. Kirmisson estime que la méthode de traitement qui paraît mériter la préférence est la méthode de douceur.

Après anesthésie générale complète, on commence à exercer une série de mouvements alternatifs de flexion et d'extension, d'abduction et d'adduction, puis on arrive graduellement à des mouvements de plus en plus étendus de circumduction au cours desquels la tête du fémur réintègre d'ordinaire sa place habituelle dans la cavité cotyloïde.

Cette réduction persiste, et c'est là le caractère principal qui différencie ces luxations soudaines du début de celles qui surviennent dans les périodes avancées de la coxalgie.

BIBLIOGRAPHIE

BIBLIOGRAPHIA MEDICA (*Index medicus*). — Recueil mensuel, avec Classement méthodique de la Bibliographie internationale des sciences médicales. — Institut inst. de Bibliographie scientifique, Paris, 1900 (n° 1 et 2, janvier et février).

Les n° 1 et 2 (janvier et février 1900) de la *Bibliographia medica*, édition française de l'*Index medicus*, viennent de paraître. Ce recueil est publié à peu près dans les même conditions que l'édition américaine, si appréciée des bibliographes, c'est-à-dire qu'il est rigoureusement international, et qu'il contient les titres de presque tous les travaux de médecine de tous les pays.

Ce nouvel effort en faveur de la science médicale, tenté par l'*Institut international de Bibliographie scientifique*, est donc calqué sur ce qui a été essayé, il y a vingt ans déjà, par les maîtres bibliographes des États-Unis. Au demeurant, cette seconde tentative ne diffère de la première que par des perfectionnements de détail; mais ces perfectionnements sont nombreux et importants. Organisée avec des moyens plus perfectionnés, elle doit, évidemment, mener au moins à un résultat analogue. De plus, comme l'on pourra profiter de l'expérience acquise et disposer de précieuses ressources qui faisaient défaut en Amérique, tout fait présager qu'on parviendra plus vite au but souhaité.

Le numéro paraît le 15 de chaque mois : il contient la Bibliographie internationale médicale du mois précédent, c'est-à-dire environ trois à quatre mille indications bibliographiques. Le volume annuel renfermera, en conséquence, de cinquante à soixante mille titres, qui seront classés méthodiquement, conformément aux données résumées dans la Préface, qui a paru en tête du numéro de janvier 1900. Le *Classement méthodique*, pour faciliter les recherches ultérieures, est toujours poussé aussi loin que possible. A la fin de chaque année, une table alphabétique par noms d'auteurs complète sera annexée à une table analytique générale.

Les fondateurs de la *Bibliographia medica*, continuation de l'*Index medicus*, qui ne paraissait plus depuis six mois, ont voulu en confier la direction matérielle à M. le Dr Marcel Baudouin, qui depuis longtemps dirige le mouvement bibliographique médical en France. Il a pour titre à cette lourde charge d'avoir le respect et l'amour de la Bibliographie, et quelque compétence, grâce à vingt années passées au milieu des livres et des journaux de Médecine et de Science.

CLINIQUES CHIRURGICALES DE L'HÔTEL-DIEU ; par **S. Duplay**. — Paris, Masson et Cie, 1900.

Ces cliniques chirurgicales, recueillies et publiées par les Drs Maurice

Cazin et S. Clado, forment la troisième série des cliniques de l'Hôtel-Dieu.

L'auteur envisage nombre de questions intéressantes pour le chirurgien, soit au point de vue de la pathogénie, soit à celui du traitement.

L'ouvrage est divisé en six chapitres. Dans le premier chapitre, pathologie générale, M. Duplay étudie la gangrène par embolie et les luxations spontanées.

Dans le second chapitre, tête et cou, sont exposés : la déchirure traumatique du tympan, le diagnostic des ulcérations de la langue, les fistules salivaires de la parotide et du canal de Sténon, l'enchondrome de la parotide, le goître parenchymateux et le rétrécissement cancéreux de l'œsophage.

Le troisième chapitre, thorax et abdomen, comprend l'étude d'une variété rare de kystes dermoïdes présternaux, et une leçon intéressante sur le traitement de la péritonite tuberculeuse.

Dans le chapitre IV, réservé aux affections des organes génito-urinaires, l'auteur étudie les abcès de la fosse lombaire, les fistules vésico-intestinales, l'ectopie testiculaire inguinale, le traitement du varicocèle, la déchirure complète du périnée et l'urétrocèle vaginale.

Enfin, les deux dernières parties sont consacrées à certaines affections des membres, et une clinique très importante est réservée aux paralysies du membre supérieur consécutives aux luxations de l'épaule.

A. Gosset.

La Chirurgie de l'Oreille; par **C. Astier** et **J. Aschkinasi**. — Octave Doin, Paris, 1900.

De nombreux travaux récents ont montré l'importance de la chirurgie de l'oreille moyenne et ont mis tous les chirurgiens à même de pratiquer l'ouverture de la mastoïde. Mais la mastoïde ne constitue pas à elle seule toute l'oreille. Aussi a-t-il paru intéressant aux auteurs de présenter en un seul ouvrage l'étude des opérations auriculaires, de faire, en un mot, « la chirurgie de l'oreille ».

Dans cet ouvrage clair, méthodique, chaque chapitre est précédé d'un utile aperçu anatomique et physiologique. L'anatomie de la caisse, émaillée de détails empruntés à Chiuccini, de Florence, est particulièrement intéressante.

Ce sont d'abord les opérations à pratiquer sur le pavillon qui sont présentées au lecteur, puis celles à pratiquer sur le conduit auditif externe. Parmi ces dernières, en ce qui concerne les sténoses dues aux exostoses volumineuses, les auteurs recommandent l'opération de Schwartze.

Suit l'étude de la paracentèse du tympan, de la myringotomie, de la myringodectomie. Celle-ci ne sera pratiquée que dans les cas où la perception osseuse est normale ou diminuée d'une façon insignifiante; la méthode de choix est la galvanocaustie.

Les indications et contre-indications de l'emploi de tympans artificiels sont bien posées. Les meilleurs de ces tympans, ceux de Toynbee et de Yearsley, ont des inconvénients qu'évitera la myringoplastie.

Enfin, après avoir longuement traité de la mobilisation, de l'excision des osselets, du cathétérisme et du cathérisme de la trompe, les auteurs décrivent d'une façon aussi simple et compréhensive que complète, les opérations rétro-auriculaires : l'opération de Stacke, celle de Schwartze, dont les indications bien discutées sont nettement formulées, l'opération radicale, dont les soins consécutifs, — soins desquels dépend le succès de l'opération, — font l'objet de plusieurs pages. J. Mouchotte.

Pratique de la Chirurgie courante; par le Dr **Marius Cornet**. Préface du professeur Ollier. — F. Alcan, éditeur, Paris, 1900.

Ce livre, dit le professeur Ollier dans la préface, est appelé à « rendre les meilleurs services à tous les praticiens, et en particulier à la classe nombreuses des médecins éloignés des grands centres. »

L'auteur émet d'abord des considérations générales sur l'*opération* et ses temps obligés (asepsie, anesthésie, hémostase, etc.), puis il passe rapidement en revue la technique des appareils d'immobilisation couramment employés, et aborde la pathologie des membres, éliminant de ce chapitre les fractures, dont la thérapeutique est *discutée* (clavicule, rotule), afin de ne pas être obligé à se contenter d'exposer une série d'opinions souvent contradictoires sur la suture osseuse, l'immobilisation, le massage.

Pour les résections et les amputations, il renvoie aux ouvrages spéciaux.

Les opérations d'urgence, nécessitées par les lésions du crâne et de la face, par les plaies du cou, les corps étrangers de l'œsophage et des voies aériennes sont décrites. La pratique du tubage et de la trachéotomie est longuement et méthodiquement établie.

Au thorax, le traitement des fractures de côtes, des plaies pénétrantes, la paracentèse, la pleurotomie comportent assez de détails pour permettre au praticien de trouver dans le manuel « les moyens de parer aux accidents les plus graves qu'une intervention immédiate peut seule conjurer ».

La chirurgie abdominale, nécessairement incomplète, se recommande par quelques opérations de la plus fréquente pratique : hernie, étranglement.

Suit la pathologie génito-urinaire. Là le cathétérisme, les lavages vésicaux, les instillations, le traitement des rétrécissements uréthraux et de leurs complications sont exposés clairement et rationnellement.

Enfin, la description des injections intra-utérines, du curettage, du traitement des métrorragies mettent en mesure qui le veut, de faire les opérations gynécologiques de la clientèle journalière.

Comme le dit le professeur Ollier, ce livre constitue « une œuvre exclusivement pratique, sans hors-d'œuvre théorique, qui répond exactement à son titre et atteint parfaitement son but, qui est de guider le praticien dans l'exercice de la chirurgie telle qu'on doit la comprendre et la pratiquer aujourd'hui ». J. Mouchotte.

Les Adénopathies tuberculeuses chirurgicales; par le Dr **Gaston Bouvet**. — **Steinheil, édit., Paris, 1900.**

Le travail de M. Bouvet comprend deux parties : l'une a trait à la pathogénie, l'autre au diagnostic des adénopathies tuberculeuses.

L'infection tuberculeuse ganglionnaire par la voie sanguine est exceptionnelle. Dans la majorité des cas, c'est une infection du système lymphatique. Le bacille pénètre par traumatisme, inhalation ou ingestion, causant ou non des lésions spécifiques à son point d'entrée. L'auteur cite à l'appui des expériences anciennes à côté d'expériences personnelles.

Un chapitre est consacré à l'étude des tuberculoses « adéno-osseuses », où l'infection va de l'os au ganglion par les lymphatiques ou par les tissus, de proche en proche. L'auteur termine la pathogénie en étudiant la propagation de ganglion à ganglion et réfute l'opinion des auteurs qui considèrent les adénopathies externes comme consécutives aux adénopathies médiastinales.

Le diagnostic avec les adénites banales se fait par l'*inoculation*. La syphilis s'associe parfois à la tuberculose, et la part de chaque infection est difficile à délimiter. A côté de l'épithélioma qui se distingue aisément, les tumeurs primitives sont faciles à confondre avec les adénopathies tuberculeuses. Entre la pseudo-leucémie vraie et la tuberculose à forme pseudo-leucémique, il faudra, pour être fixé, employer l'examen microscopique, bactériologique et l'inoculation.

G. Alexandre.

NÉCROLOGIE

M. le Dr Octave HERPIN (de Tours).

Né en 1849, M. le Dr Herpin, après avoir commencé ses études médicales à Tours, subit avec succès les concours de l'externat et de l'internat des hôpitaux de Paris en 1872, et fut reçu en 1876 avec une thèse inspirée par Gosselin (*Sur le traitement des abcès post-puerpéraux du sein*. Paris, 1876, n° 473). Nommé professeur suppléant de pathologie externe à l'École de Médecine de Tours, il fut attaché à l'hôpital de cette ville en qualité de chirurgien en 1879, et de chirurgien en chef en 1891. En 1893, il devint titulaire de la chaire de pathologie externe, qu'il occupa jusqu'à sa mort.

Ce fut un travailleur assidu, d'un caractère réfléchi et tenace. Atteint d'une maladie dont il prévoyait le dénouement, M. le Dr Herpin supporta avec la plus grande résignation les plus cruelles souffrances.

M. le Pr M. H. SAXTORPH (Copenhague).

M. le Professeur Mathias Hieronymus Saxtorph, dont on annonce le décès (14 mars 1900), est le fils et le petit-fils de deux accoucheurs célèbres, Johan Sylvester et Mathias Saxtorph. Lui-même s'est distingué dans le domaine chirurgical, qu'il a enrichi de plusieurs œuvres très importantes.

Né le 26 octobre 1822 à Copenhague, il y a accompli toute sa carrière. Mais, comme plusieurs de ses collègues, et dans un esprit qu'on ne saurait trop louer, il fit un voyage d'études à l'étranger, d'où il rapporta une foule de notions qui devaient profiter dans son pays à la pratique générale.

Revenu dans sa ville natale, il fut nommé en 1855 Lecteur de chirurgie, et, en 1862, Professeur ordinaire. De 1866 à 1885, il fut chirurgien en chef à l'hôpital royal de Frédéric, puis professeur de clinique chirurgicale. A l'occasion du jubilé de l'Université d'Edimbourg, en 1884, il reçut le titre envié de « Docteur honoraire ».

Ses principaux travaux sont : *Klinisk Chirurgie* (Forelaeninger for Studirende ved Kjoebenhavns Universitet). Kjoebenhavn, Hegel (Son, 1877-9, 8°), ouvrage qui constitue un très intéressant traité de clinique, où l'auteur a rapporté, d'une façon remarquée, les résultats de son observation minutieuse et de sa longue pratique; et *Chirurgiske Foreläninger*, 1882-3 (Supplement til *Clinisk chirurgi*). Kjoebenhavn) J. Jœrgensen C°), 1883, 8°, 1. l., 112 p.; — 1884-5 (Suppl. til *Clinisk chirurgi*); — *Ibidem*, 1886, 8°, 92 p., 1 l.) ouvrage conçu avec la même méthode et la même compétence.

M. le Pr HOFMOKL (Vienne).

On annonce également le décès, à soixante ans, à Vienne, de M. le professeur Hofmokl (Johann H.) (de Vienne), où il fut élève de Dumreicher.

Né en 1840 à Breslau (Galicie), il fit ses études, comme beaucoup de jeunes gens d'Autriche à cette époque, dans la capitale de ce pays et il s'y fixa définitivement. Reçu à Vienne, en 1865. Assistant à la clinique chirurgicale dès 1868, docent en 1871, médecin en chef à l'hôpital des enfants en 1873, « premier médecin » à Rudolfs Spital (Primarartzt) en 1881, il fut nommé professeur de chirurgie en 1885. En 1898, il avait succédé au Dr Dittel, à Allgemeine Kraukenhaus.

Ses travaux, qu'il a surtout publiés sous forme d'articles dans divers journaux de Vienne, sont innombrables, et témoignent de sa compétence profonde en pratique chirurgicale, de son talent d'observateur et d'opérateur bien au courant des progrès de l'art chirurgical.

Il a également, comme œuvre personnelle, une technique aussi irréprochable que possible.

La bibliographie de ses travaux comprend environ deux cents articles sur les sujets les plus divers. Contentons nous de citer, parmi les plus anciens: *Ueber Beugungs Ankylose* (1870); — *Jahr. der kl. Dumreicher* (1872); *Ueber permanente Extension* (1873); *De la résection du maxillaire* (*Wiener med. Jahrb.*, 1871); — *De la formation des cals* (ibid , 1874); — *Des rapports de la pression sanguine dans la grande et petite circulation* (ibid., 1875): — *Du Spina bifida* (ibid., 1878). — *Hernie étranglée* (1878); — *Suture de la vessie* (1880); *Chirurgie de la Plèvre* (1883); — *Déchirure de la vessie* (1886); — *Chirurgie des voies biliaires* (1887); — *Résection intestinale* (1889).

Parmi les récents : *Kystes du mesentère, laparotomie, guérison* (*Jahrb. d. Wien. k. k. Krankenanst.*, 1895), Wien u. Leipz., 1897, IV, II, 263); — *Un cas de division transversale du gland* (*Arch. f. klin. Chir.*, Berl., 1897, LVI, 220-222.); — *Déciduome malin et môle vésiculaire* (*Soc. de méd. de Vienne*, 1897, janv.); — *Un cas de diverticule très prononcé de la vessie chez la femme*, (*Arch. f. klin. Chir.*, Berl., 1898, LVI, Hft 1, 202-207); — *Opérations pratiquées sur la vessie pour calculs et corps étrangers* (*Wien. med. Wochenschr.*, 1898, XLVIII, 646-649), etc., etc., etc.

Le propriétaire-gérant : Félix Alcan.

Coulommiers. — Imp. Paul BRODARD.

PLAIES DU RECTUM

Par le Dr QUÉNU,

Professeur agrégé à la Faculté de Médecine de Paris,
Chirurgien de l'hôpital Cochin.

Nous avons publié l'an dernier [1] un mémoire sur les plaies de la portion péritonéale du rectum; nous croyons utile de reprendre aujourd'hui dans leur ensemble l'étude des lésions traumatiques intéressant la portion terminale du gros intestin.

Nous les diviserons en deux groupes, le premier comprenant les plaies par instruments piquants, tranchants et contondants, le second les plaies par armes à feu.

1° Plaies par instruments tranchants, piquants et contondants.

Dans la grande majorité des cas, le corps vulnérant pénètre par la région ano-périnéale, tantôt s'introduisant d'emblée dans le rectum par l'orifice anal, tantôt ne l'abordant que par effraction, après avoir traversé au préalable les fosses ischio-rectales ou la région coccygienne.

Nous laisserons de côté les blessures du rectum faites involontairement par un chirurgien au cours d'opérations sur la vessie, sur l'urèthre ou sur le vagin.

Toute une catégorie de plaies du rectum sont occasionnées par des instruments introduits dans l'intestin dans un but thérapeutique : des blessures par canules de seringues ou d'irrigateurs ont été mentionnées par Dieffenbach [2], Chassaignac, Nélaton, etc.; plus récemment Nordmann [3] en a rapporté des observations terminées par la mort. Dans d'autres cas, la perforation rectale est consécutive à l'introduction d'une sonde ou d'une bougie dilatatrice : cette perforation est considérablement favorisée par l'altération des parois rec-

1. *Revue de Chirurgie*, janvier 1899.
2. Dieffenbach. *Journal für Chirurgie und Augenheilkunde.*
3. Nordmann. Th. Bâle, 1887.

tales et il ne faut pas souvent une grande violence pour la produire : il en est du rectum comme de certains utérus atteints de métrite que traverse si aisément la curette. Nous avons observé une de ces perforations chez un malade atteint de rectite chronique spécifique; un stagiaire, chargé de faire des lavages d'eau oxygénée, se servit d'une sonde en gomme, perfora le rectum à sa partie supérieure, ou plutôt l'anse sigmoïde, et injecta sa solution dans le péritoine [1]. Sands [2] rapporte l'observation d'un homme de quarante-cinq ans, dont le rectum fut perforé par une bougie de gutta-percha qu'enraidissait un ressort de montre. On peut en rapprocher des cas de Parks [3] et de Moffat [4], où la perforation du rectum rétréci fut également occasionnée par une bougie. N'oublions pas enfin l'observation classique d'Ashton, nous disant qu'il existe au musée de Saint-Bartholomew's Hospital une pièce (16e série, n° 36) extraite d'un malade dont la mort fut occasionnée par une perforation rectale à la suite d'une injection d'une pinte de gruau au moyen d'une seringue métallique. Nous sommes convaincu que des faits analogues ont été plus communément observés qu'on ne pense et que ne semble l'indiquer la littérature médicale.

Nous avons été jadis, pendant nos études, témoin de deux cas de morts rapides survenues chez des cancéreux du rectum à la suite d'injections intra-rectales.

D'autres blessures du rectum résultent d'attentats criminels, tel le cas de Deubel [5], où une fille de quatorze ans fut violentée par deux garçons qui lui introduisirent un pieu pointu dans l'anus, ce dont elle mourut, ou d'actes vésaniques, comme chez le malade de Moses Collins [6] qui (étant idiot et épileptique) se déchira avec les doigts le rectum et le périnée pour se guérir d'une obstruction imaginaire.

Nous renvoyons aux traités de médecine légale pour tout ce qui concerne la pédérastie.

Les plaies du rectum et de l'anus les plus communes sont de causes accidentelles [7]; quelques-unes ont été produites par des coups de cornes de taureau [8]. La plupart succèdent à des chutes d'un lieu

1. *Revue de Chir.*, janv. 1899.
2. *Transact of Path. Soc.*, 1844, vol. 16, p. 160.
3. Parks. *Lancet*, 833-34, vol. I, p. 859.
4. Moffat. *Med. surg. Reporter*, 1864, vol. XII, p. 183.
5. Deubel. *Woch. f. d. Ges. Heilk.*, Berlin, 1837, p. 391.
6. Moses Collins. *Med. Rec.*, N. Y., 24 mai 1890, n° 21, p. 588.
7. Les blessures de guerre par armes blanches sont excessivement rares (Legouest, *Traité de Chirurgie d'armée*, 1892, p. 432; — Gundrum. *Detroit Lancet*, 1879-80, vol. III, p. 148).
8. Ashton, *loc. cit.*, p. 334. — Fuller. *Boston med. a. surg. Journ.*, 1837, vol. XVI, p. 105.

plus ou moins élevé sur des pieux ou des manches d'outils fichés en terre; ce sont des plaies par empalement; il est curieux de noter que nombreux sont les cas d'empalement par chute d'une meule ou d'un tas de foin sur le manche d'une fourche (Observations de Taylor [1], de Van Hook, de Gillespie, de Robert Smith, Hœcker, Gott, Draper, Tounley, Blick [2], etc.).

Dans d'autres cas, l'empalement se fit sur un pied de chaise ou de tréteau, sur un fusil [3], sur un manche à balai, sur le manche d'un marteau de forgeron [4], etc.; à titre de raretés nous signalons les observations de Compton [5] et d'Hamilton [6] : « Un homme de vingt-quatre ans, tombant en arrière sur une tige de blé coupé, la tige fit une plaie à un pouce et demi de l'anus et traversa le rectum un pouce et demi plus haut »; un garçon de seize ans, chassant des lapins dans un champ dont le blé avait été coupé, tomba à la renverse sur le chaume, dont la pointe lui entra dans le rectum à une distance de trois pouces et demi de l'anus; plus curieux encore est le fait de Kurella und Schaum [7] : « une jeune femme dansant avec son cavalier fut enlevée très haut, puis retomba sur un homme voisin qui tenai une canne; celle-ci entra dans le rectum à un pouce et demi ».

Il y a peu de chose à dire sur l'âge ou le sexe des blessés; un grand nombre sont jeunes : douze ans (Gott), treize ans, (Van Hook), seize ans (Hamilton), quinze ans (Woodbury). La plupart sont des adultes de trente à cinquante ans. La grande majorité des blessés sont du sexe masculin (47 sur 59 dans la statistique de V. Hook).

ANATOMIE PATHOLOGIQUE.

D'après les données étiologiques, on devine que la pénétration intra-rectale s'accomplit avec une certaine violence, le corps pesant du blessé venant de lui-même s'empaler d'une certaine hauteur et avec une certaine vitesse; aussi ne faut-il pas s'étonner de voir l'agent vulnérant déterminer parfois des lésions très profondes, quelque mousse et arrondie qu'ait été l'extrémité du bâton ou de l'outil.

Il nous paraît capital de prendre comme base fondamentale de classification pour l'étude clinique et thérapeutique le fait anato-

1. *The med. Record*, 1871, p. 228.
2. Gillespie, etc., cités par Van Hook. *Medicine, a monthly journal of med. a. surg.*, Detroit, juin 1896, vol. II, n° 6.
3. André, *Arch. de med. et de pharm. milit.*, 1890, vol. XV, p. 365.
4. Th. Heath. *Lancet*, 1887, vol. II, p. 1110.
5 et 6. Cité par Van Hook.
7. *Auf zu Beobacht. a. d. gericht. Aerzne*, 1787, vol. VI, p. 54, cité par Van Hook.

mique de la blessure ou de l'intégrité du péritoine : nous diviserons dès maintenant les plaies ano-rectales en plaies de la portion non péritonéale et plaies de la portion péritonéale du rectum.

Les premières sont incontestablement les plus communes, sans qu'on puisse toutefois établir une proportion rigoureuse, car un grand nombre, en raison de leur insignifiance, n'ont certes pas été publiées.

Plaies de la portion non péritonéale. — Tantôt l'agent vulnérant s'introduit dans l'anus, puis, après un certain trajet intra-rectal, perfore les parois de l'intestin ; tantôt il perfore la peau sur les côtés de l'anus ou dans l'espace ano-coccygien, et secondairement pénètre dans le rectum ; en d'autres termes la blessure ano-rectale a lieu de dedans en dehors (1er cas) ou de dehors en dedans (2e cas).

Le premier cas est le plus fréquent et on peut admettre avec Van Hook que dans les chutes sur un corps étranger les cuisses agissent comme des surfaces dirigeant le corps étranger vers l'espace inter-ischiatique, puis, que la ceinture osseuse ischio-pubio-coccygienne tend à le porter vers le milieu de l'espace, c'est-à-dire vers l'anus. Une fois dans le rectum, le corps vulnérant peut être arrêté par un repli de la muqueuse [1].

Mais nous estimons avec Van Hook, qui a fait entreprendre à deux de ses élèves des expériences sur ce sujet, que la direction de l'objet introduit a plus d'importance que le reste et que la véritable cause d'arrêt qui limite au petit bassin la course de l'agent vulnérant, est le promontoire sacro-vertébral.

Le corps vulnérant introduit dans le rectum peut se borner à contusionner la muqueuse ou la déchirer, ou bien encore traverser toute l'épaisseur des tuniques rectales ; il s'agit presque toujours de plaies contuses ; cependant la plaie peut être à bords nets, spécialement dans les cas de blessures par fragment de vase de nuit en porcelaine.

Esmarch a donné des soins à un enfant qui de cette façon s'était sectionné presque entièrement le sphincter anal.

Le siège de la plaie rectale par empalement n'est pas souvent mentionné avec une grande précision : il semble cependant que la paroi antérieure soit de beaucoup le plus souvent atteinte, ce qui nous explique la fréquence des complications vésicales dont nous allons incessamment parler.

Les dimensions de l'ouverture varient d'un doigt à plusieurs

1. Esmarch et Nordmann font jouer ce rôle important au repli situé à 6 ou 8 cent. de l'anus.

doigts. Le corps vulnérant, en effet, ne limite pas toujours son action aux parois du rectum, il peut, suivant sa direction, s'enfoncer plus ou moins dans l'espace ischio-rectal, ou suivre alors plus ou moins haut la face postérieure du rectum [1], ou enfin atteindre sur la face antérieure soit la vessie et la prostate chez l'homme, soit la vessie et le vagin chez la femme. Comme exemple du premier cas, nous pouvons citer les observations de Bryant [2], de Myles [3], Gibbs [4], Meckel [5], etc.

Bryant. — Un garçon de douze ans s'empale sur les barreaux d'une grille. Le barreau pénètre entre l'ischion et l'anus, perfore la face postérieure du rectum, puis la face postérieure de la prostate. Bryant ouvrit la vessie par une taille latérale. Guérison.

Myles. — Chute sur un pied de chaise. Signes de péritonite; issue de gaz par l'urèthre. Une laparotomie démontra au chirurgien que le péritoine était intact. Guérison.

Gibbs. — Un homme de cinquante-huit ans tomba sur un pieu qui entra dans le rectum et perfora la vessie. Le bâton se rompit et resta dans la blessure; hémorragie, passage de l'urine par l'anus. Guérison.

Meckel. — Un pâtre tombe pendant son sommeil, sur un bâton qui pénètre dans le rectum; hémorragie abondante; l'urine passe par l'anus. Guérison.

Chez la femme, les mêmes lésions vésicales s'observent avec déchirure possible de la cloison recto-vaginale; cette cloison peut être, bien entendu, intéressée sans déchirure vésicale.

Dans l'observation du Dr Robert Smith (de Tioga), le manche d'une fourche entra sur les côtés de l'anus, traversa la cloison recto-vaginale et émergea à la vulve, lacérant à peine la grande lèvre gauche.

Nous avons déjà mentionné la rupture possible de l'extrémité du corps vulnérant dans la plaie.

Les lésions observées sont de deux ordres : les unes résultent de la communication anormale établie entre le rectum et la vessie ou le vagin, les autres résultent de l'infection des tissus par le corps étranger souillé dans son passage ano-rectal. Ces lésions d'ordre septique sont diffuses ou circonscrites.

1. Cas de Doser cité par Van Hook : Un fermier tombe d'un arbre haut de 18 pieds, sur un fragment de bois qui s'enfonce dans le rectum, le déchire en arrière dans toute sa hauteur et s'enfonce dans le sacrum, d'où on le dégage avec les plus grandes difficultés.
2. Bryant, *Guy's Hospital*, oct. 1876.
3. Myles, *The med. Press*, déc. 1893.
4. Gibbs, *Buffalo med. a. surg. journ.*, analysé dans *The med. Rec.*, 1871, p. 274.
5. Meckel, in *Arch. f. Prakt. Arz. f. Aerzte*, 1789, vol. I, p. 65, cité par V. Hook.

Nordmann a observé les premières à la suite des perforations par canules. Maintes de ses observations signalent le phlegmon rétro-péritonéal, la para-proctite diffuse, vérifiées à l'autopsie.

Le plus souvent l'inflammation est circonscrite, il se forme un abcès à pus plus ou moins fétide, qui se comporte comme tous les abcès péri-ano-rectaux.

Néanmoins la fistule n'en est pas la conséquence obligatoire, témoin l'observation de Valk.

Une jeune fille de quatorze ans, descendant d'un noyer, se heurta le périnée contre une branche de bois mort. Hémorragie immédiate très abondante. Le lendemain des gaz et des matières s'échappèrent par la plaie. On constata au-devant de l'anus, le long du raphé et le dépassant à droite, une plaie béante allant s'ouvrir sur la face antérieure du rectum en respectant le sphincter. Au vingtième jour, cette plaie était entièrement guérie sans aucune intervention et sans fistule (*Annals of Surgery*, Philad., 1892, t. XVI, p. 90, et *Chir. du rectum*, Quénu et Hartman, vol. I, p. 179).

Plaies de la portion péritonéale [1]. — Le siège de la plaie intestinale est à une hauteur variant de 5 centimètres (Van Hook) à 25 centimètres (Sands). Cette plaie peut siéger très bas, tout en étant pénétrante péritonéale; elle intéresse tantôt le rectum proprement dit, tantôt l'anse sigmoïde (cas personnel). Dans quelques observations il existait deux plaies : l'une sur la face postérieure, l'autre sur la face antérieure du rectum. L'étendue en longueur est notée comme laissant passer un crayon, un doigt, un pouce, deux et trois doigts.

La plaie pénétrante correspond assez souvent au cul-de-sac recto-vésical. Elle peut se compliquer de diverses lésions, en première ligne, de la perforation de la vessie. Le malade de Burnier présentait deux perforations, l'une à 6 centimètres de l'anus, s'ouvrant dans la vessie, et une autre à 8 centimètres de l'anus, s'ouvrant dans le cul-de-sac recto-vésical.

Chez les malades d'Hewett et de Stokes, il existait une plaie du rectum dans la vessie et de la vessie dans le péritoine : ici, par suite, c'est par l'intermédiaire de la vessie que la plaie rectale était devenue pénétrante; ailleurs, après avoir perforé les parois rectales, le corps étranger est allé perforer l'S iliaque en deux points opposés (Lambotte), le grand épiploon (Kurella), le jéjunum et le foie (Poulton), le muscle psoas (Heath), le mésentère et l'iléon (Watson), le mésentère, le diaphragme et le médiastin antérieurs (Chattergee); il a

1. On trouvera un résumé de la plupart, sinon de toutes les observations connues, dans un mémoire précédent (*Revue de Chirurgie* du 10 janvier 1899).

même, dans un cas, déterminé une fracture de côtes (Woodbury). A ces lésions traumatiques s'ajoutent des altérations de nature inflammatoire du côté de la séreuse péritonéale et de l'intestin, si la survie a été assez longue pour donner le temps à ces altérations de se produire.

Le péritoine renferme du liquide séreux, louche, ou purulent, des caillots de sang, du liquide sanguinolent, fétide, des matières fécales plus ou moins solides, et parfois l'extrémité rompue du corps étranger, extrémité de canne (Kurella), extrémité d'un pieu (Fischer), ou le corps étranger tout entier (pierre allongée, Lamb).

Nous avons étudié, M. Branca et moi, dans une série d'expériences sur le cobaye, le chien et le lapin quel est le processus qui préside à la cicatrisation des plaies intestinales [1].

Voici le résumé de nos recherches : de véritables rectotomies étaient faites avec un ténotome introduit dans l'intestin et l'animal sacrifié au bout d'un temps variable.

III

Les plaies de la *muqueuse rectale* apparaissent, avec de faibles objectifs, comme des pertes de substance irrégulières, que comble plus ou moins un caillot fibrineux emprisonnant dans ses mailles des globules blancs, des hématies et des éléments cellulaires plus ou moins dégénérés. Bientôt une fissure apparaîtra; les tissus nécrosés et le coagulum qui recouvrent la plaie sont entraînés avec les matières intestinales; le mort s'est détaché du vif.

C'est la tunique musculaire, c'est la muscularis ou le chorion de la muqueuse qui, selon la profondeur de la lésion, constituent le fond de la plaie. Ce chorion renferme parfois des culs-de-sac glandulaires dont le canal excréteur s'est trouvé détruit par le traumatisme; il ne tardera pas à se transformer en tissu de granulation; des cellules géantes y apparaîtront; des vaisseaux de nouvelle formation l'irrigueront vers le cinquième jour.

Les lèvres de la plaie sont formées de part et d'autre par la muqueuse, mais ce n'est pas le chorion, coupé net, qui constitue les bords de la perte de substance. C'est la muqueuse elle-même qui s'éverse comme pour diminuer l'étendue de la surface qu'elle doit régénérer. Une fois la section pratiquée sur la muqueuse et sur les tissus de soutien qui la doublent, on voit se rétracter de part et

1. *Association des anatomistes*, 1re Session, 1899. — *Processus de cicatrisation épithéliale dans les plaies de l'intestin*, par Quénu et Branca.

d'autre les tractus conjonctivo-élastiques qui sont normalement tendus. La muqueuse qui, elle, présente des plis, ne suit pas ce mouvement de retrait, car elle n'adhère que lâchement aux tissus sous-jacents. Elle forme donc deux lambeaux flottants. La face profonde de ces lambeaux retombe, comme un tapis de table, sur la surface de section du chorion qu'elle recouvre; leur face superficielle forme un feston qui regarde par sa convexité le fond de la perte de substance.

Les jours qui suivent, les épithéliums de la muqueuse se propagent à chacune des lèvres de la plaie; ils tendent à gagner la ligne médiane où ils se fusionnent.

Les forts grossissements permettent de reconnaître que les épithéliums cicatriciels, toujours disposés en une seule assise, font suite sans interruption aux épithéliums de la muqueuse rectale dont ils procèdent; ils se continuent donc indifféremment soit avec les éléments de revêtement, soit avec les éléments qui tapissent les parois glandulaires : les uns comme les autres prennent part au travail de cicatrisation. Ajoutons que la bande cicatrisante se présente sous deux aspects : tantôt c'est un véritable plasmode, c'est-à-dire une nappe protoplasmique où les noyaux sont disposés à la file les uns des autres, sans qu'on puisse distinguer, autour de chacun d'eux, la trace d'une limitation cellulaire; tantôt, au contraire, les cellules sont nettement circonscrites. Elles sont de forme aplatie ou de forme cubique; en pareil cas, leur pôle libre s'accentue parfois en un feston convexe; la lame qu'elles constituent est dentelée à sa surface.

Plus tard, vers le huitième ou neuvième jour, chez le cobaye, l'épithélium régénéré se montre régulièrement cylindrique. On y peut trouver, çà et là, interposées, des cellules caliciformes, plus petites d'ailleurs que celles de la muqueuse saine. Il se produit donc dans la bande de cicatrisation des modifications secondaires qui portent sur la forme et la fonction des éléments constituants. Nous devons ajouter, toutefois, que jamais nous n'avons observé de néoformations glandulaires, mais peut-être n'avons-nous pas étudié des cicatrices épithéliales assez anciennes pour affirmer que de telles formations sont incapables de se régénérer.

L'épithélium cicatriciel de la muqueuse rectale peut encore édifier des bourgeons épithéliaux, qui font saillie dans la lumière intestinale. Ils sont de petite taille, plus ou moins nettement pédiculés et constitués uniquement par l'agglomération d'une dizaine de cellules épithéliales. Ils ont l'aspect que révèlent parfois les végétations épithéliales qui flottent dans les cavités de certains polypes du rectum.

IV.

Un dernier point méritait examen. Il s'agissait de savoir comment se fait le *raccord de deux épithéliums cicatriciels, l'un d'origine muqueuse, l'autre d'origine cutanée.* On pouvait penser, de prime abord, que c'est par des transitions insensibles que s'unissent la muqueuse intestinale et le tégument externe. Il n'en est rien, comme nous le montrera l'examen de l'anus artificiel [1].

Nous avons ouvert le côlon et suturé sa muqueuse à la peau. Nous avons créé, en un mot, un anus contre nature. Puis, au bout d'un temps variable, nous avons excisé la marge de cet anus et pratiqué des coupes radiaires qui comprennent à la fois la peau de l'abdomen, l'orifice intestinal et la muqueuse colique.

Cette muqueuse présente des glandes tantôt atrophiées, tantôt hypertrophiées; en pareil cas, ces glandes sont deux ou trois fois plus longues qu'à l'état normal. Leurs parois sont presque partout au contact; le chorion qui les sépare est exclusivement formé de cellules rondes.

L'orifice intestinal est linéaire; il est représenté par une fissure étroite et superficielle, le long de laquelle s'accolent sans s'unir la muqueuse intestinale et la peau. Les deux organes, en effet, se mettent au contact, mais il ne s'établit aucune continuité entre leurs épithéliums; d'un côté, c'est une cellule cylindrique qui s'arrête brusquement et appartient soit à un tube glandulaire, soit au revêtement de la muqueuse; de l'autre, c'est le tégument externe avec ses multiples assises. Nous rapprocherons ce fait d'une observation de MM. V. Cornil et P. Carnot; sur une pièce expérimentale de M. René Marie, ces auteurs ont vu s'accoler l'épithélium de la vessie et celui de l'intestin. « Il n'y avait d'ailleurs aucune transition dans la forme de ces épithéliums, et à la dernière cellule vésicale typique succédait brusquement la première cellule intestinale, non moins typique. »

Au voisinage de l'anus artificiel qu'il circonscrit, le tégument externe s'est profondément modifié. Il s'est considérablement épaissi et envoie de volumineux bourgeons dans le derme sous-jacent, qui ne possède plus ni glandes ni phanères. Il présente, enfin, la structure des muqueuses dermo-papillaires.

A mesure qu'on s'éloigne de l'intestin, on voit les couches épider-

1. Ces pièces ont été prélevées sur des malades atteints de cancer du rectum et porteurs d'anus iliaques. Elles ont été prises soit aussitôt après la mort, soit au moment de la fermeture ou du rétrécissement de l'anus iliaque.

miques se réduire; elles arrivent à n'être pas plus nombreuses que sur le tégument normal, à quelques millimètres de l'orifice anal. Et à mesure que ce revêtement s'amincit, il change de structure, sa surface présente une couche cornée. Un peu plus loin, il prendra, avec des glandes, les caractères classiques de la peau.

Il y a donc lieu de distinguer, dans la région cutanée de l'anus artificiel, deux territoires concentriques : l'un est interne, c'est la région de bordure où l'ectoderme est de type muqueux; l'autre est externe. Elle est de type franchement cutané et se continue graduellement avec le tégument normal.

a. Zone muqueuse. — Les assises de cellules malpighiennes s'empilent les unes au-dessus des autres. Les cellules basilaires sont cubiques ou cylindriques, les moyennes sont plus ou moins polygonales. Les unes comme les autres sont reliées par des filaments d'union et sont le siège de phénomènes karyokinétiques. Il n'y a aucune ligne de démarcation nette entre ces cellules et les éléments des couches superficielles. Ceux-ci se présentent sous la forme polygonale et sont limités par une ligne nette, très colorable. Leur protoplasma se teint énergiquement. Leur noyau, qui n'a aucun caractère atrophique, est ovalaire, ou refoulé en calotte à l'extrémité d'un espace clair, qui occupe le centre de la cellule. D'aucuns considèrent cet espace clair comme une vacuole, d'autres comme de l'hyaloplasma.

b. Zone cutanée. — Avant d'acquérir les caractères qu'elle présente dans la peau, la couche cornée qui apparait à la limite de la zone muqueuse se montre alternativement mince et épaisse. Là où elle est mince, l'osmium se dépose dans toute son étendue ou seulement à sa face profonde; là où elle est épaisse, la réduction de l'acide osmique se fait sur une nappe qui répartit la couche cornée en deux zones, situées, l'une au-dessus, l'autre au-dessous de la couche colorée en noir par la décomposition du réactif. La couche cornée est formée de grosses cellules, globuleuses ou polyédriques. Ces cellules sont claires. Une zone corticale épaisse et très colorable les limite. A leur centre, on voit un espace incolore qu'occupe un noyau fortement ratatiné. Ce noyau n'est qu'un bloc de chromatine, allongé, comme un bâtonnet, parallèlement à la surface de la peau; il fixe énergiquement, mais sans la moindre élection, les réactifs de la chromatine. Les assises formées par de tels éléments sont supportées par un stratum granulosum. Il s'agit donc là de cellules cornées. La présence d'un noyau rudimentaire, mais constant, n'est pas faite pour écarter cette hypothèse. M. Ed. Retterer, dès 1883, Kœlliker, en 1889, ont conclu à la présence de noyaux dans les

couches cornées, et nous aurons bientôt l'occasion d'apporter de nouveaux faits à l'appui de leurs observations.

Le derme sous-jacent a cet épiderme réparti en deux zones, et presque partout entièrement fibreux. C'est à peine si, par endroits, quelques papilles apparaissent surtout formées d'éléments cellulaires. Ce derme, dont les faisceaux denses courent parallèlement à la surface de la peau, s'arrête court en regard du chorion de la muqueuse colique. Au-dessus de cette tunique, au contraire, il pénètre dans l'épaisseur de la paroi intestinale, il s'insinue entre les fibres de la musculeuse, il les dissocie et s'y substitue plus ou moins complètement. Il y a donc continuité parfaite entre les dérivés mésodermiques de la peau et de l'intestin.

Quant aux fibres élastiques, elles existent dans le chorion, là seulement où l'épiderme est de type cutané. Elles s'arrêtent donc à distance de la ligne de raccord muco-cutanée et là précisément où l'ectoderme de type corné prend le type de l'ectoderme de type muqueux. Et s'il est vrai que dans une cicatrice le tissu élastique est incapable de se régénérer, nous serions conduits à conclure que la région de type dermo-papillaire est un territoire de nouvelle formation. Si ce territoire n'a pas repris les caractères de la peau proprement dite, c'est qu'il s'est trouvé, vraisemblablement, dans des conditions physiologiques nouvelles. Comme la peau du fœtus, comme nos muqueuses dermo-papillaires, il est incessamment baigné par des sécrétions liquides qui hâtent sa desquamation et fait obstacle à l'élaboration d'un épiderme corné, lequel « n'est solide qu'à l'air ».

V

L'étude des cicatrisations de l'intestin nous conduit donc à cette conclusion que le tissu épithélial fait tous les frais de la cicatrisation d'un épithélium. Il y a plus : l'épithélium cicatriciel reproduit toujours le caractère fondamental de l'épithélium dont il procède : il sera donc disposé sur une seule couche, si la plaie intéresse la muqueuse du rectum; il prendra, au contraire, le type pavimenteux stratifié, si la perte de substance qu'il doit combler porte sur la région cutanée de l'anus.

Dans tous ces processus de cicatrisation, d'ailleurs, la régénération est exubérante; elle dépasse son but, qui serait la *restitutio ad integrum* de l'organe lésé. Aussi voit-on les épithéliums végéter et produire des bourgeons pleins qui, au niveau de l'épiderme, s'enfoncent dans le derme sous-jacent, tandis qu'ils viennent faire

saillie dans la lumière de l'intestin, s'ils dérivent de l'épithélium cylindrique.

Le mécanisme de la cicatrisation réside tout entier en un phénomène de glissement. Le glissement, c'est là le phénomène capital, parce qu'il est précoce, parce qu'il est constant, parce qu'il est général. Les processus de division cellulaire le complètent sans doute, mais nous avons dit que les mitoses sont tardives et peu nombreuses : elles ne jouent qu'un rôle accessoire. Quant aux divisions directes, nous n'avons jamais trouvé de figures cellulaires suffisamment démonstratives pour les faire intervenir, sans conteste, dans les phénomènes de cicatrisation.

Nous avons précisé, chemin faisant, comment se fait le raccord du tégument externe et de la muqueuse colique. Le revêtement cutané qui se trouve en bordure, autour de l'orifice anal, subit de ce fait même une adaptation fonctionnelle qui se traduit par une modification de sa structure. Ce revêtement cutané prend le type muqueux, et son derme, que surmontent des papilles, ne contient ni glandes, ni phanères, ni lobules adipeux.

Nous avons noté qu'au niveau de la zone de raccord, le derme cutané se prolonge en quelque sorte dans le chorion de la muqueuse et dans la tunique musculaire; il s'établit donc une fusion entre ces divers tissus. Il n'en va plus de même au niveau des épithéliums : là, plus de transition entre l'épiderme cutané et l'épithélium intestinal qui gardent, l'un et l'autre, leurs caractères typiques; ils s'accolent sans s'unir. Prenons acte de ces faits et sans prétendre en donner une explication, bornons-nous à remarquer qu'au niveau d'une cicatrice on n'observe de continuité qu'entre tissus de même origine blastodermique. Pareille continuité, assurée au besoin par une zone de transition, ne s'observe jamais entre éléments qui viennent au contact, quand ces éléments — fussent-ils des épithéliums — sont issus de feuillets embryonnaires différents.

Symptômes.

Il n'est pas besoin d'insister beaucoup sur les simples coupures limitées à la région anale; ces plaies n'offrent, en somme, rien de spécial dans leur symptomatologie et nous préférons, sans nous y attarder, aborder de suite l'étude clinique des plaies par empalement.

Les symptômes immédiats des plaies par empalement sont éminemment variables : tandis que certains blessés éprouvent à l'instant les plus vives douleurs, deviennent anxieux, s'évanouissent, chez

d'autres, moins gravement atteints, les premiers symptômes se réduisent à peu de chose, à un peu de cuisson, par exemple : un enfant observé par Von Hook, souffre si peu qu'il est en état de retourner seul à la ferme, et pourtant le péritoine a été chez lui perforé. Un enfant de douze ans observé par Gott, après que son père eut retiré l'instrument vulnérant, n'éprouvait qu'une sensation de légère brûlure à l'anus, à tel point qu'il rassurait ses parents sur son état. De même, le malade de Heath, âgé de dix-huit ans, eut la force de faire un trajet d'un mille, ce qui ne l'empêcha pas de mourir quelques heures après.

Il convient d'ajouter que cette accalmie est de peu de durée et que bientôt, au bout de quelques heures, les souffrances s'accroissent et les complications, s'il doit en exister, apparaissent. Nous insistons à dessein sur l'insignifiance possible des premiers accidents, parce que ce calme des premiers instants peut illusionner les assistants et le médecin sur la gravité réelle des lésions. A côté de la douleur locale et abdominale, du malaise, de l'agitation du pouls, l'*hémorragie* externe mérite de prendre place comme phénomène initial, phénomène inconstant du reste, se traduisant par l'issue au dehors de l'anus, d'une énorme quantité de sang[1], ou seulement par le suintement de quelques gouttes; parfois même c'est le toucher digital qui, en ramenant l'index couvert de matières sanguinolentes, avertit qu'une déchirure a été produite à l'intérieur de l'intestin.

L'évolution des accidents ne tarde pas à se caractériser suivant que la plaie a intéressé ou non le péritoine. La séreuse est-elle perforée, le tableau clinique, si bénin qu'il ait été dans les premières heures, ne tarde pas à s'assombrir : les douleurs s'accroissent et s'irradient à tout le ventre, tout en gardant leur maximum d'intensité à l'hypogastre et autour de l'ombilic; le ventre se météorise, le pouls devient petit, fréquent, les traits expriment l'anxiété, la température monte, à moins que la septicémie péritonéale suraiguë n'emporte le malade en hypothermie. Souvent la péritonite s'annonce par ses symptômes habituels, le facies hippocratique, le ballonnement, les vomissements alimentaires et bilieux, le hoquet, et enfin, le collapsus terminal.

La mort est, en effet, la terminaison habituelle des plaies de la portion péritonéale, puisque dans notre mémoire[2], sur 36 observations, nous relevons 27 morts et 9 guérisons seulement. La mort survient d'ordinaire très rapidement : 5 blessés ont succombé dans les pre-

1. Plusieurs livres, dit-on dans l'observation de Teichmann.
2. *Loc. cit.*

mières vingt-quatre heures, l'un d'eux en moins de douze heures; 3 sont morts dans le courant du deuxième jour; 3 dans le courant du troisième; chez deux seulement la mort a été tardive : le huitième jour, chez le malade de Gillespie, à la fin du deuxième jour, chez le malade de Neal.

Dans les cas suraigus, la mort est due plutôt à la septicémie péritonéale qu'à la péritonite. Cependant les lésions de péritonite paraissent se développer assez vite, puisque dans certaines observations avec mort rapide, telles que celle de Watson (mort après 29 heures), la péritonite purulente fut constatée à l'autopsie.

Dans les cas terminés favorablement, la guérison a été parfois très prompte : le jeune malade de Teichmann guérit en quatorze jours; et cependant la pénétration avait été telle qu'on sentait le manche de l'instrument jusque dans l'hypochondre. D'autres ont mis plus longtemps : le blessé de Lamb ne put reprendre son travail qu'au bout d'une année. Lorsque l'agent vulnérant n'a pas ouvert le péritoine, ce sont les phénomènes locaux qui prédominent; la défécation est douloureuse, l'écoulement anal prend une odeur fétide et l'aspect purulent, et la guérison survient avec ou sans fistule. Nous ne devons pas omettre une complication possible de ces plaies, c'est l'atteinte à la fonction sphinctérienne. Chez le malade de Taylor, il persista après la guérison de la difficulté à retenir les matières liquides et de l'incontinence pour les gaz. Parfois même les choses se passent plus simplement encore [1]. Le malade de Winnedge, chez lequel le manche d'une fourche avait pénétré de six à huit pouces, n'eut à supporter que peu de souffrances; le pouls ne dépassa pas 100, la température resta peu élevée, la première garde-robe ne survint que cinq jours après l'accident, il n'y eut ni suppuration ni écoulement, et le blessé quitta son lit le huitième jour. Trois semaines après il était en état de reprendre son travail. Voici, pour les plaies non pénétrantes, un exemple de cas moyen et un exemple de cas léger. Les symptômes ne sont pas toujours aussi bénins, même en l'absence de perforation péritonéale : il me suffit de rappeler les observations de paraproctite diffuse de Nordmann, terminées par la mort, et celles plus anciennes, de Velpeau et d'Esmarch. Le malade de Myles [2] présentait des accidents graves : les yeux excavés, la face cyanosée, l'état de la respiration et du pouls, la fièvre, le ballonnement du ventre et les vomissements, tous ces signes de péritonite faisaient présumer l'existence de la pénétration péritonéale, et pourtant la laparotomie permit de vérifier que celle-

1. Cité par Van Hook.
2. *Loc. cit.*

ci manquait. La réaction péritonéale peut donc, en résumé, exister sans pénétration, par le fait d'une infection de voisinage.

L'infection du tissu para-rectal [1] présente une gravité en rapport avec l'état général du blessé au moment de l'accident, avec l'étendue des délabrements, et enfin avec la précocité du traitement qui a pu ou non s'opposer à l'infiltration stercorale. On sait d'autre part que la virulence du milieu rectal est assez variable chez les individus; elle est telle chez certains malades, et en particulier chez ceux qui sont atteints de cancer de l'intestin, qu'au moindre contact avec le liquide rectal, la plaie se recouvre d'une eschare grisâtre et fétide; il n'est donc pas étonnant que dans certaines conditions, on ait observé dans les plaies du rectum l'infiltration gazeuse dans les tissus (v. *Lancet*, 1860).

Une complication plus fréquente mérite de nous arrêter : c'est la blessure de la vessie.

La blessure de la vessie peut exister avec ou sans pénétration du péritoine; elle trahit son existence par des douleurs rétro-pelviennes, de la dysurie allant jusqu'à la rétention complète, l'issue d'urines sanglantes par l'anus, de sang et parfois de gaz par la sonde urétrale. Le malade de Myles racontait qu'au moment d'uriner, il entendait un bruit semblable à celui que faisait dans la rue la brigade de pompiers. Dans le travail de Bartels [2] sur les blessures de la vessie, on peut relever 78 cas de plaies communes à la vessie et au rectum, mais 60 sur 74 résultent de coups de feu. Sur les 59 cas d'empalement rassemblés par Van Hook, l'ouverture de la vessie est notée 11 fois : 5 fois il y eut en même temps pénétration péritonéale, deux malades seulement guérirent : les six malades atteints de pénétration vésicale sans injure du péritoine guérirent tous.

Nous pouvons être bref sur le diagnostic, si nous renvoyons à notre mémoire de janvier 1899. Rappelons que le fait capital est le diagnostic de la pénétration ou de la non-pénétration péritonéale; il faut pour cela vérifier par la vue et le toucher l'état des parois rectales. Le mieux est de recourir de suite à l'examen direct avec le rectoscope, après anesthésie préalable au besoin. Une fois la plaie reconnue, il faut s'assurer qu'elle intéresse toute l'épaisseur des parois rectales, qu'elle est pénétrante, en un mot. Dans ce but, après un nettoyage suffisant de la plaie, on cherchera si un long stylet

1. Cette infection peut être favorisée par le séjour dans la plaie de corps étrangers, débris de bois et d'écorces, vêtements, etc.

2. Bartels. *Die Traumen der Harnblase. Arch. f. klin. Chir.*, Berlin, 1878, t. XXII, n° 5, 19; voyez également Dr Hensgen. *Deutch. med. Woch.*, 1893, analysé dans *Revue génér. de méd., chir. et obst.*, n° 25, 14 nov. 1893.

mousse s'engage librement à travers la plaie rectale, s'il n'est pas dans la vessie; au besoin on aurait recours à une laparotomie exploratrice. Il semble résulter de là que la blessure vésicale, réduite à elle seule, n'aggrave pas sensiblement l'état des malades, mais qu'adjointe à l'ouverture de la séreuse, elle prend une gravité particulière.

Traitement.

Nous analyserons successivement le traitement des plaies sans pénétration péritonéale et celui des plaies pénétrantes.

Plaies sans pénétration péritonéale. — La première indication est naturellement d'arrêter l'écoulement sanguin s'il est abondant, de faire le nettoyage de la plaie en enlevant les corps étrangers qui s'y trouvent et de la mettre dans les meilleures ou plutôt les moins mauvaises conditions d'asepsie possibles.

Les plaies par instruments tranchants de l'anus et de la partie basse du rectum n'offrent aucune difficulté pour l'hémostase directe; la plaie asséchée et nettoyée, nous ne verrions aucun inconvénient, s'il est appelé tout près de l'accident, à ce que le chirurgien tentât une réparation de la brèche ano-rectale; l'indication s'imposerait, du reste, s'il s'agissait de la cloison recto-vaginale. Lorsque la source de l'hémorragie est élevée, ce dont il est possible de se rendre compte par la rectoscopie (nous n'avons à considérer ici que les plaies de la paroi postérieure, celles de la paroi antérieure devant vraisemblablement être péritonéales et nécessiter une thérapeutique spéciale qu'on lira plus loin), les classiques conseillent l'usage de divers moyens, tels que les injections d'eau froide ou même d'eau glacée, l'application de fragments de glace et surtout la compression. Allingham a même inventé un ingénieux moyen de la faire : il se sert d'une éponge taillée en cône creux et introduite par son sommet jusqu'au dessus de la plaie. Mais à l'intérieur du cône et à son sommet est attaché un fil de soie : au-dessous de l'éponge, on bourre le rectum de tampons d'ouate; en tirant sur le fil, on tend à renverser le cône, dont la base s'applique étroitement sur les parois de l'intestin. Il nous paraît aussi simple, après avoir, à l'aide d'une valve de Sims, vidé le rectum de son contenu, sang et matières fécales, d'appliquer directement sur le point qui saigne de la gaze stérilisée, traversée par un gros drain. Au besoin, en cas de péril menaçant, on suivrait le conseil d'Esmarch, qui préconise la section postérieure du sphincter après anesthésie, afin de mettre plus facilement à découvert la surface saignante. On pourrait auparavant essayer la simple dilatation.

Du reste, le principal danger des plaies ano-rectales est moins dans l'hémorragie que dans l'infection. Il est donc rationnel d'apporter un grand soin au nettoyage de la cavité rectale, et le pansement précédent remplit assez bien ces indications, d'autant que si on juge la plaie profonde on peut faire la toilette intestinale [1] sous le chloroforme après dilatation préalable des sphincters. Nous ne sommes pas autorisé en effet à conseiller préventivement la section du sphincter, à l'exemple de Bégin et de Dupuytren; qu'on parcoure les observations d'empalement rassemblées par Van Hook, on verra que dans les cas de plaies non péritonéales, la guérison obtenue simplement et à peu de frais, a été la règle. Il sera toujours temps au moindre signe local, de débrider largement l'anus et la région phlegmasiée.

La plaie rectale a-t-elle été produite de dehors en dedans, nous serions tenté théoriquement de suivre une conduite un peu différente, de suturer la plaie au catgut par le rectum, si c'est possible, et d'établir un large drainage par l'orifice de la plaie para-rectale. Quoi qu'il en soit, et dans toutes les variétés précédentes, il est commandé de tenir l'intestin au repos par la diète et l'usage à doses fractionnées, de l'extrait thébaïque [2].

Dans les plaies compliquées d'une ouverture de la vessie, on ne saurait trop conseiller l'emploi de la sonde à demeure; les observations prouvent l'efficacité de cette pratique : chez le jeune malade d'Hamilton [3], la pointe d'une tige de blé avait perforé le rectum et la vessie et coupé la paroi rectale, y compris le sphincter, à partir de 1 pouce 1/2 de l'anus; le sphincter externe fut suturé et on mit pendant plusieurs jours une sonde de caoutchouc rouge dans la vessie, puis on substitua à la sonde à demeure le cathétérisme répété. A partir du huitième jour, l'urine ne cessa de passer par l'urèthre. Cette conduite nous paraît nettement préférable à celle de Bryant [4], qui, en présence d'une double plaie rectale, l'une sur la face postérieure, l'autre sur la face antérieure, derrière la prostate, craignant l'ouverture du cul-de-sac recto-vésical et de la vessie, ouvrit la vessie par une taille latérale. Son malade guérit, du reste.

Assurer le libre et continuel écoulement de l'urine est donc l'indication principale. Il est bon d'avouer que des plaies recto-vésicales ont guéri toutes seules.

1. On fera de préférence le nettoyage avec de l'eau oxygénée.
2. De 5 à 8 et 10 centigr., par pilules de 1 centigramme.
3. V. Hook.
4. *Guy's Hospital*, oct. 1876.

Observation de Gibbs [1].

Un homme de cinquante-cinq ans tombe sur un pieu qui entre dans le rectum et la vessie; le bâton s'était rompu et était resté dans la blessure; hémorragie abondante, rétention d'urine, puis passage de l'urine par l'anus; le malade refuse la sonde à demeure. Le 4° jour l'urine reprend son cours naturel par l'urèthre et deux semaines après le blessé allait assez bien pour se livrer à ses occupations.

Plaies pénétrantes péritonéales. — Lorsque la pénétration péritonéale a été nettement établie par la rectoscopie et le cathétérisme de la plaie, nous posons en principe que le traitement qui s'impose est la laparotomie et la suture de la solution de continuité rectale. Sur 36 blessés, 6 ont été laparotomisés, 4 ont guéri, soit une mortalité de 33,3 p. 100. Sur les 29 non laparotomisés, 5 ont guéri, 24 ont succombé, soit une mortalité de 82 p. 100. Mais ces proportions, déjà largement favorables à l'intervention, ne sont pas l'expression exacte de la vérité. La lecture des deux observations de Villard et de Van Hook démontrent à l'évidence qu'elles chargent bien à tort le bilan des interventions.

2° Plaies par armes a feu.

Il faut reconnaître, avec Delorme [2], que si les blessures du rectum ne sont pas rares, elles ont été en revanche peu étudiées. Les seuls documents un peu importants que nous possédions sont dus à Otis et font partie de son œuvre mémorable : l'*Histoire médicale et chirurgicale de la guerre de Sécession.*

Après la description d'Otis, qui porte sur 103 cas, vient comme importance l'article du *Sanitäts Bericht* (guerre de 1870-1871), qui comprend 31 cas.

Nous ajouterons à ces matériaux : 2 cas de Larrey, l'un observé dans les journées de juillet, et l'autre au siège d'Anvers; 18 cas simplement mentionnés dans la statistique médico-chirurgicale de la guerre d'Italie (Chenu, 1869); 29 simplement mentionnés dans le rapport du Conseil de Santé des armées pendant la guerre d'Orient (Chenu, 1865); 3 cas observés à Kelung dans la campagne de Formose (Th. Barthélemy, Montpellier, 1887); 3 faits inédits, obligeamment [3] communiqués par M. le Prof. Nimier, du Val-de-Grâce

1. *Buffalo, Med. a. surg. Journ.*, analysé dans *The med. Record*, 1871, p. 274.
2. *Traité de chirurgie de guerre*, p. 848.
3. Dans ces trois cas les soldats ont été blessés en étant dans l'attitude du tireur à genou.

(campagne du Tonkin), et enfin, quelques cas isolés épars, dans la littérature médicale.

Obs. I. — V... Eugène, 2 mars 1885; balle entrée dans la bourse gauche au dessous de la verge, contusionne le testicule, pénètre dans le bassin, perfore la vessie et le rectum, fracture l'ischion droit et sort à la partie postéro-supérieure de la fesse droite; — pas de perte de connaissance, écoulement sanguin assez abondant; — à l'ambulance : ablation du testicule, opium, constipation pendant quinze jours, puis huile de ricin, selles très douloureuses, sortie des matières et de l'urine par les deux orifices des projectiles. Au bout d'un mois, issue d'esquilles par la plaie de la fesse.

Retraité en avril 1886, fistule uréthro-rectale.

Obs. II. — K. Ben F., 2 mars 1885. Rapatrié le 15 mai avec : 1° Cicatrices à la partie supérieure de la cuisse droite et à la région abdominale (plaie pénétrante ayant donné passage à l'urine et aux matières fécales.

2° Ostéite suppurative du tibia droit.

Obs. III. — F., 3 janvier 1885. Séton des deux fesses : trous d'entrée à égale distance du grand trochanter droit et de la crête iliaque, trou de sortie à la fesse gauche, les premiers jours, sang dans les selles et issue de matières fécales par le trou de sortie.

Novembre 1885. Le certificat de réforme signale deux cicatrices, dont l'une, profonde, adhérente au tissu musculaire, se trouve sur le pli fessier gauche, l'autre siège à la région trochantérienne droite et gêne la marche.

On peut théoriquement admettre que le rectum a chance d'être blessé soit par un projectile traversant la ceinture pelvienne qui le protège, soit par un projectile obliquement dirigé de haut en bas à travers la paroi abdominale antérieure. Mais dans cette dernière hypothèse, la plaie rectale passe au second plan, et son histoire se confond avec celle des plaies pénétrantes de l'abdomen en général. En fait, nous manquons de documents qui nous indiquent d'une manière précise dans quelles proportions les plaies rectales viennent s'ajouter aux plaies du reste de l'intestin. On peut vérifier d'autre part, que dans presque toutes les observations publiées, la cavité abdominale est respectée et que l'entrée du projectile s'est faite au-dessous du plan du détroit supérieur.

Analysons par exemple les 103 cas d'Otis; 46 fois on note expressément une fracture concomitante du pelvis : 11 fois du pubis, 9 fois du sacrum, 4 fois de l'ischion et 4 fois du coccyx. Mais Otis ajoute qu'incontestablement ces fractures sont plus nombreuses encore qu'il n'est noté et que rares sont les blessures du rectum sans lésions osseuses.

Les mêmes conclusions sont données par l'auteur allemand du rapport sur la guerre de 1870-1871. Sur 31 observations de bles-

sures du rectum, 18 seulement sont un peu complètes, et 2 fois seulement la lésion simultanée des os du bassin fait défaut. Une fois la balle traverse la moitié droite du bassin, du trou ovale à la grande échancrure sciatique du même côté (Obs. IX), une fois la balle traverse obliquement le bassin, de la grande échancrure sciatique gauche au trou ovale droit (Obs. XVI).

Sur les trois observations de Barthélemy : une fois la balle pénètre par la grande échancrure sciatique gauche (pas d'orifice de sortie); une fois la balle entre par la grande échancrure sciatique droite et sort par l'échancrure sciatique gauche. Dans le troisième cas enfin, la balle entre encore par une échancrure sciatique d'un côté, pour ressortir par l'autre.

Sur les trois faits inédits de Nimier (campagne du Tonkin), un seul est explicite : la balle pénétra au-dessous de la bourse gauche, fractura l'ischion droit et sortit par la partie postérieure et supérieure de la fesse droite.

Dans une observation de Larrey, relative à un blessé de juillet, le projectile entre par l'aine droite et sort par la fesse gauche. A l'autopsie, on constate avec une perforation de la vessie et du rectum, une fracture du pubis.

Habgood[1] rapporte en 1887 l'observation d'un homme qui, étant assis en tournant le dos à des volontaires en train de se livrer à des exercices de tir, reçut une balle dans la fesse droite. Le projectile entra dans la grande échancrure sciatique droite et émergea à travers le trou obturateur gauche.

C'est enfin à titre de pure exception que nous citons le cas rapporté par Otis [1], d'un officier qui, battant en retraite, le corps fortement penché sur le cou de son cheval, reçut à travers l'anus une balle qui pénétra jusque dans le poumon. Aucune blessure extérieure n'était visible et ce n'est qu'à l'autopsie faite pour l'embaumement, qu'on reconnut la nature de la blessure[2].

En résumé, de ces documents restreints on peut conclure :

1° Que dans la grande majorité des cas, les perforations du rectum par balles s'accompagnent de fractures pelviennes;

2° Dans les cas où la ceinture pelvienne est respectée, la balle passe tantôt d'une échancrure sciatique à l'autre, tantôt d'une échancrure sciatique au trou obturateur du même côté ou inverse-

1. Habgood. *Brit.* M. J., t. II, 1887, p. 1279.

2. Guthrie avait antérieurement à ce cas, affirmé que le rectum peut être blessé, à l'exclusion de tout autre organe du pelvis (Guthrie, *Commentaries on the surgery of the war in Portugal*, 6e éd.).

ment [1]; tantôt enfin, de la grande échancrure sciatique d'un côté au trou obturateur du côté opposé.

Parmi les autres complications des plaies du rectum par armes à feu il faut citer en première ligne la perforation de la vessie.

Bartels [2] nous démontre dans sa statistique (60 sur 74), que la très grande majorité des plaies vésico-rectales résultent de coups de feu. La statistique d'Otis comporte 34 plaies vésicales concomitantes.

Sur les 18 observations allemandes [3], la complication vésicale n'est relevée que deux fois; elle est notée dans l'observation de Larrey [4] et dans deux observations de Nimier.

Symptômes et terminaison. — Un des premiers symptômes est l'hémorragie; l'écoulement du sang peut se faire à la fois par les blessures cutanées et par l'anus; il est susceptible d'acquérir une réelle importance par sa répétition et son abondance, mais les hémorragies secondaires sont de beaucoup les plus graves; c'est par elles qu'ont succombé un certain nombre de blessés (2 dans la statistique allemande, 3 ou 4 dans celle d'Otis).

Les blessures examinées au bout de peu de jours se présentent en général avec un mauvais aspect: le trajet incessamment inoculé, en raison de la communication intestinale ne tarde pas, en effet, à devenir le siège d'une vive inflammation suppurative et gangreneuse.

Les bords des plaies cutanées, mâchés et tuméfiés, livrent passage à de la sérosité louche et solide ou à du pus plus ou moins mélangé de matières fécales, parfois à des gaz et à de l'urine. De vastes cavités se creusent dans la fesse ou dans le creux ischio-rectal, amenant des décollements étendus (ils descendaient jusqu'au creux poplité dans un cas), se compliquant d'infiltrations de gaz et d'urine.

Des symptômes généraux se manifestent parallèlement à ces désordres locaux; ce sont ceux du phlegmon gangreneux.

Les complications septiques sont le plus souvent la cause de la terminaison mortelle; les hémorragies secondaires ne sont, en effet, qu'une de leurs conséquences.

Sur 103 cas, Otis compte 44 morts, soit 42,7 0/0, la plupart à la suite de septicémie par infiltration stercorale ou d'épuisement par suppuration prolongée; 7 des cas mortels se compliquaient de blessure vésicale.

Sur 18 blessures par balles ou biscaïens, pendant la guerre d'Ita-

1. Cas de Fehr. *Behandlung der Schussverletz in allg.*, in *Langenbeck's Archiv*, 1873, Bd. XV, p. 339.
2. *Loc. cit.*
3. Voir p. 588.
4. Déjà citée.

lie, Chenu compte 7 morts; sur 25 par balles ou biscaïens, pendant la guerre de Crimée, le même auteur ne compte que 6 morts. Il est bon d'ajouter que le tableau, fort peu explicite, du rapport de Chenu est intitulé « blessures de la région ano-périnéale » et qu'il peut s'y trouver des plaies en somme superficielles. Sur 31 blessures, la statistique allemande note 15 morts, soit 48,4 0/0. La mort fut déterminée par la suppuration du tissu cellulaire pelvien, la septicémie et la décomposition putride des liquides de la plaie, par la péritonite après ouverture du péritoine (1 cas), ou sans ouverture.

La guérison survient en général assez lentement. Un nombre de malades gardent des infirmités plus ou moins graves et susceptibles d'amener ultérieurement des complications mortelles, telles la fistule vésico-rectale, le rétrécissement du rectum, etc.; chez d'autres ont persisté l'incontinence des matières fécales, des fistules stercorales ou osseuses et une paraplégie partielle (Otis).

Cette simple énumération et le tableau de mortalité (de 42 à 48 0/0) infirment, il nous semble, cette proposition de Delorme[1], que le pronostic est d'une façon générale relativement bénin; tout ce qu'on peut dire, c'est que le pronostic des plaies rectales par armes à feu est beaucoup moins grave que celui des plaies de l'intestin grêle.

Le diagnostic de la pénétration rectale s'établit soit d'après l'issue du sang par l'anus, soit d'après l'issue de matières fécales par les plaies cutanées. Le toucher rectal ramène parfois un peu de sang au bout du doigt et démontre la pénétration; chez le malade d'Habgood, un doigt passé dans la blessure pouvait rejoindre le doigt rectal. Nous renvoyons du reste, pour le diagnostic, à ce qui a été dit plus haut à propos des plaies par empalement.

Traitement. — On peut être appelé à soigner une plaie du rectum par armes à feu à des époques différentes, soit immédiatement, quelques heures après la blessure, soit seulement au bout de quelques jours, alors que les accidents septiques se sont déjà déclarés. Dans ce dernier cas, il n'est pas douteux que l'indication soit d'assurer aux liquides septiques le plus large écoulement possible. Le débridement des plaies, la désinfection du foyer[2], et son drainage; le drainage de la vessie par le cathétérisme à demeure si la vessie est intéressée, le libre écoulement des matières par l'anus, voilà ce qu'il paraît rationnel de réaliser.

Comment convient-il de s'opposer à la stase des matières fécales

1. *Traité de Chirurgie de guerre*, p. 848.
2. L'eau oxygénée est particulièrement recommandable pour ces désinfections.

dans le rectum? Bégin [1], et après lui Dupuytren [2] émirent l'idée d'inciser le sphincter anal quand le rectum est traversé par une balle. Baudens [3] suivit ce conseil, et guérit sa malade. Depuis la même conduite a été suivie par Simon [4], d'Heidelberg, et par Socin. Legouest [5] ne conseille d'y recourir que pour les plaies siégeant au-dessous du sphincter supérieur. Delorme réserve l'incision, ou mieux la dilatation, aux plaies recto-vésicales; Esmarch, au contraire, est favorable à la section sphinctérienne; nous n'avons aucune expérience personnelle pour ce qui regarde le traitement des plaies par armes à feu; nous ne pouvons cependant pas manquer d'être impressionné par les succès obtenus par des chirurgiens qui ont eu recours à la section des sphincters. On ne saurait sérieusement penser à lui substituer la dilatation, dont les effets sont trop temporaires, à moins d'y ajouter l'établissement à demeure d'un gros drain intra-rectal. A ce moyen chirurgical [6], une fois l'évacuation du rectum obtenue, il faut joindre le traitement par l'opium et le régime lacté, qui, en amenant la constipation, diminuent les chances d'infiltration des matières à travers la solution de continuité rectale.

1. *Nouv. élém. de chir. et de méd. opér.*, p. 824 t. I, p. 304.
2. *Leçons orales de clin. chir.*, t. VI, p. 471.
3. *Clinique des plaies par armes à feu*, p. 416.
4. 1er Congrès des chir. méd. allem., Berlin, 1872.
5. *Traité de chirurgie d'armée*, p. 432, édit. 1872.
6. V. *Cathétérisme à demeure du rectum.* Blanco, *Journal des Connaissances médicales*, n° 2, 1867, cité in thèse Barthélemy.

NOTE

SUR L'EMBRYOTOMIE TÉRATOLOGIQUE

Par CH. FÉRÉ

Médecin de Bicêtre.

Dareste a attribué un rôle important aux arrêts de développement de l'amnios dans la production des monstruosités de l'embryon lui-même. « Lorsque, dit-il [1], l'amnios s'arrête dans son développement, tandis que l'embryon continue à s'accroître, il comprime nécessairement les régions du corps de l'embryon sur lesquelles il est appliqué. Cette compression produit des effets très différents ». Ces effets différents sont des atrophies ou des déviations.

J'ai déjà eu occasion de faire des réserves sur ce rôle attribué à l'amnios [2]; la constatation d'une coïncidence n'équivaut pas à une preuve de relation de cause à effet. Si on s'en rapporte aux travaux les plus récents et les plus autorisés, la réalité de cette relation paraît avoir été acceptée avec faveur par les chirurgiens [3]; on s'en sert pour expliquer les malformations les plus diverses [4]. Elle n'était pourtant soutenue par Dareste qu'avec une modestie bien justifiée par l'absence de preuves. « Assurément, convient-il, je ne suis pas en mesure d'affirmer que ces monstruosités ne peuvent se produire que sous l'influence d'une anomalie de l'amnios. Il n'est pas impossible que les mêmes monstruosités résultent de faits primordiaux différents [5] ». Et plus loin [6] : « Il faut ajouter pourtant que, dans certains cas de ces monstruosités que je considère comme produites par la pression de l'amnios, j'ai rencontré cette poche éloignée de l'embryon par l'interposition d'une quantité plus ou

1. C. Dareste. *Recherches sur la production artificielle des monstruosités*, etc., 2e éd., 1891, p. 196.

2. Ch. Féré. *La famille névropathique, théorie tératologique de l'hérédité et de la prédisposition morbides et de la dégénérescence*, 2e éd., 1898, p. 189, Paris, Alcan.

3. Kirmisson. *Traité des affections chirurgicales d'origine congénitale*, 1898, p. IX.

4. G. Vuillaume. *Contrib. à l'étude de l'absence congénitale du tibia*, Th., Lyon, 1899, p. 68.

5. C. Dareste, *loc. cit.*, p. 222.

6. C. Dareste, *loc. cit.*, p. 315.

moins grande de liquide amniotique. Mais j'ai la conviction qu'il y avait eu d'abord, dans tous les cas, application de l'amnios sur certaines parties de l'embryon, et, par suite, compression de ces parties; puis, que le développement de l'amnios avait repris son cours régulier, mais après avoir modifié partiellement l'embryon d'une manière durable ». Si on remarque que l'arrêt de développement de l'amnios non rétréci actuellement ne peut être constaté que par le retard de sa fermeture, qu'il soit hydropique ou non, on peut se rendre compte que toute l'argumentation de Dareste repose sur sa conviction. Il n'est pas douteux, d'après ses propres observations, que les mêmes anomalies et les mêmes déviations peuvent se rencontrer avec ou sans arrêt de développement de l'amnios. Il n'y a pas de corrélation nécessaire entre les deux anomalies, dont la coïncidence peut s'expliquer par un trouble de nutrition commun à l'amnios et à l'embryon.

Parmi les anomalies qu'on est le plus porté à attribuer à une cause extérieure à l'embryon, les sections complètes ou incomplètes peuvent être mises au premier rang. Cependant on peut prouver que ces anomalies peuvent être indépendantes de toute intervention de l'amnios.

Gerlach [1] avait cru avoir obtenu certaines formes de monstruosités doubles en laissant des espaces libres en forme de V ou d'Y sur la région cicatriculaire d'œufs vernis sur tout le reste de l'étendue de leur coquille. Récemment, M. Mitrophanow [2] a trouvé un blastoderme double dans un œuf verni sur sa moitié antérieure. Dans le but de m'éclairer sur la possibilité encore douteuse de provoquer expérimentalement la monstruosité double chez le poulet, j'ai repris récemment les expériences de vernissage par moitié, suivant l'axe longitudinal [3]. J'ai observé des variations de l'orientation de l'embryon; je n'ai rencontré aucune apparence de gémellité ou de monstruosité double, mais un fait tératologique qui ne manque pas d'intérêt.

Grâce à l'obligeance de mon collègue M. Nageotte, je puis en donner une bonne représentation photographique qui me permettra d'abréger la description.

Rappelons d'abord les conditions dans lesquelles l'anomalie a été trouvée. On sait que l'embryon de poulet est en général couché

1. L. Gerlach. *Die Entstehungsweise der Doppelmisbildungen bei den höheren Wirbelthieren*, 1882, p. 115.

2. P. Mitrophanow. *Notes embryologiques et tératogéniques.* (*C. R. de l'Association des Anatomistes*, 1899, p. 196).

3. Ch. Féré. *Note sur la multiplicité des causes des variations de l'orientation de l'embryon de poulet* (*Journ. de l'anat. et de la phys.*, 1900, p. 210).

sur le jaune, perpendiculairement au grand axe de l'œuf; il a la grosse extrémité de l'œuf à sa gauche. Quand l'observateur a placé la grosse extrémité de l'œuf à sa droite, l'embryon a la tête dirigée vers lui, et quand l'embryon est retourné, il regarde l'extrémité pointue de l'œuf, vers la gauche de l'observateur. Il s'agissait d'un œuf verni avec la solution de silicate de potasse du Codex sur la moitié correspondant à la position ordinaire de l'extrémité céphalique de l'embryon. Il a été ouvert après soixante-douze heures d'incubation.

Fig. 1. — Embryon d'un poulet après 72 heures d'incubation. Séparation de la tête et du tronc.

L'anomalie principale (fig. 1) consiste dans la séparation de la tête et du tronc. Il n'existe aucune solution de continuité du blastoderme. La tête, qui ne s'est pas développée normalement, est devenue opaque à cause de la nécrose des éléments qui la constituent, mais le moignon du tronc n'est pas déchiqueté, présente une surface régulière et paraît cicatrisé; du reste, le cœur, qui a battu longtemps après l'extraction de l'embryon, a eu le temps de se déplacer pour coiffer ce moignon. Il s'agit sans aucun doute, d'une séparation antérieure à l'ouverture de l'œuf. L'amnios forme un large sac ovoïde dont on voit le contour bien loin de la solution de conti-

nuité de l'embryon, à la production de laquelle il n'a pu prendre aucune part. Il s'agit par conséquent d'un trouble de nutrition propre à l'embryon, qui a déterminé la séparation de la tête mal développée. Que le vernissage de l'œuf ait joué un rôle dans la production de cette anomalie de développement et de cette séparation, on peut en douter : d'abord parce que ce trouble de développement ne s'est rencontré qu'une seule fois dans 150 expériences d'hémivernissage longitudinal, et ensuite parce que la séparation de l'embryon peut s'observer sans l'intervention du vernissage.

Fig. 2. — Embryon de poulet après 72 heures d'incubation. Anomalies multiples. Division du tronc.

La photogravure suivante (fig. 2) nous montre un autre exemple d'embryotomie tératologique, qui s'est produit dans des conditions toutes différentes. L'œuf avait été exposé accidentellement à des vapeurs de xylol pendant les trois jours qu'avait duré l'incubation. Il s'agit d'un embryon dont les deux extrémités sont manifestement difformes. La tête est atrophiée presque dans toutes ses parties et coiffée par le cœur, qui est resté transparent et battait au moment de l'ouverture de l'œuf. La partie caudale est aussi difforme, on n'y voit pas trace de protovertèbres. Les deux parties sont séparées par un étranglement filiforme. Cependant on voit l'amnios former à ce niveau un large sac et on ne peut pas l'accuser d'avoir agi par compression.

Ces exemples suffisent à montrer que les sections de l'embryon peuvent se produire à l'exclusion de la compression de l'amnios. Je ne veux pas dire que l'amnios n'est jamais coupable; mais, pour pouvoir l'accuser à bon droit, il faut le prendre en flagrant délit, il faut être en mesure de voir, ce qui s'appelle voir, une bride, une adhérence, une constriction qui agisse indépendamment de toute autre cause.

LES FRACTURES DU COL DU RADIUS

Par Albert MOUCHET

Ancien interne des hôpitaux,
Ancien aide d'anatomie des hôpitaux.

Depuis quelques années, mon attention a été attirée sur une variété de fractures assez rare, peu ou mal décrite dans les auteurs classiques et dont j'ai recueilli 11 observations, toutes appartenant à des enfants et toutes contrôlées par la radiographie, sauf une de mon ami le Dr H. Verneuil (de Bruxelles), qui a été vérifiée par l'opération. C'est à l'aide de ces documents rassemblés dans le service de mon excellent maître, M. le Dr A. Broca, à l'hôpital Trousseau, que j'aborde l'étude anatomique et clinique des fractures du col du radius.

Au moment où parut ma thèse sur les fractures de l'extrémité inférieure de l'humérus avec radiographies [1], j'avais observé 5 fractures du col du radius contre 103 fractures de l'extrémité inférieure de l'humérus. Depuis, ma statistique s'est accrue pour l'une et l'autre de ces variétés, mais dans des proportions inégales. A l'heure actuelle le nombre de mes cas de fractures du col radial a plus que doublé (11), et celui des fractures de l'extrémité inférieure de l'humérus a faiblement augmenté (127). Quoi qu'il en soit, les fractures du col radial sont *rares*, puisqu'on n'en rencontre guère que 8 environ contre 100 fractures de l'extrémité inférieure de l'humérus. D'après mes constatations personnelles, elles tiennent le *second rang dans les fractures du coude*, elles sont plus fréquentes que les fractures de l'olecrâne [1], dont je n'ai encore recueilli que 6 observations [2].

Il est vrai de dire que tous ces chiffres s'appliquent particulièrement *aux enfants*, et que la plupart de mes observations de traumatismes du coude ne portent guère que sur des sujets de un an à quinze ou seize ans, mais je dois ajouter que, à part l'olecrâne, les

1. A. Mouchet, Th. doctorat, Paris, déc. 1898, p. 8.
2. Je ne parle pas de l'apophyse coronoïde, dont je n'ai vu qu'une fracture.

autres os du coude sont très rarement atteints de fracture chez l'adulte. La fracture du col du radius est donc, comme la fracture de l'extrémité inférieure de l'humérus, une lésion spéciale à l'enfance. Elle s'est même, dans tous mes 11 cas, montrée à un âge à peu près constant, *entre neuf et douze ans* (4 fois à onze ans et 4 fois à douze ans, etc.). Le fait est intéressant à noter. Passé douze ans, il semble que la fracture du col radial tende à devenir exceptionnelle; au-dessous de neuf ans, surtout vers trois à quatre ans, c'est la luxation incomplète de la tête du radius en avant que l'on a fréquemment l'occasion d'observer [1].

Les garçons, plus turbulents, sont plus exposés à ces fractures que les filles; sur nos 12 observations, nous n'avons qu'une fillette, encore a-t-elle une fracture incomplète.

Quant au côté atteint, il paraît vraisemblable que le droit soit plus exposé; cependant nous avons dans notre statistique une légère prédominance en faveur du côté gauche (6 fois sur 11). Mais nous ne devons pas attribuer à ces chiffres une importance exagérée.

Anatomie pathologique. Étiologie.

L'anatomie pathologique des fractures du col du radius mérite une description détaillée; jusqu'ici les auteurs se sont bornés sur ce point à des renseignements vagues et insuffisants. Il s'agit d'abord de bien définir la variété de fractures que nous étudions ici. *Le col du radius* est cette portion rétrécie, de forme cylindrique, qui supporte la tête du radius et qui est limitée inférieurement par la tubérosité bicipitale. C'est aux fractures atteignant le radius entre ces deux limites, tête d'une part et tubérosité bicipitale de l'autre, que nous bornerons notre étude. Nous écartons de notre description les fissures qui peuvent se prolonger sur le col radial, après avoir atteint primitivement et d'une façon prépondérante, la tête ou le corps du radius.

Avant d'étayer sur nos recherches personnelles une étude anatomique précise des fractures du col du radius, nous rappellerons ce qu'ont écrit les auteurs sur ce sujet.

Quelques-uns, comme *Coulon* [2], *Voillemier* [3], se bornent à dire qu'ils n'ont jamais vu de fracture du col du radius.

Avant eux, *Malgaigne* dans son beau *Traité des fractures et des*

1. Voir plus loin, p. 607.
2. Coulon, *Traité clinique et pratique des fractures chez les enfants*, Paris, 1861.
3. Voillemier, in *Dict. Dechambre*, 1867, t. VII, p. 478.

luxations [1], citait deux cas de fracture du col du radius. Dans un premier cas, il s'agissait d'une fracture comminutive du coude chez une femme de cinquante-sept ans, qui, vers l'âge de trente ans, avait eu le coude fracassé par le choc d'une porte cochère qui s'était refermée brusquement sur elle. On voyait sur la pièce anatomique les détails suivants : une fracture oblique de la trochlée avec écrasement du fragment détaché; un écrasement de l'olécrâne, de la cavité sigmoïde et de l'apophyse coronoïde, un écrasement de l'épitrochlée réunie à l'olécrâne; enfin « la tête du radius était séparée de la diaphyse, à laquelle elle ne tenait plus que par un peu de tissu fibreux ».

Dans un deuxième cas, Malgaigne a observé une fracture de l'olécrâne, de l'apophyse coronoïde, de la tête et du col du radius.

Il ajoute quelques pages plus loin [2] : « *Astley Cooper* a élevé des doutes sur la réalité des fractures du col du radius. J'avais cru pour ma part en avoir observé un certain nombre chez des enfants qu'on avait imprudemment soulevés par le poignet, mais des expériences faites sur le cadavre m'ont démontré qu'il y avait alors subluxation plutôt que fracture... ».

Hamilton [3] dit que la fracture du col du radius, en tant que traumatisme simple, sans complication d'autre fracture ou luxation, est extrêmement rare. Les seules pièces qu'il ait vues sont : une pièce douteuse de la collection du Dr Watt, et une pièce de feu le Dr Mütter (de Philadelphie). « *Velpeau*, ajoute Hamilton, a une fois vérifié sur le cadavre l'existence de cette fracture, mais elle s'accompagnait d'une fracture de l'apophyse coronoïde. *Bérard* avait en sa possession une pièce analogue. » Hamilton cite ensuite trois faits observés personnellement par lui chez des enfants vus deux mois et demi, six mois, quinze mois après l'accident, avec des mouvements très limités, pronation forcée, impossibilité de la supination, et avec une saillie en avant du coude au niveau du col du radius.

Bardenheuer [4] confond dans une même description, assez confuse d'ailleurs, les fractures de la tête et les fractures du col du radius.

A. Hoffa [5] consacre un bref chapitre de son traité à la description des fractures du col radial, qu'il considère comme très rares. Il

1. T. I, 1847, p. 581 et 582.
2. *Id.*, p. 600.
3. Hamilton, *Traité pratique des fractures et des luxations*, traduit sur la 6e édition par Poinsot, 1884, p. 328 et suivantes.
4. Bardenheuer, *Fractura capituli et colli radii*, p. 194. *Die Verletzungen der oberen Extremitäten.* (Theil II, in *Deutsche Chirurgie*, 63 B, 1888.)
5. A. Hoffa, *Brüche des Radiushalses*, p. 302. (*Lehrbuch der Fracturen und Luxationen*).

pense que « chez les jeunes sujets, il s'agit en règle générale d'une disjonction épiphysaire ».

Nous verrons tout à l'heure ce qu'il faut penser de cette assertion.

Rappelons enfin que nos deux *Traités de Chirurgie* se bornent à reproduire en quelques lignes les notions antérieurement émises sur la fracture du col du radius [1].

Helferich, dans son récent *Précis iconographique des fractures et des luxations* [2], ne consacre que six lignes à cette fracture, sans la moindre figure.

Nous arrivons à nos constatations personnelles. Et tout d'abord nous rappellerons que les fractures du col du radius peuvent se présenter parfois, moins souvent que ne l'a dit Hoffa, *associées à d'autres fractures des os du coude*. Ainsi dans un cas, c'est un arrachement épiphysaire de l'épitrochlée qui accompagne la fracture du col radial [3]; dans un autre, c'est une fracture transversale de l'olécrâne en dessous du cartilage épiphysaire [4]; dans deux autres cas enfin, c'est une fissure sus-condylienne oblique, plus ou moins complète, parallèle et sus-jacente au cartilage épiphysaire du condyle externe de l'humérus [5].

Toutes nos fractures ont été des fractures *fermées*; il est vraisemblable qu'on ne doit guère observer les fractures ouvertes en dehors des écrasements du membre ou des blessures par armes à feu.

La fracture est *complète* ou *incomplète*. Nous n'avons observé qu'un cas de cette dernière variété [6]; il consistait en une fissure transversale intéressant les trois quarts externes de l'épaisseur du col radial. Il n'y avait aucun déplacement, comme on peut le prévoir.

Quoi qu'il en soit, le trait de fracture a dans toutes nos observations, un *siège fixe*, constant, *au col même du radius*, par conséquent *à un niveau bien inférieur à celui du cartilage épiphysaire*. Il suffit d'ouvrir l'Atlas d'ostéologie de Rambaud et Renault ou mieux de fendre quelques têtes radiales d'enfants pour voir que le point épiphysaire de la tête du radius constitue seulement une mince lame osseuse immédiatement sous-jacente à la cupule radiale. La radiographie nous a d'ailleurs fourni près de 200 fois l'occasion de vérifier ce fait, que nous avons déjà mis en relief dans des publica-

1. *Traité de chirurgie* de Duplay et Reclus, 2e édit., t. II; art. de Ricard et Demoulin, p. 504; *Traité de chirurgie clinique et opératoire* de Le Dentu et Pierre Delbet, t. II; art. de Rieffel, p. 278.
2. Traduit par Paul Delbet, 1896, p. 189, Baillière et fils éditeurs.
3. Obs. II.
4. Obs. V.
5. Obs. VIII et IX.
6. Obs. I.

tions antérieures [1]. Si nous insistons tant sur ce point, c'est parce que Hoffa, et quelques auteurs à sa suite, ont prétendu que la fracture du col radial était « en règle générale, chez les jeunes sujets, un décollement épiphysaire ». Or, pas une de nos 11 observations ne présente ce caractère; les radiographies aussi bien que les constatations directes au cours des opérations, sont formelles à cet égard (fig. 1, 2, 3) [2].

La direction du trait de fracture est généralement transversale, parfois un peu oblique [3]. Nous n'avons pas observé de fissures secondaires partant du trait primitif; il n'est pas impossible qu'il

Fig. 1. — Point épiphysaire de la tête radiale d'un enfant de 6 ans. (D'après la radiographie.)

Fig. 2. — Point épiphysaire de la tête radiale d'un enfant de 10 ans. (D'après la radiographie.

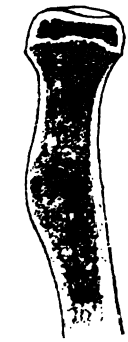

Fig. 3. — Coupe de l'extrémité supérieure du radius d'un cadavre de 10 ans.

en existe cependant, mais leur présence n'est point nécessaire pour expliquer, en l'absence de fractures des autres os, le gros épanchement sanguin qui apparaît parfois dans l'articulation du coude. En pareil cas il est probable que le sang est déversé directement du foyer de la fracture dans « le cul-de-sac annulaire de la synoviale qui cravate le col radial » [4] (Poirier). L'hémarthrose ne semble pas être la règle.

Les *ligaments* doivent être fréquemment lésés, non pas les fibres du ligament annulaire, qui semblent résister, d'après nos constata-

1. Albert Mouchet, *Les fractures du coude, en particulier chez les jeunes sujets.* Revue générale, *Gazette des hôpitaux*, 11 et 18 mars 1899, nos 29 et 32, et *Bull. Soc. Anatom.*, 30 déc. 1898, p. 811.

2. Je suis heureux de pouvoir remercier ici chaleureusement mes amis P. Audion et Grisel, internes des hôpitaux, qui ont mis leur talent à ma disposition, et MM. Ch. Vaillant et A. Londe à qui je dois les radiographies qui ornent ce mémoire.

3. Obs. XI.

4. Voir *Anatomie* de Poirier, *Articulation du coude.*

tions au cours de trois opérations que nous publions plus loin [1], mais les fibres verticales du ligament latéral externe; l'examen clinique du blessé permet du moins de croire à la réalité de ce fait, et les déplacements quelquefois assez notables de la tête du radius ne peuvent trouver d'autre explication.

Quant aux *muscles*, ils paraissent être plus ou moins contus; ils

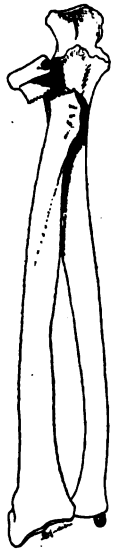

Fig. 4. — Déplacement des fragments.

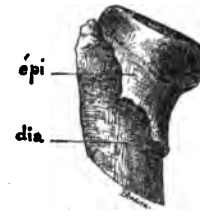

Fig. 5. — Fracture du col du radius à trait oblique. Le fragment supérieur est resté dévié en dehors et en avant. (Pièce de l'observation XI, dessinée d'après nature et réduite au quart.)

deviennent dans quelques cas, le siège d'une infiltration sanguine assez abondante.

Nous n'avons remarqué aucune complication du côté des vaisseaux ou des nerfs.

Le *déplacement des fragments* est variable, quelquefois nul [2], même dans une fracture complète [3]; il y a alors un certain degré d'engrènement, la fracture peut être dite par *pénétration*, elle rappelle certaines variétés de fracture de l'extrémité inférieure du radius. Le plus souvent, le déplacement existe, plus ou moins accusé : le fragment inférieur, diaphysaire, est attiré en haut et en avant par le muscle biceps; le fragment supérieur, la tête radiale, bascule en dehors (fig. 4).

1. P. 618, 619, 621.
2. Obs. I.
3. Obs. VIII.

Il peut basculer parfois en avant, grâce sans doute à la rupture du faible ligament antérieur, et vient, dans les mouvements de rotation qu'on lui imprime (pronation ou supination), rouler contre le bord antérieur de la petite cavité sigmoïde; c'est là probablement en l'absence de toute érosion des surfaces articulaires, l'explication du craquement assez rude que nous sentions, après consolidation dans les mouvements de pronation ou de supination chez un enfant que nous avons dû opérer [1] (fig. 5). Quel que soit son degré, le déplacement est dû non à la cause vulnérante, mais à l'action des muscles, à leur tonicité.

En général, les deux fragments restent en contact — même déplacés — sur une petite portion de la surface fracturée. Il ne faut pas oublier que, pour l'appréciation de ce déplacement, la radiographie ne viendra en aide à l'examen clinique si difficile dans cette région, qu'à une condition, c'est que plusieurs épreuves soient prises dans des plans différents; une seule épreuve risquerait fort d'induire en erreur sur la nature et le degré du déplacement.

Tels sont les caractères anatomiques des fractures du col radial.

Quel est leur *mécanisme*? La réponse est difficile. Dans toutes nos observations, l'enfant est tombé sur le coude. Est-ce à dire que la fracture soit due à un choc direct? Nous ne pensons pas qu'il faille tirer pareille conclusion des commémoratifs. D'une part on sait combien il est difficile chez l'adulte, à plus forte raison chez l'enfant, d'avoir des renseignements précis sur les circonstances qui accompagnent un traumatisme. D'ailleurs rien ne nous empêche de croire que, dans un certain nombre de cas tout au moins, le coude a porté sur le sol après que l'enfant a lancé sa main en avant et alors la fracture du col radial a pu succéder à la chute sur la paume de la main. Une de nos observations [2] plaide en faveur de ce mécanisme : l'enfant, bousculé par un camarade, et craignant de tomber, porte la main en avant comme pour se raccrocher à un objet; la paume de la main appuie fortement sur un mur voisin : douleur vive, impotence fonctionnelle, voilà l'enfant atteint d'une fracture du col radial sans avoir fait de chute.

Enfin le col du radius est situé si profondément, sous une telle épaisseur de muscles, que nous ne voyons guère comment un choc direct pourrait l'atteindre. Il nous semble, en définitive, plus logique, plus vraisemblable, d'attribuer cette fracture à une *violence indirecte*; c'est l'avis de Bardenheuer, de Rieffel. Telle n'est point l'opinion de Hoffa, de Ricard et Demoulin. Ces auteurs invoquent

1. Obs. XI.
2. Obs. XI.

le choc direct; un violent coup de bâton, une chute sur le côté radial de l'avant-bras venant heurter un corps aigu.

Nous avons essayé de trancher ce différend à l'aide de l'*expérimentation sur le cadavre*. Sans attribuer à ce genre de recherches une valeur péremptoire que l'absence d'action musculaire lui refuse, nous estimions que la reproduction d'une fracture dans des conditions toujours identiques, pouvait jeter quelque lumière sur son mode de production le plus habituel. Malheureusement toutes nos tentatives ont échoué, et malgré le grand nombre d'expériences que nous avons faites (une trentaine), nous n'avons pu obtenir une seule fracture typique du col radial, pas plus avec le choc direct qu'avec la violence indirecte. Est-ce une raison pour attribuer une grande part à la contraction musculaire dans la production de cette fracture? Nous serions assez porté à le croire. Peut-être une *supination forcée* est-elle en cause. Ayant remarqué depuis longtemps la fréquence des chutes sur la paume de la main chez l'enfant, nous étions tentés d'admettre *à priori* que le col radial se fracturait dans une *chute sur la paume de la main*, l'avant-bras étant fléchi; le même mécanisme est applicable à la fracture du condyle huméral que nous avons pu dans ces conditions obtenir sur le cadavre. Les mêmes manœuvres ne nous ont pas permis de reproduire une fracture du col radial : est-ce parce qu'il manquait la tonicite musculaire? C'est probable. En tous cas, les conditions qui président à la production d'une fracture du col radial doivent être complexes, parce que cette fracture est très rare; nous croyons néanmoins que la *violence indirecte doit être le mécanisme le plus fréquent.*

Symptomes. Évolution. Pronostic.

L'*attitude* du membre doit dès l'abord attirer notre attention. Le coude est fléchi à angle obtus ou à angle droit, la main dans la pronation, le poignet soutenu par la main opposée. C'est la pronation extrême le plus souvent, parfois la demi-pronation, jamais la supination.

Lorsqu'on voit le blessé assez tôt après l'accident, on peut observer parfois une sorte de *bombement des muscles antéro-externes de l'avant-bras*. Ce fait ne nous a pas paru attribuable au déplacement des fragments, mais plutôt à l'épanchement sanguin intra-musculaire, sans compter qu'une raideur de ces muscles « en état de défense » ne doit pas être étrangère à l'exagération de leur saillie.

Le *gonflement* des parties molles est un signe constant, mais très variable dans son intensité. Nous l'avons vu dans quelques cas très

nettement limité au tiers supérieur de l'avant-bras sur son côté externe; dans d'autres, il comprenait toute la région du coude et s'étendait même en bas jusqu'au poignet, sans qu'il fût possible, au moment où le malade venait consulter, de constater un maximum au niveau de la partie supérieure du radius. L'étendue de ce gonflement dû à l'épanchement sanguin, nous semble en rapport, comme l'abondance de ce dernier, avec le déplacement des fragments.

L'*ecchymose* est un signe plus tardif et qui, dans cette variété de fractures, ne nous a jamais paru présenter par sa localisation la moindre valeur séméiologique. Quand elle existe, elle est due à la migration dans le tissu cellulaire sous-cutané du sang transporté par les muscles. Nous ne pouvons guère observer ici, à cause de l'épaisseur des parties molles, ces ecchymoses précoces qui succèdent à la contusion directe des téguments appuyés sur un plan osseux résistant. Par contre, nous avons souvent observé plus haut, sur les côtés externe et interne du coude, des ecchymoses étendues succédant manifestement à des ruptures ligamenteuses qui se produisaient en même temps que la fracture du col radial.

Observe-t-on des *phlyctènes* dans cette fracture? C'est probable, mais nous n'en avons jamais vu. D'une façon générale les phlyctènes sont rares dans les fractures du membre supérieur, rares aussi chez les jeunes sujets. Sur plus de 140 fractures du coude contrôlées par la radiographie, je n'ai certainement pas observé 10 fois des phlyctènes.

La *douleur* est un signe capital, je dirai presque que c'est le seul signe de certitude dans bien des cas. C'est moins son siège que la façon de la provoquer qui lui donne sa valeur. En appuyant sur la partie supérieure de l'avant-bras à son côté externe, on réveille une douleur vive très limitée, à un niveau qui est bien celui du col du radius. Cette douleur s'exaspère lorsque, saisissant la face postérieure du coude d'une main, on cherche à imprimer avec l'autre des mouvements de supination à l'avant-bras; l'enfant pousse des cris, raidit ses muscles, et le membre reste dans la pronation. On a pu du moins s'assurer du siège précis de la douleur, et cette donnée n'est point facile à obtenir, lorsqu'il existe un gonflement diffus de la région. Il va sans dire que chez les très jeunes enfants, les phénomènes douloureux ne présentent pas la même importance; l'enfant crie dès qu'on l'approche et le chirurgien a de la peine à reconnaître le point qui est plus spécialement douloureux; pourtant une observation attentive de l'enfant permet de constater par la recrudescence des cris, par les grimaces du visage, une douleur plus vive en certains points qu'en d'autres. Une autre difficulté, particulière aussi

aux jeunes enfants dont les os sont si grêles, provient du volume et de l'étendue du gonflement; avec certains coudes uniformément tuméfiés, tendus, on n'a plus de points de repère, on ne sait plus quel os on explore. Voilà pourquoi il est si utile de rechercher la douleur provoquée par la supination; la constatation de ce signe, pour n'être pas infaillible, — nous le verrons plus tard, — est une ressource précieuse. Cela est d'autant plus vrai que des lésions concomitantes moins importantes peuvent donner lieu à des phénomènes douloureux à peu près au même niveau; par exemple, la rupture du ligament latéral externe qui accompagne quelquefois la fracture du col radial, ou encore moins fréquemment une de ces fissures sus-condyliennes obliques, dont nous citons deux cas [1]. Dans de pareilles circonstances, la fracture du col radial, en raison de sa rareté même, ne peut être soupçonnée.

Il ne faut point compter sur la *mobilité anormale* ou sur la *crépitation* pour sortir d'embarras. Outre que dans certaines fractures avec pénétration ou dans certaines fissures incomplètes, ces signes peuvent manquer, leur recherche est très délicate dans une région protégée par des muscles épais dont l'infiltration sanguine augmente encore le volume. On risquerait d'ailleurs d'augmenter les dégâts osseux et il faut user de prudence. Il peut être très difficile de distinguer de la crépitation osseuse, la crépitation articulaire due à une tête radiale simplement déplacée. Il est rare qu'on puisse sentir une saillie osseuse en avant, au-dessous du pli du coude.

L'*examen des mouvements* qui se passent dans les articulations huméro-cubitale et radio-cubitale offre une importance primordiale. Le sujet peut exécuter de lui-même, à moins de fractures associées des autres os du coude, des mouvements de flexion et d'extension, mais *tout mouvement de supination est impossible.* L'avant-bras est dans la pronation et il garde cette attitude. Si le chirurgien essaie de provoquer la supination, il ne peut y arriver et il arrache des cris au malade; de même, s'il veut forcer la pronation. C'est là un signe de la plus haute importance. Il est vrai que la supination difficile et douloureuse n'est pas spéciale à la fracture du col du radius; nous l'avons observée souvent dans les fractures de l'épitrochlée, constamment dans les fractures du condyle huméral. Pourtant, en l'absence des signes propres à ces dernières fractures, la limitation de la supination plaide en faveur d'une fracture du col du radius; dans aucune autre fracture des os du coude, elle n'est aussi prononcée, et accompagnée d'une aussi vive douleur. Si le

1. Obs. VIII et IX.

gonflement a disparu au moment où on examine le malade, on ne sent plus la tête radiale rouler sous le doigt dans les mouvements de pronation et de supination.

En somme, dans la fracture que nous étudions comme dans beaucoup d'autres, *un seul signe suffit rarement* pour affirmer le diagnostic; c'est le groupement de plusieurs signes qui emporte la conviction; nous rappellerons dans le cas présent, l'attitude du membre en pronation, le gonflement limité à la partie supéro-externe de l'avant-bras, la douleur en un point fixe, la supination limitée et douloureuse. Enfin la *radiographie* lèvera toute hésitation, mais à la condition expresse qu'elle ait été précédée par un examen clinique approfondi, sans lequel elle perdrait toute sa valeur.

L'*évolution* des fractures du col du radius est fort simple, lorsqu'elles ont été traitées convenablement dès le début; nous verrons tout à l'heure quel doit être ce traitement. Dans tous les cas que nous avons soignés aussitôt après l'accident, même ceux qui présentaient un grand déplacement, nous avons obtenu une guérison parfaite au double point de vue esthétique et fonctionnel. Les *cals vicieux* que nous avons dû opérer chez des enfants soignés auparavant par d'autres chirurgiens nous paraissent la conséquence d'une méthode thérapeutique défectueuse; j'en excepte toutefois le cas de mon ami H. Verneuil (de Bruxelles), qui paraît avoir été particulièrement grave, puisqu'il a résisté à un traitement des mieux conduits [1].

La *consolidation vicieuse* (mauvaise situation des fragments, productions ostéophistiques exubérantes) semble être le gros écueil à éviter dans ces fractures du col radial; elle risque de compromettre non seulement la supination, qui a bien son importance, mais encore la flexion même du coude, si indispensable au fonctionnement du membre supérieur.

En dehors de cette complication, nous n'en avons point observé ou vu signaler d'autres; il ne serait point impossible de voir des complications du côté des vaisseaux ou des nerfs, particulièrement du médian et du radial, qui sont si voisins du foyer de la fracture: mais nous n'en connaissons pas d'exemples.

Le *pronostic* est donc plutôt bénin, si la fracture a été convenablement traitée dès le début. Et pour cela, le diagnostic demande à être posé de suite et d'une façon précise.

DIAGNOSTIC

Ce diagnostic n'est pas facile sans la radiographie et les erreurs

1. Obs. IX.

sont fréquentes, soit qu'on méconnaisse une fracture à symptômes frustes, soit qu'on la localise à tort aux os voisins ou qu'on la confonde avec d'autres lésions traumatiques.

Il n'y a pas de confusion possible avec la *luxation du radius par élongation*, ou subluxation en bas, luxation incomplète des enfants, que l'on sait causée depuis les recherches de Duverney, de Pingaud, par l'interposition partielle du bord libre du ligament annulaire entre le radius et le condyle huméral, à la suite d'une traction brusque sur l'avant-bras[1]. Il y a bien dans cette subluxation de la tête comme dans la fracture du col, impossibilité de mettre la main en supination; mais là s'arrête la ressemblance. La physionomie clinique de la luxation par élongation est toute spéciale. Il s'agit d'enfants de dix-huit mois à trois ans qu'on a retenus brusquement pour prévenir une chute, ou qu'on a soulevés pour leur faire franchir un obstacle, un ruisseau, par exemple. Au moment où arrive l'accident, l'enfant se plaint vivement du coude, laisse pendre son avant-bras inerte le long du corps, en pronation plus ou moins complète, et refuse absolument de se servir de son membre. Vient-on à l'examiner, on constate que tous les mouvements sauf celui de supination, sont complètement libres. On imprime alors à l'avant-bras une supination brusque avec flexion, et tout rentre dans l'ordre.

Les luxations ordinaires du radius en avant, en dehors, en arrière sont trop caractéristiques, même isolées, pour que nous insistions.

Autrement difficile est le diagnostic avec une *fracture partielle de la tête radiale*, comme la « Meisselfracture » des Allemands, dans laquelle une tranche de la cupule du radius est détachée de la tête. Löbker en cite 3 observations chez des sujets de seize, vingt et quarante-huit ans, auxquels il a dû pratiquer une résection [2]. Mais ce sont là des fractures trop exceptionnelles pour qu'on doive y songer.

Une erreur fréquente et pardonnable, quand le membre est très tuméfié, consiste à croire à une *fracture du condyle externe de l'humérus*. Il est des cas où l'examen le plus attentif ne permet pas de préciser le siège radial de la fracture. Que sera-ce dans ces cas — il est vrai très rares — de fracture partielle de la rotula ou du *capitulum humeri* que j'ai proposé d'appeler le *décalottement du condyle articulaire* [3]. Si Hahn n'avait pas eu entre les mains la pièce

1. Voir pour les détails : Pingaud, art. Coude du *Dict. Encyclop.*, p. 575; Kœnig, *Traité de pathologie chirurgicale spéciale*, trad. d'après la 4e édit., t. III, 1890, p. 139; thèse de Cuniot, *Luxation du radius par élongation*, Lyon, 1893.
2. Löbker, *Wiener Medizinische Presse*, nos 34 et 35, 1883 p. 1059 et 1088.
3. A. Mouchet, th. doctorat, déc. 1898, p. 290.

anatomique, nous ne lui devrions pas la première description de cette fracture qu'il avait prise pour une fracture du col du radius.

Dans les cas où il s'agit d'une consolidation vicieuse de fracture ancienne du col du radius, le diagnostic peut être encore très embarrassant, mais tout en réclamant impérieusement le secours de la radiographie, il doit surtout être éclairé sans retard par l'intervention chirurgicale.

TRAITEMENT

Nous serons bref sur le traitement, parce qu'il est simple. Dès que le diagnostic est posé, il faut *masser* et *mobiliser* la fracture, et cela quotidiennement, plutôt deux fois qu'une, sans se préoccuper le moins du monde d'une réduction souvent impossible à faire, toujours impossible à maintenir. Il est illusoire de vouloir assurer la contention des fragments par un bandage quelconque, il serait même dangereux de le faire pour le bon fonctionnement de l'articulation. C'est du moins l'opinion formelle que j'ai acquise par l'observation attentive de mes malades, c'est grâce à cette méthode que les 8 enfants traités par moi aussitôt après l'accident ont recouvré l'*intégrité fonctionnelle* du membre.

Si, malgré un traitement bien dirigé, la consolidation reste vicieuse et nuit, comme telle, au fonctionnement de l'avant-bras, le chirurgien ne doit pas hésiter à intervenir et à pratiquer par une incision externe l'*ostéotomie du col radial*. Le seul inconvénient — si c'en est un — qui puisse résulter de cette opération, consiste dans l'apparition, au bout d'un certain temps, d'un léger degré de cubitus valgus. Il n'y a pas lieu d'attacher à ce fait la moindre importance. Trois opérations de ce genre[1], pratiquées par Broca, Verneuil (de Bruxelles) et moi-même ont été couronnées de succès. Nous pensons toutefois qu'avec le massage et la mobilisation employés aussitôt après l'accident, on n'aura presque jamais l'occasion de recourir à l'intervention chirurgicale.

Observation I. — *Fissure du col du radius droit.*

Mons... Victorine, 10 ans et demi, nous est adressée à l'hôpital Trousseau le 24 juillet 1897, par notre ami le docteur Jayle. L'enfant est tombée il y a dix jours sur un tuyau d'arrosage, le coude fléchi à angle droit.

Ce dernier a enflé rapidement. Le Dr Jayle, assistant de consultation à l'hôpital Broca, voit l'enfant le surlendemain, prescrit le massage, et quelques jours après, engage les parents à venir me consulter à Trousseau.

1. Obs. IX, X et XI.

Je note les phénomènes suivants : le coude droit est encore un peu tuméfié, plus du côté interne que du côté externe. Ecchymose sur la face palmaire de l'avant-bras. Douleur assez vive à la palpation de la tête radiale. La flexion et l'extension de l'avant-bras sont presque normales, mais la pronation et la supination sont impossibles. Quand on cherche à provoquer

Fig. 6.

la supination, on voit le long supinateur se contracturer, et on n'arrive pas à produire ce mouvement dans son intégrité.

Après quelques séances de massage, le fonctionnement du membre redevient normal.

La radiographie, qui fut faite le 28 juillet par M. Albert Londe, de la Salpêtrière, montrait une fissure entamant les trois quarts externes du col du radius, mais non la totalité (fig. 6); aussi n'y avait-il point de déplacement, comme dans l'observation VIII [1].

Obs. II. — *Fracture du col du radius gauche et disjonction épiphysaire de l'épitrochlée gauche.*

Fernand Nurd..., 12 ans. Cette observation a été déjà publiée dans notre

1. Voir plus loin, p. 617, fig. 12.

thèse sur les fractures de l'extrémité inférieure de l'humérus [1] : aussi nous rappellerons seulement que l'enfant guérit rapidement par le massage et nous ajouterons que nous avons pu le revoir depuis. Voici ce que nous avons constaté au début de l'année 1899. Les mouvements de flexion, d'extension, de pronation et de supination de l'avant-bras sont absolument normaux. Le membre gauche est un peu plus en cubitus valgus que le membre du côté opposé (angle de 160° au lieu de 170°). Dans la position fléchie de l'avant-bras, on voit que la saillie normale de la tête du radius fait défaut, et on sent celle-ci rouler plus profondément dans les mouvements de pronation et de supination. Le *déplacement des fragments* au moment de l'accident était celui représenté fig. 7, il était encore à peu près le même une fois la consolidation effectuée, deux mois après l'accident.

Obs. III. — *Fracture du col du radius gauche.*

Job... Ernest, 11 ans.

Le 4 juillet 1897, Job... portant un enfant sur son dos et lui tenant les jambes dans ses mains, a été renversé à terre; il est tombé, nous dit-il, sur le coude gauche, qui a enflé presque immédiatement.

L'enfant se présente le lendemain matin à la consultation de l'hôpital Trousseau, et nous observons les signes suivants :

L'avant-bras gauche est fléchi à 120° sur le bras dans la demi-pronation. Il existe sur tout le membre un gonflement considérable, étendu de la région deltoïdienne à la paume de la main. Sur la face antérieure du coude et surtout sur le côté interne, on voit une coloration ecchymotique très prononcée.

La palpation décèle la présence d'un point douloureux au niveau de l'épitrochlée. Douleur aussi, mais moindre en apparence, sur le côté externe de l'articulation.

Les mouvements sont limités : la flexion ne dépasse point 90°, l'extension 140°, la pronation et la supination sont impossibles, très douloureuses à provoquer.

Il semble exister sur le côté externe du coude une *saillie osseuse légèrement mobile qui doit être située au-dessus de l'interligne articulaire.*

On applique une écharpe sur le coude en flexion et on radiographie le membre le 6 juillet; on constate une *fracture du col du radius* avec déplacement notable (fig. 7).

A partir de ce jour, on soumet l'enfant à des séances quotidiennes de massage et de mobilisation, pendant quinze minutes environ :

Dès le 9 juillet, l'enfant peut effectuer spontanément de légers mouvements de flexion et d'extension. Ce sont les mouvements de pronation et de supination qui laissent le plus à désirer.

Dans l'intervalle des séances de massage, le coude de l'enfant est maintenu en flexion dans une écharpe.

1. A. Mouchet, *Fractures de l'extrémité inférieure de l'humérus*, th. doctorat, Paris, déc. 1898. Obs. XC, p. 244.

16 juillet. — L'enfant peut étendre l'avant-bras à 140°, la flexion ne dépasse pas l'angle droit.

Le 22 juillet, on cesse le massage et on recommande à l'enfant de se servir de son membre le plus possible.

Le 26, la flexion va facilement juqu'à 75°; la pronation et la supination sont notablement plus étendues qu'au moment de l'accident.

Le 31, l'enfant fléchit aisément à 60°, l'extension reste limitée à 140°. La

Fig. 7.

supination n'a pas recouvré son intégrité normale, mais elle a gagné certainement.

L'enfant part à la campagne; il n'est plus revu que le 16 novembre 1899.

Nous constatons à ce moment que l'état fonctionnel du coude est excellent. La flexion est un peu moins complète que du côté sain, il en est de même pour la supination. Il est impossible de se douter à l'inspection du coude que cette région a été le siège d'une fracture. Les deux membres supérieurs droit et gauche ont un cubitus valgus assez prononcé.

Notons en terminant que le *fragment supérieur avait basculé directement en dehors et était pénétré par le fragment diaphysaire* (fig. 7). Une autre épreuve radiographique, faite également par M. Londe et de profil, montre mieux que le fragment supérieur n'était déplacé ni en avant ni

en arrière, mais seulement en dehors; nous n'avons pas jugé nécessaire de la publier.

Obs. IV. — *Fracture du col du radius gauche.*

Molic... Louis, 11 ans. Le 19 septembre 1897, poussé par un camarade, l'enfant a porté brusquement la paume de la main sur un mur pour éviter de tomber. Il a ressenti de suite une douleur vive et a vu son coude enfler

Fig. 8.

rapidement. Nous voyons l'enfant le lendemain : l'avant-bras est fléchi dans la demi-pronation, à 130° sur le bras. Gonflement depuis le coude jusqu'au poignet; circulation veineuse locale exagérée. L'enfant exécute spontanément quelques mouvements de flexion et d'extension.

En palpant la région du coude, on sent une tuméfaction fluctuante entre le radius et le cubitus, grosse comme une noisette; on ne réveille aucune douleur au niveau de l'extrémité inférieure de l'humérus ni au niveau du cubitus; en revanche, sous les muscles épicondyliens on réveille profondément, au niveau de la tête radiale, une douleur très violente et on

obtient par moments une légère crépitation. Les mouvements de pronation et de supination sont extrêmement douloureux.

Le *diagnostic* est porté : *fracture du col radial.*

Radiographie le 20 novembre. Fracture du col radial avec déviation du fragment inférieur en dedans et en avant. Immobilisation en flexion pendant six jours, suivie aussitôt de massage et de mouvements provoqués.

Dès le 1er décembre, le gonflement a disparu, l'ecchymose persiste, mais légère. Il y a encore une crépitation fine au niveau de la tête radiale. Les mouvements sont considérablement accrus; la flexion atteint aisément 80°, l'extension 160°. La pronation est normale, la supination reste encore douloureuse et limitée.

Le 3 décembre, la supination n'est pas aussi complète que du côté sain.

Le 10, la flexion vu jusqu'à 50°, l'extension est complète, il n'y a pas d'hyperextension comme du côté sain. Dans l'extension, il n'existe pas plus de mouvements de latéralité que du côté sain.

La supination n'est pas complète; indolence absolue à la pression sur le col radial.

Pas d'atrophie musculaire.

L'enfant est revu un an plus tard, le 26 décembre 1898. L'état fonctionnel du coude est parfait, cependant la supination n'est pas tout à fait aussi complète que du côté sain.

La flexion et l'extension sont normales. Pas la moindre atrophie musculaire. Une palpation attentive pratiquée par un esprit prévenu, ne permet de retrouver comme trace de la fracture qu'une légère rugosité du col du radius [1] (fig. 8).

Obs. V. — *Fracture du col du radius et fracture de l'olécrâne à gauche.*

Louis Guill... 11 ans, se présente à notre examen le 17 février 1898, à l'hôpital Trousseau.

Nous reconnaissons un gonflement considérable du coude gauche accompagné d'une abondante hémarthrose. Douleur vive dans la région du condyle externe de l'humérus et sur l'olécrâne, dont la partie supérieure paraît mobile sur l'inférieure.

Les mouvemements ne sont pas très compromis. La flexion peut être poussée assez loin, l'extension est incomplète, il en est de même de la pronation et de la supination.

Le lendemain matin, 18 février, nous remarquons une ecchymose assez étendue au niveau de la face postérieure du coude et du condyle externe.

La radiographie pratiquée le même jour par M. Vaillant nous permet de reconnaître l'existence de la *fracture* soupçonnée *de l'olécrâne*; le trait est transversal, situé à l'union de la moitié supérieure avec la moitié inférieure de l'olécrâne, bien en dessous de la ligne du cartilage épiphysaire [2]. Il

1. La radiographie figurée ici a été faite par M. Vaillant, plus d'un an après la fracture; aussi montre-t-elle un épaississement du col radial au lieu d'une solution de continuité.

2. On ne peut pas se rendre compte sur la figure 9, de la fractu re de l'olé-

existe en outre une *fracture* non diagnostiquée *du col du radius*. Le fragment diaphysaire fait saillie en dedans et en avant, et la tête radiale bascule notablement en dehors (fig. 9).

L'enfant est traité pendant quelques jours par le massage seul. Il ne

Fig. 9.

revient plus au bout de trois ou quatre séances, et nous n'avons malheureusement pas pu le revoir depuis cette époque.

Obs. VI. — *Fracture du col du radius droit.*

Tend... Léopold, 12 ans, est tombé le 27 juillet 1899 sur le coude droit,

crâne; c'est une autre épreuve radiographique du coude, prise dans un plan sagittal, qui nous permet d'affirmer l'existence de cette fracture. Nous n'avons pas jugé le fait assez intéressant pour nécessiter une nouvelle figure.

l'avant-bras reposant sur le sol par le bord cubital. Dans la chute la tête de l'enfant aurait appuyé sur le côté radial de l'avant-bras. Il y a trois ans, l'enfant s'était cassé la clavicule droite à l'union du tiers interne et du tiers moyen.

Peu de gonflement du coude.

Supination très gênée et douloureuse. Douleurs vives semblant siéger au

Fig. 10.

niveau de l'interligne articulaire, ce qui fit croire, avec la présence de l'ecchymose localisée, à une violente entorse.

La radiographie faite par M. Vaillant montra une fracture sans déplacement du col du radius, et un examen pratiqué après que le membre avait dégonflé permit de localiser le maximum de la douleur au niveau du col radial (fig. 10).

Massage, mobilisation.

Dès le 28 août, le fonctionnement du coude est parfait, la supination a presque son amplitude normale.

Le 13 novembre, nous revoyons cet enfant. La restitution fonctionnelle du membre est intégrale. On ne sent rien à la palpation, on ne pourrait pas se douter que l'enfant a eu une fracture.

Obs. VII. — *Fracture du col du radius droit.*

Léon... Louis, 9 ans, est tombé le 25 octobre 1899 sur le coude droit. Gonflement rapide du coude. Ce gonflement a été considérable, au dire

Fig. 11.

des parents. Un médecin consulté le lendemain a endormi l'enfant et lui a mis le bras dans une écharpe.

Nous voyons le jeune L... seulement le 5 novembre. Il y a encore un gonflement assez notable du coude et de l'avant-bras, avec coloration ecchymotique étendue. Douleur vive au niveau du col du radius; supination très gênée. La flexion et l'extension sont aisées.

Le diagnostic de fracture du col du radius est confirmé par la radiographie de M. Vaillant (fig 11).

Massage, mobilisation. En quinze jours, l'enfant recouvre l'intégrité fonctionnelle du membre.

Obs. VIII. — *Fracture du col du radius gauche avec fissure du condyle huméral.*

Le 23 novembre 1899, Deruau Léon, 11 ans, tombe de sa hauteur en jouant avec son frère; il a eu son pied pris dans un tapis, et est tombé sur

Fig. 12.

le côté gauche, le bras correspondant pris sous lui. Douleurs vives dans le coude gauche ; gonflement rapide.

Nous voyons l'enfant le 25 novembre à l'hôpital Trousseau et nous constatons les signes suivants : gonflement de l'avant-bras et du coude, mais surtout de l'avant-bras à sa moitié supérieure, étendu en bas jusqu'au poignet (face palmaire et face dorsale).

Coloration ecchymotique seulement, en un point très limité à la face postérieure de l'extrémité inférieure de l'humérus.

L'avant-bras est dans la flexion et la demi-pronation, le poignet soutenu par la main droite.

A la palpation, douleur vive au niveau de la tête radiale, moins vive aux attaches des ligaments latéraux externes et internes, assez vive aussi sur la face postérieure du condyle externe.

Épanchement sanguin sous-cutané fluctuant, et du volume d'une noix sur le côté externe de l'olécrâne. Tuméfaction des téguments assez marquée au niveau de l'épitrochlée.

L'enfant ne peut exécuter que de très légers mouvements de flexion, presque insignifiants. Les mouvements de pronation ou de supination sont impossibles, et quand on essaie de les provoquer on arrache des cris à l'enfant.

Pas de mobilité anormale ni de crépitation.

Nous diagnostiquons une fracture du col du radius gauche sans déplacement notable.

Radiographie le même jour par M. Ch. Vaillant (fig. 12).

Le diagnostic est confirmé; le cliché montre en outre une courte fissure au-dessus du condyle externe, partant de la gorge de la trochlée et suivant, parallèlement à lui, le cartilage épiphysaire du condyle externe.

Obs. IX. — *Fracture du col du radius droit avec fissure du condyle huméral. Cal difforme, gêne des mouvements; intervention chirurgicale.* (Observation due à l'obligeance de mon ami le Dr H. Verneuil, de Bruxelles).

Le nommé Van den B... fait en février 1896 une chute sur le côté droit, le bras replié sous lui; le coude porte sur l'angle d'un trottoir et il se produit immédiatement un épanchement sanguin considérable. Les parents appliquent des compresses d'eau fraîche et ne me préviennent que trois jours après l'accident. A ce moment les douleurs sont vives, le moindre mouvement arrache des cris. Il y a un gonflement énorme. Sous le chloroforme même il est impossible de rien constater de précis. Les mouvements sont aisés. J'applique un bandage, le coude fixé à angle droit et je le laisse en place dix jours.

Le pansement levé, les douleurs ont presque disparu, le gonflement a diminue notablement, la demi-flexion est possible sans trop de souffrance, la flexion entière ne peut s'obtenir.

Massage pendant quinze jours.

Le gonflement a presque disparu, mais on ne gagne rien au point de vue de la flexion, qui reste incomplète. A ce moment on sent à la région antérieure, au niveau de la tête du radius une tumeur dure qui augmente sensiblement de volume. Le massage est continué mais la situation reste la même.

Après deux mois, la voici exactement : plus de douleur, plus de gonflement; flexion facile jusqu'à l'angle droit, tumeur dure dont j'ai parlé, n'ayant plus augmenté depuis quinze jours, mobile dans les mouvements de supination et de pronation, qui sont gênés. J'attribue cette tumeur à un *cal, suite d'une fracture de la tête du radius.* Dans ces conditions je propose une *intervention chirurgicale.*

Incision de 8 à 9 centimètres à la région externe, sous la bande d'Es-

march, pour éviter le suintement sanguin après l'opération. Dissection prudente, division des fibres du ligament latéral externe et ouverture de la synoviale. On constate alors que la tête du radius a été complètement séparée du reste de l'os au niveau du ligament annulaire. Seulement elle n'a pas repris exactement sa place et s'est consolidée, dépassant le fragment inférieur de 4 millimètres environ. A ce niveau il s'est formé un cal exubérant dépassant le niveau de la cavité glénoïde de 4 à 5 millimètres. Le condyle de l'humérus a été fendu, mais non fracturé complètement, ce qui fait que la restauration est parfaite. Au moyen d'une gouge à main, j'enlève toutes les parties exubérantes du cal et du fragment supérieur du radius, de façon à donner à celui-ci l'aspect normal. Le bras est plié et l'on constate que la flexion complète est possible. La synoviale est suturée au catgut et a plaie au crin de Florence. Le coude est fixé dans l'extension. Pansement aseptique laissé huit jours. On enlève alors les fils. La réunion est parfaite et un nouveau pansement est appliqué huit jours encore. On commence alors la mobilisation. Après trois semaines, tous les mouvements de l'articulation sont revenus.

Obs. X. — *Fracture du col du radius droit; consolidation vicieuse; intervention chirurgicale.*

Chop... Eugène, 12 ans. Aux environs du 22 juin 1898, l'enfant est tombé d'un arbre à la hauteur de 4 mètres (?). On ne peut savoir exactement si l'enfant est tombé sur le coude ou sur la main. Toujours est-il que le coude a enflé de suite et qu'on ne s'en est pas préoccupé. L'enfant n'a subi aucun traitement.

Il nous est amené le 9 août dans l'état suivant : l'avant-bras droit est fléchi à 100° dans la demi-pronation; légère atrophie des muscles du bras et de l'avant-bras. Le condyle externe paraît faire une saillie plus prononcée que de l'autre côté; pronation et supination impossibles. On sent un craquement dans l'articulation radio-cubitale; la flexion et l'extension sont limitées entre 80 et 110°. Nous croyons à une fracture du condyle externe avec cal vicieux probablement saillant en avant.

Radiographie le 10 août; on reconnaît l'existence d'une *fracture ancienne du col du radius* (fig. 13).

En raison des troubles fonctionnels, nous pensons qu'une ablation de la tête radiale s'impose, et le 12 août, nous pratiquons l'*opération* sous chloroforme.

Incision externe de 8 centimètres; nous pénétrons au milieu des fibres du long supinateur, et nous arrivons sur le radius, dont nous voyons nettement la diaphyse lâchement unie par du tissu fibreux à la tête radiale placée en avant du condyle huméral, presque au-dessus de lui et de la lèvre externe de la trochlée. Cette tête est perdue dans une gangue fibreuse épaisse. Avec le ciseau et le maillet, puis la curette, nous arrivons à enlever cette tête par morceaux.

La supination est dès lors complète, mais l'extension et la flexion sont limitées par suite de la rétraction de la capsule articulaire. Nous forçons

ces mouvements pendant l'anesthésie chloroformique, et nous les voyons redevenir à peu près complets. Drainage. Sutures à la soie.

Pansement ouaté autour du membre fixé dans l'extension.

Réunion *per primam*, le septième jour.

On commence le massage et la mobilisation; mais la plaie n'étant pas très exactement affrontée dans les deux centimètres supérieurs, la suture se

Fig. 13.

désunit un peu et l'on est obligé de suspendre pendant une dizaine de jours le massage.

L'enfant effectue de lui-même des mouvements de supination légers qui étaient impossibles avant l'opération.

1er septembre. — La plaie est presque entièrement cicatrisée. L'enfant effectue toujours de lui-même des mouvements de supination légers, et des mouvements de flexion et d'extension plus étendus qu'auparavant. L'enfant est perdu de vue jusqu'au 26 septembre.

Ce jour-là la flexion atteint 80°; l'extension 130°, la supination est *presque complète spontanément*. Nous n'avons pas pu revoir l'enfant depuis cette époque.

Obs. XI. — *Fracture du col du radius gauche*; *consolidation vicieuse*; *intervention chirurgicale.*

Pat... Lucien, 12 ans, nous est adressé à l'hôpital Trousseau le 5 novembre 1899. Voici ce que les parents nous racontent à son sujet : l'enfant, en jouant avec des camarades, le 22 septembre 1899, est poussé

Fig. 14.

contre un mur; il étend le bras gauche machinalement, la main en avant, de telle sorte que celle-ci appuie fortement sur le mur ; il ressent aussitôt une assez vive douleur dans le coude. Quelques instants après, l'avant-bras était enflé et l'enfant avait de la peine à s'en servir. Un médecin appelé réduisit une fracture et laissa le bras dans une écharpe sans appliquer d'appareil. Les parents amenèrent l'enfant presque immédiatement à la consultation de chirurgie des « Enfants Assistés ». Là, on appliqua sur le

membre un appareil plâtré dans la flexion et on le laissa cinq semaines; on retira cependant deux fois l'appareil dans cet intervalle pour faire des massages du coude.

Voici dans quel état nous trouvons le membre cinq semaines après l'accident. L'avant-bras est fléchi à angle droit en demi-pronation. Les mouvements de *flexion et d'extension* sont *extrêmement* limités. La *supination* est *impossible* et quand on cherche à la provoquer, on réveille une douleur très vive au niveau de la tête radiale et on perçoit un craquement très net. Mêmes phénomènes dans la flexion forcée. On sent sous les muscles supinateurs une saillie osseuse un peu plus volumineuse que sur le membre sain. Nous portons le diagnostic de *fracture du col radial avec consolidation vicieuse* et la radiographie, pratiquée par M. Billon-Daguerre à l'hôpital Laënnec où les parents étaient allés consulter avant de venir à Trousseau, précise la situation antérieure défectueuse de la tête radiale (fig. 14). Nous pensons que des séances répétées de massage et de mobilisation suffiront peut-être à permettre un fonctionnement satisfaisant du coude, mais ces séances sont un peu douloureuses, et l'enfant est très indocile. Aussi proposons-nous aux parents une *intervention chirurgicale*, qui est acceptée et pratiquée le 9 novembre par notre maître M. le Dr Broca.

Incision externe, section de la capsule; rien de particulier du côté de l'appareil ligamenteux. La tête radiale, soudée au col dans la situation défectueuse que montre la figure 5 est ruginée et ostéotomisée un peu en dessous du trait de fracture. Rien à l'humérus ni au cubitus. La surface articulaire de la tête radiale est intacte. Sutures cutanéo-musculaires à la soie. Simple pansement ouaté, sans drainage.

On enlève les fils le huitième jour. Réunion *per primam*.

On commence le massage et la mobilisation deux jours après en appliquant dans l'intervalle un simple pansement ouaté,

Au bout de dix jours, la flexion du coude et la supination de l'avant-bras sont presque normales. L'extension est encore un peu limitée.

Vers le milieu du mois de décembre, le fonctionnement du membre est parfait.

DE L'OSTÉOTOMIE MÉDIANE

DE L'OS HYOÏDE

COMME MOYEN D'ABORDER LE PHARYNX INFÉRIEUR ET LA BASE DE LA LANGUE

Par Maurice VALLAS

Agrégé à la Faculté de Médecine de Lyon,
Chirurgien de l'Hôtel-Dieu.

Le pharynx et la base de la langue constituent, pour le chirurgien, une région délicate. Sa situation profonde la dérobe à la vue. Les hémorragies y sont redoutables, car le sang s'engouffre dans le larynx ouvert et produit l'asphyxie. Enfin, le voisinage de gros troncs nerveux et vasculaires arrête les plus audacieux en deçà des limites qu'il serait nécessaire de franchir pour réaliser une intervention véritablement utile. L'opération que je propose a pour but de faciliter des manœuvres dans cette région en l'ouvrant largement et d'une façon tout à fait innocente.

C'est en 1895 que je l'ai imaginée et effectuée pour la première fois dans le but d'extirper complètement un cancer de l'épiglotte. Depuis lors, j'ai utilisé souvent cette voie transhyoïdienne pour diverses opérations, et d'autres après moi l'ont quelquefois suivie. Il me semble opportun de la décrire avec détails et d'en préciser les indications.

I. — Manuel opératoire.

Le manuel opératoire de l'ostéotomie médiane de l'os hyoïde ne m'arrêtera pas longtemps. Il est simple.

Dans un premier temps, on fait l'incision de la peau. Cette incision, médiane et verticale, part du bord postérieur de la symphyse mentonnière et s'arrête à l'angle supérieur du cartilage thyroïde. La section de la peau et du tissu cellulaire sous-cutané se fait du même coup. Sur la ligne médiane, on ne trouve pas de fibres du peaucier. Les vaisseaux sont insignifiants. Le plus souvent il n'est

pas besoin de placer une seule pince. Quelquefois cependant on peut trouver une veinule transversale, branche anastomotique entre les jugulaires droite et gauche.

Dans un second temps, on procède à la dénudation du corps hyoïdien. L'aponévrose cervicale superficielle étant incisée, on sépare au bistouri ou avec la sonde cannelée le muscle mylo-hyoïdien en deux parties latérales, de façon à dégager le bord supérieur de l'hyoïde sur la ligne médiane où doit porter la section. Une ou deux artérioles peuvent saigner à ce moment. Il n'y a pas à se préoccuper du bord inférieur, qui est libre.

L'hyoïde, bien visible au fond de la plaie, est alors sectionné dans un troisième temps. L'ostéotomie se fait très facilement avec une simple cisaille de Liston. Quand elle est terminée, les deux moitiés s'écartent légèrement l'une de l'autre, entraînant avec elles les fibres du mylo-hyoïdien dont la séparation en deux parties s'accuse légèrement. En plaçant sur chaque lèvre un écarteur, on accentue l'écartement, qui peut facilement être porté à 4 centimètres.

A ce moment, deux routes s'ouvrent devant le chirurgien. Dans la moitié inférieure de la plaie s'aperçoit la membrane thyro-hyoïdienne qui seule ferme le pharynx; dans la moitié supérieure est la muqueuse buccale qui sépare encore cette cavité de la plaie opératoire. Le quatrième temps varie donc. S'il s'agit de pénétrer dans le pharynx, on incise la membrane thyro-hyoïdienne. Dans le cas contraire, on se dirige en haut dans la base de la langue et le plancher buccal. Je dirai plus loin à quelles indications spéciales répond l'une ou l'autre de ces interventions.

L'opération terminée, comment faut-il réunir la plaie? L'asepsie des cavités buccale et pharyngienne est toujours trop incertaine pour qu'il soit prudent de tenter la réunion complète par première intention. On placera donc toujours un drain dans la partie déclive de la plaie, et il sera bon de le fixer au dehors, soit par une épingle placée en croix, soit par un point de suture, de peur qu'il ne soit avalé dans un brusque mouvement d'inspiration. La cicatrisation est d'ailleurs rapide, comme dans toutes les plaies de la face et du cou.

Ici se pose également la question de la suture osseuse. Il n'y a évidemment aucun inconvénient à la pratiquer. Je ne m'en suis cependant jamais servi. Il faut remarquer d'abord que les deux moitiés de l'os hyoïde ostéotomisé sont d'un petit volume et qu'il serait difficile d'y forer des trous pour le passage des fils. En second lieu, l'hyoïde est excessivement mobile et obéit très bien à la traction des parties molles rapprochées par la suture, de telle sorte que le con-

tact entre les surfaces osseuses s'établit facilement et sans crainte de désunion ultérieure. Pour ces raisons, je crois la suture osseuse inutile.

Les suites éloignées ont d'ailleurs justifié cette manière de voir. J'ai revu un certain nombre de malades qui avaient subi l'ostéotomie de l'os hyoïde depuis plusieurs mois et même plusieurs années. Je n'ai constaté chez eux aucun trouble fonctionnel relevant de cette cause. La consolidation s'effectue par un cal osseux ou fibreux très serré. Il n'y a pas de fissure entre les deux lèvres osseuses. La seule observation à faire, c'est que la courbe de l'os est changée. Les deux grandes cornes subissent un mouvement de rétraction en dedans, de sorte que la figure formée par le corps et les grandes cornes, au lieu d'être une courbe circulaire, représente plutôt une portion de courbe parabolique.

Ici se pose également la question de la trachéotomie préventive. Quand j'ai fait mes premières opérations transhyoïdiennes, la trachéotomie préventive avec canule-tampon était fort en honneur. L'assurance qu'elle donne de ne pas inonder les voies respiratoires a certainement quelque prix. Mais il convient aussi de remarquer qu'il n'est pas indifférent d'ajouter un acte opératoire à des interventions ordinairement longues et déjà compliquées, et qu'il n'est pas démontré qu'une trachéotomie ne laisse pas après elle quelques inconvénients. Pour ma part, je ne l'ai faite qu'une fois, pour l'ablation d'un cancer végétant de l'épiglotte où je prévoyais une abondante hémorragie en nappe. Dans tous les autres cas, j'ai toujours pu m'en passer, et, à l'heure actuelle, j'y suis de plus en plus opposé. C'est cette opinion que le Dr Sargnon a consignée dans sa thèse [1]; et il résulte d'ailleurs des travaux de l'auteur de cette importante monographie, que la trachéotomie préventive a aujourd'hui perdu beaucoup de terrain. Il suffit, mais il est bon d'avoir à sa disposition l'appareil instrumental nécessaire pour la faire rapidement, au cas où l'on serait débordé par l'hémorragie.

INDICATIONS GÉNÉRALES. — J'ai résumé ces indications dans une communication à la Société de Chirurgie de Lyon [2].

J'ai dit plus haut qu'après l'ostéotomie, on pouvait soit entrer dans le pharynx, soit remonter en haut dans l'épaisseur de la base de la langue.

Dans le premier cas, on pratique ce que j'ai appelé une pharyn-

1. Sargnon. *Tubage et trachéotomie en dehors du croup chez l'enfant et chez l'adulte.* Thèse de Lyon, 1900.
2. *Bulletin de la Société de Chirurgie de Lyon*, 1897, n° 1.

gotomie transhyoïdienne. Cette opération est indiquée dans les corps étrangers du pharynx, les tumeurs de cet organe, surtout celles de l'épiglotte, enfin, dans les rétrécissements de la portion sus-laryngienne du pharynx.

La seconde voie servira à faire l'ablation des tumeurs de la base de la langue et à pratiquer l'amputation totale de l'organe.

Je passerai en revue successivement chacune de ces indications.

II. — Pharyngotomie transhyoïdienne.

En regardant les corps étrangers du pharynx comme justiciables de la pharyngotomie transhyoïdienne, j'ai posé, je l'avoue, une indication purement théorique. Je n'ai jamais eu, jusqu'à ce jour, à recourir à une opération sanglante en pareille occurence, et bien rares doivent être les cas, si même il en existe, où un corps étranger a nécessité une pharyngotomie quelconque. Il n'en est pas de même pour les autres indications : de chacune de celles que je vais maintenant étudier, je citerai des observations personnelles.

1° *Tumeurs de la région épiglottique et du vestibule.*

C'est pour un cancer de l'épiglotte que j'ai pratiqué, en novembre 1895, ma première pharyngotomie transhyoïdienne. Voici cette observation.

Obs. I. — Homme de cinquante ans environ, porteur d'une tumeur de l'épiglotte et du sillon glosso-épiglottique. Hôpital de la Croix-Rousse, salle Saint-Pothin.

En abaissant fortement la langue avec le doigt, on aperçoit une saillie rougeâtre, mamelonnée. Le doigt conduit sur elle reconnaît son siège exact et permet de constater qu'elle ne s'étend pas sur les parties latérales et laisse indemne les replis aryténo-épiglottiques. Elle est douloureuse, gêne la déglutition et saigne facilement.

L'opération est pratiquée le 17 novembre 1895. M. Vallas procède d'abord à la trachéotomie préventive et à la mise en place de la canule-tampon, dite de Trendelenburg.

Dans un second temps, il pratique l'ostéotomie médiane de l'os hyoïde. A ce moment, le doigt introduit dans le fond de la plaie sent nettement la tumeur derrière la membrane thyro-hyoïdienne. Cette membrane est incisée, et on pénètre dans le pharynx. Avec une pince, M. Vallas saisit et attire au dehors la tumeur : l'épiglotte ou plutôt ce qui reste de l'épiglotte, dont la moitié supérieure est détruite par le néoplasme, suit et se montre à l'extérieur. Une section rapide aux ciseaux courbes détache les parties

malades. L'hémorragie assez abondante s'arrête assez facilement après un tamponnement de quelques instants.

Une sonde à demeure naso-œsophagienne est placée pour assurer l'alimentation du malade.

La plaie sus-hyoïdienne est alors fermée par des points de suture, sauf dans sa partie inférioure, par où sort une mèche de gaze iodoformée laissée en place pour assurer l'hémostase définitive de la surface cruentée et faciliter l'écoulement des liquides.

Le lendemain, la canule trachéale est enlevée.

Il n'y eut aucune complication infectieuse et cinq semaines après la cicatrisation était achevée. Le malade fut présenté en janvier 1896 à la Société des Sciences médicales au moment de quitter l'hôpital.

L'observation de ce malade fut pour moi la cause de deux remarques importantes. Je vis en effet que la pharyngotomie transhyoïdienne, d'une exécution facile et rapide, ouvrait une large fenêtre sur le pharynx et permettait d'y manœuvrer très à l'aise. En second lieu, je constatai que mes craintes relativement à la pénétration du sang dans le larynx avaient été exagérées, et que la trachéotomie préventive était à rejeter. C'est la conduite que j'ai suivie depuis cette époque dans mes autres opérations.

Comme exemple de pharyngotomie transhyoïdienne pour tumeur maligne, je citerai encore l'observation suivante d'un chirurgien de Bordeaux.

Obs. II [1]. Résumée. — Malade de quarante et un ans, porteur d'une tumeur occasionnant des douleurs et des hémorragies. Dans la région sous-angulo-maxillaire gauche, un assez volumineux ganglion arrondi, mobile. A l'examen laryngoscopique, tumeur globuleuse, du volume d'une grosse noix, occupant le sillon glosso-épiglottique.

M. Moure avait songé à attaquer la tumeur au moyen de l'anse galvanique, mais l'adénopathie profonde et le peu de mobilité du néoplasme lui firent abandonner ce projet.

On eut recours à une large incision horizontale partant de la ligne médiane et s'étendant jusqu'à l'angle gauche du maxillaire inférieur, en rasant de près le bord de l'os. Le but était double : enlever d'abord les ganglions malades et aller à la recherche de la tumeur par la voie sus-hyoïdienne latérale.

L'opération fut exécutée le 21 mai 1897. La première partie (trachéotomie, ablation des ganglions) fut des plus simples. Mais quand il s'agit d'aborder la tumeur, on ne put y réussir. La portion horizontale de la

1. Brindel. *Épithélioma pavimenteux de la base de la langue et des replis glosso-épiglottiques médian et latéral gauche. Journal de médecine de Bordeaux*, 18 juillet 1897.

langue fut attirée au dehors par l'orifice artificiel, mais sa portion verticale demeura inaccessible, et c'est à peine si avec le doigt on put retrouver la tumeur à la place qu'elle occupait au voisinage de l'épiglotte.

Toute tentative d'extraction par cette voie parut immédiatement inutile, et M. Dubourg fit alors ce qu'il s'était proposé de faire en cas d'insuccès par la voie sus-hyoïdienne latérale, et ce que nous eussions préféré lui voir accomplir après la trachéotomie et l'ablation des ganglions, c'est-à-dire une incision médiane allant de la symphyse à la pomme d'Adam.

M. Dubourg, aidé de M. Moure, décortiqua avec soin la tumeur dans toute sa surface adhérente. Inutile d'ajouter que le néoplasme fut enlevé très largement.

Le malade fut nourri à la sonde œsophagienne une quinzaine de jours. La canule fut enlevée vers le dixième.

Le malade sortit le 10 juin en état de guérison apparente.

Cette observation, ajoute Brindel, vient encore à l'appui de l'excellence de la méthode transhyoïdienne, préconisée récemment par un chirurgien lyonnais.

Tout récemment enfin mon collègue, le Dr Vincent, chirurgien de la Charité à Lyon, a communiqué à la Société de Chirurgie l'observation suivante que je vais résumer.

Obs. III. — [1] Il s'agit d'un malade âgé d'environ trente ans, pâle, maigre, aphone, anhélant, par suite du développement d'une grosse tumeur dans la cavité pharyngo-laryngienne.

Lorsqu'on faisait ouvrir la bouche au malade, on apercevait aisément une grosse tumeur de la grosseur d'une mandarine, qui s'élevait au moment des efforts de vomissement, comme un gros champignon rouge. Le doigt, à la recherche de son implantation, reconnaissait sans peine qu'il n'y avait pas de pédicule et que le néoplasme s'étalait au-dessous des replis aryténo-épiglottiques en débordant au loin.

Comme procédé opératoire, j'ai rejeté les procédés connus de thyroïdotomie, de laryngotomie sus ou sous-hyoïdienne, parce que ces procédés étaient incapables de donner un jour suffisant. Je résolus de faire une longue incision verticale et médiane comprenant l'os hyoïde, comme l'a proposé M. Vallas.

21 juillet 1899. Trachéotomie préventive.

26 juillet 1899. La canule de Trendelenburg en place, l'anesthésie étant faite par la canule, je fis une incision de 7 à 8 centimètres, partant de l'encoche du cartilage thyroïde et remontant à 4 ou 5 centimètres au-dessus de l'os hyoïde. Je ne pus pas terminer la section de l'os avec le bistouri; je l'achevai avec les ciseaux.

1. Vincent. *Extirpation de tumeurs fibroïdes volumineuses des régions vestibulaire et latérale du larynx par une incision verticale et médiane trans-hyoïdienne* (Soc. de Chir. de Lyon, séance du 21 décembre 1899).

Sans avoir une seule ligature à faire, j'arrivai, en écartant au moyen de la sonde cannelée et des doigts les muscles et les deux moitiés de l'os hyoïde, dans la loge occupée par le néoplasme. Avec l'index j'opérai aisément la décortication et tantôt à l'aide de la pince à polypes, tantôt avec la curette, je parvins à enlever toute la tumeur qui siégeait à droite dans le vestibule du larynx et qui était la seule tumeur que nous eussions reconnue.

Grand fut mon étonnement de découvrir, en promenant mon index sur le pourtour du larynx, du côté gauche, une seconde tumeur plaquée en croissant sur la face latérale gauche du larynx. L'extirpation en fut faite de la même manière.

L'opération ne dura pas longtemps et ne fut troublée par aucun incident.

Les suites opératoires furent simples, et le 21 octobre j'ai eu la satisfaction de revoir le malade tellement transformé qu'il était méconnaissable. Il avait pris de l'embonpoint, respirait facilement et parlait comme tout le monde.

Le volume de la tumeur principale était celui d'une mandarine. L'aspect extérieur de ces masses rappelait celui du ris de veau ou du thymus. L'examen histologique montra qu'il s'agissait de tissu fibroïde ne présentant aucun caractère de malignité.

M. Vincent termine sa communication par l'appréciation suivante : « Les déductions à tirer de notre observation, au simple point de vue du manuel opératoire, sont que la section verticale et médiane de l'os hyoïde donne un jour incomparablement plus grand que les incisions faites au-dessus et au-dessous de ces os sans le comprendre; que cette incision est sans danger, puisqu'elle ne lèse aucun vaisseau, aucun nerf; qu'elle se répare très rapidement dans toutes ses parties, même au niveau de l'os hyoïde, dont les deux moitiés se réunissent exactement sans suture. Pour l'extraction des tumeurs intra-laryngées, elle aurait une supériorité incontestable sur la thyroïdotomie médiane, car elle permettrait de l'extirper avec un jour plus grand et, par conséquent, avec toute la sécurité et la perfection possibles, sans compromettre, comme la thyroïdotomie, les fonctions des cordes vocales, à la suite d'une incision non exactement médiane. »

Je tenais à rapporter ces appréciations favorables à la pharyngotomie transhyoïdienne, car les avantages de cette opération ont été contestés. Dans sa thèse[1], le Dr Lacour, après avoir reconnu que l'ostéotomie médiane de l'os hyoïde fournissait une voie d'approche

1. Lacour. *De la pharyngotomie sous-hyoïdienne de Malgaigne.* Thèse de Paris, 1896-97.

excellente pour les interventions sur la base de la langue, soutient que, par contre, la section sous hyoïdienne de Malgaigne est préférable pour pénétrer et évoluer dans le cavum pharyngo-laryngé. Il a pratiqué, dit-il, la pharyngotomie transhyoïdienne sur le cadavre et n'a obtenu qu'un jour très insuffisant. Dans sa thèse, se trouve une figure représentant l'état des parties après l'opération. Je reproduis ici cette figure, car elle explique fort bien, en effet, l'insuccès du Dr Lacour (fig. 1). On y voit deux écarteurs de Farabeuf maintenant

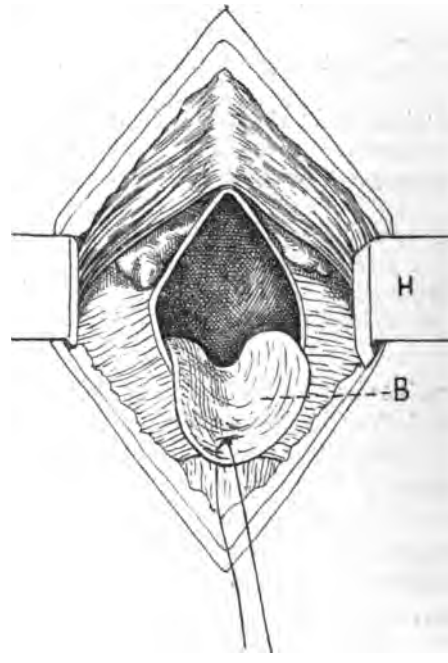

Fig. 1. — Pharyngotomie transhyoïdienne, d'après la thèse du Dr Lacour.
H. Écarteur. — B. Épiglotte.

les deux moitiés de l'hyoïde sectionné, et une ouverture losangique par laquelle on a attiré l'épiglotte. Évidemment cet orifice paraît petit, mais je me demande pourquoi les écarteurs n'ont pas été placés sur les lèvres de l'incision de la membrane thyro-hyoïdienne, qui paraît avoir été laissée tendue à dessein au-devant du pharynx pour cacher les parties sous-jacentes. En opérant convenablement, c'est-à-dire en écartant tout, peau et membrane thyro-hyoïdienne, on obtient au contraire une très large fenêtre losangique, comme l'indique d'ailleurs la figure 2, que j'ai fait dessiner, d'après nature, sur le cadavre. Elle mesure 10 centimètres de haut sur 6 de large.

Je ne crois pas que la pharyngotomie sous-hyoïdienne fournisse un orifice présentant ces dimensions.

En outre, pour étayer son appréciation, le Dr Lacour rapporte une quarantaine d'observations où la section sous-hyoïdienne a permis de pratiquer des opérations très compliquées. Parmi ces observations figurent, outre les cas anciens de Prat, Follin, des opé-

Fig. 2. — Pharyngotomie transhyoïdienne, d'après nature. — La courbe visible en haut de la figure, est celle du maxillaire inférieur. — L'épiglotte est attirée par l'orifice.

rations d'Axel Iversen, d'Aplavin, de Rosenbaum, etc. Or, dans la plupart de ces cas, les chirurgiens, loin de se contenter de la simple incision de Malgaigne, ont dû brancher sur elle des incisions complémentaires qui lui font perdre absolument son caractère initial. C'est ainsi qu'Iversen ajoute à l'incision transversale une incision verticale descendant au-devant du sterno-mastoïdien, qu'Aplavin remonte encore plus haut et sectionne, pour se donner du jour, la grande corne de l'os hyoïde. Plusieurs de ces opérations se sont terminées par l'extirpation du larynx. C'est vraiment forcer le sens des mots que de faire honneur à la pharyngotomie sous-hyoïdienne

de pareilles interventions. J'ai moi-même rapporté à la Société de Chirurgie de Lyon [1] l'observation d'un malade auquel j'ai enlevé toute la paroi latérale du pharynx pour un cancer inférieur de cet organe. Afin d'avoir une ouverture suffisante, j'ai dû réséquer la moitié de l'os hyoïde, et je n'ai pas prétendu avoir terminé cette intervention très complexe au moyen d'une simple pharyngotomie transhyoïdienne. En réalité, il s'agit dans mon cas, comme dans la plupart de ceux auxquels j'ai fait allusion plus haut, de pharyngectomie plus ou moins étendue.

Je suis d'ailleurs persuadé que, dans les cas de tumeurs du cavum pharyngo-laryngé, les indications de la pharyngotomie, qu'elle soit sus, sous ou transhyoïdienne, seront toujours peu nombreuses. Seuls, les cancers limités à l'épiglotte ou les tumeurs bénignes, énucléables, comme celle du Dr Vincent, sont justiciables des opérations de ce genre. Dès que le cancer s'est infiltré dans la muqueuse et a gagné les parois latérales du pharynx, il faut des voies d'approche plus larges et on devra avoir recours aux divers procédés de pharyngectomie latérale.

2° *Rétrécissements du pharynx.*

S'il est permis de discuter la pharyngotomie transhyoïdienne et de lui préférer la section sous-hyoïdienne de Malgaigne, pour la recherche des corps étrangers ou l'ablation de l'épiglotte, son emploi dans la cure des rétrécissements du pharynx me paraît au-dessus de toute contestation. Cette lésion constitue, à mon avis, l'indication typique de cette opération.

Mentionnés pour la première fois par Stromeyer [2] en 1844, ils ont été l'objet de divers mémoires importants de la part de Schech [3], Lublinski [4], Jacobson [5]. Les thèses plus récentes du Dr Mesny [6] et de mon élève, le Dr Magerand [7], ont réuni tous les éléments de la question.

La syphilis est la cause presque unique de ces rétrécissements. C'est à peine si, dans les 50 cas connus, on peut en trouver quel-

1. Société de Chirurgie de Lyon, séance du 23 janvier 1900.
2. Stromeyer. *Handbuch d. Chir.*, Freiburg, 1844.
3. Schech. *Ueb. Stenos. d. Pharynx* (*Deut. Arch. f. klin. Med.*, 1876).
4. Lublinski. *Ueb. Syph. Pharynxstrict* (*Berlin. klin. Woch.*, 1883).
5. Jacobson. *Ueb. Syph. Narbenstric. der Schlundes* (*Arch. f. klin. Chir.*, XLIII, § 39).
6. Mesny. *Rétrécissements du pharynx inférieur* (Thèse Bordeaux, 1894).
7. Magerand. *Les rétrécissements du cavum pharyngo-laryngé et leur traitement par la pharyngotomie transhyoïdienne* (Thèse Lyon, 1897).

ques-uns consécutifs à une brûlure, à un traumatisme, à un phlegmon.

Les sténoses du pharynx peuvent siéger en différents points, et de nombreuses classifications ont été proposées. Tantôt une symphyse staphylo-pharyngée supprime ou rétrécit la communication du cavum pharyngo-nasal avec la portion moyenne du pharynx. Tantôt c'est l'isthme du gosier lui-même qui est déformé et gêné dans ses fonctions par la rétraction et la rigidité cicatricielles des piliers. Tantôt enfin, et c'est le cas que j'envisage ici, la fonte des gommes syphilitiques a eu lieu plus bas, derrière la base de la langue, et la sténose porte sur la région épiglottique, appelée encore cavum pharyngo-laryngé. Le plus souvent d'ailleurs, ces diverses formes de rétrécissement sont combinées entre elles. Il en était ainsi dans le cas du jeune homme dont je vais rapporter l'observation. Cette observation est, d'ailleurs, très importante, car elle met en lumière tous les points intéressants de l'histoire pathologique de ces rétrécissements.

Obs. IV. — Jeune homme de vingt-deux ans; contracta la syphilis en bas âge, à six ou sept ans. Elle lui fut transmise par sa mère, qui avait été elle-même infectée par un nourrisson.

A cette époque, il eut une dysphagie qui persista pendant vingt-huit mois et alla en s'accentuant de telle façon que le malade ne mangeait plus pour éviter la douleur.

La conséquence en fut un amaigrissement considérable et une grave altération de l'état général.

Il y a deux ans, survint un phénomène nouveau : la dysphagie s'atténua et fut remplacée par de la dyspnée.

A ce moment, il fut soumis pour la première fois, à l'hôpital de Chambéry, au traitement spécifique, qui amena rapidement une amélioration, et, sur les conseils du médecin de Chambéry, il vint à Lyon et entra dans le service de M. Garel, à l'hôpital de la Croix-Rousse. Avant de le faire passer dans mon service, M. Garel le présenta à la Société des Sciences médicales de Lyon. Son état était le suivant : le voile du palais est complètement soudé à la paroi postérieure du pharynx ; le naso-pharynx ne communique plus avec la bouche que par un orifice étroit, situé sur la ligne médiane au niveau de la luette et creusé dans l'épaisseur du voile. Cet orifice est notablement rapproché du rebord postérieur du palais osseux. Sa forme est ovalaire, allongée dans le sens vertical.

Au-dessous de ce premier rétrécissement, en existe un second non accessible à la vue, constitué par la soudure des piliers avec la base de la langue, à une hauteur répondant à peu près au bord libre de l'épiglotte. La soudure est totale à gauche : à droite existe près de la base de la langue un petit orifice oblique de haut en bas et de dehors en dedans. Cet

orifice est un anneau cicatriciel limité en avant par la base de la langue, en arrière et latéralement par les piliers et la paroi postérieure du pharynx, qui sont tous intimement soudés entre eux. L'ouverture ainsi circonscrite a 15 millimètres de long sur 4 à 5 de large. C'est l'unique moyen de communication entre les voies supérieures et le carrefour œsophago-laryngien.

Les troubles fonctionnels sont : en premier lieu, une dyspnée apparaissant surtout après une course ou un effort; en second lieu et surtout, des troubles de la déglutition. Seuls, les liquides passent; les aliments solides ne peuvent être déglutis.

La gêne des deux importantes fonctions de la nutrition et de la respiration a retenti sur l'état général du sujet qui est petit, mal développé et présente les apparences extérieures d'un enfant de treize à quatorze ans.

Après m'être occupé du rétrécissement supérieur, je songeai au rétrécissement inférieur, le seul difficile à aborder.

Une première opération fut faite en janvier 1895. Elle consista en ceci : trachéotomie et mise en place de la canule-tampon. Incision de dedans en dehors du rétrécissement avec le bistouri introduit dans le pharynx et guidé sur le doigt. En somme, pharyngotomie interne.

Pendant les jours qui suivirent, on pratiqua des dilatations quotidiennes pour maintenir béante la plaie intra-pharyngienne. Le malade partit chez lui quelque temps après, amélioré au point de vue de la déglutition.

Au mois de décembre 1895, il rentra à l'hôpital et je pus me convaincre que les résultats de la première intervention étaient absolument perdus. Le rétrécissement s'était reproduit par suite de la rétraction cicatricielle et de la négligence du malade qui ne s'était jamais fait cathétériser le pharynx.

Je résolus alors de faire une opération plus complète en utilisant la voie transhyoïdienne qui venait de me servir déjà pour d'autres interventions. L'opération fut faite en janvier 1896, de la façon suivante :

Incision de 8 à 10 centimètres sur la ligne médiane, le milieu répondant à l'os hyoïde. Section des muscles et ostéotomie de l'os hyoïde. A ce moment je trouvai la membrane thyro-hyoïdienne remplacée par un tissu dur, cicatriciel, absolument semblable à celui qui existe autour d'un rétrécissement de l'urèthre.

Pour me guider dans cette masse nodulaire, j'introduisis le doigt dans le pharynx, et, sur le conducteur, j'incisai la masse cicatricielle jusqu'à ce que j'eusse pénétré dans la cavité pharyngienne. En résumé, je fis, au lieu de la pharyngotomie interne de dedans en dehors, une pharyngotomie externe de dehors en dedans.

La section du rétrécissement effectuée, M. Martin put placer l'appareil dilatateur qu'il a construit spécialement pour cet usage.

Les suites furent simples et je notais à la date du 25 avril :

Le sujet se porte bien. La plaie du cou est cicatrisée. Le malade supporte bien sa pièce dilatatrice et il a appris à la sortir et à la remettre lui-même.

Les troubles fonctionnels ont disparu. La déglutition a été surtout gran-

dement améliorée et le malade aujourd'hui peut avaler les aliments solides et se nourrir comme tout le monde.

8 novembre 1897. — Le malade revient se montrer à l'hôpital. Tout est bien cicatrisé. L'os hyoïde paraît consolidé. Il semble que sa courbure ait pris une forme légèrement elliptique.

L'examen de la bouche et du pharynx montre que le passage de l'air et des aliments est suffisamment rétabli. Le rétrécissement, qui jadis admettait à peine le manche d'un porte-plume, se laisse aujourd'hui traverser par le doigt. Le toucher digital, facile à pratiquer parce qu'il existe une anesthésie complète, ne révèle aucune bride ni au niveau de l'épiglotte, ni sur les parois latérales du pharynx.

Le sujet n'a plus aucune gêne pour respirer, ni pour déglutir, bien qu'il n'ait porté l'appareil dilatateur de M. Martin que jusqu'au milieu de mai. Il n'est plus essoufflé quand il fait un effort. Depuis l'opération, les forces ont considérablement augmenté. Il était petit et chétif avant son traitement. Il a grandi et pris les allures de son âge. Sa capacité thoracique a augmenté et il peut maintenant exercer le métier de maçon sans aucune fatigue.

Avril 1899. J'ai revu encore une fois ce jeune homme. Le résultat s'est maintenu tout entier. Il exerce toujours un métier pénible sans aucune gêne et tout récemment il s'est marié.

Voilà donc un jeune malade, porteur d'un rétrécissement grave de la portion inférieure du pharynx, sur lequel ma première tentative de traitement par la pharyngotomie interne et la dilatation avait échoué, et qui a été guéri d'une façon définitive par la pharyngotomie transhyoïdienne.

Il n'est pas difficile de trouver les causes de l'insuccès du premier traitement. En les cherchant, je montrerai en quoi la pharyngotomie externe par voie transhyoïdienne me paraît supérieure aux interventions par les voies naturelles.

Les procédés utilisés jusqu'ici contre les sténoses pharyngiennes sont : la dilatation simple et la pharyngotomie interne. Je ne parlerai pas de la première, évidemment insuffisante dans un cas grave, et qui a toujours été suivie d'une récidive rapide. Aussi n'ai-je pas eu un instant l'idée de l'utiliser seule. Quant à la pharyngotomie interne, elle a échoué parce qu'elle a été trop parcimonieuse et incomplète.

Mais il en sera toujours ainsi de toute pharyngotomie interne, car, à perdre ces caractères, elle devient une opération éminemment dangereuse. Je n'oserai jamais, pour ma part, faire à l'aveugle, dans un pharynx, avec un bistouri, même boutonné, des incisions quelque peu étendues, quand au voisinage immédiat, passent tant d'organes importants, quand surtout les rapports de ces organes

nerveux et vasculaires ont pu être modifiés par les rétractions cicatricielles qui ont déformé la région. Ce n'est pas là d'ailleurs un argument purement théorique. Des accidents graves se sont produits, et entre les mains de chirurgiens habiles et autorisés. « En parcourant les observations, on trouve que Schech, en 1876, après avoir sectionné l'épiglotte hypertrophiée, eut à combattre un écoulement de sang abondant et ne put continuer son intervention que plusieurs jours après. Dans un cas publié en 1880 par Heinze, on opéra au galvanocautère, mais à la chute de l'escarre, il y eut une hémorragie telle que le professeur Thiersch dut faire la ligature de la carotide primitive. On pensa dans ce cas, qu'il y avait eu lésion de l'artère laryngée supérieure. Sokolowsky vit aussi une hémorragie abondante chez un de ses malades. Dans une autre observation due à Hofman, on sectionna le rétrécissement au galvanocautère. Il se fit une hémorragie artérielle terrible. « On ne put s'en rendre maître, dit cet auteur, malgré une compression d'une heure et demie, et on allait faire une trachéotomie pour pratiquer un tamponnement sérieux du pharynx, quand enfin elle s'arrêta [1]. »

Ces exemples me paraissent suffisants pour montrer que l'on s'expose à des dangers sérieux si l'on ne veut se contenter d'incisions petites, et partant insuffisantes.

Est-il besoin d'ajouter qu'on évite tout péril en allant méthodiquement de dehors en dedans par une incision dont on peut faire à chaque pas l'hémostase, et qui surtout permet de *voir*. Tous les chirurgiens comprendront ce langage.

Une autre cause contribue encore lorsqu'elle se rencontre, à rendre la pharyngotomie interne impuissante, c'est la forme anatomo-pathologique du rétrécissement. Il existe, en effet, deux types de sténoses pharyngées : un léger, valvulaire, et un bien plus grave, canaliculé. Le premier résulte de l'évolution d'une ulcération superficielle, qui succède à une gomme circonscrite; le second est dû à un véritable syphilome diffus, infiltré dans toute l'épaisseur de la paroi pharyngienne. Je ne saurais mieux comparer ces deux formes qu'à celles, absolument semblables, qu'on rencontre au rectum. L'observation que j'ai rapportée plus haut est un exemple du second type : la transformation scléreuse s'étendait bien au delà des limites de la muqueuse, puisque la membrane thyro-hyoïdienne n'était plus reconnaissable. On comprend qu'en face d'un pareil rétrécissement, il soit à peu près impossible de faire des sections internes assez étendues pour amener une amélioration réelle.

1. Magerand. *Loc. cit.*

L'observation que je vais maintenant rapporter est un exemple de sténose purement valvulaire. Elle a été publiée dans la thèse du Dr Magerand.

Obs. V. — Marie B..., trente-cinq ans. Pas d'antécédents héréditaires. Mariée à vingt-huit ans, elle a eu après deux ans de mariage un enfant qui mourut au bout de quinze jours, d'affection indéterminée. Elle affirme n'avoir jamais eu de chancre, ni d'éruption cutanée d'aucune sorte. Ses cheveux ne sont pas tombés : elle n'a jamais eu de céphalée nocturne. On ne constate pas d'engorgements ganglionnaires, ni de signes de syphilis héréditaire.

Il y a trois ans, la malade eut une angine au début de l'hiver. Elle éprouvait de la dysphagie avec sensation de brûlure dans l'arrière-gorge au moment de la déglutition. Elle ne présentait à ce moment ni coryza, ni bronchite. Elle consulta alors un médecin qui lui fit faire dans la gorge des pulvérisations et lui ordonna des gargarismes. Elle fut vite améliorée, mais sa voix resta rauque et voilée. De plus, la malade a remarqué qu'elle n'arrivait que difficilement à se moucher et que, d'autre part, elle ne pouvait retenir ses sécrétions nasales qui, si elles étaient abondantes, s'écoulaient d'elles-mêmes par les narines. En même temps, survint peu à peu une certaine gêne à l'ingestion des aliments et de la difficulté pour respirer. Depuis trois mois, il existe une dyspnée continue, pénible, bien que relativement peu intense; la respiration est bruyante et se traduit par une espèce de cornage. La malade est obligée de dormir la bouche ouverte et ressent une impression de sécheresse désagréable dans l'arrière-gorge.

La gêne de la déglutition porte surtout sur les aliments liquides. Les aliments un peu épais passent assez facilement, tandis que les liquides provoquent une toux violente.

On note une suppression complète de l'odorat; l'ouïe est bien conservée.

Depuis deux ou trois ans, la malade a beaucoup maigri et est assez fortement anémiée.

A l'examen du pharynx, on remarque une adhérence complète de la luette et du voile à la paroi pharyngée postérieure. Sur le voile, à droite et en bas, existe une ulcération jaunâtre, sans perforation.

Il n'y a pas de perforation sur la voûte palatine, ni sur le voile et il n'existe pas d'orifice faisant communiquer la bouche avec le cavum naso-pharyngien.

A l'examen au laryngoscope, on remarque une double bride cicatricielle partant en avant des deux piliers postérieurs, se dirigeant de là en arrière, pour se réunir sur la paroi postérieure du pharynx, en formant ainsi une sorte de fer à cheval. Toutefois la bride gauche est plus accusée que la droite; elles limitent entre elles un orifice pouvant à peine admettre l'index. On peut, en abaissant fortement la langue, arriver à distinguer, au milieu de cet orifice, l'épiglotte.

Rien de particulier à l'examen de la poitrine.

L'appétit est conservé, la digestion est bonne, mais la malade s'alimente

insuffisamment, par suite de la gêne qu'elle éprouve dans la déglutition.

Le 4 mars, M. Vallas pratique la section du rétrécissement par la voie transhyoïdienne. Après anesthésie à l'éther, l'incision de la peau, commencée à un travers de doigt au-dessus de l'os hyoïde, est continuée jusqu'à l'échancrure thyroïdienne. Section de l'os hyoïde en son milieu avec la cisaille de Liston. Les deux fragments sont maintenus écartés et laissent entre eux un espace de 3 centimètres qui permet de bien voir dans la profondeur. Aucun vaisseau ne donnant, on sectionne la paroi antérieure du pharynx en même temps qu'on supprime l'anesthésie. Le rétrécissement disparaît en partie, mais on est obligé de faire deux incisions latérales pour libérer les adhérences des piliers postérieurs du voile avec le dos de la langue. Tout obstacle est alors détruit, ce dont on s'assure en passant le doigt par la bouche.

Suture de la plaie aux fils métalliques et petit tube de drainage à la partie déclive.

L'appareil de M. Martin est mis en place.

Le 1er avril, la malade quitte l'hôpital. La plaie est complètement fermée et elle porte toujours l'appareil de M. Martin.

Au mois de juin, la malade donne de ses nouvelles. Elle avale facilement liquides et solides. Elle a porté l'appareil dilatateur jusqu'au milieu de mai seulement. L'état général est devenu meilleur et le rétrécissement ne s'est pas reproduit.

Cette observation présente d'abord ce fait intéressant que la communication entre la bouche et l'arrière-cavité des fosses nasales était complètement interceptée. C'est là une circonstance rare : voilà pourquoi j'ai tenu à la signaler, bien qu'elle soit en dehors du sujet qui m'occupe.

Il s'agissait bien là d'une sténose valvulaire. Peut-être la pharyngotomie interne eut-elle suffi. Je ne regrette cependant pas de l'avoir abordée immédiatement par la voie transhyoïdienne, car l'opération est essentiellement simple et inoffensive et les résultats définitifs me paraissent meilleurs.

L'élargissement du canal pharyngien obtenu par la pharyngotomie transhyoïdienne est immédiatement considérable, ce qui se comprend sans peine puisque l'ostéotomie supprime tout d'obstacle. Afin de maintenir le résultat obtenu, j'ai l'habitude de placer le très ingénieux appareil que M. le Dr Martin a inventé pour un malade de Mollière, qui présentait un rétrécissement syphilitique de cette région. Il se compose de deux pièces distinctes[1] : une pièce buccale et une pièce pharyngienne pouvant se fixer à volonté l'une sur l'autre. La pièce buccale, destinée uniquement à servir de support, se com-

1. Il est décrit et figuré dans l'ouvrage du Dr Martin : *De la prothèse immédiate*. Paris, 1889.

pose d'une lame épaisse de métal ou de caoutchouc, moulée sur la voûte palatine et accrochée aux dents de la mâchoire supérieure. La pièce pharyngienne, qui est le dilatateur, n'est autre chose qu'un ressort en acier fixé par son milieu à la pièce buccale et terminé par deux valves en caoutchouc durci. Par l'action du ressort, ces deux valves tendent à s'écarter l'une de l'autre et, agissant ainsi sur les parois latérales du pharynx, elles maintiennent le calibre en des dimensions suffisantes.

Cet appareil est porté d'une façon intermittente : il ne faut jamais le laisser en place pendant la nuit. Les malades apprennent d'ailleurs très vite à le manœuvrer eux-mêmes, à le sortir et le replacer sans le secours de personne.

Il est d'ailleurs remarquable qu'il n'est pas besoin de prolonger longtemps le port de cet appareil. Au bout de deux ou trois mois, les deux malades que j'ai observés ont pu le supprimer, sans que le rétrécissement se reproduise. Je crois que le passage habituel du bol alimentaire suffit à maintenir la dilatation. Peut-être aussi, mais je n'ai pu vérifier le fait, se crée-t-il entre les deux moitiés de l'os hyoïde une véritable pseudarthrose fibreuse, assez solide pour conserver les rapports des parties, mais assez lâche pour donner un jeu suffisant à l'ampliation des parois pharyngiennes.

L'opération que je viens de décrire m'a donné deux succès dans deux cas, dont l'un avait résisté à la pharyngotomie interne. Comme il n'est pas possible d'arriver au résultat désiré par la pharyngotomie sous-hyoïdienne de Malgaigne, je considère les sténoses du pharynx inférieur, surtout les formes graves, comme constituant l'indication par excellence de la pharyngotomie verticale transhyoïdienne.

III. — De la voie transhyoïdienne pour l'ablation des tumeurs de la langue.

J'aborde ici une seconde série d'indications dans lesquelles l'opération est conduite d'une manière un peu différente. Il n'est plus besoin de pénétrer dans le pharynx au niveau du carrefour laryngo-œsophagien. Aussi peut-on respecter la membrane thyro-hyoïdienne, au moins dans les premiers temps de l'opération. On a rien à redouter, remarquons-le en passant, d'une hémorragie interne, car tout se passe à ciel ouvert, et la trachéotomie préventive devient de moins en moins nécessaire. Aussitôt l'ostéotomie de l'os hyoïde faite, on se dirige en haut et l'on pénètre immédiatement dans la base de la langue.

Deux cas peuvent se présenter :

1° Il s'agit d'une tumeur bénigne, énucléable. On en pratique l'ablation.

2° Il s'agit d'un cancer. On fait alors l'amputation totale de la langue.

1° *Ablation de tumeurs bénignes.*

Je ne parle, bien entendu, que des tumeurs situées profondément dans la base de la langue, et inabordables par la cavité buccale. Les tumeurs de ce genre sont développées au voisinage immédiat de l'os hyoïde et font saillie soit à la région sus-hyoïdienne, soit dans le pharynx, contre l'épiglotte qu'elles refoulent en soulevant la langue. Ordinairement ce sont des kystes d'origine congénitale. C'était le cas de la jeune fille dont je cite l'observation. Il n'est pas impossible, mais je n'en ai pas rencontré d'exemple, que des fibromes ou des lipomes intra-musculaires se présentent avec ces caractères.

Obs. VI. — Jeune fille de vingt ans. Entrée dans mon service à l'hôpital de la Croix-Rousse en juin 1895.

Elle se plaint de gêne considérable pour avaler. En même temps on remarque que le timbre de la voix est altéré et rappelle celui des malades atteints de grenouillette.

L'examen direct montre la présence d'une tumeur située dans la base de la langue, tout contre l'os hyoïde et légèrement plus volumineuse à droite qu'à gauche. Elle fait saillie sur le dos de l'organe au niveau du V lingual, en arrière du foramen cæcum, et soulève légèrement la région sus-hyoïdienne. Elle est du volume d'une petite noix, rénitente, non douloureuse à la pression.

Je fis le diagnostic de kyste du canal thyréo-glosse.

Juin 1895. — J'essayai d'aborder la tumeur par la voie sus-hyoïdienne latérale droite, son siège reculé m'interdisant toute tentative d'ablation par la bouche.

Je sectionnai successivement la peau, le muscle hyo-glosse, comme pour une ligature de l'artère linguale. Mais plus je m'avançais dans la profondeur, plus la tumeur paraissait s'éloigner et fuir.

Après une recherche longue, pénible et infructueuse, je terminai par un pis-aller : fixant la tumeur par un doigt introduit dans la bouche, je la ponctionnai, un peu au jugé, avec un trocart et établis un drainage avec quelques crins de Florence ressortant par la bouche.

La plaie se cicatrisa bien et la malade quitta l'hôpital améliorée, et se croyant guérie. Au mois de décembre, elle revint avec une récidive. Aussitôt que les crins avaient été enlevés, la tumeur avait recommencé à grossir.

Je venais d'enlever par la voie transhyoïdienne un cancer de l'épiglotte. Je résolus d'appliquer cette méthode à ma jeune malade

L'opération fut faite en décembre 1895, et fut très facile. Dès que la section hyoïdienne fut faite, en écartant les fibres du mylo-hyoïdien, j'arrivai sur la tumeur. Celle-ci fut attirée au dehors entre les deux lèvres de la plaie par la brèche osseuse et je pus l'extirper très rapidement et très complètement.

Trois semaines après, le 8 janvier 1896, je présentai la malade à la Société des Sciences médicales. Elle était guérie. Depuis lors, il n'y a pas eu de récidive.

L'examen histologique, pratiqué au laboratoire de la Faculté, montra qu'il s'agissait d'un adénome thyroïdien, en rapport évident avec le développement du canal thyréo-glosse.

L'ostéotomie médiane de l'os hyoïde m'a rendu dans ce cas un réel service. J'avais manqué une première fois la tumeur, à cause de sa mobilité, et m'étais littéralement perdu dans la région sus-hyoïdienne latérale. Grâce à la section de l'os, j'arrivai immédiatement sur elle : l'hyoïde fixé dans la plaie fixa lui-même la tumeur, et surtout le champ opératoire put être amené au dehors, et fut rendu visible. Dès lors toute chance d'insuccès était écartée.

On objectera peut-être que c'est là une bien grosse opération pour une petite lésion. Je ne peux que répéter encore que l'ostéotomie hyoïdienne est extrêmement simple, qu'elle se fait sans qu'on ait une artère à lier, et que je ne lui connais encore aucun inconvénient ni immédiat, ni éloigné.

2° *Amputation totale de la langue par la voie transhyoïdienne.*

Lorsqu'on se trouve en présence d'un cancer, il est possible, et même facile d'amputer la langue en totalité par la voie transhyoïdienne. L'indication d'opérer de la sorte ne se pose que dans les cas de cancer ayant débuté très loin sur la base de la langue, au niveau ou en arrière du V des papilles caliciformes. J'ai fait cette opération un assez grande nombre de fois et elle a été l'objet de la thèse inaugurale d'un de mes élèves, le Dr Oullier[1].

Le manuel opératoire auquel je me suis arrêté, après avoir expérimenté sur le cadavre avec le Dr Siraud, est le suivant.

1er temps. Ligature des deux artères linguales. Évidement des deux loges sous-maxillaires.

La ligature des deux linguales se fait par deux incisions horizontales menées le long de la grande corne de l'os hyoïde, et le fil est placé très en arrière, près de l'origine de la linguale. L'incision de chaque côté doit s'arrêter à un bon centimètre de la ligne médiane.

1. Oullier. *De l'amputation totale de la langue par la voie transhyoïdienne.* Thèse de Lyon, 1897.

Cette ligature permet de faire l'hémostase préventive et par conséquent rend absolument inutile une trachéotomie. Mais ce n'est pas là, à mon avis, son principal avantage. L'incision ouvre de chaque côté les loges sous-maxillaires et par cette ouverture on peut enlever les ganglions malades et même, comme je l'ai fait plusieurs fois, extirper les deux glandes sous-maxillaires. La fréquence de l'envahissement de ces ganglions dans le cancer de la base de la langue justifie cette intervention préliminaire.

La toilette de la région étant terminée, je suture les deux incisions sus-hyoïdiennes latérales au fil métallique.

2e temps. Ostéotomie médiane de l'os hyoïde.

Elle se fait comme il a été dit plus haut. On s'arrête à la membrane thyro-hyoïdienne, qui n'est pas incisée.

L'os sectionné, un coup de bistouri divise sur la ligne vertico-médiane les divers plans musculaires : sangle mylo-hyoïdienne, génio-hyoïdiens. Cette division amorcée sur la brèche osseuse, se fait très facilement, et on la poursuit jusqu'à ce que l'on arrive dans le tissu cellulaire du plancher buccal, immédiatement sous la muqueuse.

3e temps. Ouverture de la bouche. Perforation du plancher buccal et libération des attaches de la langue au maxillaire inférieur et au plancher.

Le chirurgien transporte alors son champ opératoire dans la cavité buccale, qu'un aide maintient largement ouverte au moyen d'un écarteur. La langue, saisie par sa pointe avec une forte pince, est relevée en haut. A l'aide de ciseaux, on coupe le frein, la muqueuse du plancher sur la ligne médiane et on tombe ainsi dans l'incision sus-hyoïdienne. De ce point, on continue aux ciseaux la section de la muqueuse du plancher, et cela des deux côtés. Cette section sera conduite plus ou moins près de la face interne du maxillaire inférieur, de manière à enlever largement toutes les parties malades. Elle sera prolongée en arrière jusqu'au delà des piliers antérieurs qui seront coupés à leur base, libérant ainsi la langue de toutes ses attaches supérieures. A ce moment, en effet, la langue ne tient plus que par les deux hyo-glosses.

4e temps. Luxation de la langue en bas. Désinsertion des hyoglosses.

Ce temps demande à être exécuté rapidement, étant admis que l'on n'a pas fait la trachéotomie préventive. L'écarteur buccal est enlevé, la pince qui fixait la pointe de la langue retirée, et le malade est assis, la tête légèrement inclinée en avant et maintenue

par un aide. La pince est repassée de bas en haut dans la bouche par la brèche trans-hyoïdienne et va de nouveau saisir fortement la langue. On attire alors la langue qui sort facilement par l'incision médiane sous le maxillaire, en avant du cou. On voit rapidement apparaître le dos de l'organe, puis le V lingual, et enfin l'épiglotte. En inclinant successivement à droite et à gauche la pince à traction, on voit et on reconnaît du doigt les deux moitiés de l'os hyoïde. Deux coups de ciseaux rasant leurs bords supérieurs, détachent les insertions des hyo-glosses et la langue tombe, *en totalité*, dans la main de l'opérateur.

Ce temps, je le répète, doit être exécuté rapidement à cause de l'asphyxie menaçante. Quant à l'hémorragie, elle est nulle ou insignifiante, en tous cas, uniquement veineuse, grâce à la ligature préventive des deux artères linguales.

5e temps. Sutures. Reconstitution du plancher buccal.

Si l'on veut faire des sutures rapides, on peut passer trois ou quatre fils métalliques en anse, embrassant toute l'épaisseur des deux lèvres de l'incision médiane que l'on conduit jusque dans la bouche et que l'on vient serrer sur le milieu de la région sus-hyoïdienne.

Il est préférable de reconstituer le plancher buccal dans son intégrité par des sutures superposées en étages. On commence par la plaie musculaire et deux ou trois fils de catgut ou de soie fine suffisent à rapprocher les bords de la division du mylo-hyoïdien. Il importe d'ailleurs de remarquer que les fibres de ce muscle ont été écartées suivant leur longueur, et non coupées tranversalement, suivant une direction perpendiculaire à leur grand axe.

On suture ensuite au fil métallique ou au crin de Florence la peau de la région sus-hyoïdienne.

Enfin, la bouche étant ouverte, on fait une suture de la section muqueuse. Il est préférable d'employer là encore des fils métalliques dont les chefs, coupés longs, sont maintenus en faisceaux hors de la bouche. Leur ablation ultérieure est ainsi rendue plus facile. Si l'excision muqueuse a été large, il n'est pas toujours possible d'obtenir un rapprochement sur toute la longueur de la plaie. On l'abandonne alors à la cicatrisation par seconde intention.

Le milieu buccal étant toujours plus ou moins septique, il sera prudent de drainer le plancher par la plaie sus-hyoïdienne à l'aide d'une mèche de gaze au salol. En outre, et pour la même raison, le malade doit être soumis à des lavages antiseptiques de la cavité buccale, ou mieux, à des chasses d'eau sous forte pression, répétées toutes les deux ou trois heures pendant les premiers jours qui suivent l'opération. Ces lavages sont quelquefois même impuissants à

enlever les mucosités gluantes qui séjournent dans le pharynx et sur le plancher buccal; on doit alors les enlever avec de petits tampons portés sur des manches. Ces soins de propreté purement mécaniques sont beaucoup plus importants pour prévenir les complications infectieuses que l'iodoforme et tous les autres topiques antiseptiques. Je n'hésite pas à les considérer comme la plus sûre garantie du succès.

Quant à l'alimentation, elle est assurée par une sonde œsophagienne passant par les fosses nasales. Les malades, d'ailleurs, ne tardent pas à recouvrer la faculté de déglutir, ainsi que nous l'expliquerons bientôt.

Avant d'aller plus loin, je vais résumer les observations des malades que j'ai opérés par ce procédé et dont la plupart ont déjà été publiées dans les thèses des Dr Oullier et Bœuf.

Obs. VII. — S... Paulin, entré à l'hôpital le 25 février 1896.

Tumeur occupant le bord gauche de la langue. Elle naît vers la partie moyenne de ce bord par une saillie sous-muqueuse, dure, mamelonnée, formant un relief d'un demi-centimètre. En arrière, la tumeur n'est pas accessible au doigt, la douleur que provoque l'exploration ne permettant pas d'enfoncer l'index assez loin pour atteindre sa limite postérieure. Le sillon glosso-amygdalien n'est pas envahi. Adénopathie sous-maxillaire.

11 mars. — Anesthésie à l'éther. Amputation de la langue par la voie transhyoïdienne.

Suture en masse par fils métalliques en anse.

Drainage par mèche de gaze.

Les suites ne présentèrent rien d'anormal et le malade sortit guéri vers le milieu d'avril.

Obs. VIII. — B... Joseph, soixante-deux ans. Entré le 17 juin 1897, salle Saint-Louis.

Épithélioma du bord latéral droit de la langue. Pas de ganglions sous-maxillaires. État général bon.

24 juin. — Anesthésie à l'éther. Amputation de la langue par la voie transhyoïdienne.

Réfection méthodique du plancher buccal.

26 juin. — Pas de température. Fréquents lavages buccaux. Le malade se nourrit par une sonde nasale.

8 juillet. — On enlève les fils du plancher buccal ainsi que ceux de la plaie extérieure. La sonde nasale est supprimée.

Quelque temps après, le malade sort de l'hôpital.

Obs. IX. — Homme, soixante ans. Épithélioma du bord gauche de la langue, siégeant au niveau du pilier antérieur du voile du palais.

Amputation totale par la voie transhyoïdienne.

Le malade n'a voulu supporter aucune sonde œsophagienne à demeure.

Cependant il a avalé assez facilement les liquides au bout de quatre jours; au quatrième jour également, il est descendu faire une promenade et est remonté seul au troisième étage.

Repart dans son pays quinze jours après l'opération.

Obs. X. — P. C... quarante-sept ans, tisseur; entré à Saint-Louis le 3 avril 1897.

Épithélioma ulcéré de la partie droite de la langue. On ne peut délimiter la tumeur en arrière.

Ganglions sus-hyoïdiens envahis.

Le malade a la teinte jaune paille caractéristique.

8 avril 1897. — Anesthésie à l'éther. Amputation totale de la langue par la voie transhyoïdienne.

Reconstitution du plancher buccal au moyen de ligatures.

L'organe enlevé mesure de la pointe à la surface de section postérieure 102 millimètres.

6 mai. — Le malade va bien. Toutes les plaies sont en voie de cicatrisation.

27 mai. — Sortie.

Obs. XI. — M... C..., soixante et un ans, entré le 4 novembre 1897.

Tumeur du volume d'un œuf de pigeon sur le bord de la langue, près de la base. Pas de ganglions sous-maxillaires.

La déglutition des solides est difficile, impossible par moments.

9 novembre. — Amputation transhyoïdienne de la langue.

10 novembre. — Le malade ne souffre pas. Il commence à s'alimenter.

12 novembre. — On commence à comprendre le malade.

13 novembre. — Une pneumonie se déclare qui emporte le malade, ainsi qu'il a été vérifié à l'autopsie.

Obs. XII. — P... Pierre, soixante-trois ans, cultivateur. Entré le 25 juin 1898.

Épithélioma situé à la partie toute postérieure de la langue, sur le côté gauche de sa portion ascendante.

2 juillet 1898. — Anesthésie à l'éther. Amputation transhyoïdienne de la langue.

4 juillet. — Le malade va bien. Pas de fièvre. Pas de choc opératoire. La parole est conservée. La déglutition seule est sérieusement entravée. Aussi place-t-on une sonde nasale à demeure par laquelle on alimente le malade.

3 août. — Le malade part en très bon état. Il peut à l'heure actuelle manger et se faire comprendre.

Ainsi qu'on a pu le voir, en lisant les observations précédentes, les suites opératoires de l'amputation transhyoïdienne de la langue sont relativement simples. Le choc traumatique est peu considérable et les malades se relèvent rapidement. La cicatrisation des plaies marche vite, et il ne faut pas plus de trois à quatre semaines au maximum pour que les opérés soient en état de rentrer chez eux.

J'en ai vu partir beaucoup plus tôt, témoin le malade de l'observation IX, qui a pu faire un voyage de plus de 100 kilomètres quinze jours après l'opération.

Les complications post-opératoires sont rares. Sur six malades j'en ai perdu un seul, de pneumonie. Évidemment, ma statistique est trop peu nombreuse pour pouvoir poser une conclusion ferme à cet égard. J'ai cependant l'impression que cette opération est moins grave que l'ostéotomie du maxillaire inférieur. Le procédé Roux-Sédillot (ostéotomie médiane linéaire ou en V) et le procédé de Billroth (résection latérale temporaire du maxillaire) donnent beaucoup de jour et permettent assurément de faire des opérations aussi complètes que la voie transhyoïdienne. J'ai employé souvent ces procédés avant d'avoir essayé le mien; mais j'ai remarqué que la mortalité post-opératoire était considérable avec ces méthodes. Je ne crois pas m'éloigner beaucoup de la vérité en disant que cette mortalité doit atteindre le chiffre de 30 à 40 pour 100. La pneumonie. la septicémie buccale, le défaut de consolidation de la mâchoire et, par suite, la difficulté d'alimenter les malades, sont les causes principales de la mort. Avec la méthode que j'ai décrite, il n'y a pas de section osseuse importante, la réparation de la plaie est plus prompte, l'alimentation des malades par les moyens naturels peut être reprise plus rapidement; et par conséquent les causes d'insuccès que j'ai énumérées plus haut sont certainement réduites. C'est là, ce me semble, le principal avantage de l'ostéotomie de l'os hyoïde sur les diverses ostéotomies du maxillaire inférieur. La tumeur peut être enlevée aussi largement, et la gravité de l'opération est moindre.

L'étude des suites éloignées ne m'a fourni aucune contre-indication. Au point de vue de la récidive, je n'ai que des renseignements très incomplets. Je sais qu'un de mes opérés est mort quinze mois après mon intervention. Un autre, celui de l'observation VIII, est rentré dans mon service trois mois après la première opération : il portait un ganglion carotidien dégénéré. J'enlevai ce ganglion et extirpai au-dessous de lui deux ou trois ganglions de la chaîne carotidienne qui paraissaient sains. Je le croyais guéri définitivement, quand je le revis quelques mois après avec un envahissement de tous les ganglions de la nuque. Il finit par mourir d'hémorragie sans avoir présenté de récidive locale. Le sort définitif des autres m'est inconnu.

Outre le pronostic vital, il faut envisager encore les troubles fonctionnels qui suivent l'amputation de la langue par la voie transhyoïdienne. On a vu que l'extirpation de l'organe est totale et qu'il

n'en reste pas un moignon utilisable, comme cela se voit après les opérations par les voies naturelles. Il faut donc s'attendre à ce que les troubles fonctionnels soient assez prononcés. Ils ont été étudiés sur un certain nombre de mes malades par mon élève le Dr Bœuf [1]. Voici les résultats auxquels il est arrivé.

Au point de vue du goût, on note une diminution générale de toutes les sensations, mais surtout des saveurs douces et acides; les saveurs amères et salées sont, au contraire, assez bien conservées.

Les troubles de la phonation ne sont pas aussi considérables qu'on pourrait le croire au premier abord. Lorsque la cicatrisation est achevée, les malades arrivent assez vite à une articulation suffisante des mots. Ils bredouillent, suivant une expression vulgaire, et paraissent parler la bouche pleine, mais je ne crois pas qu'un seul de mes opérés ne soit pas parvenu, après un certain temps, à se faire comprendre par les personnes de son entourage. En tous cas, de pareils phénomènes s'observent après toutes les amputations de la langue, quel que soit le procédé employé.

La fonction qui se trouve de beaucoup la plus gênée après l'amputation transhyoïdienne de la langue, c'est la déglutition. Je ne fais aucune difficulté de reconnaître qu'elle l'est plus, après cette opération, qu'après une ablation par les voies naturelles. Ceci se comprend sans peine, si l'on veut bien réfléchir au mécanisme de la déglutition. Le premier temps consiste en effet, dans la réunion des aliments mastiqués sur le dos de la langue, qui, se soulevant alors d'avant en arrière, les presse contre le voile du palais et les précipite dans le pharynx. Quand il reste un moignon lingual, si petit soit-il, cette faculté persiste encore et la déglutition peut s'effectuer. Après l'amputation transhyoïdienne, il ne reste rien de la langue; tous les muscles ont été désinsérés à leur origine, et, dès lors, le bol alimentaire ne peut se constituer. Force est donc de nourrir, pendant les premiers temps, les opérés par la sonde œsophagienne.

Cet état, cependant, n'est pas définitif, et la déglutition arrive à se refaire un organe de la façon suivante. Quand les plaies sont cicatrisées, les muscles du plancher buccal retrouvent leur contractilité, et, peu à peu le jeu de la sangle mylo-hyoïdienne arrive à remplacer les muscles de la langue, à constituer et à mouvoir d'une façon suffisante le bol alimentaire. Pour cela, il est nécessaire que la musculature du plancher buccal ait été respectée, et de ce fait résulte une grande supériorité de l'amputation transhyoïdienne

1. Bœuf. Thèse de Lyon, novembre 1897.

sur les autres procédés sus-hyoïdiens. Regnoli, Verneuil, Czerny enlèvent aussi la langue par-dessous le maxillaire, mais leurs incisions comportent la section transversale de la sangle mylo-hyoïdienne. La moitié coupée est donc perdue pour la fonction future. Le procédé que j'ai décrit ne sacrifie rien du mylo-hyoïdien; on écarte seulement ses fibres par une incision parallèle à leur direction, et ce n'est pas là, à mon avis, le moindre avantage que j'y ai trouvé.

Il est d'ailleurs bien entendu que la voie buccale restera toujours le procédé de choix quand elle sera praticable. Tous les cancers qui ne dépassent pas les piliers antérieurs du voile du palais devront donc être enlevés par la bouche. Mais dans les cas de tumeurs siégeant à la base de la langue, au niveau du V lingual ou au voisinage de l'épiglotte, je crois que l'amputation transhyoïdienne constitue un progrès sur les anciens procédés. Elle est supérieure aux méthodes Roux-Sédillot, Billroth, qui comportent une ostéotomie du maxillaire inférieur, car cette ostéotomie est grave, entraîne une mortalité considérable et expose, comme minimum, à une pseudarthrose. Elle est supérieure aussi aux méthodes sus-hyoïdiennes qui, intéressant la sangle mylo-hyoïdienne, compromettent le rétablissement de la déglutition.

Pour conclure, je dirai :

1° L'ostéotomie médiane de l'os hyoïde est une opération simple, facile, et par elle-même essentiellement bénigne;

2° Elle permet de pénétrer dans le pharynx et donne sur la portion inférieure de cet organe, ainsi que sur le vestibule laryngé un jour plus considérable que la pharyngotomie sus-hyoïdienne de Malgaigne. Les corps étrangers, les tumeurs bénignes énucléables, les cancers limités de l'épiglotte, mais surtout les rétrécissements graves syphilitiques de la région constituent les indications de la pharyngotomie transhyoïdienne;

3° Elle facilite beaucoup l'ablation des tumeurs intra-musculaires de la base de la langue, lipomes, kystes ad-hyoïdiens, dont l'extirpation par la voie sus-hyoïdienne latérale est souvent laborieuse;

4° Elle permet l'amputation totale de la langue dans les cas de cancer de la partie postérieure de l'organe. L'amputation transhyoïdienne est complète et présente moins de gravité que les autres méthodes par voies artificielles;

5° L'ostéotomie de l'os hyoïde ne présente aucun inconvénient éloigné. Elle ne laisse à sa suite ni difformité ni gêne fonctionnelle.

REVUE DES SOCIÉTÉS SAVANTES

SOCIÉTÉ DE CHIRURGIE.

Du 28 mars au 18 avril 1900.

M. Guinard. — *Tumeur gazeuse du cou.*

Une jeune femme de trente-deux ans, d'une excellente santé habituelle et qui ne fait pas d'efforts habituellement, est prise, il y a deux ans, pendant un accès de migraine, d'efforts de vomissements très considérables Au cours d'un de ces efforts, elle sent quelque chose craquer dans son cou, et, au bout de quelques jours, en faisant sa toilette, elle s'aperçoit qu'elle a une petite boule au cou. Celle-ci resta stationnaire et grosse comme un petit œuf pendant dix-huit mois; depuis six mois elle augmente progressivement de volume. Quand M. Guinard la voit, elle a les dimensions d'une mandarine; elle siège à droite, dans le triangle sus-claviculaire. La peau est normale et sans adhérence avec la tumeur, qui semble sortir de la profondeur entre le trapèze et le sterno-mastoïdien pour venir déborder en bas la région, en passant au devant de la clavicule. A la percussion la tumeur était sonore dans ses deux tiers supérieurs, mate dans son tiers inférieur. La pression ne déterminait aucune diminution de volume; il n'y avait aucun semblant de réduction. M. Guinard pratiqua l'ablation de cette tumeur le 29 décembre 1899. La poche était si mince qu'elle fut crevée au cours de l'opération; il s'en échappa avec bruit des gaz, puis du liquide citrin. La poche se décolla facilement, et elle put être extraite complètement; elle n'était reliée à la profondeur que par un tractus fibreux très mince, se dirigeant vers la trachée. L'examen histologique de la poche, pratiqué par M. Gombault, montra qu'elle était constituée par un derme revêtu d'une couche de cellules épithéliales, disposées sur une seule rangée; on n'a pu découvrir aucune cellule à cils vibratiles.

Discutant la pathogénie de ce cas, M. Guinard constate bien la présence de l'effort qui a été la cause occasionnelle de la tumeur gazeuse; mais la cause prédisposante, que l'on invoque dans les cas de ce genre, c'est-à-dire la faiblesse de la paroi trachéale par maladie antérieure ou par prédisposition congénitale, fait absolument défaut, car l'éloignement de la poche de la trachée et l'absence de communication pénétrante avec les voies aériennes éloignent toute idée de prédisposition anatomique congénitale. Aussi M. Guinard est-il disposé à ranger ce cas à côté des pneumothorax par effort, si bien connus des médecins. Sous l'influence d'un violent effort, la trachée a pu céder; puis l'air, au lieu de se résorber, s'est enkysté. La

non-résorption de l'air, épanché dans le tissu cellulaire, est un fait que l'on peut constater parfois, et tout récemment encore M. Guinard a pu observer chez un jeune homme, chez lequel une injection de sérum avait fait pénétrer de l'air dans le tissu cellulaire sous-cutané, que cet air n'était pas résorbé au bout de huit jours.

En ce qui concerne l'indication thérapeutique des tumeurs gazeuses du cou, M. Guinard pense que l'ablation pure et simple doit être la conduite à tenir.

M. Quénu pense que l'hypothèse de M. Guinard aurait besoin d'être prouvée expérimentalement; il faudrait démontrer la réalité de la formation d'une membrane d'enkystement conjonctive. Il a observé un accident du même genre au cours d'une injection de sérum. On avait injecté par inattention une petite quantité d'air sous la peau, et M. Quénu dut faire des incisions pour faire sortir l'air infiltré.

M. Monod fait remarquer que la membrane de la tumeur observée par M. Guinard portait un épithélium et des papilles, qu'elle ne peut donc être une membrane adventice, et qu'elle appartient certainement à une poche préformée. De la séparation complète du kyste et de la trachée on ne saurait conclure que la communication n'a pas existé à un certain moment.

M. Berger est du même avis. Il n'a eu l'occasion d'observer qu'un seul cas d'aérocèle du cou; il l'a considérée comme due au développement d'un diverticule anormal et congénital d'un ventricule du larynx.

M. Broca ne peut admettre sans diverticule préexistant d'origine congénitale, la formation d'une paroi avec derme et épithélium complet. L'absence de ciliation de l'épithélium n'est pas un caractère fondamental qui indique d'une façon absolue l'indépendance originelle des voies aériennes.

M. Reclus a suivi pendant près de deux ans un malade atteint d'aérocèle du cou; il avait une aphonie complète. Un jour, sans cause aucune, le malade retrouva sa voix, et la tumeur disparut. La guérison s'est maintenue depuis plus de deux ans.

M. Delbet croit qu'il faut admettre deux variétés de tumeurs gazeuses du cou. Les unes sont dues à la dilatation de diverticules préexistants, les autres à des ruptures aériennes. Le cas de M. Guinard lui semble devoir rentrer indubitablement dans la première catégorie, car la véritable muqueuse que l'examen histologique a trouvée dans la paroi de la tumeur, ne peut pas être de nouvelle formation, et l'absence de cils vibratiles peut s'expliquer aisément.

M. Delbet a observé un cas intéressant d'aérocèle du second groupe. Il s'agissait d'un phtisique, atteint de lésions du larynx et qui à chaque effort faisait apparaître une tumeur au niveau du cou. C'était une tumeur gazeuse diffuse, qui s'était produite vraisemblablement à la faveur d'une ulcération tuberculeuse.

M. Moty (de Lille). — *Péritonite appendiculaire traitée par la cure radicale et l'ébouillantage.*

Un jeune soldat entre à l'hôpital avec des phénomènes d'appendicite

avec péritonite intense. L'incision iliaque permet de constater que non seulement l'appendice est large et turgescent, mais que les anses intestinales mêmes sont dilatées, rouges et recouvertes de fausses membranes. Après avoir réséqué l'appendice, M. Moty passa rapidement sur toutes les anses dilatées un tampon d'ouate trempée dans de l'eau bouillante, et il remarque que sous cette influence l'intestin reprenait sa coloration normale en quelques secondes, si bien qu'il se décida à réunir presque complètement la paroi, en laissant seulement un gros drain en rapport avec le foyer. Le malade guérit rapidement, après une suppuration modérée à travers le trajet du drain.

M. Moty doute que sans l'ébouillantage il eût obtenu une guérison aussi rapide.

M. Reclus a publié il y a longtemps des observations montrant les bons effets de l'eau très chaude sur les anses intestinales.

M. Routier croit que, dans ces cas, l'eau chaude n'agit pas en tant que chaude, mais en tant que propre.

M. Quénu connaît la pratique de l'eau chaude depuis fort longtemps; il l'a vu employer par Desprès, dans les hernies étranglées, avec d'excellents résultats. L'eau chaude a pour effet d'atténuer la virulence des germes et en même temps produit des phénomènes vaso-moteurs utiles.

M. Lucas-Championnière emploie également l'eau phéniquée très chaude pour laver les anses intestinales.

De l'inondation péritonéale dans les grossesses extra-utérines (Discussion).

M. Quénu rapporte l'observation suivante : Une femme de trente-huit ans, après un retard menstruel de huit à dix jours, se met à perdre continuellement, puis subitement est prise de violente douleur abdominale et de vomissements, s'accompagnant d'absence absolue de selles; le médecin appelé pensa à une occlusion intestinale et envoya la malade à l'hôpital. M. Quénu, qui vit la malade dix-neuf heures après le début de la crise syncopale, reconnut aisément qu'il s'agissait d'une hémorragie interne due vraisemblablement à une rupture de grossesse tubaire, et pratiqua aussitôt la laparotomie. Il trouve tout le ventre et le bassin rempli de caillots sanguins; la trompe droite était déchirée, mais il ne s'écoulait plus de sang par la déchirure. La trompe et l'ovaire droit furent réséqués, les caillots furent enlevés avec des compresses, et l'on plaça un gros drain dans l'extrémité inférieure de la plaie. Ce dernier fut enlevé au bout de quarante-huit heures, l'ensemencement du liquide intra-abdominal n'ayant pas cultivé. Après un incident formé par une bronchite intercurrente, la malade guérit parfaitement.

M. Quénu est partisan, dans les cas de ce genre, de l'évacuation complète de l'épanchement sanguin. Je ne pense pas que le liquide sanguin épanché, même aseptique, exerce une action favorable sur l'organisme; il est convaincu, au contraire, que ce sang exerce une action néfaste sur le péritoine, action réflexe d'abord, action toxique ensuite. Aussi faut-il assurer son évacuation immédiate par l'assèchement et ultérieure par le drainage.

M. Quénu repousse le drainage de Mikulicz et n'accepte que celui qui se fait avec de gros drains.

M. Reynier s'est bien trouvé, dans certains cas d'inondation péritonéale par rupture de grossesse tubaire, des injections intra-veineuses de sérum artificiel précédant de quelques heures l'intervention. Il est persuadé d'avoir sauvé ainsi des malades qui, sans cette précaution, n'auraient pas supporté l'opération.

Dans ces interventions il faut aller vite, et M. Reynier établit comme règle, dès que l'abdomen est ouvert, d'aller saisir avec une pince l'artère utéro-ovarienne, qui donne le sang. C'est après seulement qu'il enlève les annexes, puis procède à l'ablation des caillots et au nettoyage. Ce dernier est parfois difficile à cause de l'infiltration du sang entre les anses intestinales. Le plan incliné favorise cette infiltration; aussi M. Reynier y renonça-t-il pour ces opérations, et serait-il plus tenté de faire prendre la position inverse, qui facilite l'écoulement du sang dans le petit bassin. Il pratique également le drainage avec de gros drains et a abandonné le Mikulicz, auquel il reproche de ne pas drainer.

M. Pousson (de Bordeaux). — *Douze interventions chirurgicales pour tuberculose rénale.*

Le chirurgien peut être appelé à intervenir dans la tuberculose rénale, soit à la phase d'infection bacillaire pure, soit à la phase d'infection mixte. Tout en admettant que tout rein reconnu atteint de tuberculose doit être extirpé au plus tôt, à la condition expresse que le rein du côté opposé soit dans un état d'intégrité parfaite, M. Pousson n'a jamais eu l'occasion d'intervenir à la phase d'infection purement bacillaire. Par contre, il possède douze observations d'intervention à la phase d'infection mixte. Ces douze interventions se décomposent en cinq néphrotomies, une néphrectomie secondaire précoce et six néphrectomies primitives.

Les cinq néphrotomies ont donné une mort opératoire attribuable à la faiblesse extrême du sujet. Des quatre opérés ayant survécu à la néphrotomie, deux sont morts, l'un au bout de dix-huit mois, d'épuisement, après avoir été fortement amélioré par l'opération, l'autre au bout de neuf mois, des suites d'une néphrectomie secondaire. Les deux derniers sont encore vivants : l'un n'est opéré que depuis cinq mois; l'autre l'est depuis six ans, mais doit sans doute cette survie à une néphrectomie secondaire précoce.

Les sept néphrectomies n'ont fourni que des succès opératoires. L'un de ces malades a été perdu de vue trois mois après l'opération, un autre a été emporté au bout de quinze mois par des accidents urémiques, conséquence de l'infection de l'autre rein; les cinq autres sont encore vivants, et leurs opérations remontent à neuf mois, un an, deux ans et demi, trois ans, six ans.

Ainsi s'affirme une fois de plus la supériorité de la néphrectomie au point de vue des résultats immédiats comme de celui des résultats éloignés. L'incision du rein dans la tuberculose rénale ne doit plus être considérée que comme une opération de nécessité, commandée par l'absence du congénère

ou son insuffisance fonctionnelle et par le mauvais état de la santé générale, ne permettant pas d'entreprendre sans danger les manœuvres parfois longues et laborieuses de l'extirpation de rein. Mais, employée dans ces circonstances, la néphrotomie est une opération précieuse qui peut sauver momentanément la vie des malades présentant un rein unique ou des lésions bilatérales et qui, en mettant un terme à la fièvre et aux phénomènes toxi-infectieux, donne à l'organisme le moyen de se relever et de supporter ultérieurement la néphrectomie. Cette dernière doit être précoce. En effet, en attendant trop longtemps, on s'expose à voir les accidents toxiques et infectieux reparaître.

En ce qui concerne le manuel opératoire de la néphrectomie, M. Pousson a toujours recours à l'extirpation extra-péritonéale; en combinant les incisions lombaires, on arrive à extraire par cette voie des tumeurs rénales volumineuses, sans les rompre. Le traitement du pédicule a une grande importance; il faut lier séparément les vaisseaux et l'uretère. Ce dernier doit toujours être réséqué aussi près que possible de la vessie.

M. Reynier est partisan, comme M. Pousson, de la néphrectomie dans la tuberculose rénale; il rejette absolument toutes les opérations partielles. Il voit aussi avec plaisir M. Pousson se ranger à l'avis qu'il a émis le premier, à savoir qu'il faut faire également l'ablation de l'uretère.

M. Tuffier fait observer que les conclusions de M. Pousson viennent confirmer les idées qu'il défend lui-même depuis dix ans. La néphrectomie est en effet la méthode de choix dans l'immense majorité des cas de tuberculose rénale. La néphrectomie doit être réservée et s'impose dans les cas de pyélonéphrites tuberculeuses avec rétention septique s'accompagnant de septicémie : elle écarte tout danger immédiat et permet aux portions de l'organe restées saines de continuer leurs fonctions; s'il persiste une fistule intarissable, il sera toujours temps de recourir à une néphrectomie secondaire. Quant à l'uretérectomie, M. Tuffier ne la croit pas indiquée dans tous les cas. L'uretérite tuberculeuse affecte en effet deux formes : l'uretérectomie ulcéreuse avec dilatation moniliforme du canal et l'uretérite oblitérante. Et dans la première forme il est nécessaire d'enlever l'uretère jusqu'à la vessie; dans la seconde, cela est inutile, voire même dangereux.

M. Albarran considère que les indications de la néphrostomie sont très restreintes. Il ne la croit pas indiquée dans tous les cas de pyonéphrose tuberculeuse. Souvent après la néphrostomie, la maladie continue d'évoluer et alors la néphrectomie secondaire est plus grave que n'eût été la néphrectomie primitive. L'extirpation d'emblée de pyonéphroses tuberculeuses lui a donné d'excellents résultats. Ce qui doit faire adopter la néphrectomie ou la néphrostomie, c'est l'état de l'autre rein, sur lequel on peut être renseigné grâce au cathétérisme uréthral.

M. Albarran appelle l'attention sur la fréquence des fistules lorsqu'on emploie des ligatures à la soie pour le pédicule; il y a renoncé et emploie du gros catgut. Pour éviter les fistules, il est aussi nécessaire d'enlever le mieux possible la partie péri-rénale.

M. Albarran ne pratique l'uretérectomie totale que lorsqu'elle est facile.

Dans beaucoup de cas elle aggraverait considérablement la néphrectomie; dans d'autres elle serait impossible.

M. Abarran a fait 37 opérations pour rein tuberculeux, qui se décomposent en 23 néphrectomies avec une mort par méningite au onzième jour, et 12 néphrostomies avec 11 guérisons opératoires et une mort. Mais presque tous les méphrostomisés ont succombé au bout de quelques mois. Deux néphrectomies secondaires lui ont donné deux guérisons.

M. Lyot. — *Invagination iléo-cæcale chez un enfant de dix mois; laparotomie suivie de succès quatre heures après le début des accidents.*

Un petit garçon de dix mois commence tout d'un coup, à sept heures du soir, à pousser des cris, à se débattre et à présenter des vomissements alimentaires. La palpation, bien que difficile, permet cependant de sentir profondément dans la fosse iliaque une tumeur. Le toucher rectal démontre que l'intestin est vide, mais le doigt ramène une certaine quantité de matières teintées de sang. Jugeant qu'il avait affaire à une invagination intestinale, M. Lyot pratiqua l'opération quatre heures après le début des accidents. Elle démontra qu'il s'agissait en effet d'une invagination iléo-côlique. Une faible traction exercée sur les deux bouts de l'intestin permit de détruire l'invagination; les surfaces péritonéales étaient absolument saines. L'appendice était très long, volumineux, tordu sur lui-même et congestionné; on en fit la résection. La paroi abdominale fut fermée par un seul plan de sutures au crin de Florence. Le petit malade guérit par première intention.

Cette observation prouve une fois de plus que, dans un grand nombre de cas d'occlusion intestinale, on est en mesure de porter un diagnostic suffisant pour guider les déterminations thérapeutiques. A ce point de vue, M. Kirmisson rapporte une observation personnelle intéressante. Un petit garçon de quatre ans lui est adressé avec le diagnostic d'appendicite au décours d'une grippe. Mais en examinant le malade, M. Kirmisson trouva des caractères qui ne lui permirent pas de confirmer ce diagnostic et le firent penser à une invagination intestinale. Le petit malade fut aussitôt laparotomisé, et M. Kirmisson trouva la terminaison de l'intestin grêle engagée en arrière du cæcum au travers d'un orifice anormal. Il put lever l'étranglement, et le petit malade guérit. Bien que le diagnostic posé ne se fût donc pas vérifié d'une façon complète, il avait néanmoins été suffisant pour permettre de prendre le parti thérapeutique rationnel. M. Kirmisson fait d'ailleurs remarquer que l'enfant n'avait pas eu de garde-robes sanguinolentes; or, ce signe de Cruveilhier a toujours été rencontré par M. Kirmisson dans les cas d'invagination intestinale qu'il a observés.

M. Monod. — *Anévrysme poplité fusiforme traité par l'extirpation.*

Un homme, alcoolique avéré et artério-scléreux, constate dans son creux poplité une tumeur lui causant plus de gêne que de douleur. Cette tumeur, allongée suivant l'axe du creux poplité, présente tous les caractères d'un anévrysme artériel, et M. Monod a pratiqué l'extirpation par une incision très

longue. La tumeur est parcourue sur toute sa longueur par la veine poplitée très volumineuse, adhérente, et dont la libération est assez longue et difficile. Quand la tumeur est bien dégagée, M. Monod constate que l'artère aborde l'anévrysme aux deux extrémités de l'axe longitudinal de l'anévrysme, que ce dernier est donc fusiforme. Des ligatures placées aux deux extrémités permirent la résection facile de l'anévrysme; il n'y eut aucune réaction à la suite de cette intervention.

M. Billot (de Poitiers). — *Trois cas d'appendicite traitée par la résection de l'appendicite; guérison.*

Les trois observations de M. Billot montre combien sont variées les conditions dans lesquelles se présente l'appendicite. Chez le premier opéré, l'appendice, adhérent au cæcum, emprisonné dans un repli de l'épiploon, bien que déjà perforé et entouré d'une petite collection purulente, était tellement isolé par des adhérences, que l'abcès, en grossissant, eût probablement frayé sa voie dans l'intestin. Chez le second malade, l'appendice, chroniquement enflammé, siège d'un coprolithe, avait contracté des adhérences intimes avec le péritoine pariétal. Chez le troisième opéré, l'appendice, chroniquement enflammé, était absolument libre dans la cavité péritonéale. — Dans ces conditions, M. Billot pense que la résection de l'appendice a mis le malade à l'abri de tout danger pour l'avenir, et ses avantages sont ainsi bien mis en relief.

Le rapporteur estime néanmoins que souvent l'appendicite peut être guérie par un traitement médical approprié.

MM. Mally et Mignot. — *Recherches expérimentales sur les amyotrophies d'origine articulaire.*

Rapport de M. Hartmann.

MM. Mally et Mignot se sont livrés à des recherches expérimentales pour démontrer que contrairement aux conclusions des recherches de Duplay et Cazin, la moelle est anatomiquement altérée tout au moins dans des circonstances bien déterminées, dans les atrophies musculaires consécutives aux lésions articulaires.

Ces expériences ont porté sur dix chiens, chez lesquels on provoquait une arthrite expérimentale; on les sacrifia à des époques variant entre dix jours et dix mois, et leur moelle fut examinée histologiquement, surtout au point de vue du nombre des cellules de la corne antérieure; les conclusions, auxquelles les recherches aboutirent, sont les suivantes. La moelle a toujours présenté une diminution du nombre des grandes cellules motrices dans la corne antérieure correspondant au côté malade. Cette diminution se montre sur une assez grande étendue de la moelle, toute la hauteur du renflement lombaire. La lésion médullaire existe quelle que soit la nature de l'arthrite.

M. Kirmisson fait remarquer qu'il faut se demander si la moelle a été primitivement atteinte ou si elle n'a fait que subir le retentissement secondaire de névrites périphériques.

M. Reynier estime que ces lésions de la moelle doivent être peu profondes, car chez les chiens ayant subi un traumatisme articulaire, suivi d'une atrophie musculaire considérable, on voit cette atrophie rétrocéder très rapidement.

M. Pauchet (d'Amiens). — *Une observation de prolapsus du rectum traité par la recto-coccypexie.*

Rapport de M. Gérard Marchant.

Un homme, affligé, depuis l'âge de quatre ans, d'un prolapsus rectal, vit avec le temps cette infirmité s'accroître progressivement au point que la gêne qu'il en ressentit rendit une intervention nécessaire. Constatant un relâchement extrême du sphincter anal, une ampoule rectale extrêmement spacieuse, M. Pauchet se proposa comme triple but : 1° de rétrécir l'anus; 2° de diminuer la capacité de l'ampoule rectale; 3° de fixer l'organe à la paroi postérieure du squelette pelvien. Il employa à cet effet, sans aucune modification, la méthode de M. Gérard Marchant.

Le résultat fut parfait; le prolapsus n'a aucune tendance à la reproduction.

A l'occasion de cette observation, M. Gérard Marchant discute les idées nouvelles sur le mécanisme du prolapsus rectal, en particulier la théorie de l'hernie périnéale primitive comme cause du prolapsus du rectum, récemment défendue par Ludlow. Cette théorie séduit beaucoup M. Gérard Marchant; elle cadre bien avec toutes les particularités cliniques de l'affection, elle permet de faire l'accord sur les variétés; elle mérite donc d'être vérifiée.

M. Tachard a opéré un malade par le procédé de Gérard Marchant; ce malade se trouve dans l'état le plus satisfaisant possible.

M. Reynier a également fait cette opération un certain nombre de fois et en a obtenu d'excellents résultats. Mais il est une variété de prolapsus, due à l'affaissement du plancher périnéal, dans laquelle il est utile de joindre à la rectopexie la réfection du plancher. M. Reynier a observé trois cas de ce genre.

M. Hartmann pense qu'il faut établir une distinction absolue entre les prolapsus de force et les prolapsus de faiblesse. Il a vu deux fois la première variété; dans les deux cas il a pu, par des pressions méthodiques réduire le prolapsus, et ce dernier étant resté réduit, la rectopexie que l'on se proposait de faire devint inutile. C'est dans la seconde variété de prolapsus que la rectopexie devient nécessaire.

En ce qui concerne la pathogénie du prolapsus, M. Hertmann ne croit pas à l'exactitude de la théorie de Ludlow, parce qu'il pense que le prolapsus survient de préférence chez les enfants rachitiques, chez lesquels les malformations ne sont pas plus fréquentes que chez les autres enfants. Le rôle du cul-de-sac péritonéal conserve néanmoins son importance, et c'est ce qui doit faire rejeter la résection dans le prolapsus, sauf dans les cas où la chute du rectum s'accompagne de lésions qu'il convient de faire disparaître chirurgicalement.

M. Delbet présente un enfant atteint de *tuméfaction de l'extrémité supérieure de l'humérus produite par un cal.*

M. Nimier présente un malade atteint d'*ostéome du coude.*

M. Routier présente un malade atteint de *fracture itérative de l'olécrane.*

M. Picqué présente une pièce de *fibro-sarcome du mollet.*

M. Laval présente un *os de mouton à arêtes aiguës retiré de l'œsophage à l'aide des pinces de de Græfe.*

SOCIÉTÉ DE CHIRURGIE DE LYON.

Séance du 15 mars 1900. — *Présidence de M. Fochier.*

Résection pour ankylose du coude avec synostose cubito-radiale.

M. Ollier, à propos d'un malade présenté précédemment, fait une communication sur le traitement de l'ankylose du coude avec synostose radio-cubitale.

Chez un malade de dix-sept ans, qui avait été atteint deux ans auparavant d'une ostéomyélite aiguë, il existait une ankylose complète du coude; les deux os de l'avant-bras paraissaient soudés dans une grande partie de leur étendue. M. Ollier résolut alors de lui donner par la résection une articulation du coude très lâche, de façon à permettre aux os de l'avant-bras de tourner en bloc et obtenir ainsi des mouvements de pronation et de supination. Pour atteindre ce but il fallut enlever 3 centimètres de l'humérus et autant de l'avant-bras; le radius subit encore plusieurs recoupes. Le périoste fut enlevé en manchette pour prévenir des néoformations osseuses exubérantes.

On obtint ainsi des mouvements de supination presque complets, une pronation absolument parfaite. Le malade porte 11 kilogrammes à bras tendu, il peut travailler, faucher une partie de la journée.

L'intéressant dans cette observation, c'est qu'on a pu obtenir exactement ce qu'on se proposait : une fixité suffisante de l'articulation, permettant le travail, mais pas trop grande, de façon à permettre les mouvements de rotation de l'avant-bras sur le bras. La radiographie montre qu'il n'y a pas d'olécrâne de nouvelle formation, pas de régénération osseuse à ce niveau, et cela est dû à l'enlèvement systématique du périoste. Les muscles sont très bien adaptés à ce nouvel état de choses, les pronateurs et les supinateurs produisent leur effet, bien que leur mode d'action soit un peu modifié par l'union du radius avec le cubitus.

M. Fochier fait remarquer que, sans chercher la laxité, on en a parfois une plus considérable qu'on ne l'aurait voulu, et que cependant, grâce à la contraction musculaire, on obtient une articulation solide et suffisante pour le travail.

M. Ollier répond que les cas dont parle M. Fochier sont des pis-aller. Il faut chercher mieux quand on n'a pas de raison spéciale de vouloir la laxité, et l'on peut obtenir une néo-articulation parfaite en conservant le périoste dans les limites voulues. Chez un manœuvre, on cherchera la solidité; chez une femme, par une ablation plus large du périoste, on obtiendra la mobilité. En somme, en suivant les règles qu'il a posées, on peut avoir exactement le degré de solidité ou de laxité que l'on désire suivant les circonstances de situation sociale, d'âge, de sexe des malades.

Discussion sur les kystes du pancréas.

M. Bérard a eu à soigner une femme qui présentait des troubles digestifs et une tumeur abdominale pour laquelle elle vint à l'hôpital le 9 octobre 1899. La tumeur était dans la région ombilicale, indépendante des organes génitaux internes et des reins; elle présentait des battements transmis par l'aorte. Elle était fixe, suivant les mouvements du foie, mais seulement dans les grands mouvements d'inspiration et d'expiration, ce qui éliminait le cas d'une tumeur du foie; une légère mobilité dans le sens transversal eût pu faire penser à une origine mésentérique, mais on rejetait cette idée en constatant qu'il y avait un pédicule fixe dans la profondeur. L'insufflation de l'estomac permit de conclure à une tumeur siégeant dans l'arrière-cavité des épiploons, puisque cette insufflation montrait une extension du tympanisme gastrique remontant de bas en haut au devant de la tumeur.

Enfin l'amaigrissement cachectique de la malade venait encore à l'appui du diagnostic : kyste du pancréas à situation inter-hépato-gastrique.

Cette malade fut traitée par l'incision du kyste suivie de la marsupialisation, opération bien préférable à l'extirpation d'après Körte, Villar, Oser, etc., et en général tous les auteurs qui se sont occupés de la question.

Séance du 22 mars 1900. — *Présidence de M. Fochier.*

Ostéome du brachial antérieur.

M. Batut présente un malade porteur d'un ostéome du brachial antérieur. Dans les antécédents, contrairement à ce qui existe d'ordinaire, il n'y a aucun traumatisme. Les massages employés comme traitement furent plutôt nuisibles, car c'est depuis la cessation que la masse a commencé à se résorber et à se mobiliser. La cause de cet ostéophyte paraît devoir être attribuée à une arthrite blennorrhagique.

Chez un autre malade, atteint d'une violente contusion au niveau du pli du coude, on vit se former trois semaines après le traumatisme une double masse osseuse dans le brachial antérieur. Le malade, refusant toute intervention, fut réformé, gardant une flexion limitée à 120°.

Enfin, chez un troisième malade, atteint de luxation du coude immédiatement réduite par ses camarades, un ostéome se forme encore. Les massages eurent d'aussi mauvais résultats que dans les cas précédents. Après leur cessation le malade guérit très rapidement.

M. Ollier profite de cette occasion pour s'élever contre les abus du

massage à la mode aujourd'hui; son plus clair résultat en pareil cas est d'exagérer les déchirures et l'irritation des tissus, et par suite leur activité ossificatrice. Il rappelle un cas dans lequel après un traumatisme du coude, le massage fait par un masseur amena une ankylose presque complète. Il faut donc être très prudent dans l'emploi de cette méthode thérapeutique et se garder du massage

L'étiologie de l'ostéome du malade présenté par M. Batut est fort intéressante. M. Ollier n'a jamais observé de gros ostéomes développés dans les muscles péri-articulaires à la suite d'arthrites blennorrhagiques; mais les ostéophytes intra-articulaires, les ossifications limitées de la capsule ne sont pas rares en pareil cas.

Quant à la pathogénie des ostéomes traumatiques, il paraît certain que quelques-uns proviennent de lambeaux périostiques déchirés et déplacés; il en est aussi qui se développent directement dans les tissus conjonctifs voisins, sous l'influence de la proximité d'un périoste irrité. C'est l'influence de voisinage que l'orateur admet depuis longtemps.

L'évolution de ces ostéomes les conduit généralement à la résorption spontanée et il ne faut jamais se presser d'intervenir, sauf en cas de compressions vasculaires ou nerveuses amenant des symptômes qu'il est nécessaire de supprimer.

Traumatisme de l'orbite. Méningite. Mort.

MM. Gayet et Arloing, interne des hôpitaux, communiquent l'observation suivante.

Un cultivateur rentrait une voiture de foin sur laquelle était piquée une fourche à trois dents métalliques aiguës: ayant levé la tête au moment où un cahot secouait la voiture, la fourche en tombant vint s'enfoncer dans sa région orbitaire externe gauche. Il y eut violente hémorrhagie oculaire et nasale. La vision de l'œil gauche se perdit brusquement deux heures après. Cinq jours après le malade présenta des symptômes soudains de méningo-encéphalite et mourut au bout de quarante-huit heures.

M. Gayet avait porté le diagnostic de perforation parce qu'il était plein de sang et qu'il n'y avait pas de signes de tension intra-oculaire comme en cas d'hémorrhagie avec intégrité de la sclérotique. D'autre part, l'épistaxis qu'avait présentée immédiatement le malade avait fait conclure à une fracture des cellules ethmoïdales, mais en écartant l'idée d'un traumatisme cérébral en raison de l'absence de tout symptôme nerveux. On fit une antisepsie aussi soignée que possible, qui n'atteignit pas le résultat désiré puisque la méningo-encéphalite s'est rapidement montrée.

L'autopsie a montré que l'instrument était allé toucher le cerveau du côté opposé à l'orbite par où il avait pénétré, mais sans même déchirer la pie-mère. La pointe de l'instrument était vraisemblablement infectée.

Hématocèle anté-utérine.

M. A. Pollosson présente une pièce (fœtus de trois mois) recueillie dans les circonstances suivantes :

Il s'agit d'une femme de vingt-quatre ans, réglée régulièrement jusqu'au 20 janvier. Le mois suivant elle eut une petite perte de quelques gouttes; quelques jours après, nouvelle petite perte, accompagnée de douleurs du côté droit du ventre en crise durant une heure environ; il y eut ainsi trois petites crises semblables à quelques jours d'intervalle. Un médecin des hôpitaux pensa à des crises appendiculaires. Les crises se répétaient; il s'y ajouta une pâleur et une faiblesse assez marquées; M. Pollosson, appelé à ce moment, porta le diagnostic d'hématocèle péri-utérine. A l'examen, il y avait une petite masse anté-utérine. Hier il y eut une nouvelle crise douloureuse avec état syncopal très grave, ce qui décida à l'intervention.

Laparotomie; une quantité énorme de sang s'échappe. On trouve en avant de l'utérus une trompe déchirée avec un petit fœtus. En remettant la malade en position horizontale, un nouveau flot de liquide s'épancha, qu'on peut évaluer à un litre et demi environ.

L'orateur insiste sur la rareté de la grossesse extra-utérine en avant de l'utérus. D'autre part les dimensions du fœtus sont celles d'un fœtus de deux mois et demi à trois mois, alors que les troubles menstruels indiquaient une grossesse d'un mois et demi seulement. Ce fait montrerait donc que dans les cas de grossesse tubaire la menstruation pourrait se faire régulièrement une fois, deux fois même après le début de la grossesse. Du reste, les placentas qu'on trouve dans ces cas de grossesse extra-utérine sont toujours plus gros qu'ils ne devraient l'être, si on faisait remonter exactement le début de la grossesse au moment où les règles sont interrompues.

Discussion sur le traitement du cancer utérin compliqué de grossesse.

M. Condamin vient défendre la conduite qu'il a tenue lorsque la malade de M. Pollosson l'a consulté. Il a conclu à l'abstention en raison de l'étendue du néoplasme qu'il a jugé même infiltrant les ligaments larges; en raison surtout des résultats déplorables que donne l'intervention dans le cancer de l'utérus, chez les jeunes femmes. Il a observé un certain nombre de cas qui le portent à croire que les malades opérées ont moins de survie que les non-opérées.

Le problème de savoir quelle est la vie à sacrifier, celle de la femme vouée à la généralisation cancéreuse, ou celle de l'enfant à naître, celle-ci précaire, mais possible, doit, suivant l'orateur, être tranché en faveur de l'enfant.

L'opération de M. Pollosson a montré par ses difficultés, combien le mal était étendu, et combien peu de chances la malade a d'échapper à la récidive.

Un fait intéressant qu'a pu observer l'orateur, c'est que pendant le cours de la grossesse, le cancer subit un temps d'arrêt.

L'opération de choix, pour sauver l'enfant, est l'opération césarienne; il ne faut en aucun cas compter sur l'accouchement par les voies naturelles.

M. Fochier établit des distinctions entre les tumeurs végétantes du col.

Il y a des cancers, il y a aussi des papillomes que les histologistes ne peuvent pas diagnostiquer, mais qui en clinique ne récidivent pas; de sorte qu'on ne peut pas bannir les opérations partielles. M. Fochier a des observations sans récidives après simple ablation partielle du col.

Pour le reste de la discussion, M. Fochier estime qu'il s'agit plutôt d'une question morale que chirurgicale. Ce qu'on peut dire, c'est que les chirurgiens sont responsables civilement devant le mari; et que par prudence on devra toujours demander l'avis de ce dernier.

Au point de vue de l'enfant à naître, on a dit que le médecin est seul juge de savoir s'il doit le sacrifier ou non. Pour lui cette décision appartient à la mère, qui est libre de courir des dangers si elle tient à avoir un enfant.

M. A. Pollosson pense que les mères sont vis-à-vis de leurs enfants en état de légitime défense. Elles doivent subir leur grossesse, même gênante ou ennuyeuse, mais si celle-ci devient un danger de mort, elles acquièrent le droit de la supprimer.

Dans le cas particulier, la mort serait survenue sans intervention, très probablement à la fin de la grossesse, c'est-à-dire dans trois mois. Tout le temps que la malade vivra, au delà de trois mois, sera pour elle un bénéfice certain. Il vient de revoir sa malade bien portante, délivrée de ses horribles souffrances, heureuse, et c'est pour lui la meilleure sanction de la conduite qu'il a adoptée.

Séance du 29 mars 1900. — *Présidence de M. Fochier.*

M. Goulliod présente une jeune fille qui offrait à l'examen une tumeur qui fut diagnostiquée : côte cervicale; la Société connaît déjà cette malade. Elle fut opérée par M. Rafin, qui, après dissection des plans voisins, reconnut que cette côte supplémentaire adhérait à l'apophyse transverse correspondante sans articulation costo-vertébrale reconnaissable. La malade a guéri.

M. Durand fait remarquer que cette observation vient avec beaucoup d'autres, montrer qu'il ne s'agit pas toujours d'une véritable côte surnuméraire, mais bien d'une exostose simple.

M. Ollier a vu un cas constitué par une plaque partant de la première côte et sans continuité en arrière vers l'apophyse transverse. Il faut donc admettre des variétés de siège et d'origine parmi ces saillies osseuses. Il rappelle que les phénomènes douloureux peuvent disparaître sans intervention.

Sarcome d'origine musculaire. M. Ruotte rapporte l'observation d'un jeune soldat qui à la suite d'un rétablissement, éprouva de la douleur dans l'aine droite et bientôt après une tuméfaction qui acquit le volume d'une orange.

Cette tumeur présentait un prolongement se dirigeant vers le pubis. Le diagnostic hésitait entre un hématome et une tumeur maligne; l'évolution fit pencher pour ce dernier diagnostic. L'opération en montra le bien fondé en révélant un sarcome développé dans le corps du pectiné, où il était

entouré d'une capsule; l'examen histologique révéla un sarcome globo-cellulaire.

M. Ollier rappelle qu'on doit traiter les sarcomes musculaires comme les autres sarcomes, c'est-à-dire par une ablation aussi large que possible; il a opéré jadis un malade pour un sarcome du trapèze et malgré de larges éradications il eut deux récidives; il proposa alors l'amputation interscapulo-thoracique, qui fut refusée. L'opération plus économique qui fut alors pratiquée ne sauva pas le malade d'une nouvelle récidive qui l'emporta. Il faut donc rejeter complètement l'énucléation.

M. Vincent accepte absolument la manière de voir radicale de M. Ollier. Il cite un cas où malgré deux interventions très larges il eut des récidives, dont la dernière inopérable. Il s'agissait d'un tout petit sarcome des parois abdominales chez un enfant.

Un second fait concerne un enfant qui portait au biceps une grosseur du volume d'un œuf de pigeon. L'opération montra un sarcome et l'on proposa la désarticulation de l'épaule, que le père refusa.

En trois ans, après deux ou trois récidives opérées trop économiquement, à cause du refus du père, l'enfant fut emporté par généralisation pulmonaire. Il faut donc, dans ces cas de sarcomes musculaires, enlever non seulement le muscle, mais le membre lui-même.

M. Vallas a opéré deux cas de sarcomes musculaires dont l'examen histologique prouva la nature. L'un siégeait dans le deltoïde et fut opéré par une amputation inter-claviculaire, c'est-à-dire en laissant l'omoplate et en sectionnant la clavicule à son tiers interne. Le second siégeait dans le grand fessier, et en présence du refus de toute opération radicale, M. Vallas fit une sorte d'énucléation. Le résultat fut mauvais; il en est résulté une plaie énorme, qui n'avait pas de tendance à se cicatriser et qui, finissant par s'infecter, emporta le malade de septicémie.

M. Chandelux se demande si chez les gens âgés les opérations radicales ne perdent pas de leur valeur. Il a observé un malade de soixante-cinq ans, atteint de sarcome musculaire dans le fléchisseur superficiel des doigts. Il fit une opération conservatrice; le malade mourut deux ans après, d'une affection cardiaque, sans avoir jamais présenté de récidive. Chez un enfant il serait plus radical, en raison de l'importance d'une guérison longue.

M. Fochier dit que l'histologie n'est pas arrivée à établir l'échelle de la gravité de par le nombre d'éléments jeunes qu'on rencontre dans la tumeur. Les rhabdomyomes qui nous apparaissent comme des tumeurs essentiellement malignes présentent peut-être de grandes différences à ce point de vue. Les fibromes de la paroi abdominale, par exemple, nous présentent toute une gamme de tumeurs allant du fibrome bénin jusqu'au plus malin des sarcomes. Il importe donc de distinguer nettement parmi les tumeurs siégeant dans les muscles, l'origine et la nature exactes.

M. Chandelux : Les tumeurs qui ont pour origine les fibres musculaires doivent être distinguées de l'ensemble des sarcomes, et il importe encore de mettre à part les deux variétés de tumeurs du tissu musculaire, les léiomyomes et les rhabdomyomes.

La rugination et les résections économiques dans les arthrites tuberculeuses.

M. Ollier constate qu'il y a un retour malheureux vers les opérations trop économiques; on est porté à se contenter de curetages, de grattages dans trop de cas où la résection typique serait indiquée.

Il a pratiqué hier sa 266e résection du coude chez un jeune homme qui avait subi à Grenoble une opération de curetage assez large. La plaie fut bientôt cicatrisée, mais les mouvements étaient restés douloureux et il vint se faire opérer à Lyon. L'opération montra des foyers tuberculeux au niveau de la grande cavité sigmoïde.

Un fait analogue est celui d'une petite fille qui présentait un petit abcès tuberculeux à la face du coude. La lésion paraissait très localisée et, en présence du jeune âge de la petite malade, M. Ollier se contenta d'une ouverture suivie d'un curetage soigneux, de cautérisation et de drainage. Or, cette enfant est revenue avec une récidive, et il a fallu réséquer son articulation. L'opération a montré des foyers osseux qu'on n'aurait jamais pu soupçonner auparavant.

Chez le vieillard, chez les individus qui n'ont pas de muscles, on peut cureter les foyers et chercher la guérison par ankylose. Mais chez les adultes, chez les jeunes, on peut et on doit chercher mieux : la guérison avec les mouvements que donne la résection du coude. Il faut rejeter absolument ces curetages et ces ruginations, qui semblent avoir un regain de faveur; ces opérations ne permettent pas d'atteindre tous les foyers; elles peuvent donner la guérison, mais avec ankylose. Il en est de même de l'arthroxésis ou curetage à ciel ouvert de toute l'articulation, qu'avait jadis préconisée Letiévant. L'orateur a revu et réopéré plusieurs de ses malades qui avaient guéri avec le coude raide. Il ne croit même pas que la résection semi articulaire soit suffisante, car si on laisse les os de l'avant-bras, on laisse des lésions si fréquentes dans l'olécrane; d'autre part, l'olécrane se reproduit si facilement qu'il vaut mieux faire d'emblée la résection totale.

M. Vincent déclare que les essais qu'il fit dans son service, des injections de chlorure de zinc, lui ont donné de très mauvais résultats; aussi est-il plus que jamais partisan des opérations typiques sur les os toutes les fois qu'on rencontre des lésions tuberculeuses dans l'articulation. Ces conclusions méritaient toutefois quelque atténuation chez les plus jeunes enfants; là un curetage soigneux de la synoviale lui a donné parfois d'excellents résultats. Mais s'il aperçoit une lésion osseuse, il n'hésite pas à réséquer. La résection semi-articulaire lui a paru suffire dans quelques cas.

M. Ollier ne croit pas les résultats de la résection semi-articulaire meilleurs que ceux de la résection totale, et comme on risque par la première de laisser un foyer osseux et méconnu, il vaut mieux adopter systématiquement la seconde. Cette règle comporte à peine quelques exceptions dans les cas rares de lésions purement synoviales.

Dr G. Gayet.

ACADÉMIE DE MÉDECINE.

Séances du mois d'avril.

PRÉSIDENCE DE M. MAREY.

M. PINARD présente au nom de M. Vaillant, chef du Laboratoire radiographique de la Clinique Baudelocque, une épreuve radiographique, totale et de grandeur naturelle, d'une femme atteinte de scoliose et de luxation coxo-fémorale congénitale gauche.

Ce cliché, d'une netteté très grande, a été obtenu en moins de six minutes.

Il donne, d'un côté, l'image de la malade vue de face; de l'autre, vue de dos.

M. Pinard, en terminant, met en relief les services nombreux que la radiographie est appelée à rendre en obstétrique au point de vue des viciations pelviennes, et en particulier des viciations complètes du bassin et de la colonne vertébrale.

M. GUYON présente au nom de M. Pousson, de Bordeaux, une observation de *néphrite douloureuse à forme hématurique, traitée et guérie par l'intervention chirurgicale.* Il s'agissait d'une femme de trente et un ans, ayant depuis le mois de mars 1899 tous les symptômes d'une néphrite unilatérale avec hématurie, diminution de la quantité des urines, du taux de l'urée, des chlorures, des phosphates, présence de l'albumine, phénomènes graves d'urémie, douleurs habituelles et souvent vives au niveau du rein gauche. M. Pousson pratiqua la néphrotomie le 13 juin. Aussitôt la quantité des urines augmenta et arriva au-dessous de la normale, la teneur en urée, en phosphates et surtout en chlorures se releva, l'albumine resta sensiblement dans les mêmes proportions, mais tous les accidents urémiques disparurent.

Cet état satisfaisant se maintint jusqu'à la fermeture de la plaie rénale puis, peu à peu, la sécrétion des urines diminua de nouveau; leurs produits excrémentitiels se raréfièrent et les phénomènes urotoxiqnes se reproduisirent.

En présence de cette situation, M. Pousson se décida à enlever le rein malade et fit la néphrectomie le 13 décembre dernier. A partir de ce moment, les urines augmentèrent rapidement et dépassèrent 2 000 grammes, l'urée s'éleva à 15 et 20 grammes, les phosphates et les chlorures subirent une augmentation proportionnelle; en même temps, les vomissements, la céphalée, la dyspnée, ainsi que les autres phénomènes de l'empoisonnement urémique ne tardèrent pas à disparaître.

M. Pousson a intitulé son observation : *De l'existence d'un réflexe rénorénal dans certaines néphrites médicales et de la possibilité du développement d'une néphrite sympathique.* Elle est bien faite pour justifier sa manière de voir. En effet, il a montré quel peut être le rôle du chirurgien, agis-

sant dans des conditions bien déterminées, au cours de certaines néphrites médicales; il a établi, une fois de plus, l'influence qu'exerce un rein malade sur son congénère.

M. Lannelongue fait un rapport sur un mémoire de MM. Gilles de la Tourette et A. Chipault intitulé : *De la percussion méthodique du crâne ; contribution au diagnostic crânio-encéphalique.*

Cette percussion est destinée à préciser autant que possible avant l'opération sur le crâne, l'épaisseur de la paroi sur laquelle celle-ci doit porter. Les auteurs la font soit à l'aide d'un petit marteau, soit de préférence directement avec le doigt. La bouche du malade doit être préalablement fermée, l'occlusion ou la béance de l'orifice buccal étant susceptibles, dans une large mesure, de faire varier les résultats obtenus.

La percussion ainsi pratiquée permet de reconnaître que la tonalité comparative du crâne est claire chez l'enfant, mate chez l'adulte, plus chez l'homme que chez la femme, moins mate chez le vieillard. Elle est plus claire dans les régions frontale et pariétale que dans la région occipitale. De ces faits on peut conclure qu'elle varie parallèlement avec l'épaisseur des parois, l'enfant ayant le crâne plus mince que l'adulte, l'homme plus que la femme, l'adulte plus que le vieillard, la région pariétale étant moins épaisse que la région occipitale.

Les opérations que les auteurs ont pratiquées corroborent cette opinion de la façon la plus nette. Elles consistent en cinq trépanations : une frontale et quatre pariétales. Les auteurs ont pu également établir que la continuité ou la discontinuité de la paroi crânienne exerçaient une influence très nette sur le son rendu par cette paroi à la percussion.

Chez les trépanés, le son est plus clair du côté où a porté la trépanation. Dans deux cas de fracture ancienne du crâne avec perte de substance peu étendue, la percussion donnait un véritable bruit de pot fêlé. Enfin, la percussion permet de diagnostiquer chez les enfants idiots ou arriérés, les hérédo-syphilitiques en particulier, la synostose prématurée des os du crâne empêchant le développement du cerveau et fournit ainsi des indications précieuses pour la craniectomie libératrice.

M. Panas fait un rapport sur un travail de M. Dianoux (de Nantes), relatif à un cas d'*hyperostose de l'orbite.*

Il s'agissait d'une jeune fille de dix-neuf ans, bien portante habituellement, non syphilitique qui, depuis quelques mois, sans cause traumatique, présentait de l'exorbitis progressif de l'œil gauche. Après avoir soumis pendant longtemps la malade à un traitement mixte mercuriel ioduré sans résultat, on se décida à l'opération.

A l'aide d'une incision semi-lunaire, parallèle au bord orbito-nasal, on parvint à mettre à nu une tumeur osseuse blanc jaunâtre, véritable massif osseux, formée de crêtes et de vallonnements successifs qui, tous, se dirigeaient en convergeant vers le tarse optique, lequel restait toutefois séparé de l'exostose par un intervalle de 2 millimètres.

L'hyperostose à laquelle on avait affaire, avait envahi non seulement la

paroi interne de l'orbite, mais aussi plus de la moitié interne de la voûte. Dans ces conditions, M. Dianoux se borna à abraser la portion orbitaire seule de la masse, sans chercher à la déraciner, de peur de pénétrer dans le crâne. Les suites opératoires furent des plus simples et trois mois et demi après, on put constater que l'œil était dans la rectitude, avec V = 2/3.

En somme il s'agissait, dans ce cas, d'une exostose diffuse, ayant envahi en surface l'os planum, les cellules ethmoïdales sous-jacentes et une partie du diploé de la portion orbitaire de l'os frontal.

M. Panas communique ensuite, au nom de M. Lapersonne (de Lille), un *procédé d'éviscération ignée du globe oculaire dans les cas de panophtalmie.*

Après narcose chloroformique, M. Lapersonne fend la cornée en quatre, sans l'exciser. Lorsque le pus s'est écoulé, il introduit dans la cavité de l'œil le large couteau du thermocautère chauffé au rouge, qu'il promène circulairement de façon à carboniser, après extraction du cristallin, le corps vitré devenu purulent, la rétine et la choroïde. Cela fait il porte une dernière fois la pointe du couteau contre le disque optique; puis, il injecte à plusieurs reprises dans la coque sclérale vide une solution aqueuse de sublimé ou de cyanure de mercure. Le pansement consiste à insuffler de la poudre d'iodoforme entre les quatre lambeaux cornéens et à laisser la cicatrisation se faire sans suture sous le bandage ouaté occlusif.

A partir du moment de l'opération, tout accident douloureux ou fébrile antérieur cesse, ainsi que le gonflement panophtalmique.

L'auteur cite neuf opérations qui lui sont propres, toutes favorables à sa méthode, et il ajoute que le moignon oculaire qui en résulte, bien que plus petit qu'un œil normal, se prête mieux à la prothèse d'une coque de verre que lorsqu'on pratique l'énucléation.

Dans aucun cas, il n'y a eu menace d'ophtalmie sympathique, ni d'inflammation ultérieure des culs-de-sac conjonctivaux, avec éversion de la paupière inférieure, comme cela s'observe couramment après l'énucléation.

Ce qui a conduit M. Lapersonne à ce procédé d'éviscération ignée du globe de l'œil lors de la panophtalmie, c'est un cas de mort survenue chez un enfant après énucléation, alors que la suppuration de l'œil n'était qu'à son début, et cela malgré une antisepsie des plus complètes.

M. Poncet, de Lyon, fait, au nom de M. Bérard et au sien, une communication sur l'*actinomycose humaine pendant ces deux dernières années.*

Il commence par établir un historique complet de la question. Il dit que l'on ne doit pas considérer l'actinomycose comme une affection exclusivement de laboratoire, dont le diagnostic n'est possible que par la constatation d'emblée des grains jaunes et du mycélium. Il faut savoir en dégager les caractères séméiologiques généraux qui sont : son aspect hybride à la fois inflammatoire et néoplasique, son évolution torpide, capricieuse, avec cicatrisation d'anciennes fistules, du voisinage immédiat de foyers récents, ou en voie d'extension.

L'ensemble des observations qu'il a pu recueillir se répartit dans les régions de l'économie ainsi qu'il suit :

A. *Région cervico-faciale* : 21 cas appartenant à MM. Annequin et Marcus : 1 cas; Camus et Lagoutte : 3 cas; L. Dor : 1 cas; Guinard ; 1 cas; Legueu et Salomon : 1 cas; Nové-Josserand : 1 cas; Odin : 1 cas; Maurice Pollosson : 1 cas; Pantaloni : 1 cas; Pochon : 1 cas; Thiéry : 5 cas; Wassilieff : 4 cas.

B. *Région pleurale, avec infiltration péritonéale et noyau secondaire dans la mamelle* : 1 cas de M. Nélaton.

C. *Région cæcale et péricæcale* : 2 cas de M. Wassilieff.

D. *Région ombilicale* : 1 cas de M. Reboul.

E. *Région vésico-ano-rectale* : 1 cas de M. A. Poncet.

Soit, au total, 26 observations.

Ces cas proviennent des points les plus divers de la France, Marseille, Nîmes, Lyon, Dijon, Paris, etc.

Les chirurgiens de Paris, qui semblaient se trouver jusqu'ici dans un centre préservé de l'infection actinomycosique, retiennent, pour leur part, 14 de ces faits récents, plus de la moitié. Et, dans leurs malades, il s'en trouve au moins quatre qui, par leurs conditions d'existence et par le milieu social auquel ils appartiennent, ne sauraient être rangés parmi des ruraux.

Néanmoins, même pour les cas évoluant chez des citadins, la contagion par les végétaux semble encore la plus commune.

Parfois on a retrouvé le corps du délit au sein même des lésions : c'était des barbes d'épis dans un actinomycome ombilical chez un moissonneur de M. Reboul; c'était encore des débris d'épis dans l'actinomycose vésico-ano-rectale dont MM. Poncet et Bérard ont présenté la photographie en couleurs à l'Académie de médecine, en 1899. Il s'agissait d'un vieux maniaque, qui s'introduisait fréquemment des épis barbelés dans l'urètre, et chez lequel se développa, à côté de lésions prostato-péritonéales actinomycosiques, un volumineux calcul vésical, au centre duquel on découvrit des fragments de paille et des enveloppes de graines chargées de mycélium.

Ou bien les antécédents sont assez nettement établis pour qu'on reconstitue les étapes de l'infection; une malade de M. Camus était une fille de la campagne, qui vit apparaître un abcès actinomycosique de la gencive et de la joue, au point même où elle avait été piquée quelque temps auparavant, par une barbe d'épi d'orge. M. Pantaloni a de même communiqué le cas d'un portefaix, occupé sur le port de Marseille à décharger des sacs de blé et de balles de paille, et chez lequel les lésions évoluèrent au niveau des petites ulcérations, produites par le contact répété des sacs avec la région malaire droite. D'autres malades étaient grainetiers, moissonneurs, etc.

Pour son dernier cas, M. Guinard a conclu à l'infection par des soies de porc mal lavées chez une ouvrière en brosses qui, pendant son travail, gardait dans sa bouche les soies, avant de les fixer dans la plaque de la

brosse; il a conclu même à la nécessité de désinfecter toujours les brosses à dents avant de s'en servir.

C'est par le tube digestif, bouche, pharynx, intestin, que la plupart des sujets se sont infectés, sauf les cas d'inoculation directe de MM. Reboul, Pantaloni, Poncet.

Dans le cas de M. Nélaton, ce point n'a pu être élucidé.

Quant aux *suites éloignées* de ces diverses lésions, elles ne sont connues que pour 15 cas. Les autres cas sont encore récents, ou se rapportent à des malades hospitalisés qui ont été ensuite perdus de vue.

On a noté dès lors sur 15 faits :

5 morts,
2 récidives,
8 guérisons temporaires.

Dans les 5 morts, rentrent : 4 localisations cervico-faciales, 1 localisation péricæcale.

Les récidives ont été observées dans une localisation péri-maxillaire, et dans le fait si curieux de M. Nélaton, où les lésions pleuro-lombaires se propagèrent à la glande mammaire.

Mais il est à remarquer que certaines guérisons n'ont été suivies que pendant quelques mois, et que les malades demandent encore à être surveillés.

Le seul pronostic général à dégager de cette statistique est le caractère de gravité des lésions viscérales profondes, dès qu'elles ont diffusé largement dans les parties molles voisines, et aussi l'incurabilité presque constante des lésions péri-temporo-maxillaires, lorsqu'elles ont infiltré les muscles de l'articulation et la fosse zygomatique. L'envahissement des organes encéphaliques par la base du crâne est surtout alors à redouter.

Cette proportion effrayante des morts (5 sur 15) ne doit pas être rapportée à une insuffisance involontaire du traitement.

Sauf un cas d'actinomycose cæcale, qui ne fut reconnu qu'*in extremis*, les autres avaient été soumis méthodiquement et pendant longtemps, au traitement mixte, chirurgical et ioduré.

Les interventions chirurgicales allèrent du simple curettage, avec injections iodées ou phéniquées, jusqu'à l'ablation large des parties mobiles envahies, au grattage et à la résection des points osseux suspects. Les doses d'iodure de potassium administrées furent portées progressivement de 0,50 à 6, 8 et même 12 grammes par jour.

Parmi les cas guéris, un seul fut soumis exclusivement au traitement interne ioduré (Pantaloni). Pour les sept autres, une large part fut faite au traitement chirurgical, et l'iodure fut administré pendant, et longtemps après ce traitement.

Il serait oiseux et superflu de discuter ici la valeur exacte de l'iodure, comme prétendu spécifique, ou comme simple adjuvant. On doit toujours le prescrire, mais ne jamais se porter garant de son efficacité, car les résultats obtenus avec lui sont, nous venons de le constater encore une fois, des plus variables. Il en est de même de l'essence d'eucalyptus, qui a

donné récemment (1899) un succès à Butler dans un cas d'actinomycose des voies respiratoires.

La conclusion à retenir de ces nouvelles observations, est la nécessité d'un diagnostic précoce, si l'on veut avoir quelque prise sur les lésions du champignon rayonné. Mieux vaut pécher par excès que par défaut de zèle dans la recherche de cette affection. Une collection péridentaire banale n'en guérira pas moins si elle est soigneusement curettée, cautérisée et soumise à l'iodure, que si l'on se contente de l'inciser; et par contre, une actinomycose faciale méconnue, abandonnée à elle-même après une simple évacuation, toujours insuffisante, risquera, quand on la reconnaîtra enfin, d'être au-dessus des ressources thérapeutiques. Le grain jaune est sans doute le critérium du diagnostic. Mais l'observation des symptômes cliniques doit précéder et déterminer sa recherche, car c'est elle le plus souvent qui a conduit à sa constatation, et c'est à elle que doit revenir la part prépondérante dans le diagnostic.

M. Dieulafoy désire attirer l'attention sur une complication à échéance éloignée de l'*appendicite* : il veut parler de l'infection de la plèvre, qu'il propose de désigner sous le nom de *pleurésie appendiculaire*.

Un premier point à préciser, c'est la façon dont l'infection appendiculaire atteint la cavité pleurale. L'étude attentive des lésions dans les cas qu'il a observés lui a démontré que la pleurésie appendiculaire est le résultat de leur propagation à la faveur des adhérences et des lymphatiques. D'une façon générale, l'infection appendiculaire aérobie et anaérobie, devenue péritonéale, gagne l'hypocondre droit, traverse le diaphragme et envahit la cavité pleurale. Il s'agit donc ici d'une infection à type remontant.

La complication pleurale apparaît habituellement du huitième au quinzième jour après le début de l'appendicite. C'est même quand les symptômes appendiculaires paraissent se calmer que la complication pleurale apparaît. L'infection, partie du foyer appendiculaire, ne commençant guère sa migration ascendante avant le troisième ou le quatrième jour de la maladie, le chirurgien a le temps d'intervenir; en faisant disparaître en temps voulu le foyer infectant, il supprime du même coup toute cause d'infection secondaire et coupe le mal dans sa racine.

Toute appendicite aiguë, légère ou intense, peut être suivie de pleurésie appendiculaire. Cette manifestation, qui siège habituellement du côté droit, est précédée de symptômes hépato-phréniques : douleurs à l'hypocondre droit, irradiations du côté de l'épaule, anxiété dyspnéique, augmentation apparente du volume du foie, etc. Ces symptômes s'expliquent par la péri-hépatite et par l'empyème sous-phrénique qui précèdent l'épisode pleural.

Les symptômes pleuraux, tels que le point de côté et la toux, apparaissent à leur tour et se confondent avec les phénomènes hépato-phréniques.

La pleurésie appendiculaire n'ayant pas toujours la même évolution, il

est important de l'étudier dans ses diverses modalités. Habituellement, elle est putride et à grand épanchement. Au début, on constate des frottements plus ou moins étendus, puis, très rapidement, les signes de l'épanchement: matité, absence de vibrations, souffle, etc.

La fièvre est variable, tantôt violente, tantôt légère. La dyspnée, l'anxiété, la perte des forces, la mauvaise qualité du pouls, la teinte blafarde et terreuse des téguments témoignent de la gravité de la situation; il est vrai que l'infection pleurale n'est pas seule en cause, l'infection péritonéale a sa part de responsabilité.

L'œdème des parois thoraciques n'est pas rare. Assez souvent la percussion dénote au sommet de la poitrine un tympanisme exagéré et l'auscultation permet de reconnaître les signes d'un pneumothorax dû au dégagement des gaz engendrés par la putréfaction. Dans un cas on a constaté la vomique. Telle est la pleurésie appendiculaire, dans sa forme la plus habituelle.

Dans d'autres circonstances, la pleurésie est réduite à son minimum d'infection : elle est comparable à ces pleurésies séreuses, d'autre nature, qui se résorbent spontanément ou qui cèdent à la ponction sans autres incidents. L'évolution de ces pleurésies bénignes n'est pas accompagnée des symptômes graves de la variété précédente.

En terminant, M. Dieulafoy fait remarquer que les agents infectieux venant de l'appendice provoquent tantôt la perforation du diaphragme, tantôt pénètrent dans la cavité thoracique à la faveur des puits lymphatiques sans que le diaphragme soit perforé.

Le pronostic de la pleurésie appendiculaire est des plus sérieux; les symptômes généraux, l'état du pouls, l'affaiblissement rapide du malade en indiquent la gravité.

En résumé, en face d'une pleurésie droite, fétide et putride, il faut toujours penser à l'appendicite; il faut reconstituer l'étape abdomino-appendiculaire qui a précédé de six, huit, dix jours l'étape phrénico-pleurale.

L'intervention chirurgicale doit être hâtive, parfois même elle doit être double; il faut attaquer l'infection pleurale par l'opération de l'empyème et l'infection péritonéale par la laparotomie.

Malgré cette double intervention, il est à craindre que le malade succombe; car il est déjà infecté et intoxiqué.

Le vrai traitement est donc le traitement prophylactique, celui qui consiste à enlever le foyer appendiculaire dès l'apparition de l'appendicite; c'est la seule thérapeutique sage et rationnelle, celle qui met à l'abri des dangers et des complications sans nombre de l'appendicite.

M. Lancereaux estime que les faits signalés par M. Dieulafoy sont assurément exacts; lui-même en a observé; mais il croit toutefois qu'ils *sont* tout à fait exceptionnels.

M. Péraire.

BIBLIOGRAPHIE

Atlas manuel des maladies externes de l'œil; par le professeur **O. Haab** (de Zürich). — Édition française, par le Dr **A. Terson**, chef de clinique ophtalmologique à la Faculté de Médecine de Paris, 1 vol. in-16 de 284 pages, avec 40 planches chromolithographiées. — J.-B. Baillière, édit., Paris, 1899.

Ce nouveau volume complète très utilement l'Atlas manuel d'Ophtalmoscopie que MM. Haab et Terson ont déjà publié dans cette même collection. Il comprend une introduction où sont indiqués d'une manière succincte les procédés d'investigation de l'appareil visuel et un texte qui commente les planches et donne sur toute la pathologie des paupières, de la conjonctive, des voies lacrymales, de la cornée et du segment antérieur du globe oculaire des indications symptomatiques et thérapeutiques nécessaires pour l'étudiant ou le praticien.

Ce sont cependant les planches qui constituent la partie la plus intéressante de cet Atlas manuel. Dessinées avec soin, elles ont été admirablement reproduites par la chromolithographie et donnent une image des plus exactes, des plus réalistes des lésions observées. L'examen de ces planches est certainement bien supérieur au point de vue de l'étude, à la lecture des descriptions les plus parfaites, et nous devons des félicitations particulières aux éditeurs qui ont rendu possible la publication dans des livres d'étude, de planches semblables, autrefois réservées aux in-folio de bibliothèque.

V. Morax.

Chirurgie du Foie et des Voies biliaires; par **J. Pantaloni** (de Marseille). — Paris, Institut de Bibliographie, 1899, in-8°, 340 fig., 550 p.

Ce livre est consacré exclusivement à la médecine opératoire du foie et des voies biliaires avec tous les perfectionnements qu'on a apportés à cette branche si intéressante de la chirurgie, et toutes les notions qu'on possède actuellement sur ce sujet. L'exemple donné par M. le Prof. Terrier a fait revêtir la description des diverses opérations pratiquées aujourd'hui d'une netteté qu'on ne retrouve dans aucun autre ouvrage, touchant un sujet analogue.

L'ouvrage est divisé en quatre parties. La première comprend naturellement la chirurgie du foie lui-même. La seconde s'occupe de quelques opérations pratiquées sur les annexes du foie (ligaments suspenseurs) et sur les vaisseaux qui s'y rendent (veine porte, artère hépatique,

veine, etc.). La troisième et la quatrième parties ont trait aux opérations pratiquées sur les voies biliaires, d'abord sur l'ensemble des voies biliaires, puis sur telle ou telle voie biliaire en particulier (vésicule biliaire, canal cystique, canal cholédoque, canal hépatique, ramuscules biliaires intra-hépatiques).

Chacun des chapitres comprend : 1° L'historique de l'opération. 2° Le manuel opératoire avec tous les procédés qu'il comporte. 3° Les suites et complications. 4° Les indications, qui ne constituent pas la partie la moins intéressante, en ce qu'elle montre, en regard des résultats obtenus, les ressources que l'on possède dans la pathologie, souvent si grave, du foie et des voies biliaires.

De nombreuses figures schématiques permettent de suivre avec intérêt et avec facilité les données de l'auteur.

B.

XIIIe CONGRÈS INTERNATIONAL DE MÉDECINE. — Pendant la durée du Congrès international de médecine (du 2 au 29 août) les membres du Congrès auront droit à l'*entrée gratuite* à l'Exposition.

Une carte spéciale leur sera délivrée, à cet effet, dans les bureaux du Congrès, au moment de l'ouverture de la session.

Le propriétaire-gérant : FÉLIX ALCAN.

Coulommiers. — Imp. PAUL BRODARD.

LE CANCER DU GROS INTESTIN

RECTUM EXCEPTÉ [1]

Par R. DE BOVIS,

Professeur suppléant à l'École de Médecine de Reims,
Chirurgien-adjoint de l'Hôtel-Dieu.

Le présent travail repose sur l'analyse de 426 faits ou observations recueillies un peu partout, depuis l'ère antiseptique, et ayant été l'objet d'une intervention chirurgicale quelconque.

Sur ce nombre 17 sont inédites : 3 nous sont personnelles; 14 nous ont été adressées par de distingués maîtres, confrères ou amis : M. le Professeur K.-G. Lennander (d'Upsal), M. le Professeur Jacques Borelius (de Lund), M. le Dr F.-M. Caird (assist. surg. R. I., Édimbourg), M. le Dr Bardthold Carlson, de Göteborg [1].

Les observations déjà publiées ont été, pour la plupart, consultées aux sources et par nous-même; nous voulions ainsi nous faire une conviction personnelle, indépendante, s'il y avait lieu, de l'opinion de l'auteur lui-même ou de ses analystes.

Nous avons pu de la sorte, et avec ce que nous avons vu, faire l'anatomie chirurgicale et l'histoire clinique du cancer de l'intestin, deux chapitres que notre littérature médicale, tout au moins, ne possédait pas encore. Nous aurions pu, à ce double point de vue, remonter plus haut que la période listérienne : mais Haussmann avait déjà en partie fait ce travail. Et de plus, notre but étant chirurgical, c'est-à-dire pratique, nous avions hâte d'en arriver au traitement, plutôt que de perdre un temps précieux à compulser des compte rendus surtout nécropsiques. Nous avons laissé complètement en blanc l'étude histologique du cancer de l'intestin : nos pièces étaient en effet trop peu nombreuses et nous n'aurions pu que répéter ce que tout le monde sait. Cette étude ne manquerait pas

1. Nous prions aussi M. le Prof. Djémil-Pacha (de Constantinople), MM. les Drs Pétroff (de Sophia), Sörensen (de Berlin), van der Hœven (d'Amsterdam), Axel Cedercreutz (d'Helsingfors), d'agréer nos remerciements pour une bonne grâce à nous avoir communiqué leurs travaux. Nous devons leur mention spéciale au regretté Prof. af Schultén (d'Helsingfors) et à Mme veuve Anna af Schultén, pour leur commune obligeance.

cependant d'intérêt, à la condition d'être basée sur de riches matériaux originaux.

L'immense quantité des observations dont nous avons fait état nous a obligé à une annotation un peu spéciale : une sériation par numéros était impossible ou aurait juxtaposé les cas les moins ressemblants; de plus, cet anonymat fait perdre aux faits une partie de leur valeur. Nous les avons donc désignés simplement par leurs noms d'auteur : le nom entre parenthèses indique parfois l'opérateur; le chiffre romain ou la page renvoie à la publication originale ou à l'observation, dont la date seule est indiquée, mais qu'on retrouvera à l'index (par année et ordre alphabétique) qui termine cet étude. Les observations inédites le précèdent.

Définition.

Par cancer du gros intestin nous entendons les tumeurs malignes (carcinome, épithéliome, sarcome, lymphadénome, etc.), se développant sur le gros intestin, depuis et y compris la valvule iléo-caecale et l'appendice, jusqu'au rectum.

On pourrait à la rigueur, au nom de l'anatomie générale, ranger les tumeurs de la valvule au nombre de celles de l'intestin grêle. La valvule n'est en effet qu'une invagination de l'iléon dans le caecum; de plus, les cancers qui s'y développent envahissent volontiers l'iléon. Mais les conceptions théoriques doivent céder le pas aux pratiques; comme le caecum est toujours plus ou moins envahi, on a quelque droit de ne point séparer les deux affections, unies en réalité, et justiciables des mêmes méthodes chirurgicales.

Du côté du rectum, il est difficile de fixer une limite précise. Les anatomistes ont, dans ces dernières années, reculé les limites du gros intestin aux dépens du rectum. Mais comme en clinique il est difficile d'être aussi rigoureux qu'à l'amphithéâtre, nous avons pris pour règle de garder toutes les observations de cancer du côlon pelvien, opéré par l'abdomen, et de rejeter toutes celles opérées par voie ano-rectale (Kraske et ses dérivés) ou mixte (procédés Quénu, par exemple).

Mais nous avons conservé les cas, où le cancer, plus haut placé, s'était prolabé ou invaginé, soit dans le Douglas (Bazy), soit dans le rectum (Nicolaysen, Verneuil, König, etc.), et bien que les cas en question aient été opérés par les voies naturelles (vagin ou rectum).

Nous ne visons que le cancer primitif de l'intestin. Cependant quelques cas de cancers secondaires ont pris place dans nos tables en raison de l'intérêt opératoire qui s'y attache.

HISTORIQUE.

L'histoire du cancer de l'intestin tient presque tout entière dans ce siècle.

Dans sa thèse de concours, Peyrot a rappelé les interventions de Praxagoras, de Cos et de Léonidès, d'Alexandrie, et où il pouvait bien s'agir de cancers du gros intestin. Mais, comme le remarque Lardennois, ce n'est guère que la pratique des autopsies, qui permit d'apprendre à reconnaître le cancer de l'intestin.

De Littre à nos jours, c'est-à-dire pendant les dernières années du XVIIIe siècle et les trois premiers quarts du XIXe, le cancer intestinal fut considéré comme une entité peu intéressante. Les anatomistes (Cruveilhier), puis les histologistes (Virchow) l'étudient : les sociétés entendent de loin en loin la communication de quelques observations le concernant (Moissenet, Ducros, Peacock, Gogué, Macquet, Gros, Lefeuvre, Lacaze-Duthiers, Monod). Une fois cependant le monde médical fut violemment ému, quand Reybard (de Lyon, 1843) vint raconter qu'il avait réséqué et guéri un cancer siégeant à l'union de l'S iliaque et du côlon descendant. Richerand, d'après Jobert de Lamballe, nommé rapporteur du mémoire de Reybard à l'Académie de Médecine, avait déjà, paraît-il, pratiqué, mais sans succès, une opération analogue. Mais la discussion fut aussi brusquement fermée qu'elle avait été ouverte : l'audacieux chirurgien lyonnais fut condamné, et il faut avouer qu'en ces jours peu antiseptiques ce n'était que justice.

Cependant, les perfectionnements, apportés par Nélaton à l'entérostomie, avaient peu à peu attiré l'attention sur le cancer de l'intestin, en faisant espérer, au moins, pour lui une méthode palliative. Mais, les résultats qu'elle donnait et qu'on retrouve dans la thèse de Peyrot ou le mémoire d'Oscar Bloch, étaient loin d'être brillants. L'esprit paradoxal d'A. Desprès avait beau jeu pour déclarer, en 1874, que « le traitement du cancer de l'intestin serait calqué sur celui du cancer de l'estomac, c'est-à-dire qu'il serait aussi inefficace dans un cas que dans l'autre ».

Malgré ce « classement » de l'affaire par Desprès, nous voyons au contraire à ce moment les anatomistes ou les pathologistes commencer l'étude sérieuse de la maladie.

A l'étranger, il faut citer les travaux remarquables de Leichtenstern, Maydl, Williams, en France ceux de Haussmann et de du Castel.

La thèse de concours de Peyrot, qui termine cette période, est

un précieux monument, qui résume les efforts de l'ancienne chirurgie et les espoirs de la nouvelle.

En effet, dès l'ouverture de la période antiseptique, la thérapeutique devient rapidement agressive. Güssenbauer, Schede (1878), Baum, Guyon, Czerny (1880), Billroth, Fischer, Kraussold (1881), Maydl (1883), attaquent le cancer de l'intestin par l'entérectomie. Ces tentatives hardies ne furent pas toujours heureuses : le premier succès opératoire est celui de Güssenbauer et Martini, en 1880.

Mais l'élan était donné; depuis, les publications se sont succédé, nombreuses et importantes surtout en Allemagne. Elles ont en vue soit le traitement chirurgical, soit le traitement palliatif : citons celles de Billroth, König, Czerny, Trendelenburg, Bier, Krönlein, Körte, Hahn, Hochenegg, v. Eiselsberg; en Angleterre ou en Amérique, celles de Treves, Paul Thompson, Senn, Murphy; en Italie, Storchi; en Hollande, van Iterson et van der Hœven; en Danemark, Bloch et Studsgaard; en Suède, Lennander, Carlson, Borelius; en Russie, Pavlovf, Borhanhaupt, Veljaminovf, Vassilievf, Sklifossovsky; en Pologne, Kosinski, etc.

En France, nous avons pendant ce temps les observations ou travaux de Camus, Péan, Anger, Artus, Chaput, Monprofit, Nélaton, et tout récemment l'intéressante monographie de Lardennois.

La plupart de ces travaux visent l'acte chirurgical. Bien peu nous donnent les traits anatomiques ou cliniques, nécessaires pour compléter nos connaissances sur le cancer de l'intestin. Mentionnons cependant, à ce point de vue, la communication de König (1890), deux notes ou leçons de Bouveret (1887 et 1890), l'article de Jalaguier, un mémoire d'Obraztzovf et surtout la thèse de Rueppe (Zürich, 1895), qui est vraiment le premier travail d'ensemble produit sur le cancer du gros intestin.

Dans tous les travaux précédents on trouve peu de noms français. Certainement, il semble que nos maîtres aient fait montre de quelque timidité. Mais, à Dieu ne plaise que nous les en blâmions; jusqu'à ces toutes dernières années la question de cancer intestinal était loin d'être mûre. Or, comme le disait Peyrot en 1880, avec infiniment de justice, la chirurgie française est fort soucieuse de la vie de ses malades. Ses scrupules ne nuisent nullement au Progrès; ils sauvent simplement bien des malades, qu'on offre parfois en victimes sur l'autel de la Science.

I. — ÉTIOLOGIE.

SOMMAIRE.

I. CANCER PRIMITIF.

1° *Facteurs généraux* : Fréquence du cancer de l'intestin : *a)* par rapport à la morbidité générale; *b)* par rapport aux autres affections cancéreuses; *c)* par rapport au cancer des voies digestives : siège. Sexe. Age. Hérédité. Maladies générales ou diverses.
2° *Facteurs locaux* : traumas, constipation, maladies de l'intestin.

II. CANCER SECONDAIRE.

I. Cancer primitif.

1° FACTEURS GÉNÉRAUX.

Fréquence du cancer de l'intestin.

a) par rapport aux maladies générales. — On peut essayer de s'en faire une idée par les statistiques de l'état civil, le chiffre des entrées dans les hôpitaux, les protocoles d'autopsie.

α. *État civil.* On ne peut guère se fier aux chiffres de Tanchon, d'après lesquels le cancer de l'intestin (grêle et gros, rectum excepté) aurait causé 157 décès sur 382 851 ou 1/2451. Suivant la remarque de Haussmann [1], les chiffres que fournit l'état civil sont très sujets à caution, surtout quand on remarque avec lui, que, sur 285 cancers constatés à l'autopsie, le diagnostic n'avait été porté qu'une fois.

Cette réserve a d'autant plus de valeur, qu'elle s'adresse à une période déjà lointaine (1830-1840). Les chiffres de Ruepp [2], empruntés à l'état civil du canton de Zurich (1881-1891), ont plus de valeur. Sur 76 494 décès survenus pendant cette période, la mort par cancer du côlon ou de l'intestin grêle, aurait été observée 109 fois, ou 1/701. On voit l'énorme différence qu'il y a entre les chiffres de Tanchon et de Ruepp. Nous nous garderons bien d'en conclure à une augmentation de fréquence du cancer de l'intestin : nous croyons simplement qu'il est mieux connu [3]

β. *Entrées dans les hôpitaux.* — Pendant cette même période de 1881-1891, il entra à la clinique de Zurich (Prof. Krönlein) 12 108 malades, dont 627 cancéreux, et, parmi ceux-ci (rectum excepté), 15 cancers de l'intestin ou 1/807.

1. C. Haussmann. Th. de Paris, 1882, p. 23.
2. Paul Ruepp. *Ueber den Darmkrebs mit Ausschlusse des Mastdarmkrebses* (Inaug. Dissert., Zurich 1895).
3. Tous ces chiffres englobent le cancer du petit intestin, mais la rareté de ce dernier en fait une quantité négligeable.

Le pourcentage de mortalité du cancer de l'intestin étant certainement plus élevé que celui des autres affections, il ne faut pas s'étonner que l'état civil donne une proportion plus élevée, 1/701, et qui est certainement inférieure à la réalité. En tous cas, le chiffre 1/807 donne le nombre de chances que l'on a de rencontrer un cancéreux de l'intestin parmi les malades de chirurgie (gynécologie exceptée).

En douze ans (1870-1881), Maydl a relevé 246 827 entrées au « Wiener k. k. allg. Krankenhaus ». Sur ce nombre il y avait 6287 cancéreux, dont 30 de l'intestin (gros et grêle), ou 1/8229. Mais, pour apprécier ce rapport, il nous manque de connaître les catégories et les proportions respectives des malades de l'Hôpital impérial royal de Vienne.

γ. *Protocoles d'autopsie.* — L'organisation scientifique des salles d'autopsie à l'étranger permet d'y recueillir des documents statistiques ayant, au moins, la valeur de chiffres intégraux. Maydl, Holsti et Ruepp les ont relevés, le premier à Vienne (k. k. Krankenhaus) le second à Helsingfors, et le troisième à Zurich. Voici les chiffres :

TABLEAU I. — **Fréquence relative du cancer de l'intestin.**

AUTEURS.	AUTOPSIES.	CANCERS DE L'INTESTIN (grêle et gros, rectum excepté).	PROPORTIONS.
Maydl	0.480	52	1/3.938
Holsti	3.775	7	1/539
Ruepp	4.258	20	1/212

L'énorme différence de ces chiffres provient encore sans doute de la différence des catégories de malades alimentant respectivement chacun des trois Instituts (Tableau I).

Conclusion. — Il est difficile de tirer une conclusion des chiffres précédents [1]. Ceux de Ruepp et de Holsti nous semblent seuls avoir quelque valeur. Si on admet qu'un service de chirurgie représente à peu près le 1/3 ou le 1/4 de la morbidité d'un hôpital général, on peut conclure, en se basant sur les chiffres de Ruepp, qu'on ren-

1. Ceux de Tanchon sont trop vieux et l'énorme statistique de Maydl est celle d'un hôpital, qui n'est pas sans doute l'image exacte de la morbidité relative d'une ville. — Les Instituts ou cliniques de Zurich et d'Helsingfors, siégeant en des villes plus petites, ont plus de chance de retrouver parmi leurs malades des proportions approchant de la réalité.

contre un cancéreux de l'intestin sur 2 000 ou 3 000 malades. D'autre part, les données des Instituts anatomiques de Zurich et de Helsingfors permettent de penser que le cancer de l'intestin est en cause une fois sur 300 ou 400 décès de malades hospitalisés.

b) Fréquence du cancer de l'intestin par rapport aux autres affections cancéreuses. — Elle est très faible et il est très probable, que, dans la réalité, elle oscille entre les chiffres des états civils, trop faibles, et ceux des autopsies trop forts, c'est-à-dire entre 2 et 5 p. 100 (voir Tableau II).

TABLEAU II. — **Fréquence relative du cancer de l'intestin comparé aux autres affections cancéreuses.**

SIÈGE.	TANCHON [2]	LEICHTENSTERN [3]	MAYDL [4]	MAYDL [5]	RUEPP [6]	RUEPP [7]	HOLSTI [8]
Côlon et intestin grêle	157	35	30	52	100	20	7
Rectum	221	143	224	48	133	15	7
Estomac	2.303	»	»	»	2.397	»	148
Utérus	»	»	»	»	444	»	»
Œsophage	»	»	»	»	293	»	5
Sein	»	»	»	»	226	»	»
Affections cancéreuses en général [1]	6.437	4.389	6.033	1.360	1.268	337	115
TOTAL	9.118	4.567	6.287	1.460	4.861	372	282
Fréquence 0/0	1,72	,76	0,47	3,56	2,22	5,37	2,48

1. Sont compris dans ce groupe tous les cancers qui ne sont pas détaillés aux autres alinéas.
2. Chiffres relevés à l'état civil (cités d'après Haussmann, *l. c.*).
3. Relevé des entrées au «Wiener k. k. allgem. Krankenhaus» (v. Ziemssen's *Jahrb. der spec. Path. u. Therapie*, 1876, VII, Heft 2, p. 522; cité d'après O. Bloch, 1892; cfr notre Index bibl.)
4. Relevé des entrées au «Wiener k. k. allgem. Krankenhaus»; c'est la continuation de la statistique entreprise par Leichtenstern (cité d'après O. Bloch, 1892).
5. Relevé des autopsies du même hôpital (cité d'après O. Bloch, 1892).
6. Relevé des chiffres de l'état civil de Zürich (*in* Inaug. Dissert.).
7. Relevé des autopsies de l'Institut anatomo-patholog. de Zürich.
8. Relevé des autopsies de l'Institut anatomo-patholog. de Helsingfors (*In* « Bidrag till Kännedomen af förekomsten afkräfta i Finland». Finsk. läk-sällsk. handl., XXXI, p. 979; cité d'après W. af. Schultén, 1890; cfr. notre Index Bibl.).

Le cancéreux étant souvent un incurable, il ne faut pas s'étonner si les chiffres de Leichtenstern et Maydl (entrées aux hôpitaux) sont encore plus faibles que ceux de l'état civil, les hôpitaux évitant généralement de s'encombrer de pareils malades.

TABLEAU III. — Fréquence du cancer de l'intestin au point de vue du siège.

SIÈGE.	LEICHTENSTERN[1]	MAYDL[1]	MAYDL[2]	HAUSSMANN[3]	WILLIAMS[4]	BRYANT[5]	SENN[6]	HOLSTI[7]	RUEPP[8]	RUEPP[9]	STATISTIQUE DE L'AUTEUR[10]
Duodénum	»	1	2	4	4	»	3	1	»	2	»
Jéjunum	17	3	4	21	1	6	13	»	1	»	»
Iléon	16							1		»	»
Valvule	9	»	»		1	»	»	»			30
Appendice	3	»	1	48		»	2	»	4	3	4
Caecum	20	1	9			7	34	3			102
Côlon ascendant	6	5	6	22		»	12	»	2	1	50
— transverse angle hép					14			»			20
— — — splén	30	2	»	44		19	30	»	2	3	21
— — milieu								»			43
— descendant	11	1	»	29		»	15	2	»	1	30
S. iliaque	42	6	13	100	13			»	4	10	115
Côlon en général	»	11	17	»	»	78	412	»	»	»	5
Rectum	616	224	48	»	»			7	15	51	»
Siège inconnu	»	»	»	»	16	»	3	»	»	»	»
TOTAUX	770	254	100	268	49	110	554	14	28	71	426

Fréquence pour 100 (gros intestin seul). [11]

Valvule	7,4	»	»	1	»	»	»	»	33,3	16,6	7,1
Appendice	2,4	»	3,4		»	»	»	»			0,9
Caecum	16,5	6,6	31,0	»	»	»	»	»	»	»	24,2
Côlon ascendant	4,9	33,3	20,6	9,0	»	»	»	»	16,6	5,5	11,6
— transverse angle hép					»	»	»	»			6,4
— — — splén	24,7	13,3	»	18,1	»	»	»	»	16,6	16 6	4,9
— — milieu					»	»	»	»			10,2
— descendant	9,0	6,6	»	11,9	»	»	»	»	»	5,5	7,1
S. iliaque	33,8	40,0	44,8	41,1	»	»	»	»	33,3	55 5	27,3
TOTAUX	98,7	99,8	99,8	99,8	»	»	»	»	99,8	99,7	99,7

1. Leichtenstern et Maydl. Statistique des malades entrés à la Wiener Klinik.
2. Maydl. Statistique de la Wiener Sektion (autopsies).
3. Haussmann. Statistiques faites d'après les observations publiées et suivies d'autopsies.
4, 5, 6. Williams, Bryant, Senn. Cités d'après O. Bloch.
7. Holsti. Institut anatomo-pathologique d'Helsingfors.
8. Ruepp. Institut anatomo-pathologique de Zurich.
9. Ruepp. Statistique des observations de la clinique de Zurich.
10. Statistique de l'auteur. Elle ne comprend que des observations où il y a eu traitement chirurgical. Elle ne fait pas double emploi avec celle de Haussmann.
11. Fréquence pour 100. Les statistiques de Williams, Bryant, Senn n'ont pas été réduites en pourcentage, en raison de l'impossibilité d'en tirer un renseignement de valeur.

c) Fréquence du cancer de l'intestin par rapport à son siège sur les différents segments de l'intestin. — Nous avons réuni dans le tableau III toutes les statistiques que nous possédons sur ce sujet. Elles sont d'une valeur très inégale ; aussi nous garderons-nous bien

de les totaliser. Nous avons tenu cependant à les présenter, car, à défaut de signification absolue, elles en ont une relative. Celle que nous avons dressée nous-même, par exemple, bien que sans valeur en l'espèce, pourra nous servir parfois dans certaines études comparatives.

En tous cas, ces statistiques nous apprennent :

1° Que le cancer de l'intestin (gros et grêle) n'est probablement pas beaucoup moins fréquent que celui du rectum[1].

2° Que celui de l'intestin grêle est très rare;

3° Que, sur l'intestin, le cancer se localise sans doute à peu près dans les proportions suivantes (d'après les statistiques anatomiques réunies de Maydl, Holsti et Ruepp), lesquelles désignent la région caecale et l'S iliaque comme de véritables *lieux d'élection.*

Intestin grêle.....	9 ou 6,3 p. 100
Région cæcale.....	17 — 11,9 —
Côlons.....	29 — 20,4 —
S iliaque.....	17 — 11,9 —
Rectum	70 — 49,2 —

Si l'on veut maintenant avoir une idée plus détaillée du *siège du cancer sur le gros intestin seul*, on peut utiliser la seconde partie du tableau III. L'idée qu'elle en pourra donner sera, nous en convenons, très approximative. *Cependant notre statistique, très détaillée, peut être admise dans une certaine mesure, car son pourcentage approche d'assez près celui que nous venons de donner* (Voir dernière colonne du tableau III.)

Sexe. — Sur 289 observations, Haussmann indique les proportions suivantes :

Hommes.....	125 ou 51,2 p. 100
Femmes.....	119 ou 48,7 p. 100

Notre statistique comprend :

Hommes.....	225 ou 53,9 p 100
Femmes.....	192 ou 46 p. 100
Total.....	417

Age. — Voici juxtaposées la statistique de Haussmann[2] et la

1. Les statistiques de Leichtenstern et Maydl (entrées aux hôpitaux) et celles incomplètes de Senn, Williams, etc., comme on le comprend bien, ne peuvent entrer en ligne de compte. Les écarts qu'il y a entre leurs chiffres le prouvent surabondamment.

2. Nous ne l'avons pas reproduite exactement, car, pour ne pas compliquer le tableau, l'âge a été donné de dizaines en dizaines, alors qu'Haussmann — nous ne savons trop pourquoi — commence son tableau par : 0 à 9, 10 à 19, etc...

nôtre; dans la nôtre ne figurent que les cas considérés comme des carcinomes ou des épithéliomes [1] (Tableau IV).

TABLEAU IV. — **Fréquence du cancer de l'intestin au point de vue de l'âge.**

AGE.	STATISTIQUE de Haussmann	STATISTIQUE de l'auteur
De 0 à 10 ans	5	»
11 à 20 —	4	5
21 à 30 —	24	30
31 à 40 —	38	73
41 à 50 —	46	113
51 à 60 —	51	103
61 à 70 —	31	41
71 à 80 —	16	4
81 à 90 —	2	2
Inconnu	»	29
TOTAUX	217	400

Nous croyons que notre statistique est plus approchée de la vérité que celle d'Haussmann, parce qu'elle contient un grand nombre de statistiques intégrales ou semi-intégrales.

Quant aux conclusions qu'on en peut tirer, elles n'ont rien de nouveau. Le épithéliomes ou carcinomes de l'intestin se rencontrent, dans un peu plus de la moitié des cas, entre 40 et 60 ans.

Mais nous tenons à attirer l'attention sur la proportion relativement élevée de sujets jeunes.

Les deux plus jeunes malades de notre statistique avaient l'un 14, et l'autre 16 ans (Mayo Robson, Petroff)[2]. Clar [3] aurait rencontré un carcinome chez un enfant de 3 ans et neuf mois.

Une constatation curieuse, c'est que, sur les 35 cas de cancers observés entre 11 et 30 ans, 23 appartiennent à des *femmes*.

A l'extrémité opposée de la vie, c'est un malade d'Obalinsky[4], qui détient le record avec ses 89 ans.

Les sarcomes, lympho-sarcomes, endothéliomes, etc., se partagent de la façon suivante :

1. Qu'ils soient *primitifs* ou *secondaires*. Au point de vue de l'âge, il importe peu en effet, que le cancer se développe d'abord là ou là; de plus, nos exemples de tumeurs secondaires sont très peu nombreux.
2. Mayo Robson, 1895; Petroff, 1897, II.
3. Clar, *Œsterreich. Zeitschr. f. klin. Heilk.*, 1855, II, d'après Hausmann, *l. c.*, p. 14, Obs. 141.
4. Obalinsky, 1894, L.

De 0 à 10 ans	2	24
11 à 20 —	4	
21 à 30 —	5	
31 à 40 —	7	
41 à 50 —	5	
51 à 60 —	1	

Un malade de M. Lejars[1], atteint de *lymphadénome*, avait 40 ans, et un autre de Pavlovf[2], dont la tumeur est étiquetée *myxoadénome papillomateux*, avait 22 ans.

En somme, les tumeurs, plus ou moins sarcomateuses, frappent de préférence, comme on le sait déjà, les sujets jeunes ou en pleine maturité.

Hérédité ou contagion cancéreuses. Maladies générales et diverses. — Nous avons réuni, par acquit de conscience, les différents facteurs étiologiques contenus dans les observations qui servent de base à ce travail : ils sont à peu près insignifiants et l'on ne peut guère en tirer que des conclusions très générales sur le rôle de l'*hérédité*, des *dégénérescences* ou des *intoxications*, lieux communs et terrains vagues, où erre encore de nos jours l'étiologie du cancer.

Les renseignements que nous apportons ici sont même encore plus incomplets qu'ailleurs; en effet, beaucoup d'observations ont été rédigées par des chirurgiens plus préoccupés du point de vue pratique que des considérations théoriques. Pour être juste, nous devons ajouter que Haussmann s'est heurté aux mêmes difficultés que nous.

Voici donc les points étiologiques relevés :

Hérédité cancéreuse[3]	10	cas
Contagion cancéreuse? (mari mort d'un cancer de l'estomac)	1	—
Dégénérescences diverses et malformations concomitantes	6[4]	—
Alcoolisme	3	—
Malaria	6	—
Syphilis	3	—
Rhumatisme	3	—
Tuberculose héréditaire ou personnelle, médicale ou chirurgicale	10	—
Artériosclérose	1	—
Diabète	2	—
Cholécystite calculeuse	1	—

Nous nous bornerons à remarquer que Haussmann n'avait pu

1. Lejars, 1897.
2. Pavlovf, 1887, II.
3. Le cas de H. Verneuil (1896) est remarquable par ce fait que trois membres de la même famille semblent atteints.
4. A signaler un cas chez un pseudo-hermaphrodite : Sorel et Chérot, 1898.

recueillir d'exemples de cancer de l'intestin chez des syphilitiques, ce qui a lieu de surprendre.

2° Facteurs locaux.

Voici l'énumération des facteurs locaux relevés :

Efforts	4	F.-H. Gross, 1892. Morrison, 1893. Rindfleisch, 1893, I. Cedercreutz, 1899.
Traumas	6	Kraussold, 1881. Salzer, 1892, IV. Lowson, 1893. Postnikoff, 1896. Gangolphe, 1897, III. Sorel et Chérot, 1898.
Constipation habituelle	3	Ruepp, 1895, XIX. Bier, 1895, XIII. Schiller, 1896, I.
Ictère et troubles digestifs	1	Güssenbauer-Martini, 1880.
Douleurs de l'estomac, sensibilité du ventre, etc	4	Iversen, 1889. Schiller, 1896, VIII. Rafin, 1897. König, 1899, II.
Ver solitaire	1	W. Edmunds, 1893, I.
Typhlite	1	Rindfleisch, 1893, IV.
Dysenterie	2	Salzer, 1892, XXIII. Tchouprovf, 1893.
Diarrhée chronique	1	R. Frank, 1893, p. 933.
Fièvre typhoïde	3	Rindfleisch, 1893, III. Hochenegg, 1895, I. Boeckel, 1898, II.
Occlusion intestinale	1	Israël, 1894.
Bride intestinale trouvée à l'autopsie	1	Mauclaire et Macaigne, 1898.

Au sujet des facteurs locaux, nous nous bornerons à remarquer avec Billroth, König, Hochenegg, la possibilité de la transformation des ulcères dysentériques, typhiques ou autres en des cancers.

Cette conception est très naturelle, conforme à la doctrine des *loci minoris resistentiæ*, admise partout ailleurs; mais sa preuve est difficile : on pourrait donner comme telle l'existence très ancienne de symptômes intestinaux, comme cela s'est vu dans quelques cas (10 ans, 12 ans, 18 ans).

Il est également d'usage de répéter, que la *constipation chronique* prédispose au cancer. C'est fort possible, mais, alors, le sexe féminin mériterait d'être plus souvent atteint que le masculin : ce qui n'est pas le cas. Les exemples de constipation chronique relevés chez hommes sont les seuls qui figurent dans le tableau ci-contre.

Nous profitons du cas de Mauclaire et Macaigne, où le cancer semble s'être développé à la faveur d'un rétrécissement, produit par une bride intestinale diverticulaire, pour rappeler celui de Waldeyer[1], dans lequel une ligature du pédicule d'ovariotomie sembla jouer le même rôle *d'irritant local*.

1. Waldeyer. Cité par Haussmann, *l. c.*, p. 34.

II. Cancer secondaire.

Le cancer secondaire de l'intestin ne présente pas grand intérêt chirurgical, car une greffe ou une métastase cancéreuse sont le plus souvent au-dessus de l'art.

Cependant Roux et Israël sont intervenus pour des *épithéliomes* secondaires, dus respectivement à un épithéliome du pylore et à un autre de l'ovaire [1], etc.

Dans la plupart des cas il s'agit de *sarcomes* [2].

Signalons pour finir trois faits, rapportés par Haussmann [3], et où l'on pourrait, à la rigueur, voir une *réinfection*, pour emprunter le langage des syphiligraphes.

Dans l'un de ces cas, le plus typique, on avait amputé un sein cancéreux, douze ans avant. Nous aimons mieux y voir une *métastase*.

II. — ANATOMIE PATHOLOGIQUE CHIRURGICALE.

SOMMAIRE.

I. Siège : — Lieux d'élection, raisons physiologiques et pathologiques.
II. Lésions locales : 1° *cancer latéral*; 2° *cancer annulaire* : *a*) forme squirrheuse : aspect général du côté de la surface séreuse, sur une coupe; *b*) forme encéphaloïde : aspect extérieur, épaisseur, volume ; 3° *état de la muqueuse*; 4° *calibre* de l'intestin cancéreux; rétrécissements néoplasiques, secondaires; dilatations; facteurs physiologiques du calibre du rétrécissement; 5° *Friabilité*.
III. Lésions de voisinage : 1° *état de l'intestin en amont* : *a*) dilatation : elle est une cause d'incongruence dans l'entérorraphie ; *b*) hypertrophie de la musculeuse; *c*) du contenu intestinal au voisinage de la sténose : corps étrangers; *d*) ulcérations; 2° *état de l'intestin en aval* : atrophie ; 3° *état du mesentère* : allongement, puis rétraction ou infiltration néoplasique ; 4° *ptoses* ou *ectopies* de l'intestin et du néoplasme; rôle de la pesanteur, des brides; 5° *volvulus et invaginations* : conditions de production; 6° *adhérences*.
IV. Évolution : 1° *ascite* par obstruction intestinale, par cancérose; 2° *suppuration* : abcès intra et para-néoplasiques, phlegmons pariétaux; 3° *perforations néoplasiques* : fistules stercorales cutanées, viscérales; péritonites par perforations; 4° *perforation diastatiques*; 5° *adénites* : mésentériques, sous-péritonéales, inguinales, etc.; 6° *progrès du néoplasme par continuité*; 7° *généralisation et récidives* : la première est tardive, les secondes sont relativement rares.
V. Modalités de siège : opposition singulière entre les cancers du cæcum et ceux de l'S iliaque.
VI. Modalités de nature : 1° *épithéliomes*; 2° *sarcomes et divers*; 3° *dégénérescences*.
VII. Coïncidences pathologiques.

1. Roux, 1895; Israël, 1896.
2. Voir *Anatomie pathologique*, in fine, et traitement (*Entérectomies compliquées*).
3. Haussmann, *l. c.*, p. 27.

I. Siège.

Des tableaux présentés à l'Étiologie il ressort que le cancer du gros intestin a deux lieux d'élection : le caecum et l'S iliaque. Et au niveau du caecum, il se localise, avec une certaine fréquence, probablement plus grande que celle indiquée, sur la valvule iléo-caecale. Les angles des côlons, à s'en rapporter aux chiffres fournis par notre statistique, ne semblent guère plus atteints que le reste du transverse.

En tout cas, la localisation du cancer sur le caecum et l'S iliaque, qui servait de base au rôle étiologique supposé de la constipation chronique, sert au moins à prouver que l'intestin, comme les autres conduits de l'organisme, est particulièrement susceptible d'altérations pathologiques, là où il y a contact, irritation ou inflammation chronique. Or, le caecum et l'S iliaque sont, à l'état normal, les entrepôts des matières intestinales et, à l'état pathologique, le champ clos où maints processus morbides sont aux prises avec nos moyens de défense. C'était déjà la conception de Virchow et les faits ne semblent nullement l'infirmer.

II. Lésions locales.

Avant de commencer l'étude macroscopique du cancer de l'intestin, il est bon de remarquer, que, si typique que soit ou paraisse être un cancer, il faut être très réservé, quand il s'agit d'affirmer sa nature. Salzer [1], en 1892, disait qu'il n'osait plus se porter garant de la structure cancéreuse de certaines tumeurs du caecum, depuis qu'un assistant de Billroth, Herdenthaler, avait montré, que la tuberculose emprunte souvent et volontiers le masque du cancer. On se rappelle aussi, sans doute que Pilliet et Hartmann ont démontré tuberculeux un caecum qu'un premier examen, même microscopique, avait fait passer pour cancéreux. Cette méprise est surtout facile au caecum, qui est un des lieux d'élection de la tuberculose intestinale [2]. Il

1. Salzer (voir Index bibliogr.), p. 152.

2. Ces méprises sont naturellement impossibles à corriger par le bibliophile. Par contre, elles ont parfois une publicité instructive. W. W. Keen, par exemple, a fait paraître un mémoire intitulé : *A case of cancer of the hepatic flexure*, etc. Tous les auteurs ou analystes rapportent donc ce cas comme un exemple de cancer; mais ils ont oublié d'aller jusqu'au bout de l'article, où Keen, dans un *P. S.*, déclare que l'examen microscopique n'a pas confirmé son diagnostic. Une observation de Juillard (*Rev. méd. Suisse rom.*, 1897, p. 387) cause une méprise analogue.

est donc très possible que, sur la masse d'observations recueillies par nous, plus d'un auteur se soit mépris. En tous cas cette question demande pour l'avenir beaucoup de circonspection.

Au point de vue topographique, le cancer de l'intestin se présente sous deux formes : une forme latérale et une forme annulaire. Cette dernière est la plus fréquente, la plus intéressante; nous allons dire rapidement quelques mots de la première.

1° *Cancer latéral.* — C'est certainement la forme initiale, mais il arrive parfois que le cancer garde cet aspect pendant presque toute son existence. *Cancer latéral ne veut donc pas dire cancer jeune et limité* : dans les cas de Brenner et de Littlewood [1], par exemple, les cancers étaient sans doute assez anciens, et selon toute apparence assez développés; il y avait même un peu d'ascite. Deux cas cités par Haussmann (pp. 54 et 55), se rapportent également à des cancers assez avancés pour avoir créé des adhérences et une fistule colo-intestinale.

En tout cas, c'est une *forme rare*; Haussmann n'en relève que 13 cas et nous 8 ou 9 [2].

La forme latérale devrait nous permettre de juger le *point de départ* du cancer. Malheureusement la question est encore à trancher. Le siège exact n'est mentionné que dans deux ou trois faits : dans ceux de Rokitansky, L. Michel et Homans [3], le néoplasme occupait la face antérieure du caecum. Dans une autre observation, Schede [4] dit que le point de départ fut le mésentère lui-même. Comme on le voit, la documentation laisse à désirer.

D'après Haussmann (p. 53), ces cancers latéraux seraient *peu sténosants*. C'est assez naturel, mais, dans la réalité, il ne semble pas qu'il en soit beaucoup ainsi; car dans les cas de Wolff (Korte), Littlewood, Brenner, Lardennois, L. Michel et von Eiselsberg, c'est-à-dire 5 fois sur 9, on a observé des symptômes de sténose allant quelquefois jusqu'à l'occlusion intestinale. Mais, ces cancers latéraux favorisent très probablement l'*invagination*, car elle existait dans trois cas sur les 8 ou 9 cités.

2° *Cancer annulaire.* — Dans le cancer annulaire de l'intestin, on peut, comme pour tout cancer, distinguer *une forme squirrheuse* et une forme *encéphaloïde*.

1. Brenner, obs. III, 1895; Littlewood, 1894.
2. Wolff (Korte), 1887; Salzer (Billroth), 1892, XI, XXI; Mayo-Robson, 1895, I; R. Frank, 1893, II; Littlewood, 1893; Brenner, 1895, III; Lardennois (Broca), 1899, I; L. Michel, 1890. On peut y joindre le cas de von Eiselsberg, 1896, I, si l'on en juge par son schéma. Homans (1896, sarcome).
3. Rokitansky, cité par Haussmann, *l. c.*, p. 52; L. Michel, 1890; Homans, 1896.
4. Schede, 1890.

a). *Forme squirrheuse.* — Le squirrhe annulaire à une forme très typique : suivant la comparaison de Thiéry [1], on dirait qu'une ligature a été jetée sur l'intestin.

Le diamètre de l'anse affectée n'est quelquefois pas plus *large* que le pouce (von Wahl [2]). Mais, c'est surtout sa faible *longueur*, qui est frappante : un, deux, trois centimètres tout au plus ; dans un cas d'Angelesco [3], elle variait même entre quelques millimètres et un centimètre. Sur l'intestin apparaît donc un brusque étranglement, une sorte d'anneau, parfois si court qu'il échappe à la vue dans une laparotomie pour occlusion intestinale [4].

Du côté de la *surface péritonéale*, il se reconnaît, quand on l'examine d'un peu plus près, à une coloration blanc grisâtre. Le péritoine est lisse, bien que froncé par quelques plis transversaux.

Sa *consistance* est donc fibreuse; il crie sous le scalpel et offre la coloration gris ardoisée bien connue du squirrhe.

Sur une coupe axiale, on se rend compte et de la *forme* et du *calibre du rétrécissement*.

La *forme* est celle d'un sablier (Chavannaz) [5]; évasement supérieur et inférieur dû à l'intestin sain; défilé rétréci entre les deux, causé par la virole cancéreuse.

Le *calibre* du rétrécissement est fort étroit (bout du doigt à tuyau de plume), mais les observations ne permettent pas toujours de faire le départ entre cette forme et la suivante.

L'*épaisseur* des parois est par contre relativement faible : 1 à 2 c. en moyenne.

b). *Forme encéphaloïde.* — Dans cette forme, la tumeur présente en général le *volume* d'une orange ou du poing. Mais, il n'est pas rare de trouver indiquées des dimensions plus considérables; tête de nouveau-né, d'enfant, melon [6], etc., sans compter les cas, où le siège et l'étendue de l'intestin réséqué permettent d'en imaginer d'aussi considérables.

L'encéphaloïde intestinal est généralement une *tumeur allongée*; sa *longueur* moyenne est de 8 à 15 centimètres. Dans beaucoup de

1. Thiéry, 1891 ; Chavannaz, 1894.
2. Von Wahl, 1889.
3. Angelesco, 1897.
4. Thiéry (Ricard), 1890.
5. Chavannaz, obs. I, 1894.
6. Lawford Knaggs, 1898; B. Jessett, 1891; Schiller, 1897, VII ; Kocher, 1890; Cripps, 1897, II; Frantzke, 1898, I; Hauer, 1884, VI: Fenger, 1889; Haasler, 1893; Palleroni, 1897; Graff, 1896, XVI; Smoler, 1898; Benissovitch, 1898 ; Ruepp, 1895, III; Defaux, 1896; Schwyzer, 1899.

cas elle est sans doute bien supérieure : B. Jessett [1], par exemple, dit que le néoplasme s'étendait du caecum à l'angle hépatique ; et Haussmann [2] cite des cas où il avait 30 centimètres de long.

La *forme* générale rappelle plus ou moins celle de l'anse affectée : c'est un boudin, une saucisse selon les comparaisons ; mais, dans la variété qui nous occupe, la *surface péritonéale* est *bosselée, noueuse*, devenant *fongueuse* avec le progrès de l'affection.

La *coloration* dépend un peu de l'intégrité du péritoine ; tant qu'il est intact, la masse forme une tumeur moins rouge ou moins livide qu'elle ne le devient, quand elle se cancérise à son tour, ce qui lui fait perdre sa transparence.

Sur une coupe, la paroi intestinale se montre d'une remarquable *épaisseur* ; on peut admettre 4 à 5 centimètres en moyenne. Matlakowsky [3] l'a vu osciller entre 6 à 13 centimètres.

Le *rétrécissement* est en général moins serré que dans la forme précédente ; par contre, il est beaucoup plus long, obstrué sur son parcours par les bourgeons fongueux, qui végètent à la surface muqueuse.

La *consistance* est aussi plus molle.

Inutile d'ajouter qu'entre cette forme et la précédente existent de nombreux intermédiaires.

3° *État de la muqueuse.* — La muqueuse est saine, ulcérée ou végétante : cela dépend de l'ancienneté des lésions.

Au début, elle est intacte et passe au-dessus du néoplasme en lui adhérant ; mais, bientôt elle s'ulcère, soit par distension mécanique, soit par infiltration néoplasique. Çà et là, on voit encore des lambeaux de muqueuse intacte, séparant des ulcères à tendance nécrosante ou fongueuse ; par places, il y a des taches ecchymotiques, dues à des varices sous-muqueuses (Boulogne, th., Lille, 1898-1899, n° 131, p. 13). Les ulcères conduisent aux cavernes, aux abcès pariétaux, aux perforations ; les fongosités obstruent de plus en plus la lumière intestinale, en formant quelquefois comme une sorte de valvule [4].

4° *Calibre de l'intestin cancéreux.* — Les observations omettent de l'indiquer dans une bonne moitié des cas ou plus. La mesure la plus généralement indiquée est le bout de la pulpe digitale, le petit doigt ou un crayon. Mais, il n'est pas rare de la voir tomber au diamètre

1. B. Jessett, 1891. On ne peut guère juger cependant de la longueur par ces expressions un peu vagues, car, dans un cas de Cruveilhier, l'intestin était au contraire revenu sur lui-même (*in* Haussmann, p. 56).
2. p. 56.
3. 1892, obs. II.
4. Gross, 1892.

d'une plume d'oie, d'une sonde (Barton)[1], d'une petite sonde (B. Carlson)[2], c'est-à-dire à 5 ou 7 millimètres, comme dans le cas de Schiller[3]. L'occlusion complète est inconnue, bien qu'on approche de fort près dans quelques cas[4].

On trouve quelquefois d'autres rétrécissements, dus, soit à une métastase, soit à des adhérences[5], soit à une bride péritonéale quelconque[6]. Dans un cas de Matlakowski[7], ce second rétrécissement avait une cause bien particulière; il s'agissait vraisemblablement d'un petit squirrhe à point de départ valvulaire; le néoplasme en fronçant les tissus sains, était parvenu à faire au-dessus de lui une sorte de plicature, qui fut le point de départ du second rétrécissement.

Dans quelques rares observations il est dit qu'il n'y avait pas (Staffel, Bloch[8]) ou presque pas de sténose (Schiller[9]). Dans un cas de Schiller[10], la lumière était même extraordinairement dilatée, puisqu'elle admettait les deux poings. Les observations de Haussmann (p. 68) permettent de conclure que ces dilatations sont dues le plus souvent à la nécrose des bourgeons cancéreux, et à la transformation caverneuse des parois par les abcès intra-pariétaux.

Hâtons-nous de remarquer que la signification anatomique du rétrécissement est pour ainsi dire nulle. Nombre de facteurs physiologiques concourent soit à l'aggraver, soit à l'atténuer, comme il sera facile de s'en rendre compte avec l'étude clinique. Bornons-nous ici à une simple remarque anatomique : les fongosités cancéreuses du côté de la muqueuse arrivant à obstruer considérablement la lumière, il est probable que, de temps à autre, elles se désagrègent par nécrose, ce qui explique le rétablissement spontané des selles chez plusieurs malades, atteints antérieurement de constipation opiniâtre.

5° Résistance du cancer aux tractions.

Elle est malheureusement et généralement faible. Son tissu, dur ou ramolli, squirrheux ou encéphaloïde, se déchire facilement; d'au-

1. Barton, 1888.
2. B. Carlson, 1899, obs. LVIII; B. Carlson, 1899 (inédite) : sonde n° 10.
3. Schiller (Czerny), 1896, obs. III.
4. Jacobs, 1887; Fenger, 1888, II; Adam, 1895; Barrs et M. Robson, 1895; Leconte, 1898; Bacaloglu et Pagnez, 1899.
5. Petroff, 1897, obs. III; Küttner, 1897.
6. Hochenegg, 1897, I; R. Franks, 1893, I.
7. Matlakowsky, 1892, obs. I.
8. Staffel, 1889, obs. II; O. Bloch, 1892, obs. IV.
9. Schiller, 1897, obs. V.
10. Id., obs. VII.

tant plus qu'il est souvent fixé par des adhérences nombreuses aux parties voisines[1]; il faut donc libérer avec patience et ne point commencer trop tôt les tractions, destinées à conduire au dehors l'anse malade, sinon le cancer se déchire, soit en plein néoplasme, soit à la limite des parties saines et malades, comme cela nous arriva dans l'autopsie d'un petit squirrhe annulaire de l'S iliaque. La même variété de déchirure, est signalée dans une observation de Routier (1890).

III. Lésions de voisinage.

1° État de l'intestin en amont du cancer.

a) Le cancer étant, dans la très grande majorité des cas, stricturant, il va de soi que c'est la *dilatation* par stase des matières qui s'observera en amont. Elle commence au-dessus de l'obstacle, pour remonter progressivement, tout en diminuant, le long de l'intestin. Quand le cancer occupe le caecum ou le côlon ascendant, on trouve d'ordinaire l'iléon aussi gros que le transverse : condition dont il n'y a pas lieu de se plaindre, car elle facilite l'entérorraphie circulaire. Mais avec un siège différent, un obstacle plus ancien et par suite une atrophie plus marquée de l'intestin en aval, la dilatation en amont peut être telle, qu'elle amène l'*incongruence* considérable de deux anses, prises cependant sur le même segment intestinal : dans deux cas de Hauer[2], elle rendit impossible la suture bout à bout, et nombreux sont les cas où, avec une incongruence moindre, il n'en fallut pas moins recourir à plusieurs artifices opératoires, que nous exposerons en temps et lieu. Dans quelques cas exceptionnels, la dilatation devient extrême : W. Thomson, von Wahl ont vu le côlon aussi gros que le bras, et Staffel l'a vu même aussi gros que l'estomac[3].

b) Mais à côté de ce phénomène passif de dilatation, il s'en passe un second de nature active : *l'hypertrophie des parois de l'intestin en amont* de l'obstacle. Cette hypertrophie porte sur la *musculeuse*[4].

1. Penrose, 1888; Leonte, 1898; Baum, 1879; Güssenbauer, 1879; König, 1890, II; Nimier, 1894; Körte, 1895, VI; P. Kuepp, 1895, XVI; V. Eiselsberg, 1897, IV; Pavlovf, 1887, II.

2. Hauer-Billroth, 1884, obs. I. et II. Nous empruntons le barbarisme « incongruence » aux auteurs allemands : il a au moins l'avantage de désigner d'un seul mot l'inégalité du calibre de deux anses intestinales, qu'on pourrait avoir à suturer l'une à l'autre.

3. W. Thomson, 1892, III; Staffel, 1889, II; von Wahl, 1889.

4. Senn, 1890, I; Kümmer, 1898; Schiller, 1897, VII; Borelius (inéd.), III et IV; et même sur la *muscularis mucosæ* (*in* Haussmann, p. 88).

Elle peut devenir gênante dans certains procédés d'entérorraphie : dans celui de Maunsell (suture par invagination), elle entrave l'introduction du bout distal dans le proximal [1] et dans celui de Murphy, peut rendre difficile l'approximation des deux pièces du bouton [2].

Schiller [3] note, en même temps que l'hypertrophie, l'œdème de la paroi.

L'hypertrophie de la musculeuse est plus ou moins limitée au voisinage du néoplasme et elle s'atténue au fur et à mesure qu'on s'en éloigne ; mais elle peut s'étendre parfois très loin, jusqu'à 5 mètres au delà (Boulay), jusqu'au pylore, où se forme une véritable tumeur musculaire (Oser), jusqu'à l'estomac et même l'œsophage (Oser) [4].

Cet épaississement pariétal est très remarquable et s'explique aisément : c'est une *compensation fonctionnelle* de l'obstacle. Il semble prolonger le néoplasme et il faut quelquefois le secours du microscope pour montrer qu'on se retrouve en tissu sain [5]. Il n'est pas toujours noté, cela va sans dire; nous l'avons vu presque manquer chez un malade porteur d'un squirrhe annulaire très serré; celui-ci, comme cela se voit souvent, n'avait produit jusqu'à la crise finale aucun signe de sténose (Obs. pers. II).

c) L'anse avoisinante du rétrécissement contient le « culot » du *contenu intestinal*; tout s'y précipite : les débris les plus indigestes et les plus indigérés, les matières les plus dures. Il n'y a qu'à voir ce qui sort d'un anus contre-nature au moment où l'on vient à l'ouvrir! Staffel [6] y reconnaît l'espèce et la qualité des pommes de terre ingérées par son malade; et, dans un autre cas, le même auteur fait une énumération digne de l'estomac d'un squale! Mais, à tous ces produits s'ajoutent souvent des débris, qui pour être d'origine alimentaire, n'en sont pas moins de véritables *corps étrangers* [7]: les fragments d'os occupent le premier rang; on peut citer encore les noyaux, les pépins de fruits et même un fragment de bouchon (Crépin). Dans les cas de Chevalier et de Rémy-Bouvet, le corps étranger (os dans un cas, noyau de pruneau dans l'autre) formait clapet, obstruant ainsi complètement la lumière.

Tout reste comme sur un tamis et l'ancienneté de ces résidus est

1. Watson Cheyne, 1895.
2. Hahn, 1887, IV.
3. Schiller, 1896, obs. XXVII.
4. Cités par Haussmann, pp. 88 et 89.
5. Borelius, III (inéd.).
6. Staffel, 1889, obs. IV.
7. Chevalier, 1887; Crépin (Bazy), 1895; Ruepp, 1895, obs. XVII, XVIII; Kümmer, 1898; Rindfleisch (Czerny), 1893, obs. VII; Rémy et Bouvet, 1899; Angelesco, 1897; de Bovis (inéd.), I.

parfois énorme : Studsgaard[1] trouve des pépins d'oranges, mangées par la malade cinq mois auparavant. Et si une perforation se produit, on peut alors trouver un haricot dans le péritoine, comme dans le cas de Nimier[2]. Le cas le plus extraordinaire est celui de Cruveilhier[3] : en amont d'un rétrécissement très serré s'étaient accumulés 617 noyaux de cerises; et cependant la malade n'offrit, en dehors d'une diarrhée finale, aucun trouble digestif. Cruveilhier pense que les noyaux jouaient le rôle de triturateurs et permettaient ainsi aux matières de filtrer à travers le rétrécissement.

d) Ulcérations. — De même que dans toute occlusion intestinale, surtout chronique, on peut retrouver *en amont* de l'obstacle des ulcérations. Mais nous en reparlerons avec les perforations qu'elles peuvent amener.

2° État de l'intestin en aval du cancer.

En aval du cancer, dès qu'il est un peu sténosant et ancien, on observe généralement *l'atrophie* de l'intestin : calibre et parois. C'est une atrophie d'inactivité; mais, on comprend qu'elle ne soit ni très marquée, ni très remarquée[4] : le cancer crée une obstruction plutôt qu'une occlusion et pendant longtemps le cours des matières suit tant bien que mal sa voie naturelle. Une fois cependant, l'atrophie fut assez marquée pour gêner l'introduction du bouton de Murphy dans le segment rectal de l'intestin (Marsh, 1897).

3° État du mésentère.

Les méso reliant l'intestin, et partant la tumeur, à ses attaches naturelles, semblent passer par deux périodes : une période d'allongement et une période de raccourcissement ou plutôt d'infiltration. L'*allongement* du méso a pour effet d'amener la *mobilité du néoplasme*, signe très important, qui se rencontre au début de l'affection et sur lequel Obraztzovf insiste tout particulièrement. Cet allongement est dû au poids de la tumeur, mais, s'il est très probablement commun, il n'est indiqué que dans les cas où il était sans doute frappant[5]. Les 5 cas où il en soit fait mention concernent : 4 le cæcum

1. Studsgaard, 1894, obs. f.
2. Nimier, 1894.
3. Cité par Haussmann (*l. c.*, p. 61), qui rapporte cinq autres cas de corps étrangers.
4. Dict. (Boiffin), 1895, obs. I et II.
5. Hofmokl, 1888; Graff, 1896, obs. XIX; Rolleston et Shield, 1897; von Eiselsberg, 1897, obs. VII; Deffaux, 1896.

ou le côlon ascendant et 1 l'S iliaque; mais ces régions n'en ont pas le privilège, comme nous le montrerons les ectopies du néoplasme ou de l'intestin.

La *rétraction* du mésentère est probablement un fait secondaire à l'inflammation ou à l'infiltration cancéreuse, que celle-ci ait lieu par continuité ou bien à distance, tout autour des vaisseaux ou ganglions lymphatiques. Elle n'est que rarement indiquée [1]. La rétraction n'est d'ailleurs peut-être qu'apparente, grâce à l'*épaississement* des feuillets du méso. Cet épaississement rend le pronostic opératoire fort suspect [2]; rien n'empêche cependant de le considérer parfois comme simplement inflammatoire, aussi bien que les adénites. Il est regrettable, par exemple, qu'un malade de Bier (1895, obs. XIII) n'ait pu être suivi plus longtemps, car on avait dû laisser une portion infiltrée du méso. Par contre, dans les cas de Graff (1896, XVI) et de Schiller (1897, VII), c'est bien le cancer (épithélioma dans un cas, sarcome dans l'autre), qui s'avançait directement dans l'épaisseur du méso-côlon, en en décollant les feuillets.

4° Ptoses ou ectopies de l'intestin et du néoplasme.

Une autre conséquence de l'allongement du méso, dans la période initiale du cancer, c'est la ptose possible de l'anse atteinte ou plus généralement son ectopie. C'est ainsi que Verdelet et Rafin [3] retrouvent le caecum dans le petit bassin ou la concavité sacrée; Bazy [4] trouve dans le Douglas une grosse tumeur, en imposant pour une salpingite, et qui n'est autre que l'S iliaque. Dans le cas de von Baracz (1891, IV), on réséqua l'iléon et l'ascendant, en croyant réséquer le descendant. Dans celui d'Israël (1894), la ptose du transverse, tombé à la partie inférieure de l'abdomen, fut cause de quelques constatations étranges au premier abord : l'anus établi dans la fosse iliaque droite avait permis de constater une tumeur, qu'on crut sur le côlon descendant, et une anse, apparemment efférente, qu'on crut l'S iliaque : or, c'est de cette dernière que sortaient les matières; résultat paradoxal au premier chef. On admit alors, ce que démontra l'autopsie, que la soi-disant S iliaque n'était autre que le transverse prolabé dans la région hypogastrique et iliaque gauches. Une obser-

1. O. Bloch, 1894; H. Cordua, 1899; von Wahl, 1889.
2. Körte, 1895, obs. V; W. Meyer, 1888; von Wahl 1889; Schiller, 1896, VII, XXVII; Vautrin, 1897; H. Cordna, 1899; Baum, 1879; O. Bloch, 1894; Sendler, 1894; Bier, 1895, XIII; Lardennois et Aguinet, 1899, II.
3. Verdelet, 1898; Rafin, 1897.
4. *In* Finet, 1896, CCCLVIII.

vation de Lawford Kuaggs (1898) est non moins curieuse : il s'agissait encore d'un néoplasme du côlon transverse tombé à l'hypogastre, mais le côlon ascendant tout entier avait basculé, en sorte que le fond du caecum se trouvait en l'air, presque sous le foie.

Il faut encore attribuer à la ptose de l'S iliaque dans le petit bassin sa soudure avec la vessie et les fistules qui s'en suivent.

Certaines *anomalies* de *forme*, de *position* sont parfois sous la dépendance d'adhérences pathologiques : Brenner (1895, V), par exemple, a vu le pylore triplé de longueur dans un cas de cancer du transverse adhérant à l'estomac, dans la portion avoisinant le pylore. Dans un autre fait (Küster, 1887), c'est l'estomac qui avait été entraîné par le néoplasme du côlon transverse. Seefisch (1897), a vu le transverse coudé en bas et soudé à l'ascendant : le néoplasme était cependant demeuré fixe au niveau de l'angle hépatique. Une bride, unissant le caecum cancéreux au transverse, avait produit de même, dans le cas de Haasler (1893), une ectopie du transverse.

En résumé, il semble que les angles du côlon et le lieu de passage du côlon descendant à l'S iliaque soient les seuls points qui ne s'ectopient pas ou guère : l'anatomie en rend suffisamment compte.

5° Volvulus et invaginations.

La *torsion de l'intestin* peut venir surajouter ses effets à ceux de l'obstruction néoplasique : elle était de 180° dans un cas d'Ullmann [1]. Dans une observation de Ruepp (1895, XVIII), on découvrit à l'autopsie une torsion du jéjunum ; mais il faut admettre, avec l'auteur, qu'elle était très vraisemblablement due au péristaltisme.

L'*invagination* concomitante de l'intestin se produit de préférence, soit avec les tumeurs de la région caecale, soit avec celles de l'S iliaque.

Ces dernières [2] ont pour effet d'amener le néoplasme dans le rectum ou même en dehors de lui, sous forme d'un *prolapsus* [3] ; dans les autres cas, on peut facilement attirer le boudin d'invagination à l'extérieur. On trouve les signes anatomiques habituels de l'invagination, c'est-à-dire un cylindre, débordant quelquefois l'anus de 6 à 7 centimètres (Nicolaysen, 1882), portant à son sommet une tumeur, ordinairement petite (pièce de 5 marks dans le cas de Kulenkampf). Le doigt remonte entre les parois anales ou rectales et

1. Ullmann, 1894, obs. I ; Obalinsky, 1894, LIV ; R. Morrison, 1893.
2. Nicolaysen, 1882 ; Ström, 1885 ; Verneuil, 1886 ; Kulenkampf, 1886 ; Bardenhener, 1887 ; König, 1890, VI ; Bloch (Nicolaysen), 1892 ; 1893 ; H. Verneuil, 1896 ; Brunner, 1899.
3. Nicolaysen, 1882 ; Symonds, 1893.

le cylindre invaginé, sans atteindre généralement leur point de continuité.

On peut y joindre, si l'on veut, un cas de *prolapsus du cancer par un anus contre nature* : c'est le cas original d'Israël cité un peu plus haut.

Les *invaginations intra-abdominales* concernent surtout, mais non exclusivement[1] l'anse iléo-caecale[2]. Les conditions de production de l'invagination sont ici reproduites pour le mieux, quand le néoplasme occupe la valvule ou son voisinage (Keetley, 1896, III), ce qui est expressément noté dans 5 cas, ou quand la tumeur fait une assez forte saillie en chou-fleur (Rindfleisch, 1893, III), ou quand elle est latérale (Mayo-Robson et les deux cas de Salzer-Billroth). Mais, alors même que la tumeur n'occupe pas la valvule, elle la rétrécit, sans doute par infiltration inflammatoire (comme dans le cas de Körte, 1895, XIV) et facilite ainsi l'invagination de l'iléon dans le caecum.

Dans son observation, Bœckel attribue l'invagination du caecum dans le côlon ascendant à la rétraction des parties cicatricielles du néoplasme.

Au point de vue anatomique, le plus bel exemple est celui de Lauenstein, où les segments invaginants et invaginés mesuraient au total 70 centimètres.

En résumé, l'invagination ne paraît se produire qu'avec des tumeurs petites, des parois intestinales souples et un mésentère extensible[3].

6° Adhérences.

Les adhérences marquent la *deuxième période* de l'évolution du cancer : libre jusqu'ici, il se soude peu à peu au voisinage par l'envahissement, d'abord inflammatoire, puis néoplasique, des régions adjacentes.

Les adhérences varient naturellement suivant les régions atteintes : elles sont pariétales ou viscérales. Il va sans dire que les viscères,

1. M. Robson, 1895 (côlon D); Becker, 1894, XI (S iliaque) (cancer presque annulaire); Bœckel, obs. III (caecum dans le côlon A), 1898, obs. II; F. Hartley, 1892 (siège inconnu : S iliaque probable).

2. Siège iléo-caecal : Senn, 1890, obs. II; Whitehead, 1885; MacCormac, 1892 (valvule); Barton, 1893 (valvule); Keetley (sarcome près de la valvule), 1896, obs. III; König, 1890, I (valvule); Lauenstein, 1890; von Baracz (valvule), 1891, obs. IV; Salzer (Billroth), XI (cancer latéral), obs. XXI (latéral); Rindfleisch (Czerny), 1893, obs. III; Körte, 1895, XIV; Decker, 1880 (valvule); Hüttl, 1898.

3. Un cas de Hartley (1892) ne mentionne pas le siège de l'invagination ; mais il s'agissait sans doute de l'S iliaque, car la tumeur se montrait à l'anus.

grâce à leur éloignement ou à leur mobilité, échappent plus facilement que les parois.

Les *adhérences pariétales* se font avec la paroi abdominale antérieure, les fosses iliaques, et plus rarement, avec les lombes, le petit bassin, la colonne vertébrale, etc. Les premières sont tout à fait banales : le siège anatomique des côlons, la fréquence du cancer caecal ou de l'S iliaque, la pesanteur, qui tend à fixer la tumeur dans le sinus inguino-iliaque, en rend très naturellement compte. Leur étendue peut immobiliser la tumeur d'une manière absolue (König, 1890, XI). Nous voulons insister seulement sur les adhérences au péritoine pariétal et au fascia iliaque; quand elles se font sur une vaste étendue, l'exérèse amène la création d'une vaste surface, cruentée, saignant beaucoup [1], privée de séreuse, nécessitant donc certaines précautions (drainage, tamponnement), si on ne veut pas que des adhérences, des hémorragies ou des suppurations post-opératoires n'en soient la conséquence.

C'est dans la paroi abdominale postérieure ou pelvienne que se font les adhérences les plus dangereuses : pancréas [2], veine cave [3], vaisseaux iliaques [4], nerfs cruraux [5], rachis [6] et certaines adhérences viscérales, qui ne sont que la conséquence des adhérences pariétales, en raison de la disposition anatomique des parties : uretère [7], reins [8], canal déférent [9]. Les adhérences épiploïques sont tellement communes que nous n'en parlons pas.

Les *adhérences viscérales* se font tout d'abord et surtout avec l'*intestin grêle* : ce sont les plus communes et elles sont assez fréquentes. Ces adhérences sont généralement assez lâches pour permettre l'isolement des anses par les doigts ou les instruments mousses; mais, parfois, elles nécessitent la résection de l'anse grêle, surtout quand les adhérences sont devenues cancéreuses : on en trouvera quelques exemples sous la rubrique : entérectomies compliquées. Dans les cas de Kocher, Pollosson et Frantzke (de Varsovie [10]), il fallut même réséquer deux anses grêles. Les adhérences avec le *gros intestin* sont naturellement plus rares; nous ne connais-

1. Bier, 1895, XIII.
2. Rindfleisch (Czerny), obs. II, 1893; Kümmer, 1898.
3. Becker, 1894, obs. XXXII.
4. Haasler, 1893; Palleroni (Tausini); König, 1890, VIII.
5. Gilford, 1893.
6. König, 1899, I.
7. Graff, 1896, XV; Haassler, 1893; Palleroni (Tausini), 1897; Becker, 1894, obs. XXXII.
8. Graff, 1896, XV.
9. Becker, XXXVI, 1894.
10. Köcher, 1890; Frantzke, 1898, obs. II; Pollosson, 1899.

sons que le cas plus haut mentionné d'Haasler, où existait une adhérence entre le transverse et le caecum cancéreux, et celui de Czerny [1], où le transverse cancéreux adhérait à l'S iliaque.

Mais on peut rapprocher de ces adhérences entre deux segments du gros intestin, celles qui se passent entre les anses afférentes et efférentes aux points de coudure normale de l'intestin, caecum, angle hépatique, angle splénique, surtout du premier. En effet, nous avons vu que le cancer du gros intestin n'atteint guère que 8-15 centimètres de long en moyenne; or, nous voyons des opérateurs accuser des résections de 50, 72, 75, 100, 174, 175 [2]! Tous ces cas [3] concernent la région caecale et nombreux sont les auteurs qui, sans donner de chiffres, disent avoir réséqué, pour des néoplasmes de cette région, une partie de l'iléon, le côlon ascendant et même le transverse [4]. Ces immenses résections s'expliquent par ce fait que les adhérences s'établissent facilement au niveau de l'angle iléo-caecal, pelotonnent les anses, en faisant un énorme paquet impossible à libérer et qu'on doit alors réséquer en bloc.

D'ailleurs, voici la longueur moyenne d'intestin réséqué par siège : on peut en déduire, par comparaison, la moyenne de volume et d'adhérences du cancer, au point de vue topographique; cette moyenne diminue à peu près régulièrement du caecum à l'S iliaque.

SIÈGE INITIAL DU NÉOPLASME		MOYENNE
—		—
Région caecale.....	41 cas	26,9
Côlon ascendant.....	9 —	30,3
Angle hépatique.....	2 —	15
Côlon transverse.....	17 —	17
Angle splénique.....	3 —	15,3
Côlon descendant.....	8 —	14,3
S iliaque.....	21 —	12,8

Les adhérences avec les autres viscères de l'abdomen sont relativement rares : l'estomac [5] tient la première place, dans les cas de cancer du côlon transverse, cela va sans dire. Puis, viennent les

1. *In* Rindfleisch, 1893, obs. I. Pour être complet, on pourrait citer deux cas (voir plus loin) de fistules entéro ou colo-intestinales.

2. Ce sont, par ordre, Haasler (1893); F. Dumont (1893); Becker (1894, XXXII); Graff (1896, XVI); Ullmann (1894, I); Comte (1894).

3. Excepté celui de Comte, dont nous ignorons le siège exact.

4. Von Eiselsberg, 1897, IV, par exemple.

5. Hauer (Billroth), 1884, VI; Gross, 1885; Fischer, 1888; Kümmer, 1898; Rindfleisch (Czerny), 1893, I; Bars et M. Robson, 1895; Thiéry, 1890, I; Schwyzer, 1899; Ruepp, 1895, IV.

adhérences avec l'appareil biliaire et le foie [1], le duodénum [2], la vessie [3], le pylore [4], la rate [5].

On sait quelle est la signification des adhérences : elles indiquent à la fois une irritation et une mesure de défense du péritoine. Les adhérences n'indiquent peut-être pas grand'chose au point de vue de la malignité du cancer; en fait nous voyons nombre de cancers très adhérents guérir parfaitement bien. D'autre part, Staffel (1889, VI) cite un cancer du côlon ascendant, non adhérent, mais dont les glandes mésentériques et rétropéritonéales infectées lui firent repousser la résection : il se contenta de l'entéro-anastomose; même conduite de la part de von Eiselsberg [6] dans un cas analogue. Nous conclurions de ces cas, que les adhérences ne signifient absolument rien, si les adénites elles-mêmes, comme nous le verrons, n'étaient sujettes à caution. En effet, le malade de Staffel survécut encore deux ans [7].

En tout cas, les adhérences, une fois établies, deviennent à leur tour une route ouverte à la cancérisation : les organes adhérents s'infectent et l'on en arrive quelquefois à se demander, comme dans cas de Fischer (1888), lequel des deux fut le premier malade, de l'estomac ou du côlon transverse.

IV. Évolution.

Les progrès de l'évolution du cancer amènent l'ascite, des abcès pariétaux ou périviscéraux, des perforations, de l'adénite, la transformation cancéreuse des adhérences et des tissus de voisinage, des fistules viscérales et finalement la généralisation.

1° Ascite.

Dans les observations récentes, l'ascite n'est pas souvent indiquée; est-elle rare? Une réponse affirmative serait peut-être téméraire. Son absence ou sa médiocrité prouvent simplement le triage exercé sur

1. Obalinsky, 1894, LIII; Boiffin, 1893; Heberlein, 1897.
2. Rindfleisch (Czerny), 1893, II; Kümmer, 1898; Lange, 1886; Kosinski, 1893, V; J. Borelius, 1898.
3. Axel Iversen, 1889; Tuffier et Dumont, 1898.
4. Bergmann, 1886.
5. Gross, 1885.
6. Von Eiselsberg, 1897, VII.
7. A moins qu'il n'y ait faute d'impression dans le texte, ce qui est peut-être possible, l'auteur ajoutant « que le malade dut, depuis l'opération, garder la chambre et que, la tumeur augmentant rapidement, il mourut de cachexie » (opération, août *1886*; mort, août *1888*).

les cas opérés. En tout cas, sa signification est variable : dans certains faits [1], elle est probablement sous la dépendance de l'obstruction ou de l'occlusion intestinale ; dans d'autres [2], elle est un signe de cancer avancé et, à ce point de vue, le pronostic est assez sombre : elle semble favoriser l'éclosion de la péritonite post-opératoire (deux cas de Schiller). Dans le cas d'Homans (1896, sarcome), la tumeur étant petite et latérale, on ne peut guère invoquer qu'une certaine excitation mécanique du péritoine.

2° Suppuration.

La nécrose de la muqueuse permet à l'ulcère cancéreux de se développer : il creuse dans la paroi de l'intestin épaissi et cancérisé. Ainsi se forme de petites *cavernes purulentes* [3], parfois aussi grosses que les cavités du cœur (Palleroni, 1897). Ces abcès se développent tantôt en avant [4], tantôt en arrière [5], tantôt au-dessus [6]. Ils peuvent finir par perforer la paroi et former un *abcès paranéoplasique*, si des adhérences providentielles sont là pour les arrêter. Cette barrière péritonéale les oblige alors à chercher un débouché du côté de la paroi abdominale, où la défense est plus molle; ainsi se forme un phlegmon pariétal et finalement une fistule [7], fistule qui peut se cicatriser pour un temps et se rouvrir ensuite (Morris, 1895; Graff, 1896, XX); de même, il peut y avoir deux ou plusieurs fistules formant tout un clapier. Elles s'ouvrent généralement à la paroi antérieure, quelquefois postérieure (Kolaczek, 1873; Morris, 1895) de l'abdomen.

Les abcès ou les fistules qui leur font suite ne sont pas toujours de nature stercorale : dans le cas de A. Reverdin, de Berger, d'O. Bloch (obs. III), de Gangolphe (obs. III), par exemple, le pus n'était pas fécaloïde; il était même inodore dans celui de Berger. Inversement, on pourrait, comme dans le cas de Thiéry (1890, I), trouver du pus

1. Studsgaard, 1894, obs. f; R. Abbe, 1889; Littlewood, 1892; Binaud et Legros, 1897; R. Frank, 1897, VI; Djémil-Pacha, 1897.
2. Bergmann, 1886; Schiller (Czerny), 1896, VI, XVI; Brenner, 1895, III; Matlakowski, 1892, II; Littlewood, 1894; Ruepp, 1895, VI, III; Salzer, 1892, XXIII; Riudfleisch, 1893, IV.
3. O. Bloch, 1892, IV; Matlakowski, 1892, II; Lardennois, 1899 (Chaput), obs. III; Staffel, 1889, II.
4. Kendal Franks, 1889, I; A. Reverdin, 1893; Wolff, 1893.
5. Senn, 1892; K. Franks, 1889, I; Brenner, 1895, III; Kolaczek, 1873.
6. J. Quintar, 1892, II.
7. Beger, 1882; Kraussold, 1881; O. Bloch, 1892, I; A. Reverdin, 1893; Becker, 1894, V; Körte, 1895, V; Gangolphe, 1897, II, III; R. Frank, 1897, VI; J. Borelius, 1898, XI.

fécaloïde et cependant la perforation intestinale n'être plus visible (les tissus cancéreux peuvent en effet se cicatriser).

Le trajet de la fistule et son orifice peuvent être envahis par des, bourgeons cancéreux ou même avoir été creusés par eux; mais nous manquons d'éléments anatomiques pour établir quel est le processus habituel. En tout cas l'examen microscopique peut n'y révéler que du simple tissu embryonnaire (Körte [1]).

Si nous réunissons tous les cas connus d'Haussmann et de nous, avec abcès ou fistules cutanés, nous voyons que le *siège* se répartit ainsi :

	HAUSSMANN	AUTEUR	TOTAL
Appendice	»	3	3
Caecum	1	7	8
Côlon A	»	4	4
Angle hépatique	1	3	4
Côlon T	»	1	1
Angle splénique	»	2	2
Côlon D	2	2	4
S iliaque	3	6	9
Inconnu	»	1	1
TOTAUX	7	29	36

En somme, l'abcès ou les fistules se montrent partout avec une fréquence à peu près égale à la fréquence locale du cancer. Mais, en tout cas, il s'agit là d'une complication beaucoup plus commune que ne le suppose Gangolphe (1897) : sur 426 observations récentes, comprenant donc beaucoup de cancers relativement jeunes, elle s'est montrée 29 fois (l'énumération des cas est répartie entre ce chapitre et celui des complications).

Pour être complet, disons que des *fistules secondaires à la laparotomie* se montrèrent dans quatre cas [2]. Faut-il accuser la laparotomie? Peu ou pas, pensons-nous puisqu'il s'agit là d'une évolution naturelle du néoplasme. Si la fistule s'est faite quelquefois par la plaie abdominale elle-même, c'est que le pus a trouvé de ce côté, soit des adhérences, soit une résistance moindre des tissus, qui ont dirigé sa marche vers ce point.

3° PERFORATION NÉOPLASIQUE.

La perforation du néoplasme peut donc se faire soit du côté de la

1. Et des bacterium coli, comme dans le cas d'O. Bloch (III), à qui ces fistules firent songer à la tuberculose.

2. Lavisé, 1895; R. Frank, 1897, VI; von Eiselsberg, 1897, VII; Borelius, 1898, XI. Trois laparotomies exploratrices et une entéro-anastomose (von Eiselsberg).

peau, soit du côté du péritoine, soit du côté d'un viscère, grâce à des adhérences préexistantes.

Du côté de la peau, elle marche plus ou moins de pair avec les abcès : aussi n'avons-nous plus à en reparler.

Du côté du péritoine, c'est la *péritonite par perforation* stercorale ou purulente [1], qui s'ensuit et en l'absence d'adhérences protectrices. Les exemples de ces perforations concernent presque tous des cancers de l'S iliaque [2]. La raison nous paraît être dans la fréquence à ce niveau, — comme nous le redirons, — du petit cancer squirrheux; il ne développe autour de lui presque pas de réaction péritonéale, donc pas d'adhérences, et l'étroitesse de la sténose peut amener des distensions rapides et par suite la rupture en plein péritoine.

On se rappelle le cas de Nimier, où il existait ainsi un haricot dans le péritoine. Ruepp, ayant une fois trouvé des gaz dans le péritoine, pense qu'un lavement maladroit a dû causer une perforation. Mais il ne s'agissait peut-être que d'une exosmose gazeuse due à l'obstruction; car Staffel fit une fois aussi la même constatation et cependant le malade guérit [3].

Un très bel exemple de ces perforations péritonéales est l'obs. III (inéd.) du professeur Lennander : l'ulcération avait presque complètement détruit un segment annulaire du côlon ascendant, en sorte que les anses sous et sus-jacentes n'étaient plus reliées que par un tout petit lambeau muqueux. Une vaste cavité purulente s'étendait de la fosse iliaque au diaphragme; du côté interne, elle était limitée par des adhérences assez épaisses.

La *perforation viscérale* est peut-être bien rare. Nous ne trouvons que trois cas de *fistules entéro-vésicales* [4] dues à Axel Iversen (1889), Gangolphe (1897, obs II), et Tuffier et Dumont (1898); dans les trois cas; il s'agissait de cancer de l'S iliaque. C'est très probablement avec les cancers de ce siège qu'on a le plus de chance de l'observer. Pour notre part, nous en avons rencontré en clinique deux autres

1. Comme dans le cas de Berne et Bellier (*Soc. anat.*, 1881), où un abcès, prêt à s'ouvrir à la peau, se rompit cependant dans le péritoine.

2. Riedel, 1886; Dillner, 1889, XX, XXI; Senn, 1892; Comte, 1892, p. 270 (côlon descendant); Legrand, 1892; Nimier, 1894, XIII; Morris, 1895 (côlon A.); Thiéry (1891) et Ruepp (1895, XX) en citent deux en train de se faire (S iliaque et côlon T.). Lennander (inéd., III, côlon ascend.). A une lecture superficielle, on pourrait penser que Haussmann (p. 59) donne au contraire le cæcum comme lieu habituel de perforation; mais, il faut remarquer qu'il parle à ce moment d'encéphaloïdes, qui, eux en effet, sont plus fréquents au cæcum.

3. Ruepp, 1895, XIX; Staffel, 1889, II.

4. Haussmann en rapporte 6 cas concernant tous les 6 l'S iliaque (p. 79); quelques-unes de ces fistules étaient à la fois intestinales et vésicales, ou vésicales et cutanées.

cas, un homme et une femme, et qui avaient tous deux des signes très plausibles de cancer de l'S iliaque.

Comme autres exemples de perforations viscérales nous trouvons dans Haussmann[1] le relevé suivant :

Fistule cæco-iléale	1
— transverso-intestinale	1
— transverso- (angle spl.) iléale	1
— S iliaque à cæcum	1
— S iliaque-côlon A	1
— transverso-stomacale	1
— transverso-cholécystique	1

Parmi les observations recueillies depuis, nous pouvons citer le cas de Pollosson (1899) : fistule entéro-côlique (siège exact indéterminé).

4° Perforations diastatiques.

Les perforations diastatiques, décrites sous ce nom par Heschl[2], puis par Gaudy et Bufnoir, Letulle, Schwob (th., Paris, 1898), G. Luys, sont des perforations qui se produisent lors des occlusions intestinales, à une certaine distance au-dessus de l'obstacle. On sait qu'en amont des rétrécissements d'une certaine ancienneté se forment des ulcérations, dues à l'action combinée de la distension mécanique, de la dystrophie et de l'infection de la paroi intestinale. Le même phénomène peut se rencontrer dans l'obstruction par néoplasme. Dans le cas de G. Luys (1899), par exemple, le cancer siégeait sur l'S iliaque et l'intestin éclata au niveau du cæcum et du côlon ascendant; G. Göpper (1893, obs. IV) en cite aussi un cas : cancer de l'S iliaque, deux perforations au-dessus de la valvule iléo-cæcale. Dans une observation de Chavanne[3], il se fit une perforation au-dessus de la valvule, sur l'intestin grêle, et dans celui de Jacomet (1898), au niveau de l'appendice.

5° Péritonite.

En dehors des péritonites par perforation, la péritonite peut être due à la filtration des microbes à travers les parois intestinales altérées[4]. Makletzow[5] a montré en effet, que, dans les rétrécisse-

1. *Loc. cit.*, pp. 68, 54, 55, et 78.
2. Remarquons que Haussmann en avait déjà colligé 24 cas; s'il ne prononce pas le mot *diastasis* ou éclatement, le terme se lit entre les lignes. Il fait aussi remarquer leur fréquence au cæcum (11 fois).
3. *Soc. Anat.*, 1891.
4. Obalinsky, 1894, LIV. Voir aussi : *Complications.*
5. *In* B. Carlson, *Kasuistikt bidrag till den diffusa variga peritonitens behandling.* Hygiea, 1899, LXI, p. 9.

ments expérimentaux de l'intestin, les microbes peuvent filtrer à travers une paroi dont les seules lésions apparentes sont de l'hypérémie veineuse; cet exode peut s'observer déjà vingt-deux heures après l'établissement de l'occlusion.

D'après Haussmann, la péritonite serait une complication extrêmement commune; elle existerait pour ainsi dire d'une manière constante, bien qu'à des degrés divers. Mais, remarquons que les conclusions de cet auteur se réfèrent à des cas suivis d'autopsie, donc à des cancers avancés ou compliqués.

6° Adénites.

a) Les *glandes du mésentère* s'hypertrophient d'assez bonne heure et, dans presque toutes les entérectomies, les chirurgiens durent réséquer un coin mésentérique plus ou moins étendu ou même énucléer quelques glandes dans les portions du mésentère qu'ils laissèrent en place. Leur volume varie de celui d'un pois, d'une cerise[1], à celui d'un œuf de pigeon[2] ou d'une amande[3]. Mais, leur hypertrophie n'est pas absolument constante; elle n'est, d'une part, indiquée que dans 75 à 80 cas, et d'autre part, leur absence est formellement constatée dans 11 cas[4]. D'ailleurs, ces hypertrophies ganglionnaires ne sont pas toujours cancéreuses ou ne le sont que dans la zone la plus voisine du néoplasme intestinal[5]. Lennander[6] cite un malade chez lequel il dut abandonner des ganglions, malgré une résection étendue, et qui, sept ans après l'opération, n'offrait pas trace de récidive. Nous pouvons dès lors conclure que *la présence de glandes mésentériques infiltrées n'est pas une contre-indication opératoire.*

b) Les *glandes épiploïques* semblent n'exister que par métastase ou par infection des adhérences; aussi indiquent-elles généralement un cancer avancé.

c) Après les glandes mésentériques, ce sont les *glandes sous-péritonéales* qui se prennent; elles sont surtout visibles dans les fosses iliaques et il s'agit alors de cancers du cæcum ou de l'S

1. Hahn, 1887.
2. Haasler, 1893.
3. Lardennois et Aguinet, 1899, II.
4. Penrose, 1888; Senn, 1890, II; Studsgaard, 1894, obs. *f.* et *g.*; Sendler, 1894; F. Treves, 1893; Graff, 1896, XIX; Hahn, 1897, IV; Cedercreutz, 1899; Remy et Bouvet, 1899; Borelius, 1899, IV (inédite). Dans le cas de Sendler, le mésentère n'en était pas moins envahi par continuité.
5. Ullmann, 1895, I; Hochenegg, 1895, I; Lilienthal, 1898; Kümmer, 1898; Postnikovf, 1896.
6. Lennander, obs. inéd., I.

iliaque[1]. C'est grâce sans doute à la dégénérescence de ces glandes iliaques ou ilio-lombaires, que se forment ces grosses tumeurs secondaires, parfois indépendantes, plaquées contre la face interne de l'os coxal, et dont nous reparlerons dans un instant.

d) Les *glandes inguinales*, comme on le verra aux symptômes, sont rarement hypertrophiées. L'*adénite cervicale* (signe de Troisier) n'a pas été indiquée, à notre connaissance.

7° Progrès du néoplasme par continuité.

Le cancer intestinal, surtout dans sa forme encéphaloïde, envahit peu à peu le *mésentère*, décolle ses feuillets et finit par atteindre la colonne vertébrale[2]; mais, comme le dit Haussmann (p. 76), ce cas paraît rare.

L'*épiploon* contient souvent des noyaux secondaires, surtout quand il adhère à la tumeur et que ses franges deviennent cancéreuses, mais il est exceptionnel qu'il dégénère presque en entier[3].

Dans les fosses iliaques, il envahit tout naturellement l'aponévrose et le muscle iliaque[4], il comprime les vaisseaux, d'où la thrombose et l'œdème parfois observés des membres inférieurs[5], et s'en vient finalement corroder l'os iliaque[6]. Mais, dans cette direction, ses progrès sont facilités sans doute par les ganglions sous-péritonéaux, qui constituent parfois dès le début de l'affection, de grosses masses ilio-pelviennes, plus ou moins indépendantes du néoplasme, mais finissant avec le temps par se souder avec lui[7].

Du côté de la peau, les progrès du néoplasme sont également importants : les fistules stercorales sont souvent dès le début accompagnées de bourgeons carcinomateux. Force est en pareille circonstance d'enlever avec le néoplasme une partie de la paroi; et le péritoine ou la peau peuvent alors faire défaut, quand on veut fermer la plaie abdominale (Matlakowski, II, 1892; Lennander, obs. I, inéd.).

Enfin, les adhérences viscérales finissent par devenir cancéreuses, en sorte que l'exérèse, pour être complète, est obligée de comprendre

1. Senn, 1890, I; Staffel, 1889, VI; R. Frank, 1893; Ruepp, 1895, VII; von Eiselsberg, 1897, VII; Smoler, 1898.
2. Baum, 1879; W. Meyer, 1888; Salzer, 1892, XXIII; Sendler, 1894; Körte, 1895, V; Bier, 1895, XIII; Graff, 1896, XVI; Schiller, 1897, VII, X, XVII; Vautrin, 1897, p. 454; König, 1899, I.
3. L. Knaggs, 1898.
4. Th. Anger, 1893; Salzer (Billroth), 1892, obs. VI; Gilford, 1893.
5. Ruepp, XIX, 1895.
6. Körte, 1895, obs. VIII; von Bergmann, 1888.
7. Keetley, 1896, obs. III; Salzer (Billroth), XXIII; Palleroni, 1897; Tuffier et Dumont, 1898.

certains organes en totalité ou en partie : d'assez nombreux exemples en sont réunis aux *entérectomies compliquées* (résections simultanées de la vessie, du foie, de l'intestin grêle, etc.).

8° Généralisation et récidives.

Nous n'avons aucune remarque bien spéciale à faire au sujet de la généralisation du cancer du gros intestin. Les noyaux secondaires se montrent un peu partout : mésentère, foie, épiploon, intestin, péritoine, ovaires, prostate, appendice, poumons, plèvres, uretère, reins, diaphragme, pancréas, rate. Une des plus communes, avec le mésentère, est certainement le foie[1]. Dans un cas de Morton (1895), un noyau secondaire se développa juste au niveau d'une entéro-anastomose palliative; cette métastase fut heureusement tardive. Il n'en fut pas de même dans un cas d'Eastman[2], où un noyau de récidive apparut, quelques semaines après l'opération radicale, sur un moignon de kyste ovarique, enlevé en même temps que le cancer intestinal; on peut y voir une inoculation cancéreuse, comme dans le cas de Wikerhauser[3].

La généralisation est cependant rare ou tardive (Maydl). Haussmann a pu réunir 20 cas, suivis d'autopsie, et où la limitation était absolue : c'est un chiffre respectable pour des observations suivies jusqu'au bout.

Körte[5] n'a pas trouvé trace de généralisation dans 4 cas opérés ou non opérés, mais suivis jusqu'à l'amphithéâtre.

Le plus bel exemple de généralisation que nous puissions citer, est celui de Küttner (1897). A l'autopsie, on trouva un carcinome cylindrique de l'S iliaque : les glandes lymphatiques mésentériques, iliaques, lombaires, etc., étaient infectées. Le péritoine était semé de noyaux secondaires; de même, l'intestin. Ces tumeurs secondaires avaient un caractère « ratatinant » (schrumpfend), en sorte qu'elles amenaient la formation de pelotonnements et d'entortillements intestinaux nombreux. Nombre de ces noyaux secondaires, de forme sub-annulaire, produisaient autant de rétrécissements. On compta 150 de ces noyaux ayant produit 22 rétrécissements (18 sur l'intestin grêle, 4 sur le gros).

On peut considérer aussi, sans doute, comme métastases, trois anneaux néoplasiques situés sur l'iléon, à 36 centimètres du cæcum cancéreux, dans

1. J. Bœckel, 1898, II; Littlewood, 1894; O. Bloch, 1892; Bergmann, 1856; Ruepp, 1895, IV, XX; Lardennois et Aguinet, 1899, I.
2. Eastman, 1887.
3. Wikerhauser, 1897. L'intestin était devenu cancéreux à la suite d'une laparotomie pour cancer des annexes.
4. Haussmann, *l. c.*, p. 21.
5. Körte, 1895, p. 532.

l'obs. III de Petroff (1897); à moins qu'il ne s'agit de tumeurs primitivement multiples? Il n'y avait pas en effet, à l'autopsie, d'autres signes de généralisation. Dans un cas de Carrington (1886, déciduome), il y avait deux rétrécissements : un à la valvule, l'autre au rectum.

Les *généralisations post-opératoires* et les *récidives*, après extirpation radicale, semblent relativement rares. Toutes deux surviennent surtout pendant la première année. Nous les indiquons dans la partie thérapeutique de ce mémoire, mais on n'en trouve guère plus d'une vingtaine de cas.

V. Modalités de siège.

Il existe une certaine opposition entre le cancer de la première moitié et celui de la seconde moitié du gros intestin, ou, plus simplement, entre les deux cancers les plus communs du gros intestin, celui du cæcum et celui de l'S iliaque. D'après Brault[1], la forme encéphaloïde prédomine au niveau du cæcum, la forme squirrheuse au niveau de l'S iliaque. Cette observation nous paraît absolument juste. Les documents que nous avons recueillis, bien que souvent un peu sommaires, témoignent, tant par les signes cliniques que par l'étendue des portions d'intestin réséquées, que les gros cancers se trouvent de préférence à droite et les petits à gauche. Quant à la raison de cette singulière opposition, nous sommes fort en peine de la donner, car cela n'explique rien d'appeler les uns des encéphaloïdes et les autres des squirrhes. Ce point demande donc des faits anatomiques nouveaux et exactement observés.

Les *cancers de la région cæcale* partent très souvent de la valvule[2], qui semble le « locus minoris resistentiæ » par excellence de la région, ce qui se conçoit d'ailleurs sans peine. Ils se propagent avec une facilité à peu près égale du côté de l'iléon et du côté du côlon. Mais,

1. Cité par Lardennois et Aguinet, *Bull. Soc. anat.*, 1899, p. 379. Dans la région cæcale ou valvulaire, le cas de Cedercreutz (squirrhe de la valvule, 1899) constitue une véritable exception; c'est le seul en tout cas, que nous puissions citer.

2. Nous en comptons 28 cas où la chose soit positive : Becker, 1880; Bacaloglu, 1899; Carrington, 1886; Bassini, 1887; Pitts, 1889, II; König, 1890, I; Senn, 1890, I; v. Baracz, 1891; Matlakowski, 1892, I; Th. Anger, 1893; Haasler, 1893; Tchouproff, 1893; Becker, XXXVI, 1894; Sendler, 1894; Schiller, 1896, II; Rolleston et Shield, 1897; Storchi, 1897, II; Caird, 1895, I; Lardennois (Chaput), 1899, II; Jacobs, 1887; Barton, 1888, 1893; J. Borelius, inéd., I; Hahn, 1897, VI; Schiller, 1896, XXVII; Mac Cormac, 1892; Cedercreutz, 1899; Lejars, 1897. Dans le cas de Pavlovf, 1887, I, de Keetley 1896, III, et de Becker XXXII, 1894, la tumeur était voisine de la valvule ou l'entourait. Dans le cas de Waldström, 1879, le point de départ valvulaire est probable.

alors même que la valvule est intacte, elle peut n'en être pas moins épaissie, grâce à une sorte d'infiltration inflammatoire : d'où rétrécissement [1]. L'invasion néoplasique de la valvule le produit sûrement, grâce aux fongosités [2]; le barrage est parfois même presque absolu [3]. Mais ces fongosités, en détruisant peu à peu la valvule elle-même [4], font disparaître l'occlusion qu'elles réalisaient tout d'abord.

L'appendice, quand il en est fait mention, est, soit libre [5], soit adhérent, mais sain [6], soit perdu dans la masse morbide et méconnaissable [7]; à des degrés intermédiaires, on peut le trouver cancéreux à sa base seulement (Matlakowski), ou obstrué par une fongosité cæcale (Becker) [8]. Mais il est bien rare qu'il soit le point de départ du mal (Kolaczek, Beger, Pavlovf, Gilford) [9]; dans ce dernier cas, on trouva des calculs dans l'appendice et tous trois s'accompagnèrent de suppuration.

Dans une curieuse observation inédite (Caird, III), « l'appendice était relevé en haut, adhérait à la face postérieure du cæcum et faisait saillie sous forme d'un noyau dur à l'intérieur de la lumière intestinale. L'examen microscopique montra l'existence à ce niveau d'un jeune carcinome ».

Quant aux détails mêmes de la structure de l'appendice, nous n'en trouvons que dans l'observation inédite II du professeur Lennander : « l'appendice a 10 centimètres de long; l'extrémité adhérente est saine. L'extrémité libre, sur une étendue de 7 centimètres, est hypertrophiée et épaissie dans ses trois couches muqueuse, musculeuse et sous-séreuse; leur distinction est difficile. La couche musculeuse, qui a 2 millimètres à son origine, en a 3 vers l'extrémité libre. »

Cette hypertrophie appendiculaire nous paraît de même ordre que les hypertrophies déjà signalées en amont du rétrécissement.

Le *cancer de l'S iliaque* ou de la dernière partie du côlon descendant est surtout squirrheux; c'est un petit cancer restant assez sou-

1. Chavannaz, 1894; Adam, 1895, II (sonde n° 7).
2. Körte, 1895, XIV; Storchi, 1897, I; Lardennois, 1899, XXXVIII.
3. Bacaloglu, 1899; Jacobs, 1887.
4. Matlakowski, 1892, II.
5. Hahn, 1887; Horrocks, 1894; Sendler, 1894; Körte, 1895, XIV; Schiller, 1896, V.
6. Cedercreutz, 1899.
7. F. Dumont, 1898; Haasler, 1893; Ilott, 1894; Körte, 1895, VI; Schiller, 1896, II; Smoler, 1898.
8. Matlakowski, 1892, II; Becker, 1894, XXXVI.
9. Kolaczek, 1873; Beger (Thiersch), 1882; Pavlovf, 1887, II; Gilford, 1893 (sarcome). Dans un cas de von Eiselsberg (1897, V), le cancer s'était développé juste à l'orifice interne de l'appendice. Lafforgue, à travers la littérature médicale, n'a pu recueillir que 9 cas de cancer de l'appendice : ceux de Pavlovf et Gilford les mettent à 11 (Lafforgue, thèse de Lyon, 1892-1893).

vent et assez longtemps libre et indépendant, ce qui explique la sorte de prédilection dont il a été l'objet de la part d'une certaine méthode opératoire : la luxation ou exposition extra-ventrale de la tumeur, suivie de la résection secondaire. D'autre part, sa mobilité et sa situation anatomique permettent sa ptose dans le petit bassin, d'où la soudure fréquente à la vessie, et qui n'a guère été rencontrée qu'avec lui.

Mais, quand ces cancers du cæcum ou de l'S iliaque viennent à contracter des adhérences, ils se fixent selon leur siège, soit en avant dans l'angle dièdre abdomino-iliaque, formé par la rencontre du plan incliné psoas-iliaque et des parois abdominales, ou bien plus profondément sur les bords du petit bassin ou dans le petit bassin lui-même; à cette profondeur l'opération devient très délicate.

Un cancer, qui se fixe volontiers encore et pour des raisons anatomiques faciles à comprendre, c'est le cancer des angles du côlon. Par contre, nous avons vu que celui du transverse a une certaine tendance à s'ectopier, pour tomber à l'hypogastre ou dans les fosses iliaques. Les adhérences viscérales qui s'opèrent dans ces différents cas sont faciles à déduire de la position occupée par le néoplasme.

VI. Modalités de nature.

1° L'*Épithéliome*. Le cancer du gros intestin est dans l'immense majorité des cas un *adéno-carcinome* ou *épithéliome tubulé*.

2° Le *sarcome* est une véritable exception. Smoler (1898) en a fait une étude assez complète avec les préparations de l'Institut anatomique de Prague. Nous ne le suivrons pas cependant dans sa description, étant donné notre but avant tout pratique.

Les observations collationnées par nous contiennent 18 cas de sarcomes primitifs et 6 de *sarcomes secondaires*[1]; nous n'avons recueilli ces derniers que pour l'intérêt de thérapeutique chirurgicale qu'ils offrent. Nous nous bornerons à attirer l'attention sur deux d'entre eux seulement : celui de Djémil-Pacha : sarcome du transverse, dû à l'extension d'un sarcome épiploïque, produit par un fil à ligature, lors d'une cure radicale herniaire antérieure; et celui de Wikerhauser, où le sarcome de l'intestin se développa à la suite d'une deuxième laparotomie pour récidive de sarcome des ovaires, et au cours de laquelle on avait blessé l'intestin.

1. König, 1890, I; Rindfleisch, 1893, X; Wikerhauser, 1896; Djémil-Pacha, 1897; Lange 1886, II; Glass, 1898.

Les *sarcomes primitifs*[1] occupaient le *cæcum*, la *valvule* ou l'*appendice* (Gilford) *dans tous les cas, sauf deux* : Thomson, côlon ascendant, et Lavisé, transverse.

Le *volume* ne paraît pas être supérieur à celui du carcinome : celui de Schiller a bien le volume d'une tête d'enfant, celui de Becker oblige à réséquer 75 centimètres d'intestin; mais la plupart des autres n'offrent rien d'excessif; celui de von Baracz n'est même pas plus gros qu'une noix. Et ce qui semble confirmer cette constatation, c'est que, sur le nombre, on trouve deux invaginations (von Baracz, König), lesquelles ne se produisent guère qu'avec des tumeurs petites.

L'*adénite* n'est indiquée que trois fois (Bouilly, v. Baracz, Tokarenko); mais dans l'observation de Keetley, il y avait une grosse tumeur pelvienne, qui était vraisemblablement en partie ganglionnaire.

Les *adhérences* peuvent être très étendues, très profondes (Becker) ou nulles (L. Michel). Le calibre varie du petit doigt (von Baracz) à deux poings (Schiller).

La *généralisation*, plus commune que dans l'épithéliome, se fit *sans récidive locale* dans un cas de W. Meyer. Dans celui de Wikerhauser, elle fut le résultat possible d'une sorte de toxhémie, car on ne trouva aucun noyau secondaire.

Quant à la *durée* et à l'*évolution*, nous en reparlerons en clinique.

Disons, pour en finir, que le microscope a classé ces différents sarcomes sous les rubriques habituelles : fibrosarcome (Djémil-Pacha), sarcome globo-cellulaire (Horrocks, L. Michel) et lymphosarcome (Bassini, Schiller, Bouilly).

Nous nous permettrons d'en rapprocher les *lymphadénomes*. Dans le cas de Lejars (1897), il occupait la valvule. D'après Gilly (th., Paris, 1886), le lymphadénome n'aurait pas de tendance à provoquer de rétrécissement serré de l'intestin. Pavlovf (1887) a enfin extirpé un *myxoadénome papillomateux* de l'appendice ou de son voisinage immédiat (d'après Vinogradovf), dont nous n'avons pu nous procurer l'observation histologique et dont nous ignorons malheureusement l'évolution; cet élément adénomateux inspire des réserves quant au pronostic post-opératoire.

1. Pavlovf, 1887 (endothéliome), I; Carrington, 1886 (valvule, cylindrome); R. v. Baracz, 1891 (valvule); Gilford, 1893; Becker, 1894, XXXII; Horrocks, 1894; W. Meyer, 1894; Bassini (valvule), 1887; Bouilly, 1888; L. Michel (Rosenberger), 1890; Thomson, 1892, obs. I; Schiller, 1897, VII; Keetley, 1896, III (valvule); Hahn, 1887; Lavisé, 1895; Tokarenko, 1899 (lymphoendothéliome); Homans, 1896; Smoler, 1898. On voit que sous la rubrique *sarcomes* nous avons classé des tumeurs de noms variables; la raison est que nos connaissances sur les sarcomes, les endothéliomes, les cylindromes, etc., manquent encore d'un peu de précision.

3° Dégénérescence.

Le cancer intestinal n'offre guère qu'une seule dégénérescence intéressante à signaler : la *transformation colloïde* ou *gélatineuse*[1]. Elle donne lieu généralement à de très grosses tumeurs, du volume d'une tête d'enfant en moyenne. Le cas de Symonds, où le néoplasme occupait l'S iliaque et avait produit une invagination rectale, est la seule exception que nous puissions citer (1893). Comme il s'agit de cancers en quelque sorte invétérés, il ne faut pas s'étonner de leur voir des adhérences, des prolongements nombreux ou des abcès (A. Reverdin).

Il est à remarquer que *presque tous ces néoplasmes colloïdes occupent le cæcum* : deux seulement siègent sur l'S iliaque (Volkmann, Symmonds) et un seul sur le côlon transverse (Reverdin). Cette variété de dégénérescence se rencontre surtout en effet, avec les cancers encéphaloïdes.

4° Coïncidences pathologiques.

Dans une observation de Salzer (Billroth, 1892, obs. XIX), le malade offrait à la fois, au niveau de l'anse malade, les lésions de la *tuberculose et du cancer*.

D'autre part, Hochenegg (1897, I) et R. Frank (1893, I), Steffens (Kummel, 1898) ont trouvé en même temps ou secondairement des brides donnant lieu à de l'occlusion intestinale.

Dans l'obs. III de Petroff (1897), il y avait de la *ptose du foie* due aux tiraillements exercés par la tumeur (cæcum).

Chez une malade de König (1899, I), il y avait, en plus du cancer intestinal, de la lithiase biliaire, etc.

(*A suivre*).

1. Graff, 1896, XVI; Rolleston-Shield, 1897; Küster, 1887; Hauer (Billroth), 1884, VI; Fenger, 1888; Rindfleisch, 1893, II, VI; Symonds, 1893; Salzer (Billroth), 1892, XIX, XXIII; Volkmann, 1883; A. Reverdin, 1893; Hüttl, 1898; Lennander, inéd., II.

DES POLYPES FIBREUX INTERMITTENTS
DU RECTUM

Par le Dr Maurice PÉRAIRE

Ancien interne des hôpitaux de Paris,
Ex-assistant de consultation chirurgicale.

Ayant eu l'occasion d'opérer à l'hôpital Bichat une femme adulte atteinte d'un polype intermittent du rectum, nous avons eu l'idée de réunir dans un mémoire tout ce qui a paru dans la littérature médicale sur les polypes du rectum en général et sur les polypes intermittents rectaux en particulier.

Donnons tout d'abord la relation de notre observation.

Mme H... Joséphine, âgée de trente-huit ans, ménagère à Saint-Ouen, se présente le 24 août 1898 à la consultation de chirurgie de l'hôpital Bichat. Elle porte à l'anus une tumeur volumineuse. Cette tumeur, d'un volume dépassant celui d'une orange, est de couleur uniformément rosée à son sommet, et de teinte violacée à sa base. Son sommet dirigé vers l'anus, est appendu au rectum par un pédicule de 3 centimètres de long, et d'une épaisseur de 2 cent. 1/2 à peu près. Le pédicule est recouvert par la muqueuse rectale, fine, non ulcérée, sillonnée de gros vaisseaux turgescents.

Ce prolapsus de la muqueuse rectale est produit par le poids lui-même de la tumeur tirant sur le rectum.

Cette tumeur est régulièrement pyriforme à son sommet, au point où elle est appendue au rectum. Elle ressemble à une énorme tomate. Sa base, d'une longueur de dix centimètres, est aplatie, étalée, sillonnée de plis radiés, plus volumineuse dans son diamètre antéro-postérieur que dans son diamètre transversal, et présentant à son centre une ulcération du volume d'une pièce de deux francs.

Cette ulcération constituée par des bourgeons charnus, aplatis, tranche, par sa coloration franchement rougeâtre sur la surface blanc violacé, située autour d'elle. La tumeur, au toucher, est très rénitente, très dure, nullement élastique. Pas de fluctuation, pas de bosselures. Cette tumeur se serait montrée depuis un an, d'une façon tout à fait intermittente, apparaissant quelquefois au moment des selles, puis disparaissant ensuite. Elle était au mois d'août 1897 du volume du pouce.

A cette époque, exactement le 19 août, la malade accoucha à terme d'un enfant vivant, et la tumeur sortit du rectum (au dire de la sage-femme), au moment de l'expulsion du fœtus. La sage-femme put la rentrer de suite dans la cavité rectale. A partir de cette époque, la tumeur se maintint de nouveau dans le rectum et ne sortit pendant un an que trois ou quatre fois au moment d'une garde-robe. Les défécations étaient chaque

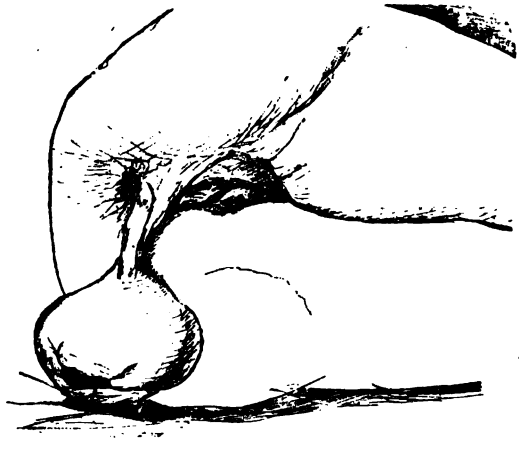

Fig. 1. — Polype fibreux intermittent du rectum.

fois douloureuses, difficiles. En même temps, il existait des douleurs abdominales et de la constipation opiniâtre.

Chaque fois la malade put elle-même rentrer la tumeur.

Au mois de février 1898, celle-ci avait le volume d'un œuf; elle était couverte de matières fécales et sa teinte était rougeâtre, violacée. Elle s'accompagnait de suintement sanguin, chaque fois que la malade voulait la rentrer, de sorte que Mme H... croyait avoir affaire à des hémorrhoïdes. La sage-femme l'avait d'ailleurs entretenue dans cette idée.

Jamais elle ne consulta ni médecin ni chirurgien, et elle ne se présente aujourd'hui à la consultation qu'à cause de la gêne produite par la tumeur, pour s'asseoir, pour aller à la selle, pour marcher.

Lundi, 22 août, la tumeur sortit brusquement de l'anus en allant à la selle. La malade s'aperçut qu'elle avait grossi considérablement et ne put la rentrer.

Elle était souillée de matières fécales, et son expulsion fut si brusque que la malade allant à la selle sur un vase, crut qu'elle y était tombée.

Aujourd'hui la tumeur gêne la malade par son poids; Mme H... ne peut s'asseoir que sur une fesse. Hier, repos au lit forcé par suite des tiraillements produits par la tumeur dans la position debout.

Ce matin, les selles se sont accomplies sans difficulté.

La malade est bien constituée, de bonne santé habituelle. Elle n'a pas

d'hémorrhoïdes externes, ni internes. Réglée à treize ans, facilement et sans douleurs, elle n'a eu aucune maladie ni de l'enfance, ni de l'adolescence.

Mariée à vingt-cinq ans, elle a eu sept enfants. Elle a toujours eu de bonnes grossesses. Les accouchements n'ont été nullement laborieux. Mme H... a deux frères et deux sœurs bien portants. Son père est mort à la suite de la pierre, à soixante-douze ans. Sa mère, de bonne santé habituelle, a aujourd'hui soixante-deux ans.

Donc il n'existe dans les antécédents héréditaires de la malade rien qui puisse éclaircir la variété de tumeur à laquelle on a affaire. Malgré cela, eu égard aux données cliniques, eu égard à la forme, à la consistance, au volume et au siège de la tumeur, le diagnostic que nous portons est : *polype intermittent du rectum.*

Mme H... demande à être débarrassée séance tenante de cette tumeur.

Opération. — Après anesthésie locale à la cocaïne à 1/100, en injections hypodermiques, après asepsie soignée de la région, avec l'aide de MM. Blotin et Erhmann, externes, nous taillons un lambeau en V aux dépens du pédicule de la tumeur, en respectant les gros vaisseaux qui le sillonnent. Ceux-ci sont saisis dans deux doubles ligatures entrecroisées au fil de soie, puis coupés au thermocautère. Cette section suffit pour faire tomber la tumeur. Le double moignon qui en résulte est complètement recouvert avec le lambeau en V. Celui-ci est lui-même suturé à la paroi rectale sous-jacente avec cinq crins de Florence.

De cette façon l'hémostase est complète, et l'opération a pu être faite pour ainsi dire à blanc. La malade est pansée avec du lint boriqué et de la vaseline, et peut retourner en voiture à son domicile.

Le 29 août, nous revoyons la malade. Les sutures sont remontées trop haut dans le rectum pour qu'il soit possible de les enlever. A peine les sent-on avec l'extrémité de l'index introduit dans le rectum. La malade n'a eu ni fièvre, ni douleur ; elle a pu vaquer à ses occupations dès le surlendemain de son opération, et se déclare entièrement satisfaite.

Nous avons eu l'occasion de la revoir au mois d'octobre et au mois de décembre. La guérison s'est maintenue parfaite. Les selles s'accomplissent normalement, et les fils de soie, ainsi que les crins abandonnés dans le rectum ne la gênent en aucune façon ; d'ailleurs le doigt introduit ne les sent plus.

La tumeur ressemble à une grosse tomate, ainsi que nous l'avons dit plus haut. Il suffit de se reporter à cette description pour en avoir l'aspect macroscopique que nous ne répéterons pas. Son poids est de 350 grammes.

L'*examen histologique* est pratiqué par notre excellent ami le Dr Mignot.

Il s'agit d'un fibrome. La coupe indique du tissu fibreux disposé concentriquement et parallèlement. Pas de fibres musculaires lisses. Des vaisseaux sont très nettement constitués et assez volumineux, avec parois normales. L'épithélium de revêtement est formé de plusieurs couches superposées. Les couches profondes sont constituées par des cellules cubiques, et les

couches superficielles par des cellules de plus en plus aplaties. Absence totale de glandes.

Les coupes sont examinées par M. Letulle qui reconnaît que la muqueuse présente des papilles en grand nombre.

Le volume de cette tumeur, sa consistance, la présence de papilles dans sa muqueuse, enfin, ses caractères d'intermittence font que cette tumeur nous a paru des plus intéressantes non seulement au point de vue clinique, mais aussi au point de vue anatomique. Disons de plus, qu'on compte peu d'exemples de polypes ou fibromes intermittents chez l'adulte.

« Chez l'enfant, au contraire, les polypes du rectum sont fréquents. Tous les auteurs se sont plu à reconnaître ce fait. On les a confondus quelquefois avec la chute du rectum.

Les polypes de l'enfance sont différents des polypes de l'âge adulte; les polypes de l'enfance sont des polypes mous; ceux de l'âge adulte, des polypes durs, fibreux[1].

Cela n'a rien d'absolu toutefois; Verneuil a observé des polypes fibreux chez une jeune fille de 23 ans; Vidal, chez un malade de 20 ans; Dotzauer, de Bamberg, chez des enfants de 3, 5 et 7 ans; Diday, chez une jeune fille de 13 ans. Le cas de Mac Farlane, qui semble se rapporter à un polype fibreux, était d'un enfant de 4 ans[1]. »

Définition. — Historique.

D'après la définition donnée par Gerdy (Thèse de concours pour la chaire de pathol. externe, Paris, 1833), des polypes en général, ceux du rectum peuvent être définis : des excroissances, des tumeurs, saillantes à la surface de la cavité rectale, ayant pour caractères communs de s'insérer sur la muqueuse du rectum et d'être pédiculés.

D'ailleurs, le nom de polype (πολυς ποῦς, plusieurs pieds), qui semble avoir été donné par les anciens auteurs à certaines tumeurs, moins à cause de la grande ressemblance qu'elles présentent avec le poulpe de mer, espèce de mollusque céphalopode à longs bras, qu'à cause de la tendance qu'elles ont de repulluler souvent très facilement comme le poulpe, ne saurait guère convenir aux polypes du rectum, qui ne sont pas généralement suivis de récidive, et qui sont par conséquent des tumeurs bénignes.

La première observation de polype du rectum remonte à 1731.

1. S. Duplay et P. Reclus. *Traité de Chirurgie*, t. VII, Paris, MDCCCXCII, p. 60. V. plus loin la relation de cette observation.

Elle est consignée dans le tome II, p. 228, des *Observations de Chirurgie de Le Dran*, qui l'avait recueillie dans les papiers de son père. Voici cette observation :

M. S.., âgé de plus de soixante ans, était tourmenté d'hémorrhoïdes internes depuis très longtemps; elles entraînaient le fondement en dehors toutes les fois qu'il allait à la selle, et alors il sortait un corps en forme d'excroissance de chair spongieuse, plus gros que le poing et suspendu par les vaisseaux qui le nourrissaient à peu près comme une grappe de raisin est suspendue par la queue. Le malade perdait beaucoup de sang et de sérosité qui le rendirent si faible qu'il ne pouvait plus marcher; il avait beaucoup de peine à faire rentrer cette grappe après chaque selle; quand elle était rentrée, il ne souffrait plus.

Je fis l'opération; je liai d'abord l'artère qui nourrissait l'excroissance et par conséquent l'excroissance en sa racine; puis je fis rentrer une portion du rectum qui faisait un bourrelet en dehors.

Depuis ce temps, le malade n'a pas eu la moindre incommodité; son fondement n'est plus sorti; sa couleur, son teint, ses forces sont revenus et il s'est bien porté.

Dans les observations médico-chirurgicales, fascicule Triden, publié à Leyde en 1743, sous le titre : *Excrescentia varicosa in intestino recto*, se trouve la description d'un cas analogue chez une femme de 36 ans. Cette femme étant devenue enceinte, vit apparaître à l'anus une tumeur volumineuse qui empêchait la sortie des matières fécales; elle fut opérée par l'excision et mourut à la suite de l'opération avec une suppuration fétide dans le rectum.

Lieutaud, chirurgien de la ville d'Arles, rapporte le fait suivant[1] :

Le 26 du mois de décembre 1760, je fus appelé pour voir C.., d'un tempérament vif et robuste, âgé de quinze ans, attaqué depuis quatre ans, sans discontinuer, d'un flux de sang, qui l'avait réduit dans un état pitoyable. Je lui avais fait sans aucun succès, dès le commencement de la maladie, tous les remèdes convenables pour obtenir sa guérison. Le jeune homme qui traînait une vie languissante, voulant se présenter à la selle, sentit quelque chose dans l'anus qui le piquait : c'était un corps polypeux qui se détacha avec une hémorragie très considérable et sortit de l'anus au moment où il fit quelques efforts pour aller à la selle; l'hémorragie s'arrêta d'elle-même une demi-heure après. Ce polype était de la grosseur d'une poire; je l'ai conservé dans l'esprit de vin pour le montrer à ceux qui pourraient douter du fait. Le malade, qui était dans un état de marasme, a repris depuis un parfait embonpoint et jouit actuellement, sans aucune récidive, d'une parfaite santé.

1. *Journal de Médecine*, t. XV.

Mallerat de Sauhen publia en 1777, sous le nom de *maladie singulière*, l'observation d'un polype chez un homme de 35 ans (Ancien *Journal de Médecine*). Le même malade alla six ans plus tard, toujours pour la même maladie, consulter Enaux qui rapporta son observation (Académie de Dijon, 1783. — *Observations de M. Enaux sur différentes tumeurs polypeuses*). Ce malade rendit spontanément à la suite de ténesme et d'efforts pour aller à la garde-robe, deux polypes du rectum; cette expulsion fut suivie d'une hémorragie; il restait une troisième tumeur qui fut liée; mais la fièvre s'alluma et le malade périt.

Dans le *Journal de Desault*, 1792 (IVe vol., p. 261. *Réflexions et observations sur la cure des polypes*), se trouve l'observation d'un cas de polype du rectum de la grosseur d'un œuf de poule, chez un homme de 30 ans, dont le pédicule s'implantait à 6 pouces au-dessus de l'anus. Les symptômes éprouvés par le malade y sont décrits très soigneusement. Ce polype, qui était accompagné d'hémorroïdes, fut traité avec succès par la ligature.

Boyer, dans un court chapitre consacré aux polypes du rectum (Boyer, *Œuvres chirurg.*, t. X), se borne à en indiquer brièvement les symptômes et le manuel opératoire; il relate une longue observation d'un jeune homme de 16 ans, atteint d'une affection polypeuse du rectum qui nécessita plusieurs opérations successives.

Boyer critique la ligature toutes les fois que le doigt ne peut atteindre la tumeur, craignant qu'en pareil cas on ne lie, au lieu d'un polype, une tumeur de tout autre nature, et il pense que l'exemple de Desault, bien que suivi de succès, ne doit pas être imité.

Gerdy (Thèse de concours, 1833) donna des polypes du rectum une description très courte et très incomplète. Il signala un épaississement de la muqueuse du rectum au point d'implantation du pédicule du polype. Les polypes du rectum, ajoute-t-il, se trouvant sans cesse en contact avec les matières fécales, peuvent s'enflammer, s'ulcérer, et, quand ils offrent une cavité, recevoir dans leur intérieur des matières fécales désséchées ou des petits calculs semblables à des grains de blé (observation tirée de *Bononiensi scientiar. et art. institut. atque Acad. comment.*, t. II, pars 1, p. 158).

L'auteur cite encore deux observations, l'une personnelle, l'autre tirée des *Berlinische Sammlungen*, Ext. 2 du *Comment. de reb. in scientia natur. et med. gestis*, t. XX, pars 1, p. 317, dans lesquelles on trouva un épaississement de la muqueuse.

Laugier (*Dictionnaire en 30 vol.*) à l'article; *Maladies du rectum*, est très bref sur les polypes de cet organe; il passe en revue les

faits de Desault, Boyer, Gerdy et Stolz. Il critique le mode de production de ces tumeurs admis par Stolz et rejette l'explication de ce dernier relative au mécanisme de la formation des polypes muqueux chez les enfants; il ne connaît pas d'exemple de polype de structure véritablement fibreuse. Des observations cliniques sont venues depuis en démontrer l'existence.

Si nous passons maintenant à l'historique de cette affection chez les enfants, nous voyons qu'elle fut peu connue, sinon complètement ignorée avant 1840. Cependant il existait déjà quelques observations antérieures, presque toutes publiées en Allemagne.

Les Mélanges de Smucker contiennent un cas datant de 1776, observé par le Dr Lange, de Berlin; il s'agit d'un garçon de 13 ans qui souffrait beaucoup en allant à la selle; un polype de la grosseur d'une aveline ayant été reconnu, on appliqua la ligature, et la tumeur tomba le sixième jour.

Meissner, qui eut connaissance du cas du Dr Lange, dit dans sa *Monographie sur les polypes*, que les enfants sont peu sujets aux productions de ce genre et seulement lorsqu'ils sont scrofuleux.

Le Dr Schneider, de Fulde (*Journ. de Siebold*, t. VIII, 1828), rapporte un cas d'une fillette de 7 ans, qu'on croyait menstruée prématurément, et qui était atteinte d'une polype du rectum; celui-ci se détacha pendant qu'on examinait la tumeur avec des pinces.

Dans les collections du musée Dupuytren, se trouve un polype cellulo-musculaire, enlevé chez un enfant de 6 ans, opéré par M. Pigrie en 1838. L'observation manque.

Le *Journal de Schmidt* (1834) contient 3 cas de polypes du rectum, dus au Dr Seerig de Breslau : dans l'un, le polype était accompagné d'une chute du rectum; dans une autre, le pédicule présentait une longueur de 3 centimètres et une grande épaisseur.

Vers la fin de 1834 (*Gazette hebdomadaire de Casper*), le Dr Kuhlbrond publia deux observations se rapportant à deux fillettes, l'une de 3 ans, l'autre de 11 ans.

En 1836, le Dr Mac Farlane (*Faits chirurgicaux observés à l'infirmerie royale de Glasgow*, depuis le 1er mai 1835 jusqu'au 1er août 1836), publia une observation d'un cas dans lequel le polype, accompagné d'un relâchement de la muqueuse rectale, était du volume d'un œuf de poule; le pédicule était long de plus de 4 centimètres; il fut opéré avec succès par la ligature sans excision.

Le même auteur signala un autre cas contenu dans l'ouvrage du Dr Howship sur les maladies les plus importantes du gros intestin et de l'anus.

Tels étaient à peu près les seuls faits connus, lorsque parurent vers

la même époque les mémoires de MM. Stoltz, Bourgeois et Gigon sur les polypes du rectum chez l'enfant. M. Stoltz, professeur à la Faculté de Strasbourg, publia dans le numéro du 5 février 1841 et le numéro suivant de la *Gazette médicale* de cette ville un travail sur les polypes du rectum chez les enfants. Il analysa dans ce travail les observations qui avaient été publiées avant lui et en outre 3 observations qui lui étaient propres, et 2 autres faits qui lui furent communiquées par M. Stoeber, agrégé à la même Faculté.

M. Bourgeois (d'Étampes) fit paraître un travail sur le même sujet, (*Bulletin de Thérapeutique*, 1842); on y trouve 4 observations recueillies sur des enfants de 2 à 7 ans; plus tard il en publia encore 3 autres dans le même journal.

Le travail de M. Gigon (d'Angoulême) paru dans le journal l'*Expérience*, en 1847, contient 6 observations, dont 3 qui lui furent communiquées par M. Brun.

En 1859, M. Bryant lut à la Société médicale de Londres un travail, paru dans *The Lancet* du 3 septembre, sur l'hémorragie intestinale consécutive aux polypes du rectum chez les enfants. Ce travail fut reproduit dans la *Gazette hebdomadaire* de 1859, p. 784. Plus récemment encore M. Kronenberg, chirurgien en chef de l'hôpital des Enfants à Moscou, publia un mémoire important dont on trouve le résumé dans l'*Abeille médicale* de 1862.

M. Guersant (*Notices sur la Chirurgie des enfants*, 2e fascicule, 1861, p. 17) donna une description très succincte des polypes du rectum chez les enfants, et s'attacha surtout à déterminer les symptômes qui peuvent les faire reconnaître et les moyens à employer pour leur guérison.

Depuis que l'attention a été fixée sur les polypes du rectum par les travaux précédemment cités, et que l'histoire de ces tumeurs a été mieux connue, cette affection, rare jusqu'ici, sans doute à cause des erreurs de diagnostic commises (on confondait souvent les polypes du rectum avec les hémorroïdes et la dysenterie, ainsi qu'on peut le voir d'après les premières observations recueillies), est devenue de nos jours assez fréquente.

Il résulte des observations puisées dans la littérature sur cette question, que les polypes du rectum sont beaucoup plus fréquents chez les enfants que chez les adultes.

On consultera avec fruit sur cette question le Dictionnaire de Dechambre (article de Delens), les traités classiques de chirurgie et enfin la *Chirurgie du rectum*, de E. Quénu et H. Hartmann (1899).

ANATOMIE PATHOLOGIQUE.

Forget[1], dans un rapport à la Société de Chirurgie en 1853, proposa de diviser les polypes du rectum de la façon suivante :

1° POLYPES MUQUEUX, produits de l'hypertrophie des couches superficielles de la membrane muqueuse, ayant toujours une implantation circonscrite et peu profonde, et se reproduisant rarement après qu'ils ont été arrachés.

D'après les recherches de Verneuil, ces polypes offrent un épithélium à leur surface, puis une trame sans structure régulière manifeste, et sont peu vasculaires; on y trouve à peine quelques fibres de tissu cellulaire au milieu d'une masse de tissu amorphe.

2° POLYPES CHARNUS, SARCOMATEUX, VASCULAIRES, toutes dénominations qui s'expliquent par la prédominance de tel élément sur tel autre, polype provenant de l'hypertrophie de toute l'épaisseur de la membrane muqueuse, avec ses vaisseaux et ses glandes. Tissu cellulaire, vaisseaux nombreux, tissu fibroïde ou élément fibroplastique, couche épithéliale à la surface : telles sont les diverses parties qui constituent ces polypes.

3° POLYPES DUS A UNE HYPERTROPHIE DES FOLLICULES de l'intestin, qui, en prenant de l'accroissement, se pédiculisent; ces polypes sont le plus souvent multiples.

4° POLYPES FIBREUX. Beaucoup plus rares; on en possède à peine quelques exemples; suivant leur mode de formation et leur origine on en distingue deux espèces :

a). *Polype fibreux proprement dit.* Produit de l'hypertrophie, ou mieux, émanation du tissu fibreux sous-muqueux. Ce polype appartient en propre à l'intestin; son insertion est profonde, large; son tissu est dur et résistant et s'accroît lentement; la membrane muqueuse le revêt extérieurement. Dans cette espèce, la membrane musculeuse ne semble pas prendre part à l'hypertrophie, mais il peut se faire qu'elle soit elle-même entraînée.

b). *Corps fibreux du rectum.* Identique au corps fibreux de la matrice, il se développe en dehors du rectum dans la cloison recto-vaginale, ou dans l'épaisseur de la paroi du rectum, ou simplement au-dessous de la muqueuse; la tumeur se porte du côté de l'intestin et ne tarde pas à se pédiculiser en poussant devant elle toutes les tuniques de l'intestin, ou seulement la muqueuse suivant son siège. Le pédicule se trouve ainsi plus ou moins complet anatomiquement.

1. *Bulletin de la Société de Chirurgie*, Paris, 1853, p. 74.

Nous ne nous occuperons dans ce travail que des polypes fibreux.

Ces sortes de tumeurs sont, avons-nous dit, assez rares.

Cette opinion, contraire à celle de Woodmann [1], est aussi celle de E. Quénu et de H. Hartmann [2].

Les polypes fibreux présentant la consistance du tissu fibreux sont durs, fermes, résistants et à l'œil nu offrent à s'y méprendre une ressemblance parfaite avec les corps fibreux de l'utérus; à la coupe, le tissu crie sous le couteau. Leur coloration est rougeâtre, mais ils deviennent pâles après leur ablation et diminuent de volume. La muqueuse qui sert de revêtement à la tumeur est amincie par suite de la distension; généralement elle présente un aspect lisse, mais parfois elle est mamelonnée, chagrinée.

Dans quelques cas, la décortication de la tumeur est presque impossible; on observe surtout ce fait lorsque des phénomènes infectieux ont provoqué des adhérences entre la muqueuse et les tissus sous-jacents; dans d'autres cas, au contraire, on constate que l'opération se poursuit aussi aisément que l'ablation des méninges, qui recouvrent un cerveau indemne de lésions inflammatoires. Quelquefois on voit sur la surface de la muqueuse un grand nombre de papilles hypertrophiées. Cette particularité est remarquable dans notre observation. En détachant cette muqueuse on trouve un tissu ferme qui tantôt présente un aspect lardacé, tantôt ressemble au derme hypertrophié. Le plus souvent la masse de la tumeur semble être constituée par un nombre plus ou moins grand de fibres irrégulièrement distribuées et diversement orientées. Le musée Hunter, à Londres, possède une pièce sur laquelle la tumeur polypeuse paraît s'être développée aux dépens de la couche musculaire du rectum. Il serait intéressant de savoir si la muscularis mucosæ peut devenir à son tour l'origine de telles productions.

Mallassez a démontré la présence de fibres musculaires lisses dans certains polypes du rectum. Ce seraient donc des fibro-myomes, ou des myomes, suivant la prédominance de l'un ou l'autre de ces éléments.

On y a même trouvé du tissu élastique (Billroth).

Pour E. Quénu et H. Hartmann [3], on retrouve la disposition en gerbes ou en cercles concentriques des faisceaux de fibres musculaires lisses. Les faisceaux musculaires sont séparés les uns des

1. Woodmann. *On the symptoms and structure of polypi of the rectum* (*Med. Press and Circular*, London, 1875, mai, t. XIX, p. 375).
2. E. Quénu et H. Hartmann. *Chirurgie du rectum*, Paris, t. II, 1899, p. 356.
3. E. Quénu et H. Hartmann. *Loc. cit.*, p. 372-373.

autres par du tissu conjonctif, tantôt muqueux, tantôt adulte et fibreux, en abondance plus ou moins grande.

Pour ces auteurs, la tumeur myomateuse, née dans la paroi musculaire de l'intestin et à ses dépens, peut se porter soit vers la cavité intestinale, en s'y pédiculisant de plus en plus, soit excentriquement autour et en dehors du rectum, dans la cavité abdominale, ou dans l'excavation sacrée, suivant l'implantation *pré* ou *rétro-rectale*.

A ces deux variétés de myomes *intra-rectaux* ou *extra-rectaux* s'en ajouterait peut-être même une troisième qu'on pourrait appeler *interstitielle*. Tel serait le cas que cite brièvement Ball, cas dans lequel le Dr Macan énucléa un myome des parois rectales.

Le *volume* des fibromes du rectum varie depuis celui d'un pois, d'une amande, jusqu'à celui d'un œuf de poule, d'une mandarine, d'une orange, ou d'un poing d'adulte. Dans notre cas le fibrome, un peu aplati, pouvait être comparé à une énorme tomate.

Dans le cas de Mac Cosh [1], la tumeur est grosse comme une noix de coco.

Les dimensions atteignent 8 centimètres sur 6, dans le cas d'Heurtaux. Le poids est de 90 grammes dans cette dernière observation. Il est de 12 livres dans celle de Senn [2]. Dans notre cas le poids de la tumeur s'élève à 350 grammes. La tumeur citée par Boyer comme analogue aux polypes, avait le volume des deux poings.

Les polypes du rectum peuvent donc varier quant à *leur insertion, leur volume, leur siège*.

« *L'élément vasculaire* y est variablement distribué, mais toujours *abondamment*; aussi ces tumeurs diminuent-elles notablement après l'ablation; à leur surface rampent de gros vaisseaux adhérents aux tissus; ils restent béants s'ils ont été ouverts, d'où l'importance des hémorrhagies. C'est peut-être à cette richesse vasculaire que l'on doit la fréquence *des kystes* qu'on y rencontre, à moins qu'il ne s'agisse là d'une dégénérescence » (D. Mollière)[3].

Les polypes du rectum ont une base large, ou bien sont pédiculés.

Le pédicule des polypes renferme des fibres musculaires qui se continuent avec celles de la paroi rectale (Westermark)[4].

Ce pédicule contient les vaisseaux (artères et veines et lympha-

1. Mac Cosh. *Ann. of Surgery*, 1893, XVIII, p. 41.
2. Senn, cité par Westermark, publié dans *Weekly med. Rev.*, 1891, 21 mars et cité dans *Centralbl. f. Chir.*, 1891, p. 662, par von Heilbrun.
3. S. Duplay et P. Reclus. *Loc. cit.*, p. 61.
4. Westermark. *Centralbl. f. Gyn.*, 1896, traduit par Longuet.

tiques), ainsi que les nerfs. Ce pédicule est quelquefois très court, dans d'autres cas au contraire, il est très allongé; son épaisseur est aussi variable. Dans notre cas le pédicule présentait 3 centimètres de long et une épaisseur de 2 centimètres et demi à peu près; de gros vaisseaux bleuâtres le sillonnaient. Ces vaisseaux sont quelquefois du volume du pouce et on peut sentir les artères battre dans les doigts.

La membrane muqueuse du rectum paraît épaissie au point d'insertion des polypes.

Le pédicule se forme par traction, de la façon suivante : Le polype, d'abord libre sous la muqueuse, glisse au-dessous de celle-ci comme un ganglion sous la peau. Au fur et à mesure que la tumeur est poussée par les efforts de la défécation (toujours gênée), elle se coiffe de cette muqueuse; le sac ainsi constitué est d'abord retenu par un large repli muqueux; ce repli s'allonge peu à peu et devient un pédicule d'autant plus mince et d'autant plus grand que le polype est plus ancien, plus volumineux; ce cordon est formé par la membrane muqueuse qui s'est un peu épaissie et qui renferme des vaisseaux.

La marche de ces tumeurs est parfois extrêmement rapide à cause de leur richesse en éléments vasculaires. La surface de section semble criblée d'orifices vasculaires béants. Les vaisseaux que l'on y rencontre sont parfois d'un calibre tel qu'ils impriment des battements au doigt qui explore (cas de Jobert de Lamballe). Le mode d'irrigation de la masse de la tumeur est très important. Son volume et sa consistance varient dans de larges limites suivant qu'on l'examine à l'état de turgescence ou de flaccidité. Ainsi un polype mou au toucher peut être un fibrome; son état de mollesse est dû à ce que le sang a cessé d'y affluer; quand on a pratiqué l'ablation d'un polype, il reste petit, par vacuité du sang qu'il renfermait, tandis qu'au toucher rectal, ces tumeurs sont le plus souvent turgescentes et dures [1].

D'après Laugier, l'apparence des polypes est ordinairement molle, variqueuse [2]. Boyer en a opéré un qui était composé de plusieurs lobes, et avait, dit-il, l'aspect d'une fraise de veau; il était mou, fongueux, marbré, enduit d'une mucosité très abondante. Le Dran a opéré un polype du rectum qui se présentait sous la forme d'un corps charnu et spongieux, soutenu par les vaisseaux qui le nourrissaient, à peu près comme une grappe de raisin suspendue par sa queue.

1. Bah. *Quelques considérations sur les polypes du rectum.* Thèse de Paris, 1877.
2. Laugier. *Dictionnaire* en 30 volumes, Paris, 1843, t. XXVII, p. 306.

Dans l'exemple cité par Desault[1], la nature du polype n'est pas même indiquée; quelques inégalités de la surface ont été seules signalées.

D'après Gerdy, un polype peut présenter une cavité qui contient des matières fécales desséchées et de petits calculs semblables à des grains de froment.

SYMPTOMATOLOGIE.

« Le début des polypes du rectum passe souvent inaperçu, les malades ne venant consulter le médecin que lorsque la tumeur a déjà acquis un certain développement. Pourtant, si on interroge avec soin ces malades, on apprend presque toujours que depuis plusieurs années, ils éprouvent la sensation d'un poids vers l'anus, souvent une constipation opiniâtre, du ténesme et des épreintes au moment de la défécation, et qu'enfin, de temps en temps leurs selles sont sanguinolentes[2]. »

Le boudin fécal subit une déformation au moment où il passe sur le polype.

Cette déformation consiste tantôt en un aplatissement médian ou latéral, tantôt en un sillon ou une cannelure. Ce signe sur lequel insistait avec raison P. Guersant, a, il est vrai, une certaine valeur, lorsqu'il existe; mais il est loin d'être constant. Pour qu'il se produise, il est nécessaire en effet, que les matières présentent une certaine consistance; or, dans la moitié des cas, suivant Forget, elles sont liquides. Gigon a de plus fait remarquer avec raison que le sang qui colore les selles en noir empêche souvent de distinguer le sillon.

D'après cet appareil symptomatique du début de l'affection, on peut dire que les symptômes des polypes du rectum ressemblent à ceux des diverses tumeurs de ce conduit; et c'est tout. Ils gênent l'excrétion des matières fécales, causent même des douleurs vives, des coliques, avant et pendant que s'accomplit cette fonction physiologique.

Ils occasionnent des sensations de pesanteur à l'anus, des épreintes. Ils donnent lieu à des suintements sanguins, très fatigants et très désagréables. Ces suintements sanguins peuvent se produire pendant la défécation ou bien en dehors d'elle. Ils sont intermittents.

Les symptômes physiques sont plus évidents au point de vue du

1. Desault. *Journal de chirurgie*, t. IV, p. 282.
2. Jules Mercier. Thèse de Paris, 1857, n° 288, p. 20.

diagnostic. En effet, si les polypes sont insérés près de la marge de l'anus, ils sortent à chaque effort de défécation et sont plus accessibles aux moyens chirurgicaux; mais s'ils sont situés plus haut, s'ils n'ont pas encore franchi le sphincter de l'anus, ils causent diverses erreurs, jusqu'à ce que le toucher soit pratiqué. Le toucher seul permet d'en reconnaître l'existence.

Le toucher rectal indique la présence « d'une masse charnue, arrondie, de consistance ferme, attachée par un pédicule plus ou moins long à une paroi du rectum (paroi postérieure), à 5 ou 6 centimètres de l'anus (Tédenat), au-dessous du sphincter interne de l'anus (Carlier). Quand cette masse est projetée hors de l'anus, elle apparaît rouge et saignante[1] ». Mais si elle est encore sus-sphinctérienne, le speculum permettrait de la faire découvrir, mais l'introduction de cet instrument est plus douloureuse que le toucher simple, qui fournit sur *la forme*, *le volume*, et *la consistance* de la tumeur des données beaucoup plus exactes.

Dans quelques cas même, ainsi que cela est arrivé à Jobert de Lamballe, on pourra sentir par le toucher rectal des battements dans l'épaisseur de la tumeur et reconnaître ainsi l'existence de vaisseaux d'un calibre considérable. Nous avons vu en étudiant l'anatomie pathologique des polypes du rectum, que ces tumeurs pouvaient être interstitielles. Dans ce cas, le toucher donnera la sensation d'une masse dure ou élastique, plus ou moins volumineuse, dénuée de pédicule. Mais le fait est exceptionnel.

Si la tumeur est portée autour et en dehors du rectum, il faudra associer le palper abdominal au toucher rectal et vaginal pour reconnaître si l'implantation du polype est pré-rectale ou rétro-rectale, si son siège est dans la cavité abdominale ou dans l'excavation rétro-sacrée. Mais il ne s'agit plus là de polypes rectaux à proprement parler; ce sont des polypes extra-rectaux.

Les hémorragies qui sont occasionnées par les polypes sont souvent abondantes, avons-nous dit. Chez une jeune fille, citée par Stoltz, on crut à une éruption prématurée des règles[2].

Outre ces pertes sanguines rectales, les malades perdent aussi par l'anus des matières glaireuses, d'odeur très âcre et même fétide, simulant une diarrhée véritable. Ces écoulements joints aux hémorragies, contribuent à l'affaiblissement général des malades qui souvent sont pâles, de teinte jaunâtre, cireuse; profondément anémiés, ils ont des troubles divers, tels que perte de l'appétit, dépression des forces, palpitations, lipothymies, syncopes.

1. Quénu et Hartmann. *Loc. cit.*, p. 373.
2. Stoltz. *Des polypes du rectum chez l'enfant* (*Gaz. méd. de Paris*, 1841, p. 253).

Les douleurs violentes produites au moment de la défécation se remarquent surtout si le polype est bas situé; elles sont dues aux efforts violents d'expulsion de la tumeur. Si le polype est haut placé dans le rectum, les douleurs sont très atténuées.

Marche. Durée. Terminaison.

La marche des polypes du rectum est généralement des plus lentes. Ils peuvent soit s'hypertrophier et présenter le volume des deux poings d'un adulte ou d'une tête de fœtus. Ils peuvent aussi s'atrophier spontanément, et ne plus donner lieu alors à aucun des phénomènes que nous venons d'analyser. Les polypes rectaux peuvent déterminer par suite de la fréquence des hémorragies, les accidents d'anémie et de perte des forces dont nous avons parlé. La guérison spontanée peut se produire par rupture du pédicule et évacuation du polype.

Nous ne parlerons pas des accidents infectieux déterminés par l'ablation chirurgicale de ces tumeurs. Avec les méthodes dont on dispose aujourd'hui, ces accidents ne sont plus à redouter. Il n'en était pas de même autrefois, témoin ce malade de trente-six ans, cité par Enaux, n'ayant jamais joui d'une bonne santé, et qui éprouvait des douleurs très vives dans le ventre, de la pesanteur au siège, etc... A la suite d'un purgatif, une tumeur globuleuse fut rendue; une hémorragie eut lieu. Le ténesme survint de nouveau et ne cessa qu'à la sortie d'une nouvelle tumeur semblable à la première. Elle était grosse comme un œuf de poule; sa surface était lisse, sa substance spongieuse.

Elle avait un pédicule membraneux, très court et frangé. Une troisième tumeur fut liée à l'aide de la canule de Levret et d'une corde à boyau. Les accidents s'étant renouvelés, la fièvre s'alluma et le malade périt.

A l'autopsie, on trouva le rectum plus épais qu'à l'ordinaire. On vit à sa surface interne quelques mamelons superficiels, qui, par leur dureté, parurent des cicatrices formées au temps de la séparation du pédicule de chaque tumeur [1].

Malgré cette chute spontanée, survenue dans ce cas et dans d'autres cas semblables, les polypes exigent ordinairement une opération chirurgicale [2]. Nous en parlerons plus loin.

Voici quelques observations qui nous permettront d'étudier les différents phénomènes cliniques que nous venons d'énumérer.

1. *Mémoires de l'Académie de Médecine de Dijon*, 1783, obs. d'Enaux.
2. *Journal de Siebold*, t. VIII, 1828.

OBSERVATION DE JOBERT DE LAMBALLE [1].

Jeune fille de vingt ans, de bonne constitution, bien réglée. Entre il y a quinze jours environ dans le service de Ch. Jobert, à l'hôpital Saint-Louis. Depuis deux mois cette fille ressent des douleurs dans le bas ventre et surtout dans les reins, et de plus, un peu de gêne en allant à la garde-robe. Depuis trois semaines, ces symptômes ont pris plus d'intensité; la malade éprouve la sensation d'un poids sur l'extrémité inférieure du rectum; et à de fréquentes envies d'aller à la selle se joint de la douleur dans l'accomplissement de cette fonction; plusieurs fois les matières fécales ont été teintes de sang. Deux jours avant d'entrer à l'hospice, la malade nous apprend que pendant un violent effort de défécation, elle ressentit une douleur très aiguë, en même temps qu'une tumeur se montra à l'anus. C'est alors que la malade, effrayée de ce qui venait de lui arriver, se décida à entrer à l'hôpital. En l'examinant, on trouva, après avoir écarté les fesses, une tumeur grosse comme un œuf de pigeon, d'une consistance assez ferme, résistante, offrant la coloration rouge de la membrane muqueuse sous laquelle elle paraît située; cette tumeur est immédiatement appliquée contre la marge de l'anus, dont elle masque en partie l'orifice de forme ovalaire; elle offre à sa partie inférieure une ulcération du tissu muqueux qui la recouvre. En tirant sur cette tumeur, on s'assure qu'elle est mobile latéralement et qu'elle se continue par un pédicule à l'intérieur de l'intestin; le toucher rectal permet de constater un pédicule mou, aplati, du volume du petit doigt, ayant environ deux pouces de longueur, et adhérant à la paroi antérieure du rectum par continuité directe avec la membrane muqueuse. En saisissant entre les doigts ce pédicule, on sent dans son épaisseur des pulsations artérielles assez développées. Le chirurgien de Saint-Louis, pensant avec raison qu'il n'y avait qu'une opération qui pût délivrer cette jeune fille de son infirmité, y procéda de la manière suivante : il saisit la tumeur avec ses érignes, et exerça sur elle des tractions qui firent descendre son pédicule, que l'on put aussi mieux voir et qui était bien constitué par la membrane muqueuse, comme froncée sur elle-même longitudinalement; il en fit la section à l'aide d'un bistouri, en coupant couche par couche, et en ayant soin de lier les artères à mesure qu'elles étaient ouvertes. La malade, grâce à cette précaution, perdit très peu de sang. Les fils à ligature furent coupés très près des tissus, et disparurent à l'intérieur du rectum, où ils furent entraînés en même temps que la portion la plus élevée du pédicule, qui remonta aussitôt que la section fut complète.

Pendant les trois premiers jours qui suivirent l'opération, la malade continua à éprouver, comme auparavant, du ténesme et des envies fréquentes d'aller à la selle, qui disparurent ensuite. Pendant quinze jours les selles furent purulentes; elles le devinrent moins chaque jour et trois semaines suffirent pour que la guérison fût complète. Il est inutile d'ajouter que tous les symptômes que j'ai mentionnés plus haut, tels que

1. *Bulletin de Thérapeutique médicale et chirurgicale*, 1843, t. 24, p. 454.

pesanteur dans le fondement, douleurs hypogastriques et lombaires, se dissipèrent dès que l'opération fut faite. Aujourd'hui la malade qui a pris chaque matin un lavement depuis l'ablation de son polype, va à la selle naturellement et sans douleur. L'examen de la pièce anatomique a démontré l'existence d'un corps fibreux du volume d'un œuf de pigeon, formé d'un tissu ferme, rénitent, tout à fait analogue par son aspect, aux corps fibreux de l'utérus. Comme cela s'observe fréquemment pour ces derniers, on a trouvé dans son épaisseur plusieurs petites cavités remplies de sang. Ce corps fibreux était placé dans la membrane muqueuse du rectum, qu'il paraissait avoir refoulée au-devant de lui, de sorte que le prolongement de celle-ci, qui formait le pédicule, ressemblait assez à un doigt de gant placé dans le sens de sa longueur et dans lequel on aurait introduit un corps étranger de forme arrondie. Le produit fibreux adhérait intimement à la membrane muqueuse par son extrémité la plus déclive, et dans cette partie, qui correspondait à l'ulcération que nous avons signalée à la surface de cette membrane, son tissu était déjà en voie de ramollissement. Dans le reste de son étendue, la tumeur était liée à la membrane muqueuse par un tissu cellulaire assez lâche. Si j'ai autant insisté sur les détails anatomiques de ce fait, c'est qu'ils sont de nature à éclairer un point encore fort obscur de pathologie, savoir l'origine et le développement des tumeurs fibreuses du rectum; or, il est évident ici que primitivement développé dans la couche cellulaire de la paroi du rectum, le corps fibreux a fini par entraîner la membrane muqueuse de l'intestin dont il s'est enveloppé et que ce résultat a été produit surtout par les contractions expulsives de l'intestin s'exerçant sur le corps étranger lui-même, en même temps que sur le bol fécal, dans les efforts nécessités par l'acte de défécation. Ainsi s'explique l'issue de la tumeur fibreuse sous l'influence de la même action physiologique, ainsi que l'espèce de procidence ou plutôt de renversement de la membrane muqueuse, qui à elle seule formait le pédicule.

Observation de Huguier, citée par l'auteur. *Polype fibreux du rectum*[1].

Une dame P.., veuve d'un médecin habitant Dieppe, âgée d'environ quarante ans, avait des hémorrhoïdes fluentes, accompagnées d'accidents nerveux considérables, tels que convulsions, petitesse du pouls, etc., symptômes qui étaient attribués aux hémorrhoïdes par deux des médecins les plus habiles de Paris, MM. Andral et Chomel. Il y avait plus d'un an qu'ils n'avaient vu la malade, et depuis lors, les crises qu'elle éprouvait avaient pu s'aggraver; mais elles me parurent hors de proportion avec la lésion ordinairement peu sérieuse à laquelle on les rapportait. Je soupçonnai autre chose que des hémorrhoïdes; chaque fois que la malade se présentait à la garde-robe, elle faisait des efforts inouïs et très douloureux, et ne parvenait à rejeter les matières stercorales qu'après avoir expulsé préalablement une tumeur assez volumineuse, qui rentrait ensuite aussitôt après la cessation des efforts. J'ai demandé à pratiquer le toucher, et je

1. Chargelaigue. *Des polypes du rectum.* Thèse de Paris, 1859.

trouvai en effet dans le rectum, à un demi-pouce de son orifice, une tumeur du volume d'un gros œuf, inégale, dure, élastique, dont la présence avait amené une congestion et une hypertrophie considérable de l'utérus, et consécutivement des écoulements de sang par le vagin et des douleurs dans la région lombaire et dans le bassin en général. Je diagnostiquai un polype fibreux et je proposai l'opération. M. Velpeau, qui fut consulté, ayant confirmé ma manière de voir, je procédai à l'*ablation* de la tumeur, avec le Dr Godet. Dans le but d'amener le polype en dehors, je prescrivis un lavement et des efforts d'expulsion énergiques pour en seconder les effets dès qu'ils se manifesteraient.

La tumeur s'étant ainsi présentée à l'anus, fut saisie à l'aide d'une pince de Museux et tirée davantage à l'extérieur. Une ligature fut jetée sur le polype, puis j'en traversai le pédicule horizontalement avec une aiguille munie de deux fils, de manière à le lier partiellement; après quoi la section pratiquée au-dessus de la ligature ne donna lieu à aucun écoulement de sang. Les fils remontèrent alors dans l'intestin avec la base du pédicule qu'ils étranglent. Ils tombèrent cinq à six jours après. La tumeur était de consistance dure et résistante, criant sous le scalpel, et présentait une structure manifestement fibreuse.

Tous les phénomènes dont j'ai parlé plus haut disparurent peu à peu et une guérison complète ne se fit pas longtemps attendre. M. Verneuil, qui a eu connaissance de l'opération et qui connaît la dame en question, nous a assuré qu'elle jouit aujourd'hui de la santé la plus satisfaisante.

Observation de G. Ayral. — *Des polypes du rectum.* Paris, 1859. Observation recueillie par l'auteur dans le service du professeur Nélaton.

P.., soixante-six ans, journalière; entrée le 10 mai 1859 à la clinique de la Faculté de Médecine. Cette femme avait toujours joui d'une fort bonne santé et n'avait jamais éprouvé du côté du rectum autre chose qu'une constipation habituelle. Il y a dix mois seulement, il lui sortit pour la première fois par l'anus une excroissance de chair. Cette excroissance, d'abord très petite, a beaucoup augmenté de volume et depuis cette époque elle ressort à chaque garde-robe. Les matières fécales ont commencé à être teintées de sang depuis quatre mois; ces pertes sanguines sont d'ailleurs toujours fort peu abondantes. Il existe en même temps un suintement de liquides glaireux, muco-purulents, qui tachent le linge.

La malade éprouve vers l'anus une sorte d'engourdissement plutôt qu'une douleur véritable, surtout quand la tumeur vient franchir cet orifice; parfois aussi elle ressent des envies fréquentes et illusoires d'aller à la selle.

Depuis trois à quatre mois, cette femme a perdu l'appétit, est devenue maigre, pâle; en ce moment elle paraît très affaiblie et rapporte à l'estomac une grande partie de ses souffrances; son teint est blanc, un peu terreux; sa figure exprime la tristesse et la douleur.

Examen de la région malade. Le doigt introduit dans l'anus rencontre à une hauteur de 2 à 3 centimètres une tumeur du volume d'un marron,

arrondie, comme lobulée à sa surface, granuleuse, de consistance charnue, rénitente; elle est supportée par un pédicule gros comme le petit doigt, long de 2 centimètres environ et inséré sur la paroi antérieure du rectum. Ce pédicule est lisse et uni à sa surface.

M. Nélaton fit l'*ablation* de la tumeur à l'aide d'une sorte d'écraseur fabriqué par M. Charrière. Une hémorragie de peu d'importance suivit la section du pédicule. Aucun autre accident ne se manifesta et la malade sortit huit jours après, complètement guérie.

La tumeur offre une couleur bleuâtre, presque entièrement masquée par des concrétions ou exsudations blanchâtres; à l'intérieur, la coupe a un aspect rouge foncé et comme charnu: on y aperçoit deux ou trois petites vacuoles pleines d'une matière noire, analogue à du sang coagulé. L'examen microscopique fait par M. Robin lui a démontré que ce polype était constitué par une hypertrophie glandulaire.

Observation de A. Chargelaigue. *Des polypes du rectum.* Thèse de Paris, 1859. Observation recueillie à l'hôpital Lariboisière, service de M. Chassaignac.

Prosper H.., quarante ans, ébéniste, entre le 10 janvier 1859 dans la salle Saint-Augustin, n° 12. C'est un sujet vigoureux, d'un tempérament sanguin. Dans sa jeunesse, cet homme a eu des abcès à l'anus, guéris par des fumigations aromatiques et des cataplasmes; point de maladies vénériennes.

Il y a longtemps, et sans qu'il puisse préciser l'époque, il perdit du sang par l'anus; à certains moments, cela passait. Il y a un an, la tumeur a commencé par une petite grosseur que le malade comparait à une languette de chat; elle s'est accrue et présente maintenant le volume d'une grosse noisette; elle offre de temps en temps des variations de volume; le malade prétend que sa chemise est fortement imbibée de sérosité puriforme.

L'état général est du reste très bon; le malade ne demande l'extirpation de sa tumeur qu'à cause du dégoût que lui cause son infirmité. Actuellement l'anus est déprimé; au fond, se présente une tumeur du volume d'une grosse noisette, d'un rouge violacé, assez dure; par le toucher on sent qu'elle remonte dans le rectum et qu'elle est pédiculée. Elle est insérée sur la muqueuse rectale du côté droit, où son pédicule peut bien avoir 1 centimètre et demi de longueur. Cette longueur peu considérable du pédicule rend peu prononcée la mobilité de la tumeur, qui s'abaisse néanmoins pendant les efforts de la défécation et remonte dès qu'ils ont cessé; elle donne lieu, dans ces moments, à un léger écoulement sanguinolent.

Le 10 janvier, l'*opération* a lieu; la tumeur est saisie par une érigne abaissée autant que possible et la chaîne de l'écraseur est appliquée sur le pédicule.

L'opération est facile et prompte; il n'y a aucune trace d'hémorragie. On fait un pansement avec de l'amadou.

Le lendemain, pas de fièvre; le malade va parfaitement bien.

Le 18, il sort sur sa demande, complètement débarrassé de son infirmité.

Observation de Boh. Thèse de Paris, 1877. Observation empruntée au livre

de Daniel Mollière : *Traité des maladies du rectum et de l'anus*, et due au Dr Boh, chirurgien de l'hôpital de Cambrai.

Mme E. Bl..., journalière, mariée, âgée de trente-quatre ans, entre à l'hôpital avec une diarrhée chronique datant de quelque temps et contre laquelle tout avait échoué. Placée dans un service de médecine, on lui fit suivre un traitement interne, lequel n'amena aucune amélioration dans son état. Elle passe alors en chirurgie. Le 11 avril 1875 se manifestent les premières attaques : pesanteurs au fondement, douleurs vives s'irradiant vers les reins et le haut des cuisses, d'abord faibles et intermittentes, puis compliquées de coliques et de ténesme; les douleurs deviennent continues. Vers le 15 septembre survient une diarrhée qui ne cesse pas.

Ce qui frappe tout d'abord dans l'aspect de la malade, c'est un grand état de faiblesse, pâleur qui explique les troubles fonctionnels des dernières voies, dont elle est atteinte depuis deux mois environ. Toutes les autres fonctions s'exécutent très régulièrement. L'appétit est bon. Rien n'accuse le vice scrofuleux ou syphilitique. La marche lente de la maladie, l'inefficacité absolue des traitements médicaux me firent explorer le rectum. Le toucher me fit découvrir à 7 ou 8 centimètres au-dessus de l'anus une tumeur de la forme et de la grosseur d'une noix, tumeur lisse, assez dure et résistante, complètement irréductible, insensible à la pression, mais non pas aux tiraillements, attachée à la paroi gauche de l'intestin par un pédicule court et assez épais.

Je me préparai à exciser la tumeur, après toutefois en avoir lié le pédicule en explorant les attaches avec beaucoup de précaution. Un léger déchirement se fit sentir, quelques gouttes de sang parurent à l'anus; la tumeur était sentie mobile sous le doigt. Quelques efforts auxquels se livra la femme l'amenèrent au dehors. Elle était oblongue, mamelonnée, blanc rose et recouverte d'une membrane fine, vasculaire; vers la moitié de la base le pédicule était cassé, la texture de la tumeur était fibreuse, elle ressemblait au thymus. Au bout d'un mois, la malade sort guérie, le 11 janvier 1896. Vers le 27 janvier de la même année elle revient, et le toucher rectal fait reconnaître une nouvelle tumeur, mais un peu plus grosse. Elle est extirpée et il survient une hémorragie assez considérable pour pratiquer le tamponnement. Cette tumeur est identique à la première.

A en croire les auteurs, la tumeur dure, fibreuse, ne s'observerait que chez l'adulte. Il y a cependant des exceptions. Verneuil, dans une observation qui a pour titre : *Fibrome de la muqueuse rectale* (*Bulletin de la Soc. Anat.*, 1872), rapporte le cas d'une tumeur fibreuse chez une jeune fille anémique.

Observation de Bowlby[1]. — Cet auteur a rapporté l'observation d'une femme qui, en allant à la garde-robe, sentit sortir quelque chose qu'elle fut incapable de réduire; alors on constata qu'il s'agis-

1. Bowlby. *Very large connective tissue polypus of rectum* (*Transactions of pathological Society*, London, 1882-83, t. XXXIV, p. 107)

sait d'une tumeur du volume d'une tête de fœtus, rattachée par un pédicule d'un pouce et demi à la paroi antérieure du rectum, à quatre pouces de l'anus. La masse enlevée, après ligature du pédicule, pesait 2 livres à une once près; à la coupe, elle se montra formée de faisceaux de tissu conjonctif enfermant entre eux un liquide visqueux.

Observation de Barnes [1]. Barnes a rapporté l'histoire d'une tumeur ayant le volume d'une orange, et qui apportait une grande gêne au travail de l'accouchement; cette tumeur fut enlevée au moyen de l'anse galvanique, et on reconnut qu'elle était composée de tissu en partie conjonctif et en partie caverneux.

Observation de Tédenat.

Dans le *Montpellier médical* de 1883, nous trouvons l'observation suivante de Tédenat.

Homme de quarante-six ans, atteint de rectorragies répétées, abondantes, de constipation opiniâtre, de pesanteur à l'anus, de coliques et d'obstruction incomplète. Une canule longue, en gomme (canule vaginale), butte contre un obstacle à 5 ou 6 centimètres, et détermine une hémorragie.

Un instant après cette exploration, expulsion d'une masse charnue, du volume et de la forme d'un œuf de poule, avec un pédicule long de 2 centimètres. Amélioration consécutive. Au toucher, Tédenat découvre une deuxième tumeur dure, du volume d'une grosse amande, à 5 ou 6 centimètres au-dessus de l'anus, implantée sur la paroi postérieure.

Ablation à l'écraseur. Guérison.

Examen anatomo-pathologique. — La consistance de cette tumeur est ferme, la surface blanche; le décollement de la muqueuse qui seule forme le pédicule est facile. A la coupe, la coloration est gris rosé; elle est formée de deux lobes et de deux petits kystes.

Examen histologique. — Fibres musculaires lisses, faciles à mettre en évidence par la dissociation, mais rares, entremêlées de fibres conjonctives. Même structure pour la tumeur expulsée spontanément.

Observation de Carlier [2].

Il y a cinq ans, une jeune femme de vingt et un ans, primipare, accoucha très facilement d'un enfant mâle. Au dixième jour, une métro-péritonite grave se déclara; après trois mois de maladie, elle se rétablit, mais conserva toujours une grande sensibilité du ventre.

Au cours d'une deuxième grossesse, elle remarqua du sang dans les selles, qui devinrent dures et difficiles. Elle vint consulter le Dr Carlier, disant qu'elle perdait du sang dans les selles et qu'elle sentait une tumeur

1. Barnes. *Brit. med. Journ.*, 12 avril 1879, p. 531 (cité par Ball, p. 310).
2. Carlier, de Roulers et v. van der Epst (de Courtray). *Journal de méd., de chir. et pharmac. de Bruxelles*, 1881, t. XXII, p. 140-143.

lui sortir par l'anus. Il lui fut ordonné de petits lavements astringents, qui diminuaient les pertes de sang sans les arrêter.

Le 24 août, elle accoucha, et en même temps, la tumeur se porta hors de l'anus. La palpation du pédicule fit sentir une pulsation artérielle. La tumeur était rouge et boursoufflée, d'un diamètre d'environ 3 centimètres.

Le 24 septembre, *opération*. La malade se plaignait de gêne de l'excrétion des matières fécales, d'hémorragies abondantes, de sortie de la tumeur au moment de la défécation. Elle fit en effet, sortir la tumeur en faisant des efforts. Celle-ci, de la grosseur d'un œuf de poule, était rouge et saignante, pédiculisée, s'implantant au-dessus du sphincter interne de l'anus. Au toucher, on sentait une pulsation artérielle légère. On fit une ligature sur le pédicule et on enleva la tumeur avec l'écraseur de Chassaignac. La muqueuse, en se rétractant, fit détacher la ligature; il n'y eut pas d'hémorragie. Quelque temps après la malade était rétablie.

La tumeur fut durcie par l'acide chromique; des coupes minces laissèrent voir au microscope un tissu formé de fibres musculaires lisses; cette tumeur était donc un myoïde qui s'était développé par hypergenèse des fibres cellulaires que renferment naturellement les parois rectales.

Observation de Heurtaux [1].

Dans les *Archives provinciales de Chirurgie*, Heurtaux a fait paraître l'observation suivante [1] que nous résumons.

Femme de trente-sept ans; légère tendance à la constipation; prise de symptômes intestinaux un mois après son dernier accouchement; constipation plus forte; coliques passagères depuis trois ans. Depuis un an, aggravation notable, épreintes; il lui semblait que quelque chose allait lui sortir par l'anus; écoulement de mucosités et de sang. Arrêt des selles depuis cinq jours; coliques violentes, vomissements non fécaloïdes. Ventre ballonné, facies non grippé; température normale. Au toucher rectal, on sent immédiatement au-dessus du sphincter une tumeur lisse, ovoïde, de consistance ferme et élastique, dont le doigt peut faire le tour et qui semble avoir le volume d'une poire de moyenne dimension. Plus profondément, on sent le pédicule en haut et en arrière, assez gros; on ne peut atteindre son insertion.

Par le toucher vaginal, la tumeur est sentie à travers la paroi rectale. Diagnostic : myôme de l'intestin; aucune autre tumeur n'était susceptible d'offrir de semblables caractères.

Opération, le 19 août 1887. Attraction de la tumeur hors de l'anus; on aperçoit alors un pédicule plus gros que le pouce, de couleur rouge foncé comme la tumeur elle-même, à surface évidemment muqueuse. Double ligature du pédicule assez bas, dans le cas où le péritoine aurait été entraîné dans le pédicule; section au thermocautère entre les deux fils.

1. Heurtaux. *Arch. prov. de Chirurgie*, n° 4, avril 1896, p. 189-207.

En faisant cette section, on aperçoit vers le centre, un vaisseau gros comme une petite plume de corbeau, qui est saisi et lié avec un fil de soie. Le pédicule remonte de lui-même assez haut dans le rectum. — Deux heures après, débâcle abondante.

Examen macroscopique. — La tumeur a la forme d'un ovoïde un peu aplati. Sa surface est parfaitement lisse, blanc grisâtre; sa consistanc, ferme et élastique. Après quelques jours d'immersion dans l'alcool rectifié, elle pèse 90 grammes; présente comme dimensions 8 centimètres de longueur, 6 centimètres de large, 4 centimètres et demi d'épaisseur. A la coupe, elle a les caractères des myomes utérins, avec des faisceaux concentriques, assez régulièrement disposés autour du centre.

Examen histologique (Malherbe). — Très nombreux faisceaux musculaires lisses la parcourant dans tous les sens. Entre les faisceaux relativement moins abondants que dans le myome utérin, tissu conjonctif fibrillaire, peu colorable, très riche en cellules et voisin par places du tissu muqueux. Dans d'autres points, il se rapproche assez du tissu de granulome. De nombreux vaisseaux artériels, veineux et capillaires, à parois assez épaisses et parfois bien musclées parcourent le tissu en tout sens. L'aspect des vaisseaux exclut toute idée de sarcome. Nous pensons qu'il convient de donner à cette tumeur le nom du tissu le plus élevé qui s'y trouve et d'en faire un myome.

Observation de John Berg [1] :

Dans le *Centralblatt f. Gynecol.*, nous trouvons :

Homme de cinquante-six ans; souffre de diarrhées abondantes depuis dix ans, mais principalement depuis quatre ans, résistant aux lavements et à toute thérapeutique. A deux reprises, hémorragie sérieuse. Lorsque les matières fécales sont consistantes, elles prennent une forme aplatie. A l'exploration rectale, on découvre que toute l'excavation sacrée est occupée par une tumeur dure et arrondie, proéminente et pénétrant dans la paroi postérieure du rectum, au point que la lumière de cet intestin est transformée en une fente semi-lunaire.

L'extrémité supérieure du néoplasme est atteinte difficilement. La paroi intestinale est partout refoulée, plane et lisse, à l'exception d'un endroit où elle est ulcérée, et paraît adhérer à la tumeur. *Opération* le 21 juillet 1890, par Kraske. La tumeur, du volume du poing, arrondie et capsulée, peut être sortie en grande partie. Elle adhérait à la paroi postérieure du rectum, sur une étendue de 3 à 4 centimètres. A cet endroit il fallut exciser une rondelle du rectum; cette plaie fut suturée à la soie. Toute la plaie fut nettoyée et le restant tamponné avec la gaze iodoformée. Le patient guérit après qu'une fistule intestinale eut été traitée par une deuxième opération.

Cette observation est rapportée par Westermark comme un exemple de fibro-myôme du rectum.

1. John Berg, cité par Westermark. *Centralblatt f. Gynecol.*, 1896.

Observation de Senn [1].

En cherchant dans le *Weekly med. Rev.* de 1891, nous découvrons l'observation suivante :

Femme de quarante-cinq ans, très anémiée, avec ascite et œdème des membres inférieurs jusqu'au bassin. Deux ans auparavant, on avait porté le diagnostic de tumeur du bassin.

Après ponction et évacuation de l'ascite, on constate une tumeur volumineuse, solide, siégeant dans la partie inférieure gauche de l'abdomen.

L'exploration bi-manuelle montre un utérus de dimensions normales, mais refoulé vers la droite, et comprimé en haut par une tumeur solide.

Aucune connexion ou adhérence directe de cette tumeur avec l'utérus ne peut être perçue. L'ovaire droit était de volume normal, à sa place; l'ovaire gauche non perceptible. La tumeur était mobile et pouvait être distante du vagin de quelques pouces. Il n'est pas fait mention de renseignements fournis par le toucher rectal. Senn porte le diagnostic vraisemblablement d'une tumeur solide, soit de l'ovaire gauche, soit du ligament large gauche.

Opération le 24 avril 1890. — Laparotomie médiane, sous-ombilicale, permettant l'introduction de la main. Écoulement de sérosité. L'utérus et les annexes sont sans connexion avec la tumeur. Celle-ci était dure au toucher, avait une couverture péritonéale, ne contractait pas d'adhérences avec les parties voisines. Vers le bassin, elle s'amincissait jusqu'à sa base située sur la ligne médiane, large de 6 centimètres. Ce pédicule fut lié, puis excisé en trois faisceaux.

La tumeur enlevée, on reconnut qu'un peu de matière sale s'écoulait dans le bassin, ce qui fut nettoyé avec une éponge. Or, cette base qui avait été liée comprenait la paroi rectale, et communiquait avec le rectum au fond du bassin, au niveau du cul-de-sac recto-vésical.

Un large drain fut introduit dans le rectum jusqu'au voisinage de l'anse sigmoïde, et sur celui-ci après désinfection minutieuse, la perforation du rectum fut fermée avec des points de Lembert.

Après un nettoyage soigné de la cavité abdominale, un drain de verre entouré de gaze iodoformée fut conduit jusqu'au voisinage du rectum et fixé à l'angle inférieur de la plaie abdominale. Guérison.

Examen microscopique. — La tumeur pesait 12 livres, était à peu près ronde, et recouverte de péritoine jusqu'à l'endroit où elle adhérait au rectum.

Examen macroscopique. — Il démontra un fibro-myôme, peu vasculaire, avec prédominance du tissu fibreux et se continuant avec la paroi antérieure du rectum.

Observation de Westermark [2].

L'observation suivante est due à Westermark.

Femme de quarante-neuf ans; rectorrhagies à plusieurs reprises; depuis

1. Senn, cité par Westermark, publié dans *Weekly med. Rev.*, 1891, 21 mars, et cité dans *Centralblatt f. Chir.*, 1891, p. 662, par von Heilbrun.
2. Westermark. *Centralblatt f. Gyn.*, 1896.

six mois, douleurs dans la région du sacrum; phénomènes d'obstruction, météorisme, suivis d'évacuation d'un écoulement blanchâtre et fétide. A l'examen du ventre, on constate une tumeur assez dure, aplatie, se dirigeant sur la ligne médiane dans la direction de l'ombilic qu'elle atteint presque. En outre, déviation de l'utérus, qui est reporté derrière la symphyse. Dans le cul-de-sac postérieur, on perçoit la base de la même tumeur, bosselée, consistance élastique, pseudo-fluctuante. Le toucher rectal donne les mêmes renseignements que le toucher vaginal.

Opération, le 28 février 1894. — Laparotomie médiane sous-ombilicale. Evacuation d'un peu d'ascite. La tumeur a le volume d'un poing d'homme; elle est irrégulièrement arrondie, de consistance très ferme par endroits, mais fluctuante ailleurs, très vasculaire. La libération de la vessie, la trompe, l'angle sigmoïde fut faite rapidement, ce qui permit de comprimer le pédicule et d'arrêter l'écoulement sanguin dont elle était le siège. Le pédicule fut lié provisoirement avec une soie, puis la tumeur fut enlevée. Mais pendant la libération, la tumeur fut crevée à certaines places, d'où s'écoula de la sérosité analogue à celle qui était évacuée déjà dans l'abdomen.

L'intestin fut également blessé au cours de cette libération, ce qui nécessita une fermeture de la plaie intestinale par des points de Lembert.

En examinant maintenant le pédicule, on constata qu'il se portait dans le Douglas et se continuait avec la paroi antérieure du rectum à peu près au niveau du promontoire. Le toucher rectal fait par un assistant démontra que la paroi rectale se prolongeait dans la base de la tumeur. La ligature primitive fut enlevée, les vaisseaux furent liés, mais il fut impossible d'enlever le tissu néoplasique sans intéresser le rectum. Comme une perforation rectale était à redouter à ce niveau, le Douglas fut tamponné à l'aide d'une mèche, qui fut amenée par son extrémité à l'angle inférieur de la plaie. Fermeture du ventre. Suites : accidents infectieux, température 40°. Mort le quatrième jour, de péritonite et d'occlusion.

Examen macroscopique. — La tumeur siégeait à 13 centimètres de l'anus, sur la paroi antérieure du rectum. Le pédicule, dans sa partie laissée, est de couleur blanchâtre.

La tumeur elle-même était de consistance variable suivant l'endroit considéré; mince de 1 centimètre par places, ferme et lisse ailleurs, sillonnée dans son intérieur de cloisons dont beaucoup avaient été détruites par l'opération.

Examen histologique. — Par places, épanchement sanguin et pigments; par endroits aussi du tissu nécrosé, mais la trame est constituée par des cellules fusiformes musculaires lisses avec leur noyau caractéristique.

Au niveau du pédicule, les fibres musculaires se continuent avec celles de la paroi rectale. Sclérose des parois vasculaires.

C'est l'élément musculaire qui prédomine, c'est donc un myome.

Observation de Mac Cosh [1].

Enfin l'observation de Mac Cosh, que nous résumons, se trouve dans les *Annals of Surgery*.

1. Mac Cosh. *Ann. of Surgery*, 1893, XVIII, p. 41.

Homme de trente-quatre ans; pendant quelques années, le malade se plaignit d'un peu de gêne dans le rectum, et d'une difficulté croissante dans l'évacuation. Il a noté que dernièrement les matières fécales étaient devenues dures et rubanées. Il vient à Presbyterian Hospital en juillet, n'ayant pas eu de garde-robes spontanées depuis quelques semaines, sauf quelques gaz et un peu de liquide depuis douze ou quatorze jours. En examinant le rectum, on trouve une tumeur dure sur la paroi postérieure, jusqu'au dessus de l'anus, dans l'excavation sacrée. A trois pouces au-dessus de l'orifice anal, le rectum était oblitéré de manière à ne laisser passer que le bout du petit doigt. La muqueuse semble adhérer avec la tumeur, ce qui donne à penser à une tumeur maligne. Le rectum et le côlon sont remplis de matières dures. Colotomie inguinale gauche, suivie d'évacuation pendant une demi-journée. — 10 juillet, opération radicale. Incision depuis le bord postérieur de l'anus jusqu'au sommet du sacrum. Le coccyx est enlevé. On met à nu une tumeur dure, adhérente à la face postérieure du rectum, s'étendant depuis le milieu du sacrum jusqu'à un pouce de l'anus. Elle est facilement libérée vers les parois postérieure et latérale, mais en avant adhère à la muqueuse sur une étendue de trois pouces. Par la dissection, on ouvre le rectum. La paroi postérieure du rectum fut suturée. Section du sphincter. Le sphincter non réuni. Six semaines après, fermeture de l'anus iliaque.

Tumeur grosse comme une noix de coco. Fibro-myôme partant de la tunique musculeuse du rectum et se détachant de sa paroi postérieure. L'examen histologique fut pratiqué par le Dr Thacker.

Accidents des polypes.

Une altération profonde de l'état général peut se produire à la suite des pertes de sang trop souvent répétées. Un second accident qu'on observe surtout chez l'enfant, est le prolapsus de la muqueuse rectale. Lorsque le polype, en effet, est retenu à l'anus, si le pédicule résiste, la muqueuse rectale est obligée de céder, et alors on la voit peu à peu s'abaisser.

L'étranglement interne n'est pas à redouter dans les polypes du rectum; il n'en sera pas de même dans les polypes de l'intestin grêle.

Quant aux accidents infectieux produits au moment de la chute spontanée des polypes, ils n'ont plus raison d'être aujourd'hui, avec les moyens de désinfection dont on dispose. Il en est de même des accidents de même ordre consécutifs à l'intervention chirurgicale.

Diagnostic.

L'exposé des symptômes a déjà fait voir que le plus souvent le diagnostic des polypes du rectum était facile.

Il l'est d'autant plus que l'exploration a été plus complète.

Mais reconnaître l'existence d'une tumeur pédiculée ne suffit pas; il faut encore déterminer la variété à laquelle elle appartient; il faut savoir déterminer en quel point du rectum le pédicule de la tumeur se trouve fixé; il faut reconnaître si ce pédicule contient des vaisseaux importants, si l'on peut sentir battre entre les doigts les artères de ce pédicule.

Les commémoratifs doivent être pris en sérieuse considération. On saura si le malade a une sensation de pesanteur à l'anus, s'il éprouve de la gêne de la défécation, si ses selles sont sanguinolentes, sans accidents généraux sérieux; on saura si pendant la défécation il a remarqué qu'une tumeur sortait, si cette tumeur est et était réductible. L'inspection directe, lorsque la tumeur aura fait saillie hors de l'anus, lèvera tous les doutes.

Le toucher anal pratiqué après que le malade aura pris un lavement donnera des renseignements précieux sur la forme, sur les dimensions, sur la consistance, sur la variété de la tumeur à laquelle on a affaire.

Les affections du rectum avec lesquelles les polypes peuvent être confondus sont les *tumeurs hémorroïdales* et le *prolapsus*.

Les *tumeurs hémorroïdales* se distinguent par leur siège primitif, en externes et internes. Les premières ne peuvent jamais être confondues avec un polype du rectum; il n'en est pas de même des secondes, qui, comme les polypes, donnent lieu à une gêne plus ou moins grande de la défécation, fréquemment à un flux sanguin par l'anus, et qui enfin quelquefois sortent et rentrent alternativement sous les efforts d'expulsion. Mais on remarquera que les tumeurs hémorroïdales sont presque toujours multiples; de plus, elles sont rarement aussi nettement pédiculées que les polypes; elles forment en général une sorte de bourrelet adhérent au pourtour de l'anus; enfin, c'est au centre de ce bourrelet, et non sur un des côtés, que se trouve l'orifice anal. Si les différences tirées de l'aspect des tumeurs et de leur disposition ne sont pas suffisantes pour établir le diagnostic, on se rappellera que l'écoulement sanguin qui accompagne souvent les hémorroïdes, et qui en est comme la crise, se présente presque toujours sous une forme périodique. Du reste, il importe de savoir qu'un polype peut se compliquer d'hémorrhoïdes; Huguier, dans la *Gazette des hôpitaux* de 1850, a cité un cas de ce genre.

« *Le prolapsus du rectum* n'offre de commun avec un polype ayant franchi l'anus, que l'existence de la tumeur; mais la forme arrondie ou annulaire du prolapsus, sa surface plus rouge et géné-

ralement plus lisse, l'existence d'un orifice central dans lequel le doigt peut pénétrer, enfin, et surtout l'impossibilité de circonscrire un pédicule, sont des caractères différentiels suffisants[1]. »

L'invagination vraie du rectum, niée autrefois par la plupart des auteurs, a été étudiée et démontrée par Cruveilhier. L'intestin se retourne sur lui-même, s'engage dans sa propre cavité et vient sortir par l'anus; il y a alors trois parois de chaque côté, la paroi du rectum et la double paroi de l'intestin retourné. Boyer a signalé également l'invagination du côlon dans le rectum. Ces cas pourraient sans doute donner lieu à quelque hésitation; mais il est, dans ces cas, impossible de reconnaître avec le doigt un point d'implantation, un pédicule à la tumeur; celle-ci, de plus, présente à son centre, et non sur le côté, l'ouverture de la cavité intestinale.

Pourrait-on confondre un cancer du rectum avec un polype? Mais les tumeurs cancéreuses se distingueront toujours par leurs signes propres, par l'altération profonde de l'organisme et le dépérissement rapide de la constitution.

Les végétations vénériennes ne ressemblent en rien aux polypes du rectum. Presque toujours ces excroissances siègent en dehors du rectum; elles sont situées à la marge de l'anus; ordinairement en grand nombre, elles ressemblent à des choux-fleurs; on en remarque souvent en même temps chez la femme au niveau de la vulve ou des grandes et des petites lèvres.

Pronostic.

Il suffit de rappeler les accidents auxquels peuvent donner lieu les polypes du rectum, c'est-à-dire : les hémorragies qui épuisent les malades, les douleurs répétées, le prolapsus de la muqueuse rectale, etc., pour prouver que le pronostic de cette affection, d'une façon générale, est assez fâcheux.

Il est plus grave chez l'enfant, qui supporte mal les pertes sanguines, que chez l'adulte, qui résiste davantage.

Traitement.

En somme, toutes les observations sont concluantes. Elles montrent que les fibromes ou les fibro-myomes existent en tant que tumeur aussi bien dans le rectum que dans l'utérus.

Comme pour l'utérus on peut les observer, ainsi que nous l'avons

1. Delens. Rectum (pathol. chir.). *Dict. encyclop. des sciences méd.*, 3e série, t. II, Paris, 1874, p. 746.

déjà dit, soit dans sa paroi postérieure, soit dans ses parties latérales; ils peuvent aussi être interstitiels, ou bien rétro-rectaux.

Ce point d'anatomie pathologique doit être bien présent à l'esprit du chirurgien avant de faire quoi que ce soit. Quel est donc le traitement à diriger contre ces tumeurs?

Nous n'en voyons pas d'autre que l'extirpation. Dans l'extirpation, nous bannissons volontiers le procédé de la torsion et celui de l'écrasement dont nous n'avons pas à faire ici le procès. Les seules contre-indications à l'extirpation sont tirées soit du mauvais état général des malades, soit de leur âge trop avancé. Quels sont donc les moyens que nous avons à notre disposition pour faire la cure radicale des fibromes et des fibro-myômes du rectum?

Il est certain que l'écraseur linéaire de Chassaignac n'a plus guère qu'un intérêt historique. Nous ne conseillerons donc pas d'employer cet instrument inventé dans un but hémostatique. Nous avons à notre disposition pour combattre les hémorragies, soit le galvano, soit le thermo-cautère. Mais ces instruments sont-ils donc bien nécessaires? Nous ne le pensons pas. Le bistouri et les ciseaux suffisent après ligature du pédicule de la tumeur. Si ce pédicule est trop volumineux, il est facile de le segmenter et de jeter sur chaque vaisseau qui donne ou qui pourrait donner, une ou plusieurs ligatures au fil de soie après pincement avec les pinces hémostatiques.

Dans notre cas, notre technique opératoire a consisté à tailler un lambeau en V aux dépens du pédicule de la tumeur, en respectant les gros vaisseaux qui le sillonnaient et à recouvrir ensuite le moignon résultant de la section du pédicule par ce lambeau muqueux, soigneusement suturé à la paroi rectale sous-jacente. Tout cela est bien simple lorsque la tumeur est sortie hors du rectum, lorsqu'on a le pédicule de la tumeur sous les doigts; mais il faut envisager une autre alternative : Si la tumeur est haut placée, que faut-il faire? Et d'abord, disons tout de suite que ces tumeurs ont souvent donné lieu à des erreurs de diagnostic. Les observations que nous venons de citer sont là pour en témoigner.

Nous avons vu dans ces observations que ces tumeurs ont pu être prises pour des tumeurs abdominales; Senn croyait dans son cas, à une tumeur soit de l'ovaire gauche, soit du ligament large gauche. Il peut donc y avoir hésitation. Et dans ce cas qu'a-t-on fait? Pas autre chose que la laparotomie. C'est par l'ouverture de l'abdomen que Senn a abordé sa tumeur. Il a trouvé que cette tumeur était implantée par un pédicule assez large sur le rectum, au niveau du cul-de-sac recto-vésical. Ferait-on bien d'imiter cette

façon de faire? Incontestablement oui, puisque nous apprenons par Senn lui-même que sa malade a guéri.

C'est encore par la cæliotomie antérieure que Westermark a opéré sa malade, qui présentait une tumeur dont le pédicule antérieur adhérait à la paroi antérieure du rectum. Le succès dans ce cas, n'a pas répondu aux espérances du chirurgien.

Sa malade a succombé à des accidents péritonitiques infectieux et à de l'occlusion intestinale, mais ces accidents ne sont pas imputables vraisemblablement au procédé opératoire. Aussi conseillerons-nous en pareil cas de bien fermer la paroi intestinale ouverte ou prête à s'ouvrir. Il ne faut pas craindre de multiplier les sutures. S'il est nécessaire d'exciser un peu de la paroi rectale pour extirper la tumeur insérée par son pédicule sur cette paroi, rien n'est plus facile que de suturer ensuite le rectum; et en supposant que la perte de substance ait été losangique, on fera bien de faire transversalement les sutures au lieu de les faire verticalement, pour éviter un rétrécissement rectal consécutif. Bien entendu une suture de Lembert soigneusement établie évitera les fistules consécutives. Si l'on ne voulait pas en venir d'emblée à la laparotomie pour ces polypes du rectum haut placés, peut-être pourrait-on, après anesthésie générale des malades, enfoncer la main dans le rectum, glisser une pince à demeure sur le pédicule de la tumeur et exciser ensuite celle ci; mais ce procédé est bien aveugle, bien difficile à exécuter et expose très certainement à des accidents.

Si la tumeur se porte dans l'excavation sacrée, en dehors du rectum, l'opération de choix nous paraît être l'opération de Kraske. C'est le procédé qu'a suivi John Berg, et il suffit de relire son observation pour être persuadé qu'il a agi raisonnablement et, que sans cette pratique, son intervention chirurgicale n'aurait peut-être pas été couronnée de succès. Qu'importe l'excision d'une rondelle du rectum, ainsi qu'il l'a fait, puisque cette plaie bien suturée à la soie est susceptible de guérir par première intention!

LES OSTÉOMYÉLITES CHRONIQUES PROLIFÉRANTES DES OS

Par le Dr B. KOZLOVSKY,

Médecin en chef de l'hôpital Sainte-Sophie des comtes Bobrinskoi, à Smiéla, gouvernement de Kiew (Russie).

A côté des ostéomyélites aiguës, typiques, qui sont bien connues et qui sont facilement reconnaissables, il existe encore des formes bien plus rares qui, jusqu'à présent, étaient décrites sous d'autres noms; ce sont les *Périostites albumineuses et les Ostéomyélites fibreuses proliférantes*. Ces deux formes, quoique antérieurement connues, étaient classées par différents auteurs comme des lésions syphilitiques, ou tuberculeuses, ou parmi les néoplasmes malins.

Ce n'est seulement qu'après des travaux bactériologiques qu'on a pu démontrer que ces différents types avaient au fond la même et unique origine : l'infection par les staphylocoques, si bien dénommée par le professeur Kocher, *Staphylomycose*.

« Ce n'est que de cette manière », dit-il dans ses leçons sur les maladies infectieuses chirurgicales, « qu'il fut possible de joindre à la forme typique, aiguë, suppurative, de l'ostéite staphylococcique les formes proliférantes, vasculaires, l'ostéite sclérotique de Garré et ses formes névralgiques qui, d'après Gosselin, se rapproche cliniquement de la syphilis des os, la périostite albumineuse de Poncet et Ollier, les kystes séreux des os de Schlange et Vollert, les formes sarcomateuses, les abcès à cours lent, chroniques, des épiphyses et diaphyses que nous avons observés, avec les autres auteurs, assez fréquemment et dont les caractères chroniques soulèvent l'idée de la tuberculose. »

Et plus loin, dans ces mêmes leçons, le même auteur dit encore : « Ce n'est que la détermination des microbes, qui sont la cause de cette maladie, qui nous mène à un diagnostic sûr, et il ne peut exister de doutes que, sans cette exploration bactériologique, plusieurs formes de l'ostéomyélite étaient traitées comme la tuberculose et la syphilis. Une certaine quantité des sarcomes, qui disparaissaient spontanément, ou guérissaient après une simple incision ou énucléation, doit être attribuée aux inflammations citées plus

haut, d'autant plus que les granulations et les excroissances, grâce à leur structure semblable au sarcome, peuvent induire en erreur même des pathologistes des plus expérimentés. »

En 1892, il m'a été permis d'observer un cas pareil dans mon hôpital, mais alors je me suis trouvé dans un grand embarras, attendu qu'à cette époque cette forme était encore peu connue, et je n'ai pu connaître le vrai caractère de la maladie, qu'en 1897, en consultant le travail cité plus haut, du professeur Kocher et en voyant un cas analogue que j'ai pu observer, grâce à son obligeance, dans sa clinique de l'Université de Berne.

Observation I. — Voici brièvement l'historique de l'affection de mon malade. Celui-ci, âgé de quarante-trois ans, me fut envoyé par mon très honorable confrère le docteur Kavinsky, pour être opéré. Il nous raconta que depuis environ six mois le fémur gauche avait commencé à être enflé ou tuméfié et, à son arrivée à l'hôpital, il atteignait de très grandes proportions, tout en gardant une forme cylindrique fusiforme. Dans son enfance, le malade avait été scrofuleux, sans antécédents syphilitiques. La tumeur se développa vite, s'accompagnant de douleurs dans le fémur, mais sans accès de fièvre. A la palpation, la tumeur était dure, résistante; commençait au-dessus du genou et se continuait jusqu'au pli inguinal et jusqu'à la fesse. Nous posâmes le diagnostic de sarcome du fémur, et cinq ponctions exploratrices confirmèrent, en apparence, nos suppositions. Dans la profondeur de la tumeur l'aiguille atteignit l'os, et à l'aspiration nous obtînmes un liquide sanguinolent, séreux, avec des globules blancs et rouges.

En me basant sur ces résultats, j'indiquai la nécessité de la désarticulation du fémur. Heureusement le malade ne consentit point à cette opération, sur laquelle je n'insistai d'ailleurs point, n'étant pas certain de pouvoir opérer dans des tissus parfaitement sains. Le malade nous quitta et s'en alla à Kiew consulter un autre docteur.

D'après ses dires, un des professeurs (chirurgien renommé) se prononça pour le caractère syphilitique de cette affection et recommanda le traitement local mercuriel et ensuite des bains dans le « liman [1] » d'Odessa. Il en résulta une guérison complète sans aucune opération; la tumeur disparut, et le membre rétabli, le malade put marcher comme auparavant, sans le secours d'aucun appui.

Comme le cas que je viens de décrire a une grande analogie avec un de ceux du professeur Kocher, je me permettrai de citer brièvement ce dernier.

1. Les limans sont des anciens golfes depuis longtemps déjà séparés de la mer Noire. Le traitement consiste en des bains de cette eau salée, concentrée, et aussi en des bains de boues prises dans le fond de ces limans et très riches en matières organiques. C'est surtout dans le traitement scrofuleux et le traitement des affections des os que l'on obtient des résultats concluants et magnifiques.

Chez un sujet, âgé de dix-huit ans, dans le cours d'une année, se développa lentement une tumeur, occupant la partie postérieure interne du fémur et se terminant juste aux lignes épiphysaires, sans inflammation, sans sensibilité et sans douleurs.

Pendant l'opération, on incisa une masse dure, membraneuse, dont le contenu brun foncé ressemblait aux granulations ramollies. Le professeur d'Anatomie pathologique Langhans, se basant sur l'examen immédiat de la préparation, se prononça pour un sarcome; son opinion confirmait le diagnostic clinique, mais aussi contre ce diagnostic parlait : la membrane épaisse, criante au passage de l'aiguille, passant jusqu'au périoste, mais non à travers la couche corticale, la consistance graisseuse de la membrane et la surface bourgeonnante de l'os, et par-dessus tout un petit séquestre trouvé dans la masse brun foncé citée plus haut; voilà pourquoi on diagnostiqua une forme rare d'ostéomyélite, et la plaie fut drainée. Dans le cours de la maladie, on observa un écoulement de masses floconneuses brunes par le drainage, formation d'abcès et guérison après huit mois de traitement.

L'examen bactériologique des masses obtenues par le drainage démontra l'existence du staphylocoque doré.

Comme je le disais plus haut, ces deux cas présentent une grande analogie, et la seule différence qui existe c'est que, pour mon malade, la guérison survint sans formation de séquestres et sans opération comme pour celui du professeur Kocher. Quant à l'opinion émise, à propos du caractère syphilitique de mon cas, je dois dire qu'il est parfaitement d'accord avec celle d'Esmarch, qui, au Congrès des Chirurgiens allemands, en 1895, compta tous les cas de sarcomes guéris par les remèdes internes ou une simple opération comme dus à la syphilis. Si dans mon cas la tumeur eût occupé moins d'espace, et si le malade eût consenti à l'opération, je l'aurais sans aucune nécessité et sans profit pour lui estropié pour toute sa vie.

Grâce à la connaissance de ces formes d'ostéomyélite, dans les deux cas suivants j'ai déjà pu mieux m'orienter et plus sûrement poser le diagnostic.

Observation II. — Le sujet, une juive de quatre-vingt-cinq ans, assez forte, assez robuste, tomba, un an auparavant, sur le coude gauche (mars 1898), mais déjà, depuis deux années, elle éprouvait des douleurs et des difficultés à remuer ce coude, lesquelles ont considérablement augmenté après sa contusion qui engendra lentement une tumeur sur la partie interne du pli du coude, sans toutefois occasionner de fièvre. Comme résultat le coude était enflé, fusiforme, les mouvements douloureux et difficiles; à l'opération on sentit sur la face interne un empâtement et une fluctuation éloignée. La tumeur fut incisée quatre mois après son apparition; elle était formée d'un tissu dur, blanc, non vasculaire, comme la chair de poisson, et de

5 à 6 centimètres d'épaisseur, renfermant peu de pus, lequel était aqueux et semblable à celui d'un abcès froid. Au fond nous trouvâmes la surface dénudée du cubitus, dans le périoste duquel s'est developpée la tumeur; sa partie centrale ramollie fut grattée, sans trouver de séquestres, nous fîmes le drainage de la cavité; la guérison fut lente.

Presque une année après l'opération, l'infiltration disparut, la plaie se cicatrisa, sans séquestres, les mouvements du coude et de l'avant-bras restèrent douloureux, le cubitus resta un peu enflé, mais la tumeur disparut complètement; en somme, l'état général était satisfaisant.

Comme grande analogie de ce cas, je citerai ici celui de la clinique du professeur Bobroff, de Moscou (*Osteomyelites ulnae*, n° 895, compte-rendu de 1895-1897), cité aussi par Swentizky. Dans ce dernier cas, il se développa à l'intérieur du cubitus un petit abcès autour duquel l'os et le périoste commencèrent à s'hypertrophier; le processus ne se termina point là, car il avança lentement par couches en détruisant l'os sans produire de séquestres. L'hyperplasie de l'os augmenta jusqu'à ce que l'opération, consistant dans l'ablation radicale du foyer, mît fin à la maladie (Swentizky).

Observation III. — Un petit paysan, âgé de neuf ans, sans aucun antécédent scrofuleux, ni syphilitique, était malade depuis six mois. Une grosse tumeur généralisée du fémur gauche se développa lentement sans fièvre en embrassant tout le fémur jusqu'à ses lignes épiphysaires (comme dans notre premier cas). A son arrivée à l'hôpital, le malade était chétif, exténué, la température s'élevait à 39°. Le fémur était enflé, ayant une forme cylindrique, fusiforme; la tumeur était dure comme du bois, mais, sur sa face antérieure, on ressentait une fluctuation éloignée. Sur la face interne, suivant le parcours du canal fémoral, des abcès et des fistules se sont formées, et les lésions se sont étendues jusqu'à la surface de l'os.

A l'opération, je menai une longue incision sur la face antérieure du fémur, ce qui découvrit, sous la couche bien amincie des muscles, une infiltration d'une épaisseur de 4 à 6 centimètres, de la dureté du bois constituée par le périoste hypertrophié et enveloppant complètement l'os; entre l'os et l'infiltration se trouvait une cavité remplie de pus aqueux, nauséabond; l'infiltration était formée d'un tissu fibreux sans vaisseaux, de couleur gris blanc, dur, épais (semblable à la chair de poisson); l'inspection des préparations microscopiques nous démontra que ce tissu avait été infiltré par des leucocytes. Le fémur était rongé, nécrotique; toute la diaphyse se présentait comme un grand séquestre autour duquel seulement elle occupait une petite surface; nous remarquâmes la formation de la capsule séquestrale, mais elle fut très faible, friable et poreuse. La cavité osseuse, ouverte à la gouge, contenait un liquide nauséabond, de couleur rouge orange, ressemblant au pus liquide, dans lequel flottaient des gouttes graisseuses; la moelle osseuse s'était ramollie.

La cavité osseuse et les fistules furent nettoyées à la cuiller tranchante;

toute la diaphyse ne fut point enlevée, mais au contraire laissée en place, dans l'espoir que sa présence faciliterait la nouvelle formation de la capsule séquestrale.

Le lendemain, le pansement, mouillé par le pus, fut renouvelé. Dans le cours de la maladie, la fièvre cessa, l'appétit et l'état du malade s'améliorèrent, l'infiltration du fémur diminua, mais lentement; il nous fut impossible d'observer la néo-formation de la capsule séquestrale. Après un séjour de cent cinquante-deux jours à l'hôpital, notre sujet sortit non complètement guéri et depuis nous n'avons point su ce qu'il est devenu.

Ce cas a une grande analogie avec le septième du professeur Kocher et le troisième du Dr Swentizky.

Celui du professeur Kocher concerne une malade de vingt-deux ans, chez laquelle il se développa dans l'espace de six mois une tumeur du fémur gauche, tout à fait identique au cas précédent et enveloppant totalement le fémur; à l'opération la majeure partie de cette tumeur présentait une tuméfaction des muscles, dont les vaisseaux, dans la préparation microscopique, parurent atrophiés, pâles et comprimés par une masse dure, compacte, composant spécialement la tumeur. Après l'ablation du périoste, il s'écoula une masse rappelant le pus; l'os était rugueux, épais; dans sa cavité, il se trouvait un séquestre de 10 centimètres que l'on retira en le morcelant: absence de fièvre, guérison complète, la circonférence du fémur traité ne dépassait que d'un centimètre celle du fémur sain. Les mouvements du genou restèrent un peu gênés, mais la malade ne boitait pas, ne souffrait nullement de rester debout et marchait sans le secours d'aucun appui. A l'examen bactériologique, on trouva (le troisième jour) le staphylocoque blanc.

Dans le cas de Swentizky (de la cliniqne du prof. Bobroff), l'auteur parle d'un sujet âgé de trente-six ans, chez lequel un an avant l'opération toute l'extrémité inférieure gauche enfla; le malade était constamment fiévreux et ressentait des douleurs au fémur; celles-ci cessèrent, mais la tumeur ne diminua pas. Après six ou sept mois de traitement, il se forma à la partie supérieure du fémur une fistule, après quoi la tumeur devint plus molle. A l'exploration, on remarqua que la tumeur était très dure, tout à fait concentrique par rapport à l'os, dont elle occupait les deux tiers inférieurs. En débridant et en grattant le trajet fistuleux, on vit que l'os n'était point dénudé. La guérison avança assez rapidement, mais déjà, trois semaines après l'opération, on remarqua la tuméfaction de la partie supérieure du fémur, surtout aux abords de l'extenseur moyen de cet os, où il existait des tuméfactions adhérentes. En opérant, on constata que l'os et les vaisseaux étaient entièrement entourés d'un tissu nouvellement formé, d'une grande dureté, qui avait déplacé l'artère fémorale.

Pendant le cours de la maladie, les incisions se cicatrisèrent, mais le trajet fistuleux sécrétait du pus, et la sonde, introduite dans ce trajet, nous permit de sentir la dénudation de l'os, et sous une légère pressionelle pénétra dans ce dernier. Le patient quitta l'hôpital au commencement de l'été

et il lui fut proposé de revenir à l'automne pour faire une séquestrotomie.

L'analyse microscopique de plusieurs morceaux, pris dans différentes places de la tumeur, démontra qu'elle était formée par du tissu conjonctif plus vieux dans les couches superficielles et plus jeune dans les couches profondes; ce tissu, très riche en cellules épithélioïdes, fibro-plastiques, en nouveaux vaisseaux, était *exactement semblable au sarcome*. Dans le pus, l'on trouva le staphylococcus pyogenes aureus et, dans les espaces des tissus du trajet fistuleux, une certaine quantité de coccus.

Dans cette notice, n'ayant point pour but de rassembler tous les cas et de présenter leur statistique, je me bornerai seulement à ces exemples, qui offrent une bien grande analogie avec mes cas personnels cités plus haut, dans l'ordre de nos observations. C'est-à-dire qu'au commencement nous nous sommes trouvé en face d'un cas tout à fait obscur, difficile à diagnostiquer et ayant toutes les apparences du sarcome; le second fut déjà moins obscur et le troisième tout à fait clair. Naturellement, dans le premier cas, où il n'y a pas eu d'opération, le diagnostic n'a pas été posé, d'autant plus que, comme nous l'avons vu plus haut dans le cas analogue du professeur Kocher, un anatomo-pathologiste aussi renommé que le professeur Langhans se prononça durant l'opération pour le sarcome. Le seul moyen de diagnostiquer dans de pareilles situations (comme l'indiquent Kocher et Swentizky) est d'inciser la tumeur et de rechercher le foyer nécrotique, comme nous l'avons fait nous-même dans les cas que nous avons rencontrés.

Et maintenant, si nous comparons tous les cas que nous venons d'énumérer avec les ostéomyélites typiques aiguës, et si nous nous rappelons que leur cause unique est le même staphylocoque, nous nous demanderons comment il se peut faire, que cet unique microbe provoque des symptômes si différents et des formes si variées de maladies.

Je crois que l'explication de Kocher, fondée sur l'action mutuelle des staphylocoques et de la vitalité des tissus attaqués (resp. phagocytose), sera la plus rationnelle et la plus en accord avec l'effet clinique. Si les conditions ne sont point favorables pour le développement des staphylocoques dont la virulence est faible, alors nous nous trouverons en présence de formes moins intensives de la maladie, qui nous rappelleront le diagnostic si fréquemment employé de « rhumatisme ».

(Rappelons ici que le professeur Sahli a été le premier à trouver, dans un cas grave de rhumatisme aigu, des staphylocoques). Si la phagocytose est plus énergique, grâce à une forte virulence des staphylocoques, il se formera des formes proliférantes et des tumeurs

qui disparaîtront après. Et finalement une action très intensive des staphylocoques produira la nécrose des tissus et la formation de foyers granuleux dans l'os, autour desquels il se produira une inflammation réactionnelle, vasculaire, sclérogène, très prononcée dans l'os et dans le périoste. Mais, comme il est impossible de constater directement la nécrose, on peut ne voir qu'une simple néoformation des tissus, une tumeur qui, grâce à la place où elle se développera, ressemblera ou à un sarcome périostal ou à un sarcome myélogène, et ce ne sera point le diagnostic microscopique qui nous indiquera l'erreur, mais seulement l'analyse bactériologique.

« En nous souvenant d'un cas », dit Kocher, « où une tumeur reconnue comme un sarcome de la diaphyse du tibia fut parfaitement guérie par un charlatan, en employant des médicaments internes, je ne puis douter qu'une grande partie des beaux résultats du traitement, décrit même par des observateurs compétents, du sarcome osseux myélogène par simples incisions et grattages, n'est fondé que sur des fautes de diagnostic. » Pour prouver que ces formes purement chroniques se rencontrent quelquefois, il affirme que depuis quelques années, il en a vu plus de 60 cas.

Dans le cours de huit années (1892-1899), j'ai opéré plus de 60 sujets atteints d'ostéomyélite des os longs, dans notre hôpital (et il m'a été de plus permis d'en observer une quantité beaucoup plus grande), c'est-à-dire que nos trois cas représentent une proportion de 5 p. 100, mais il ne faut pas oublier qu'ils furent tous diagnostiqués pendant le cours de ces deux dernières années et qu'il serait très difficile de dire combien auparavant il nous en est échappé par suite de l'ignorance en de telles lésions.

Si cette petite notice permet à mes collègues de pouvoir mieux s'orienter dans de pareilles circonstances, j'aurai atteint le but que je me suis proposé et je serai pleinement satisfait.

Index bibliographique.

Professeur Dr Th. Kocher et professeur Dr E. Tavel. *Vorlesungen über chirurgische Infections Krankheiten*, erster Theil.

V. Esmarch. *Die diagnose der Syphilome. Wie lassen sich die syphilitischen Sarcome und Lymphome anatomisch und klinisch von anderen Sarcomen und Lymphomen uterscheiden?* Bericht der XXIV Kongress der Deutsch. Gesellschaft fur Chirurgie, 1895.

Compte-rendu de la clinique chirurgicale de l'Université de Moscou, du prof. A. Bobroff, pour les années 1875-97 (en russe).

Swentitzki. *Sur les formes atypiques des ostéomyélites. La chirurgie* (russe), 1897, vol. II.

COMPRESSION DU PÉDICULE D'UN REIN MOBILE

PAR

UNE VÉSICULE BILIAIRE LITHIASIQUE ET DISTENDUE

NÉPHROPEXIE — CHOLÉCYSTOSTOMIE — GUÉRISON

Par E. REYMOND.

Les quelques recherches bibliographiques que nous avons faites ne nous ont pas permis de découvrir de cas exactement analogue à celui que nous allons rapporter. Ce n'est pas toutefois que les lésions de la vésicule et du rein n'aient été souvent rapprochées, soit dans le but d'étudier les symptômes propres à chaque affection et permettant de les distinguer, soit parce que les lésions rénales et vésiculaires se rencontraient chez le même sujet. Hanot étudie la question du diagnostic dans un travail spécial [1]. L'erreur est peut-être moins commune qu'on ne l'a dit. La vésicule distendue détermine une tumeur qui, grâce à sa forme, sa consistance et surtout sa situation relativement superficielle, ne peut que rarement être confondue avec une tumeur rénale.

Parmi les 83 observations groupées par MM. Terrier et M. Baudouin [2] dans leur travail sur l'hydronéphrose intermittente, nous ne trouvons que quatre cas où on ait confondu cette affection avec la lithiase biliaire. Trois fois (Zawisza et Oppenheimer) les douleurs du rein avaient été prises pour des coliques hépatiques, et la tumeur rénale pour une dilatation de la vésicule; mais l'erreur fut cliniquement rectifiée. Dans un cas de Fürbringer [3], celui-ci s'appuyait surtout, pour faire à tort le diagnostic de distension vésiculaire, sur ce que le côlon transverse ne semblait pas interposé entre la tumeur

1. Hanot. *Diagnostic différentiel entre la dilatation de la vésicule lithiasique et l'hydronéphrose droite* (*Annales gén. urin.*, mai 1895, p. 438).
2. Terrier et M. Baudouin. *De l'hydronéphrose intermittente* (*Revue de Chirurgie*, 1891, t. XI, p. 719, 835 et 1055); et tiré à part.
3. Fürbringer. *Berliner klinische Wochenschrift*, 12 novembre 1888, n° 46, p. 935, observ. III.

et la paroi abdominale antérieure. Or, l'autopsie permit de découvrir qu'il s'agissait d'une hydronéphrose, mais que celle-ci était située au-dessous du lobe droit du foie et avait déplacé le côlon sur la ligne médiane, tout en lui restant accolée.

M. Tuffier[1] a eu l'occasion d'opérer une vésicule grosse comme une tête de fœtus, contenant un liquide transparent et 22 calculs biliaires, vésicule qui avait été prise auparavant pour un rein mobile et traitée en vain par le port d'une ceinture.

M. Michaut[2] cite un cas de dilatation de la vésicule simulant « une tumeur du rein en avant duquel elle se trouvait située ». M. A. Broca[3] fournit aussi une observation dans laquelle la vésicule ressemblait à un rein mobile.

Si, en pareil cas, le diagnostic est délicat entre l'hydronéphrose et la distension vésiculaire, il l'est bien davantage, alors que les deux affections coïncident, comme dans l'observation suivante :

Mme J. C..., âgée de trente-huit ans, entre le 3 décembre 1899 à l'hôpital de Sèvres. Ses antécédents héréditaires n'offrent rien d'intéressant au sujet de sa ptose rénale et de sa lithiase biliaire.

Elle-même avait été bien portante durant son enfance, se souvenant seulement d'assez vives douleurs parfois après les repas.

Réglée à seize ans, elle a un premier enfant à l'âge de vingt-trois ans; l'accouchement est fait à l'aide du forceps, elle a cinq enfants, dont deux sont vivants.

Il y a deux ans elle fait un avortement tubaire et est opérée par M. Routier; trois mois après, ses règles reviennent et elle reste bien portante jusqu'en septembre dernier.

A ce moment, elle est prise d'assez *vives douleurs* dans le flanc droit; à la suite d'une grande fatigue, ces douleurs deviennent intolérables et durant huit jours elle garde le lit; mais son état s'aggrave et elle entre à l'hôpital.

Alors que nous la voyons, l'aspect de la malade est inquiétant : *elle a 39°*, un pouls irrégulier, un facies grippé, mais *pas trace d'ictère*. Elle ne peut supporter aucun aliment et vomit à tout instant; elle n'a uriné que peu depuis plusieurs jours : ses urines sont claires et ne contiennent pas d'albumine.

La malade ne cesse de souffrir; *les douleurs* prennent par instants un caractère plus aigu. Elles siègent dans l'hypochondre et le flanc droits, mais se traduisent parfois par des élancements qui, d'une part, descendent le long

1. Tuffier. *Lithiase de la vésicule biliaire et cholécystostomie* (*Diagnostic et statistique opératoire*). Société de Chir, 18 mars 1896, p. 245.
2. Michaux. *Discussion sur la lithiase de la vésicule biliaire*. Société de chir. 5 mai 1896, p. 359.
3. A. Broca, *id.*, p. 366.

du trajet de l'uretère, d'autre part, remontent jusque dans l'épaule droite

Le ventre est ballonné et d'une sensibilité telle que l'exploration en est difficile. Toutefois nous constatons un certain nombre de *symptômes physiques* dont les uns paraissent se rapporter à la vésicule biliaire et les autres au rein droit.

Au niveau de la vésicule, on limite par le palper une tumeur dure, irrégulière, paraissant peu profonde. La percussion donne à ce niveau une matité bien nette, continue avec celle du foie. Palper et percussion permettent de limiter ainsi la tumeur; en bas elle descend à deux travers de doigt au-dessous d'une horizontale passant par l'ombilic. En dedans elle va jusqu'à la ligne médiane; en dehors ses limites sont moins précises.

La tumeur a une *forme* de poire à grosse extrémité inférieure. Elle paraît *se déplacer* pendant les mouvements respiratoires, mais ce déplacement est peu accentué, étant donné que la malade a la respiration courte et pénible. Le bord inférieur du foie paraît légèrement abaissé.

La main qui dépasse en dehors et en bas les limites de cette tumeur tombe sur une *seconde masse* de consistance plus homogène, paraissant située en arrière de la première et la débordant en dehors et en bas. Si l'on met une main dans la région lombaire et l'autre sur la paroi abdominale antérieure, on apprécie assez aisément les limites de cette tumeur, ayant la forme d'un rein très augmenté de volume et dépassant en bas la crête iliaque.

Le ballottement rénal permet non seulement de déplacer cette tumeur postérieure, mais il est très nettement transmis à la tumeur antérieure sous-costale.

Ajoutons du reste, que rien, au cours de cet examen, ne nous permit de croire qu'il s'agissait de deux tumeurs indépendantes, les deux masses ne se déplaçant pas l'une sans l'autre et donnant l'impression d'une tumeur bilobée.

Diagnostic. — La tumeur sentie en avant, au-dessous des fausses côtes, nous fit penser de suite à une vésicule distendue, mais l'absence d'ictère, d'antécédents de lithiase, la forme du rein si nettement perçue dans le flanc droit, son ballottement, les caractères de douleur rappelant surtout celles des coliques néphrétiques, les phénomènes d'oligurie enfin, étaient en faveur d'une distension rénale. La température pouvait, d'autre part, faire penser que le contenu du rein était infecté, et l'état de la malade commandait une intervention immédiate.

Néphropexie. — La malade fut opérée avec l'aide de MM. les docteurs Bourgeois et Deletré. Une incision lombaire nous permit de découvrir le rein presque doublé de volume et présentant une coloration foncée anormale.

La main glisse au-devant du rein dans la direction du bassinet, rencontre une masse d'une dureté inégale, se moulant sur la face antérieure du rein et sur son hile, correspondant à la tumeur abdominale antérieure et donnant de suite l'impression d'une vésicule distendue par du liquide et des calculs.

Le péritoine n'était aucunement adhérent à la face antérieure du rein, mais c'était avec peine que le doigt s'introduisait entre le rein et la vésicule pour explorer la face postérieure de celle-ci.

Le rein fut dégagé, puis remis en place et fixé à la dernière côte.

L'exploration de la vésicule fut dès lors plus facile; toutefois il nous sembla que toute intervention faite par cette voie devait être pénible; la vésicule restait assez éloignée, on ne la sentait qu'au bout du doigt; il eût été impossible de l'amener dans la plaie, comme par exemple dans le cas signalé par M. Lejars[1]; son ouverture au fond de ce puits eût été d'autant plus dangereuse que son contenu avait chance d'être septique, étant donné la température élevée de la malade.

N'étant pas préparés à pratiquer immédiatement une laparotomie, nous nous contentâmes de fixer le rein à la paroi et de refermer celle-ci, laissant un drain derrière la vésicule.

Ce retard dans l'intervention sur la vésicule nous permit de constater que les symptômes fonctionnels présentés par la malade correspondaient bien au déplacement du rein. Les douleurs, en effet, cessèrent pour ne plus se reproduire; la malade dès le soir, urinait abondamment, la température descendait à 38°.

Le rein reprenait rapidement son volume normal; le drain et les crins étaient enlevés au bout du 7e jour.

La *cholécystostomie* est pratiquée sept jours après la néphropexie. Une incision est faite à droite, le long du bord externe du muscle grand droit, au-dessous des fausses côtes; nous trouvons la vésicule très distendue, adhérente aux parties voisines; ces adhérences sont toutefois faciles à détacher.

La vésicule est ponctionnée; il s'écoule environ 60 grammes d'un liquide purulent, de teinte foncée. La vésicule, libérée de ses adhérences et attirée en dehors de l'abdomen, est incisée de haut en bas; nous en retirons quatre calculs, dont un ayant la forme d'un œuf, 4 centimètres de longueur et 3 centimètres d'épaisseur; le canal cystique et le cholédoque ne paraissent pas contenir de calculs.

La vésicule a une paroi qui, par places, est d'une épaisseur extrême, mesurant au moins un centimètre; elle est plus mince en d'autres points, en particulier sur la face postérieure. Nous constatons même que sur cette face la vésicule s'est rompue au niveau d'adhérences dont nous l'avons libérée. Cette déchirure est fermée par un surjet.

La vésicule est en partie refermée, l'orifice laissé ouvert est abouché à la paroi abdominale, les surfaces péritonéales adossées par un surjet circulaire et la muqueuse de la vésicule suturée à la peau.

A partir de l'opération l'état de la malade ne cesse d'être excellent; la température est normale dès le lendemain; elle se maintient à 37° à partir de ce moment.

Pendant trois semaines nous laissons la vésicule ouverte; l'orifice n'a aucune tendance à se refermer, mais la bile a repris peu à peu les caractères de la bile normale.

1. Lajars. *Cholecystortomie par voie lombaire.* Société de chir., 23 février 1898, p. 185.

Fermeture de la vésicule. — Nous pratiquons une incision circulaire au niveau de la commissure muco-cutanée et suturons ensemble, d'une part, les lèvres de la vésicule, d'autre part, celles de la plaie cutanée. La malade sort trois jours après de l'hôpital.

Depuis lors, elle n'a cessé de se bien porter; elle ne souffre plus, a repris de l'appétit et a engraissé.

Examen bactériologique. — La bile prise dans une pipette au cours de l'intervention, a été directement examinée au microscope et ensemencée.

L'examen direct révèle la présence d'un nombre considérable de bactéries si courtes que nous avions cru tout d'abord être en présence de cocci; mais les ensemencements donnent une culture de *bacterium coli* à l'état de pureté.

En résumé, les symptômes présentés par cette malade étaient dus les uns au rein et les autres à la vésicule. Les symptômes généraux dépendent, en partie du moins, de l'infection de la vésicule; ils persistent tant qu'elle n'est pas ouverte. Les symptômes fonctionnels, *douleur et oligurie*, revenaient au rein; ils disparaissent dès que celui-ci a repris sa situation normale. Quant aux symptômes physiques, ils se rapportent aux deux affections et nous insistons encore sur ce fait que les deux tumeurs ne paraissaient en faire qu'une seule et ne se déplaçaient pas l'une sur l'autre.

Il serait intéressant de chercher si des cas semblables sont aussi exceptionnels qu'on serait tout d'abord tenté de le croire. Hanot [1] faisait remarquer qu'au cours de l'hydronéphrose peuvent se présenter des symptômes hépatiques tels que l'ictère; il en cherchait la cause et avait tendance à invoquer un état général, mais il ne parle pas de la coexistence possible de l'hydronéphrose et de la lithiase vésiculaire.

Celle-ci a été cependant constatée voilà bien longtemps : Tulpius [2], qui publia la première observation d'hydronéphrose intermittente, mentionne qu'au cours de l'autopsie on trouva des calculs dans la vésicule biliaire.

Tischendorff [3] a trouvé un rein mobile adhérant à une vésicule biliaire calculeuse. La cholécystectomie fut pratiquée, puis le rein fut fixé aux dernières côtes, par la voie abdominale.

C'est à propos d'une malade chez laquelle coexistaient l'hydronéphrose et la lithiase de la vésicule que M. Tuffier [4] conçut l'idée de

1. Hanot. *Loc. cit.*
2. Nicolai Tulpii. *Amstelredamensis observationes medicæ.* Editio nova. Amsterdam, 1675, chap. XLIII, liv. II, p. 163. Traduit *in* Terrier et M. Baudouin *loc., cit.*, p. 13.
3. Tischendorff, *in* Calot, thèse de Paris, 1890, p. 202.
4. Tuffier. *Néphropexie et Cholédochotomie dans la même séance.* Soc. de Chir., 15 mai 1895, p. 389.

la cholédochotomie lombaire. « Je pratique, dit-il, mon incision lombaire, pour arriver sur le rein droit, qui est le siège d'une hydronéphrose au début; je fais la néphrorraphie suivant la méthode habituelle, mais en explorant la masse qui restait entre mon doigt enfoncé dans la région lombaire et ma main appliquée sur la paroi abdominale, je rencontre une tumeur indépendante du rein, mobile dans les mouvements respiratoires, formée par une série de calculs. Je ferme la plaie lombaire et je pratique une nouvelle incision verticale pour aborder la vésicule biliaire. »

M. Schwartz[1], dans une importante communication, rappelle deux observations de Morris[2], dans lesquelles coexistaient les affections rénale et cystique. Lui-même eut l'occasion d'observer un cas d'autant plus remarquable que la vésicule biliaire, pleine de liquide et de calculs, était adhérente à la face antérieure du rein qu'elle suivait dans ses mouvements, grâce à la longueur de son pédicule.

Sans rien préjuger de la fréquence des cas analogues, on est en droit de se demander si le diagnostic ne pourrait parfois rester incomplet, même après une intervention? Dans le cas que nous rapportons, si au lieu d'inciser d'abord la région lombaire, nous avions de suite localisé l'intervention à la vésicule, il n'est pas certain que la lésion rénale n'eût pas passé inaperçue.

Reste à savoir si en pareil cas il y a seulement coïncidence de lésions rénales et vésiculaires, ou si l'une est la cause de l'autre. Il est bon à ce propos, de distinguer les cas où la distension de la vésicule coexiste avec un rein mobile, mais de volume normal, de ceux où il n'y a pas seulement rein mobile, mais rein augmenté de volume.

M. Schwartz[3] rappelle que l'influence réciproque du déplacement rénal et de la vésiculite a déjà été diversement interprétée. Pour M. Potain, c'est la lithiase vésiculaire qui provoquerait un déplacement en antéversion du rein. Pour Roux (de Lausanne), le déplacement du rein serait primitif; il exercerait des tractions sur le canal cystique, par l'intermédiaire du bord droit du ligament hépato-duodénal; il gênerait le cours de la bile et favoriserait la formation des calculs.

Chacune de ces hypothèses peut paraître vraisemblable, mais d'autre part, le rein mobile est assez fréquent pour qu'il puisse coexister avec une lithiase vésiculaire, sans qu'il faille en déduire que l'une des affections est la cause de l'autre.

1. Schwartz. *Suite de la discussion sur la lithiase biliaire.* Soc. de Chir., 13 mai 1896, p. 379.
2. Morris. *British Med. Journal*, 1895, p. 238.
3. Schwartz. *Loc. citato*, p. 381.

Il n'en est pas tout à fait de même en ce qui est de la coexistence de l'hydronéphrose et de la vésicule lithiasique. Ici encore on peut supposer que le rein est distendu parce qu'il est déplacé. Toutefois il nous est impossible, après avoir constaté de quelle façon la vésicule distendue appuyait sur le pédicule rénal, de ne pas attribuer à cette compression le développement de l'hydronéphrose.

Nous disons hydronéphrose, parce qu'il est aujourd'hui couramment admis que tout rein mobile qui devient brusquement gros et douloureux est le siège d'une rétention d'urine. Ce n'est toutefois là bien souvent qu'une hypothèse. Pour en rester à notre observation, il est certain que la compression exercée par le vésicule portait non seulement sur l'extrémité supérieure de l'uretère, mais encore sur les vaisseaux du hile. Or, pourquoi ne se produirait-il pas alors le même phénomène qu'au niveau de tout pédicule vasculaire tordu ou comprimé? La compression ayant une action moins facile sur les artères que sur les veines, laisse entrer le sang dans le viscère, mais l'empêche de sortir, d'où congestion et stase veineuse; on sait à quelles violentes douleurs donne lieu ce processus, quel que soit l'organe intéressé. Ce qui nous porte encore à soulever cette hypothèse à propos de notre observation c'est, d'une part, la coloration présentée par le rein, d'autre part, la diminution de l'organe qui s'est faite graduellement, au lieu de se produire brusquement au cours de l'opération.

DES ENDOTHÉLIOMES DES OS

Par le Dr Léon THÉVENOT,
Moniteur à la Clinique chirurgicale
de M. le Professeur Antonin PONCET

Sous le nom d'*endothéliomes*, on a désigné les tumeurs qui se développent aux dépens des éléments endothéliaux qui prennent part à la constitution des vaisseaux sanguins ou lymphatiques, ou qui constituent le revêtement interne des cavités séreuses.

Deux conséquences découlent de cette définition : c'est d'abord, la possibilité de rencontrer ces tumeurs sur tous les points de l'organisme qui présentent ces éléments cellulaires; c'est, d'autre part, l'analogie que présenteront ces néoplasmes, quel que soit l'organe sur lequel ils se sont développés.

Reconnus d'abord dans les séreuses (Cruveilhier les étudie sous le nom de tumeurs fibro-plastiques de la dure-mère; Robin, sous celui d'épithéliomes des séreuses), ils ont été signalés ensuite dans la plupart des régions. Chambard (1880) rattache à eux certaines tumeurs primitives des ganglions lymphatiques. Gaucher en observe dans la rate; Monod et Arthaud, dans la rétine; Spiegler, au cuir chevelu. L'œil, avec sa richesse en vaisseaux lymphatiques, et les glandes salivaires paraissent être leurs lieux d'élection.

Les endothéliomes des os sont de connaissance plus récente, et il a semblé, pendant longtemps, que les vaisseaux du tissu osseux avaient le privilège d'être à l'abri de cette affection. C'est que ces tumeurs, étudiées sous des noms divers, étaient confondues soit avec les sarcomes, soit surtout avec les anévrysmes des os, dont l'anatomie pathologique n'avait pas encore établi la nature exacte, et il est souvent difficile, actuellement, en parcourant les observations anciennes, de pouvoir retrouver celles que l'on peut rattacher aux tumeurs que nous étudions.

Peut-être doit-on considérer comme le premier cas longuement décrit celui qui fut rapporté par Gross dans la *Gazette des Hôpitaux* de 1853, et qui fut observé par Pohl à l'hôpital Sainte-Catherine de Moscou.

Il s'agissait d'un homme de quarante-huit ans, dont la cuisse fut amputée pour une tumeur molle, fluctuante, non pulsatile, de l'extrémité inférieure du tibia droit. La tumeur était constituée uniquement par des cellules et des vaisseaux sanguins; elle était limitée par le périoste et du tissu fibreux épaissi. L'intérieur du sac était occupé par des alvéoles extrêmement délicates, cédant à la moindre pression, et communiquant largement entre elles. L'ensemble présentait un mélange rappelant les kystes ordinaires des os, les colonnes charnues et tendineuses du cœur, les tissus utérins.

Cette tumeur est désignée par Pohl et Gross sous le nom de *varices cystiques des os.*

En 1866, observation de Lücke; tumeur du bras chez une femme de quarante ans. En 1868, Kocher observe chez un homme de soixante-six ans une tumeur pulsatile de la région temporale. En 1869, Billroth rapporte un endothéliome du tibia.

Waldeyer, en 1872, étudiant le développement des carcinomes, montre que dans les os, un certain nombre de tumeurs malignes dérivent, non seulement de masses épithéliales préexistantes, mais souvent aussi, de l'endothélium des vaisseaux sanguins et lymphatiques. Il sépare nettement ces tumeurs d'origine endothéliale des sarcomes d'origine conjonctive. Il insiste sur la difficulté que l'on éprouve à faire, dans certains cas, cette différenciation, quand la substance intercellulaire fait à peu près complètement défaut, et que l'on ne peut suivre le début de la néoplasie.

En 1873, Rustizky rapporte l'observation d'un malade porteur de quatre tumeurs osseuses, formées de petites cellules constituant la paroi des vaisseaux.

En 1874, cas de Jaffé : tumeur de l'os iliaque, pulsatile et présentant un souffle; ce qui la fit considérer comme un anévrysme. Électro-puncture, puis extirpation partielle; mort. La tumeur, en relation intime avec la paroi des vaisseaux, présentait, en certains points, de la dégénérescence hyaline. Elle était généralisée aux deux poumons. Les deux observations de Tillmanns, que Jaffé rapporte en même temps, sont relatives à des endothéliomes des parties molles.

Sudhoff (1875), Schweninger (1876) en observent également un cas.

Sous le nom d'*angio-sarcomes*, Kolaczeck, en 1878, étudie longuement des tumeurs des os ou des parties molles, formées par des cellules néoplasiques situées dans les parois des vaisseaux. Il rappelle ce qu'avait dit Virchow, à savoir : que le diagnostic entre le sarcome et l'endothéliome ne peut souvent être fait qu'en voyant l'origine de la tumeur. Il rapporte de nombreuses observations d'angio-sarcomes, parmi lesquels trois cas de tumeurs du maxillaire supérieur. En

1880, dans un mémoire sur 12 cas nouveaux d'angio-sarcome, il décrit un cas de tumeur du tibia.

L'année suivante, Hildebrand, à propos d'un endothéliome de l'humérus, rassemble dans un travail très documenté les cas publiés antérieurement. Il distingue, à côté de la forme alvéolaire, qui est de beaucoup la plus fréquente, une forme tubulaire. Aux tumeurs nées de l'endothéliome vasculaire, il donne le nom d'*endothéliomes*; aux tumeurs nées de l'endothéliome des espaces lymphatiques péri-vasculaires, il réserve le nom d'endothéliomes des espaces lymphatiques, ou mieux de *périthéliomes*, en raison de la disposition des espaces à la périphérie des vaisseaux sanguins, et parce que la première appellation pouvait les faire confondre avec les endothéliomes des séreuses. Il termine, enfin, son étude par quelques considérations sur la nature des anévrysmes de l'os.

Dans le cas de Zahn, 1885, il ne s'agit peut-être pas d'un endothéliome.

En 1893, observation de Driessen.

On a rangé aussi parmi les endothéliomes l'observation publiée par Markwald en 1895, dans les *Archives de Virchow*, et relative à des endothéliomes multiples du squelette. D'après la description de cet auteur, il s'agirait plutôt d'un myélome ou d'un lympho-sarcome.

En 1895 encore, 2 cas sont signalés par Van Duyse : l'un au maxillaire supérieur, l'autre ayant pour point de départ la paroi de l'orbite, déterminant de l'exophtalmie et du glaucome. Malgré l'ablation de la tumeur, le malade mourut sept mois après, de métastases intra-crâniennes : foyers osseux, sans métastases cérébrales ou viscérales. Cette observation très intéressante est, d'ailleurs, accompagnée de photographies microscopiques.

En 1895 enfin, longue étude de Volkmann sur les endothéliomes. Volkmann apporte une observation de tumeur endothéliale du crâne, et la fait suivre d'un cas de Marchand, étudié dans la thèse de Lukowicz (Halle, 1879).

Au Congrès de Chirurgie de 1898, M. le Professeur Poncet rapporte l'histoire d'une petite fille de neuf ans qui présentait une curieuse tumeur du squelette, occupant l'extrémité supérieure du fémur droit et généralisée à la paroi crânienne. L'examen de la tumeur crânienne fait par M. L. Dor, a montré qu'il s'agissait d'un endothéliome osseux. C'est la première observation française relative à cette question. Elle fut le point de départ de la thèse de Gaymard (Lyon, 1898).

Au Congrès de Chirurgie de 1899, Pollosson et Bérard, dans leur rapport sur les tumeurs des os, font à l'endothéliome la place qui

lui convient, étant donné la rareté des observations, comparativement aux autres tumeurs des os.

Gross présente un cas très intéressant de tumeur pulsatile de la rotule, qui fut traitée par la résection; les extrémités osseuses et l'articulation voisine étant saines. Enlevé en février, le néoplasme récidiva rapidement dans le condyle interne du fémur et nécessita l'amputation de la cuisse. Le malade se cachectise lentement, présente un nouveau noyau de récidive dans la région mastoïdienne droite, et meurt, un an environ, après la première intervention. Hoche, qui examina cette tumeur au point de vue microscopique, en fait un angio-sarcome plexiforme d'origine myéloïde. Il rejette l'hypothèse d'un périthéliome parce que, dit-il, « nous avons observé les premières néo-formations néoplasiques dans le reticulum de la moelle, là où il n'existe pas à proprement parler d'adventice et où nous n'avons pu remarquer le processus décrit par Volkmann. » Enfin et surtout, la tumeur renfermait des myéloplaxes.

Au même Congrès encore, Forgue dit avoir observé une tumeur maligne du tibia que l'examen histologique montra être un endothéliome lymphatique.

La dernière observation est celle que M. le Professeur Lannelongue présenta à l'Académie des Sciences, au nom de M. le Professeur P. Berger, en novembre 1899; c'est un endothéliome du type alvéolaire.

Cette observation se trouve *in extenso* dans *la Revue de Chirurgie* de janvier 1900.

A côté de ces travaux originaux, signalons les articles de Klebs (*Allgemeine Pathologie*), de M. A. Poncet (Traité de Chirurgie), de Mauclaire (Traité de Le Dentu et Delbet).

Tous montrent l'existence de tumeurs se développant aux dépens des éléments endothéliaux qui prennent part à la constitution des vaisseaux des os, tumeurs qui, par le fait même, sont très vasculaires, ce qui les a fait confondre soit avec des anévrysmes des os, soit avec des tumeurs sarcomateuses, parties des éléments conjonctifs des os, ou des parois vasculaires. La façon différente dont elles ont été interprétées leur a valu, d'ailleurs, des appellations multiples.

L'analogie des endothéliomes avec les carcinomes leur a valu le nom de *carcinome des os*, de *carcinome endothélial*. Nous ne conserverons pas ce mot de *carcinome*, qui indique l'aspect de la tumeur et non son point de départ cellulaire.

Le nom de *sarcome endothélial* ou de *sarcome carcinamatoïde* cherche à rappeler l'origine et l'allure de l'affection. Le terme de *sarcome plexiforme* indique la disposition des vaisseaux. Nous ver-

rons plus loin pourquoi Kolaczeck les considère comme des angio-sarcomes. Le terme d'*angio-sarcome* pourrait d'ailleurs servir à désigner n'importe quel sarcome, si l'on admet qu'ils ont toujours une origine vasculaire.

Le terme d'*endothéliome*, employé pour la première fois par Golgi en 1869, est plus précis. Il rappelle mieux l'origine de la tumeur, et c'est celui que nous conserverons.

ANATOMIE PATHOLOGIQUE.

Avant de commencer cette étude, rappelons la disposition des vaisseaux sanguins dans l'épaisseur des os. Les capillaires, les fines ramifications des artères et des veines y revêtent, en effet, une disposition un peu spéciale, analogue à celle qu'ils présentent dans d'autres organes, le cerveau par exemple, et qui nous permettra de comprendre les diverses formes d'endothéliomes que nous pourrons rencontrer.

La tunique interne est formée de cellules endothéliales plates, très minces, assez grandes parfois pour se recourber sur elles-mêmes, et souder deux de leurs bords, formant ainsi un cercle complet. Ces cellules constituent une paroi continue, laissant seulement parfois, entre elles, les petits intervalles, désignés sous le nom de *stomates* et de *stigmates d'Arnold*. Elles reposent ordinairement, mais pourtant, d'une façon non constante, sur une membrane vitrée qui paraît être produite par elles.

En dehors, se continuant sur tout le trajet des vaisseaux, capillaires, artères ou veines, se trouve un tissu conjonctif lâche, les reliant aux organes voisins, et qui affecte dans les os une disposition spéciale.

On observe normalement, appliquées contre la paroi du vaisseau, des cellules fusiformes ou étoilées, qui constituent, autour de lui, une véritable gaine, périthéliome d'Eberth, gaine périvasculaire de Robin et de His, ou encore gaine lymphatique, car l'espace qui les sépare du capillaire est rempli de lymphe. L'existence de cette couche, signalée, pour la première fois autour des capillaires par Ivanoff, a été l'objet de nombreuses controverses. Elle ne serait pas spéciale aux capillaires, elle suivrait toujours les petits vaisseaux, aussi bien dans le tissu conjonctif lâche, dans les muscles, que dans les os, et ceci nous explique l'analogie intime que présenteront entre eux tous les endothéliomes, quel que soit le point de l'organisme sur lequel ils se sont développés.

L'existence de ces gaines a été admise par His, Golgi, Anel Key,

Budge, qui dans les *Archives* de Max Schultze, 1887, démontre leur existence en dedans de la couche des ostéoblastes, qui les sépare de la paroi canaliculaire. Il aurait pu d'ailleurs injecter ces espaces avec des injections colorées, tandis que les auteurs précédents, ainsi que Rauber, avaient dû se borner à les signaler ainsi que leur revêtement endothélial.

De même encore Retzius, Riedel, Schwabe admettent cette existence. M. Testut (Thèse d'agrégation), reconnaissant avec Budge que les cellules épithéliales sont dans le canal et non tout près, et qu'elles sont différentes des médullocelles qui n'existent plus dans les canaux de Havers en dehors de la période d'accroissement des os, admet avec cet auteur que le système lymphatique est intimement confondu avec l'os, tandis que les vaisseaux sanguins ne se trouvent en relation avec lui que par l'intermédiaire des lymphatiques, au milieu desquels ils sont plongés.

Par contre, Langer, Kolaczeck qui dit n'avoir pu les injecter, nient leur existence. Pour ces auteurs, il s'agit simplement, à ce niveau, d'éléments conjonctifs, formant des mailles assez lâches dans lesquelles la lymphe pourra circuler facilement. Il n'y a pas d'éléments endothéliaux.

Von Recklinghausen croit qu'il s'agit de deux vaisseaux lymphatiques accolés à l'artère. Contrairement à ces derniers auteurs, et nous basant sur les travaux précédents, nous admettons l'existence des gaines péri-vasculaires lymphatiques, qui représentent le système lymphatique des os. Il y a donc, dans les canaux de Havers, deux groupes de cellules endothéliales : celles qui constituent l'endothéliome, la paroi interne des vaisseaux sanguins (capillaires, ramifications ultimes des veines ou des artères), et celles qui constituent l'endothéliome de la gaine lymphatique. Nous pouvons ainsi préjuger déjà d'une double origine des cellules endothéliales.

Toutes les parties du squelette peuvent être le siège d'endothéliomes. On a observé ces tumeurs sur le frontal, le pariétal, le temporal, les os iliaques, le fémur, le tibia, l'humérus, sur les vertèbres enfin. C'est dire qu'elles peuvent intéresser n'importe quelle variété d'os, qu'il soit long, court ou plat. Par contre, elles paraissent se développer plutôt dans le tissu spongieux. Dans les os longs, elles occupent les extrémités de l'os; dans un seul cas, observé par Lücke, la tumeur siégeait à la partie moyenne du bras. Dans les os plats, il est difficile de voir si le néoplasme a pris naissance dans les lames compactes superficielles, ou dans la masse spongieuse centrale, l'os étant d'ordinaire complètement envahi au moment de l'intervention.

Remarquons que les endothéliomes des os sont plus fréquents à la tête qu'aux membres. Il en est de même des endothéliomes des parties molles (pour ces derniers cette particularité est due à leur siège fréquent dans le globe oculaire, les glandes salivaires et lacrymales). La région orbitaire paraît être pour eux un lieu de prédilection. On connaît la fréquence relative des sarcomes pulsatiles de l'orbite qui, après avoir déterminé de l'exophtalmie et les signes d'une tumeur pulsatile intra-orbitaire, apparaissent à l'extérieur, dans le grand angle de l'œil.

Nous retrouvons ces symptômes dans l'endothéliome observé par Van Duyse, et l'on est en droit de penser que le plus grand nombre de ces prétendus sarcomes ne sont que des endothéliomes. Nous avons dans ce but recherché les différentes observations de sarcomes pulsatiles de l'orbite qui peuvent exister dans la littérature médicale. La lecture de ces observations ne permet pas d'affirmer la nature de ces tumeurs. Seuls, les cas de Hulcke, 1873, et de Berger (rapporté dans la thèse de Dufail, Paris, 1882) s'y rapportent probablement. Il est nécessaire de rechercher toujours exactement le point de départ du néoplasme, car à côté des endothéliomes de la paroi osseuse de l'orbite, on trouve des endothéliomes du globe oculaire, et surtout des endothéliomes développés dans le tissu cellulo-graisseux rétro-oculaire, et séparés du tissu osseux par une mince couche de tissu cellulaire, simulant ainsi un endothéliome de l'os. Quoi qu'il en soit, c'est là un point intéressant à étudier.

Dans quelques cas, on a pu observer la coexistence de plusieurs tumeurs (A. et L. Poncet : fémur et crâne; Sudhof : 7e vertèbre dorsale, 7e côte, vertèbres sacrées, fémurs).

Ces tumeurs, de forme variable, sont tantôt appendues à l'os et grossièrement pédiculées, tantôt sphériques, comprises dans l'intérieur de son tissu, qu'elles évident. Elles déterminent alors une tuméfaction fusiforme de l'os. Elles sont ordinairement de petit volume : le plus souvent elles ont les dimensions d'une orange, mais quelquefois elles peuvent acquérir un volume énorme. C'est ainsi qu'Hildebrand avait observé un endothéliome qui avait la grosseur de la tête d'un enfant nouveau-né. Chez la petite malade de la clinique, qui était porteur d'un endothéliome de l'extrémité supérieure du fémur droit et de la paroi crânienne, la tumeur du crâne avait atteint un volume considérable. Lorsque l'enfant mourut (janvier 1900), il égalait au moins celui de la tête; sa circonférence était, en effet, de 0,62. La circonférence de la tumeur de la cuisse était de 0,59 (Mensurations prises par le Dr Brillat. Savarin, de Belley.)

Leur surface est très irrégulière, bosselée. Leur consistance est

variable suivant les points que l'on considère, les uns étant mous et fluctuants, réductibles, les autres, au contraire, ayant une consistance osseuse. Il ne s'agit, cependant, pas de formations osseuses dans leur intérieur. Partout nous ne trouvons que des parties molles, mais par endroits, le néoplasme présente des cavités kystiques plus ou moins grandes, le reste étant formé d'une masse plutôt charnue. Ces différences tiennent d'ailleurs simplement à des degrés d'évolution plus ou moins avancés.

La tumeur est ordinairement encapsulée. Tantôt, encore renfermée dans l'os, elle est recouverte par des lamelles osseuses refoulées, qui lui forment une coque complète. Plus souvent, celles-ci se sont résorbées, et nous voyons passer au devant de la tumeur un périoste épaissi, irrité par places et ayant formé de l'os nouveau.

Parfois le périoste distendu ne forme plus qu'une mince lamelle conjonctive, que doublent les muscles voisins, atrophiés, refoulés, et atteints de dégénérescence graisseuse. Dans quelques cas plus rares enfin, la capsule s'est rompue sur certains points.

Débarrassée des parties molles qui la recouvre, la masse nous présente à travers sa capsule une couleur rougeâtre, rappelant celle du tissu musculaire dont elle a, du reste, la consistance. A sa surface rampent des vaisseaux nombreux et dilatés, qui pénètrent ensuite dans son épaisseur, pour s'y perdre rapidement.

La coupe du néoplasme est facile à pratiquer, car nous ne trouvons pas, dans son intérieur, de formation osseuse. Cette absence complète de lamelles osseuses est même un signe important. Dans ses parties denses, la surface de section se montre criblée de petits orifices; ils représentent les orifices des nombreux vaisseaux qui sillonnent le néoplasme.

Ailleurs, ordinairement au centre de la tumeur, sont de véritables cavités, qui peuvent atteindre le volume d'un œuf, et que quelques auteurs ont considéré comme des espaces creusés, au milieu des cellules, par du sang qui aurait produit, en s'échappant des vaisseaux, une collection intra-néoplasique. Ils semblent plutôt appartenir au système circulatoire lui-même, et leur mode de formation paraît être le suivant : les vaisseaux atteints se dilatent, et les cloisons qui les séparent deviennent de plus en plus minces. Elles arrivent ainsi, peu à peu, à des dimensions très restreintes, puis la cloison se rompt, et les deux cavités voisines n'en forment plus qu'une seule. Ainsi ces cavités se forment par ouverture des vaisseaux les uns dans les autres, et non par hémorragies au milieu des cellules néoplasiques.

Le volume de ces cavités nous explique les souffles, les pulsations,

la réductibilité de la tumeur. D'autre part, si les cavités se sont ouvertes successivement les unes dans les autres, de façon à former une poche unique, encapsulée, nous aurons devant nous les signes fonctionnels et l'aspect microscopique d'un anévrysme.

L'examen microscopique montre l'aspect caractéristique de la tumeur. Pour mieux l'étudier, rappelons la disposition de l'endothéliome dans les parties molles. Considérons, par exemple, un bouquet vasculaire au milieu du tissu conjonctif. La prolifération de l'endothéliome vasculaire, en se développant progressivement, va refouler, peu à peu, les éléments conjonctifs et nous aurons alors, sur une coupe, des vaisseaux remplis de sang, dont la paroi est formée d'éléments néoplasiques en contact direct avec le sang. Entre ces différents cercles néoplasiques, nous trouvons le tissu conjonctif avec ses caractères normaux; ses éléments sont seulement tassés parce qu'ils sont refoulés par la tumeur. C'est là la forme que Klebs appelle forme riche en tissu fibreux. Au fur et à mesure que l'élément néoplasique s'accroît, l'élément conjonctif, de plus en plus comprimé, se résorbe, et forme des travées minces, dessinant un réseau dont les mailles sont occupées par les vaisseaux dégénérés. Ces travées peuvent devenir extrêmement fines, constituant alors la forme d'endothéliome riche en cellules (Klebs). Il existe entre ces deux variétés une simple différence de degré.

Avec un faible grossissement, l'endothéliome se montre à nous comme dans la dernière forme que nous venons de décrire. Nous retrouvons les fines travées conjonctives, qui sont ordinairement très faiblement colorées. Les mailles du réseau ainsi formées sont remplies, presque complètement, par les cellules néoplasiques, le centre seul est libre; il est occupé par des globules sanguins. Il est facile de se rendre compte de ce dispositif par l'examen de la photographie ci-jointe (fig. 1) que nous devons à l'obligeance de M. Dor, chef du Laboratoire de la Clinique chirurgicale, et qui représente un fragment de la tumeur crânienne de la malade de M. L. Poncet. Les photographies reproduites par Van Duyse confirment également cette description.

En certains points, les travées conjonctives, par le fait de leur refoulement, se sont résorbées, et les cellules constitutives de la paroi d'un vaisseau sont en contact direct avec celles du vaisseau voisin. La figure perd alors son aspect un peu schématique, et les espaces vasculaires, au lieu d'être séparés par le tissu conjonctif, doublé sur ses deux faces d'éléments néoplasiques, ne sont plus séparés que par des travées, formées uniquement par des cellules endothéliales.

Quel que soit le point considéré, nous ne trouvons que des cellules néoplasiques et du tissu conjonctif normal.

Examinées à un plus fort grossissement, les cellules ont un aspect épithélioïde, quelquefois arrondies, ou fusiformes par tassement réciproque. Elles sont ordinairement cylindriques, disposées régu-



Fig. 1. — Endothéliome des os (Malade de M. Poucet). Fragment de la tumeur crânienne.

lièrement, et d'une façon radiée, autour du vaisseau. De dimensions à peu près uniformes, elles renferment un noyau unique. On ne trouve nulle part de cellules à noyaux bourgeonnants. Nulle part aussi on ne rencontre de volumineuses cellules, à noyaux multiples, rappelant les myéloplaxes

Tantôt on ne trouve autour de la lumière du vaisseau qu'une

seule rangée de cellules; tantôt, au contraire, on les voit se superposer en rangées concentriques. En tout cas, la coupe du vaisseau est régulièrement circulaire. On ne voit pas d'amas cellulaires venant faire dans son intérieur des bourgeons saillants.

Quant au tissu conjonctif renfermé dans l'épaisseur des travées, il est normal, formé de cellules allongées, fusiformes, présentant les caractères ordinaires des cellules du tissu conjonctif; ces éléments ne sont pas dissociés par les cellules endothéliales.

D'où vient ce tissu conjonctif et que sont devenues les lamelles osseuses? Le développement du néoplasme nous rend compte de cette disposition. La prolifération de l'endothélium vasculaire refoule d'une façon excentrique la gaine péri-vasculaire et les lamelles osseuses. La résorption de ces lamelles a été le premier phénomène, et il est bientôt suivi de la disparition des cellules osseuses. Il ne reste plus, à la périphérie du vaisseau, que la gaine lymphatique qui, comprimée, en voie de disparition, se présente sous la forme d'une traînée conjonctive.

Tel est l'aspect de la préparation, lorsque la tumeur prend naissance dans l'endothélium vasculaire. Il est modifié lorsqu'il s'agit d'une tumeur de la gaine lymphatique, d'un périthéliome.

Sans doute, on retrouve toujours le même aspect général du néoplasme, avec des espaces vasculaires très nombreux, autour desquel s'ordonnent les cellules endothéliales. Sans doute, ces cellules ont le même aspect, la même forme, les mêmes rapports entre elles, mais ici, elles ne sont plus au contact direct des globules sanguins. Elles en sont séparées par une sorte de membrane mince, transparente, continue, qui, au premier abord, simule une vitre. L'examen plus attentif montre qu'elle est formée d'éléments cellulaires aplatis, juxtaposés, dont les noyaux se montrent en certains points de la préparation. C'est l'endothélium du vaisseau qui persiste intact, et qui tranche, par la faible épaisseur de ses éléments, sur les cellules néoplasiques plus volumineuses, plus fortement colorées, qui viennent prendre contact avec lui.

D'autre part, dans l'endothéliome, nous voyons la couronne formée par les éléments endothéliaux se mettre en rapport, par sa circonférence externe, avec les traînées de tissu conjonctif. Sans doute, sur certains points ces traînées amincies se sont résorbées et les éléments néoplasiques partis d'un vaisseau se sont mis en contact avec ceux qui appartiennent au vaisseau voisin, mais c'est là une disposition tardive, et il est facile de retrouver sur certains points le type primitif.

Dans le périthéliome, il n'en est plus ainsi, et les éléments néo-

plasiques nés des différents vaisseaux sont toujours directement en contact. La raison en est dans l'origine de la tumeur. Née dans la gaine péri-vasculaire, elle forme, comme dans l'endothéliome, un cercle dont le centre est occupé par les globules sanguins, mais ce cercle en sera séparé par la tunique interne du vaisseau qui ne prend pas part à la néoformation. Dans l'endothéliome, le cercle néoplasique était bordé en dehors par les éléments de la gaine conjonctive, les lamelles osseuses s'étant vite résorbées. Ici, en raison du point de départ de l'affection, la partie externe du cercle néoplasique est en contact direct avec les lamelles osseuses, et lorsque celles-ci se seront résorbées, les différentes masses néoplasiques se fusionneront entre elles.

Nous n'avons jusqu'ici envisagé que la forme la plus fréquente de la tumeur, la forme alvéolaire. Depuis Hildebrand, on décrit une forme plus rare, la forme tubulaire. Le premier cas signalé fut précisément observé par lui. On voit sur les coupes les vaisseaux sanguins sectionnés longitudinalement, et recouverts par les cellules néoplasiques, formant ainsi des masses tubulées. La forme des cellules, leur disposition générale par rapport aux autres éléments de la tumeur est la même; l'aspect seul du néoplasme est modifié.

D'ailleurs, il est assez fréquent de ne pas trouver ces formes à l'état de pureté, mais de les voir associées dans un même cas.

Y a-t-il entre elles autre chose qu'une différence morphologique? Ou bien ne vient-elle que du cours des vaisseaux? Si les vaisseaux ont proliféré abondamment, s'ils se sont fréquemment anastomosés, s'ils ne sont séparés les uns des autres que par de faibles espaces, bientôt remplis par la prolifération endothéliale, on aura la forme alvéolaire; s'ils ont conservé la disposition plus ou moins parallèlle qu'ils ont normalement dans le tissu osseux, la forme sera tubulaire.

Hildebrand pensait que l'âge de la tumeur réglait sa disposition. La forme tubulaire apparaîtrait la première; mais l'examen des différentes pièces ne confirme pas cette hypothèse. Il admettait aussi, pour expliquer la forme tubulaire, une énergie moindre des cellules, qui se résorbent et laissent les tubes vides.

Dor et Gaymard prétendent que la forme tubulaire ne peut se développer que dans les périthéliomes; que les endothéliomes seraient toujours alvéolaires.

Cette disposition n'est-elle pas réglée plus simplement par la distribution des vaisseaux, la fréquence ou la rareté de leurs anastomoses, et surtout la façon dont ils sont intéressés par les coupes?

Dans certaines conditions encore mal connues, ces néoplasmes présentent une dégénérescence de certains points. Tantôt, on trouve

au milieu des cellules endothéliales, des cylindres hyalins, transparents, d'une structure homogène, anastomosés et ramifiés, comme si l'on avait rempli de cette substance les espaces vasculaires, après les avoir vidés du sang qu'ils contenaient. Tantôt, ces masses ne forment qu'une gaine cylindrique, située au centre des cellules endothéliales, là où l'on trouverait la tunique interne du vaisseau si elle existait, et dans l'intérieur de cette gaine cheminent les éléments du sang.

Tantôt enfin, ces amas n'ont aucune connexion avec les vaisseaux et sont situés aux points que devraient occuper les cloisons conjonctives. La tumeur a alors l'aspect d'un *cylindrome.*

Les cylindromes sont des tumeurs caractérisées par la dégénérescence hyaline ou muqueuse du tissu néoplasique primitif et font partie, pour les uns, des tumeurs conjonctives, pour les autres, des tumeurs épithéliales. La dégénérescence peut porter sur les cellules néoplasiques elles-mêmes, formant des blocs hyalins, ou bien ces derniers sont situés dans les vaisseaux et les espaces lymphatiques (Von Recklinghausen). D'autres fois enfin, les masses hyalines viennent de la paroi des vaisseaux et de leurs parties voisines, formant autour d'eux, une couche plus ou moins épaisse.

Quelle est la nature exacte et l'origine de ces formations? Depuis que Billroth, en 1856, les a étudiées une première fois, et leur a donné le nom qu'ils portent encore actuellement, ils ont été l'objet de controverses nombreuses et les avis à leur sujet sont encore partagés.

Sattler (1874) en fait des sarcomes alvéolaires, et admet que les cylindres hyalins dérivent d'amas cellulaires, qui sont dus à la prolifération de l'adventice vasculaire.

Ewetzky (*Arch. de Virch.*) les considère comme des angio-sarcomes plexiformes, avec dégénérescence hyaline du stroma conjonctif, ou de l'adventice des vaisseaux.

Pour Malassez, ce sont des épithéliomes alvéolaires à envahissement myxomateux. C'est aussi l'opinion de Manadé (Th. Paris, 1899).

D'après Ziegler, les cylindres proviennent de la dégénérescence hyaline des parois des vaisseaux ou des cellules néoplasiques.

Volkmann admet que les cylindres viennent de la dégénérescence des cellules endothéliales.

Van Duyse, enfin, pense que les éléments endothéliaux refoulent le tissu conjonctif qui se transforme en tissu muqueux, puis en masse hyaline. D'après lui, la dégénérescence hyaline est rare dans les éléments endothéliaux.

On a voulu encore expliquer cette formation par des coagulations sanguines, qui se feraient dans la tumeur, à la suite d'un arrêt de la

circulation, et qui se transformeraient secondairement en masses hyalines.

M. Bard pense que ce sont des produits de sécrétion cellulaire. Nous admettons avec Lubarsch qu'il s'agit de la transformation, soit des parois vasculaires, soit des faisceaux connectifs qui les enveloppent.

Ces dégénérescences sont fréquentes dans les endothéliomes des

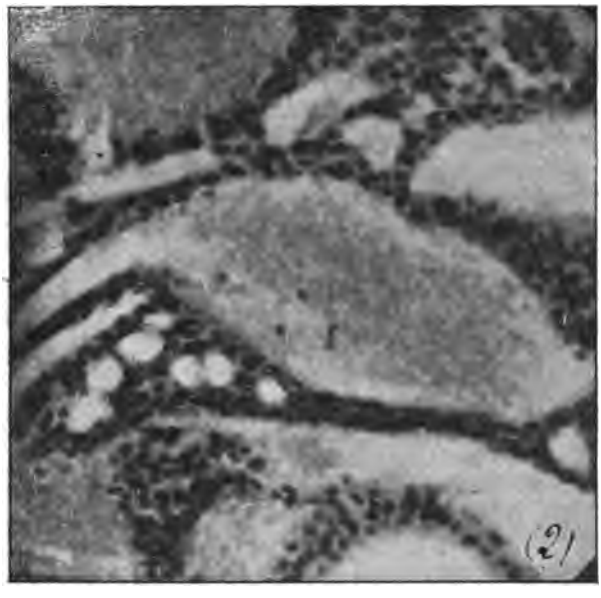

Fig. 2. — Fragment d'un endothéliome du maxillaire inférieur (Malade de M. Poncet). La présence du sang dans les espaces lacunaires, la disposition des cellules fait porter le diagnostic d'endothéliome.

parties molles (Lubarsch, Billroth). Elles ont été signalées dans les glandes salivaires (Bazy), le cuir chevelu (Poncet), les lèvres, l'orbite. Le tissu osseux n'y fait pas exception. Hildebrand les constate chez son malade; de même Kocher, van Duyse. Cette disposition existait aussi chez la malade de M. Poncet.

Nous apportons ici deux photographies d'un cas encore inédit (fig. 2 et 3), qui montrent la présence des cylindres en certains points d'une même tumeur. La masse hyaline (Driessen, Lubarsch) serait constituée par du glycogène. Elle peut renfermer des éléments encore incomplètement transformés, et que l'on reconnaît être non des globules sanguins, mais des noyaux cellulaires modifiés. D'après Rit-

ter, il s'agit d'une dégénérescence graisseuse des éléments du sang ou de la tumeur elle-même.

En résumé, les tumeurs endothéliales des os sont constituées par des endothéliomes ou des périthéliomes, avec ou sans masses hyalines de dégénérescence. Ce qui les caractérise et ce qui nous permettra de les différencier des autres tumeurs du tissu osseux, c'est

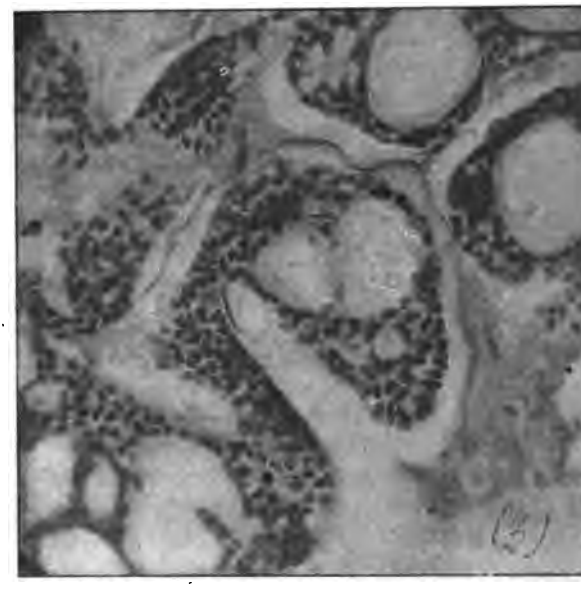

Fig. 3. — Autre fragment de la même tumeur avec cylindres hyalins, coupés longitudinalement ou transversalement.

Nous devons à l'habileté de M. Louis Dor, chef du Laboratoire de la clinique chirurgicale, ces photographies microscopiques d'endothéliome du tissu osseux. Ses conseils nous ont été précieux dans la rédaction de cet article.

la disposition des éléments autour des vaisseaux, directement contre les globules rouges, ou séparés d'eux par un endothélium, la forme régulière des cellules sans noyaux bourgeonnants, l'absence de cellules à noyaux multiples, l'absence de lamelles osseuses, l'intégrité des traînées du tissu conjonctif.

L'ostéosarcome, qu'il soit fuso ou globo-cellulaire, se présente à nous sous deux aspects. Dans les formes peu embryonnaires, nous le reconnaîtrons à la forme de ses cellules, à leur disposition peu régulière autour des vaisseaux, et surtout à l'osséine, qu'elles auront sécrétée, et qui apparaîtra sur les coupes sous formes de lamelles sectionnées en travers et fortement colorées par les réactifs. Dans

les formes plus embryonnaires, le diagnostic peut être plus difficile, mais l'examen de la tumeur dans ses parties jeunes fera reconnaître les signes précédents.

Waldeyer prétend qu'il suffit, pour reconnaître l'endothéliome, d'établir que la néoplasie a pour point de départ les tuniques vasculaires. Cette constatation est insuffisante. Un certain nombre d'auteurs, Ackermann par exemple, prétendent que les sarcomes se développent au voisinage immédiat des vaisseaux sanguins, aux dépens de la membrane adventice des capillaires, qui prolifère, pour donner des éléments analogues aux cellules de l'adventice normale.

Dans ces conditions, le diagnostic entre l'angio-sarcome et le périthéliome ne peut se poser que pour ceux qui admettent l'existence d'une gaine lymphatique péri-vasculaire.

Pour ceux, en effet, qui nient sa présence, et qui considèrent les éléments situés en ce point comme appartenant au tissu conjonctif lâche, le périthéliome n'existe pas, et les néoplasmes ainsi développés sont des angio-sarcomes.

Le diagnostic entre l'endothéliome et l'angio-sarcome repose sur les deux points suivants : 1° une connexion intime entre les cellules néoplasiques et les formations que leur forme et leur contenu permet de considérer comme des vaisseaux; 2° les cellules sont disposées, d'une façon très régulière autour des vaisseaux.

On pourrait encore faire en faveur de l'angio-sarcome une objection, et prétendre que si le rapport est si direct entre le sang et les cellules néoplasiques, c'est que le sang n'est pas contenu dans les vaisseaux, mais que nous sommes en présence d'hémorragies qui se sont produites au milieu des cellules néoplasiques.

Cette hypothèse est détruite par cette observation que, sur toutes les préparations, nous trouvons les mêmes rapports entre le sang et les cellules néoplasiques, et que nous ne pouvons admettre que tous les vaisseaux de la tumeur aient été rompus.

Il est une autre forme de sarcome qui simule l'endothéliome. Ce sont les sarcomes à myéloplaxes, tel que le cas rapporté par Gross au Congrès de Chirurgie de 1899, et dont nous avons déjà parlé. Cette tumeur est formée d'un réseau capillaire, dont les mailles sont remplies de cellules épithélioïdes, et son aspect simule absolument le périthéliome, d'après la photographie publiée. Le diagnostic est établi par l'examen plus approfondi de la tumeur. Gross prétend, en effet, qu'il a pu observer en certains points des cellules énormes, à noyaux multiples, analogues aux myéloplaxes. La présence de ces éléments permet de rejeter l'hypothèse d'une tumeur d'origine endo-

théliale; aussi Gross considère-t-il cette tumeur comme un angiosarcome d'origine myéloïde.

L'endothéliome doit être enfin différencié du carcinome. Cette question est discutée longuement par Hildebrand, dont les arguments ont été simplement reproduits par Gaymard.

L'analogie est grande entre les formes tubulaires d'endothéliome et les masses carcinomateuses. Les cellules de l'endothéliome ressemblent davantage aux cellules épithéliales; de même la disposition générale des cellules rangées d'une façon régulière autour du grand axe des vaisseaux, forme des figures qui rappellent le carcinome du tissu glandulaire, et, dans la glande mammaire, par exemple, il serait très difficile d'affirmer la nature non carcinomateuse de la tumeur. Mais dans le carcinome, l'aspect épithélial des cellules serait plus superficiel, les cellules en apparence cylindriques sont plutôt des cellules fusiformes. Là où elles sont en amas, elles rappellent davantage les cellules sarcomateuses. On se baserait encore sur la dégénérescence hyaline, rare dans les épithéliomes; enfin, la disposition de la substance fondamentale et des éléments cellulaires est différente. Telle est l'argumentation d'Hildebrand. Elle est d'une application pratique difficile, et l'on comprend que nombre d'endothéliomes aient été décrits comme des carcinomes : le cas de Sudhoff, par exemple. Volkmann insiste également beaucoup sur cette question de diagnostic différentiel.

Nous devons d'abord rejeter de la discussion tous les cas de carcinome secondaire, et nous n'oublierons pas combien il est, parfois, malaisé de retrouver le néoplasme primitif, lorsqu'il est latent. Il a pu être découvert dans le cas de Recklinghausen et de Geissler.

Les deux cas de Volkmann (*Primäres Cancroid des Knochens*) ont été considérés par les uns comme secondaires à une tumeur cutanée primitive qui aurait passé inaperçue; par d'autres, en particulier par Hildebrand, comme des endothéliomes.

Restent les cas de carcinome primitif, dont nous devons distraire encore les tumeurs développées aux dépens d'éléments épithéliaux, inclus dans l'os congénitalement, dans les maxillaires, par exemple. Si on admet que le carcinome est toujours d'origine épithéliale, il ne saurait se développer dans l'os. Si on désigne sous ce nom des tumeurs formées d'un stroma fibreux, limitant des alvéoles remplies de cellules, ces cellules pouvant être d'origine endothéliale ou conjonctive, on voit que le terme de *carcinome* peut alors caractériser l'endothéliome.

En terminant cette étude anatomo-pathologique, nous devons encore étudier l'état des ganglions voisins et des autres organes.

Malgré l'intimité des rapports qui existent entre les cellules néoplasiques et le système lymphatique, surtout dans les cas de périthéliome, le système lymphatique reste ordinairement indemne. On ne sent pas de traînées de lymphangite cancéreuse, et les ganglions correspondants sont ordinairement sains. Cependant Kolaczeck a pu les trouver tuméfiés dans un cas, et a cru devoir les extirper.

Par contre, l'infection par la voie sanguine paraît relativement fréquente et rapide. Le malade de Rustizky a des noyaux osseux multiples. La malade de M. Poncet présente une généralisation crânienne. Van Duyse, Berger, dans leurs observations, ont noté une récidive rapide. Cette récidive se fait dans le système osseux, mais ne peut-on rencontrer des noyaux de généralisation dans les parties molles?

Dans les observations que nous avons pu recueillir, les embolies métastatiques n'existaient que dans le squelette, et les cas où l'on a observé des foyers dans les parties molles ne paraissent pas être des endothéliomes. Le nombre des observations publiées n'est pas toutefois assez considérable pour que l'on puisse affirmer que jamais un endothéliome osseux ne se généralisera dans les parties molles.

ÉTIOLOGIE ET SYMPTÔMES.

L'endothéliome est une tumeur de tous les âges. La malade de M. Poncet était âgée de neuf ans, celui de Driessen, de soixante-quatorze ans. Entre ces deux limites nous voyons le néoplasme apparaître à n'importe quelle période de la vie.

Le sexe ne paraît pas avoir d'influence. L'endothéliome est, cependant, un peu plus fréquent chez l'homme.

Le siège variable de la tumeur ne nous permet pas de constater une cause occasionnelle nette, ni des causes d'irritation répétées. Par contre, le traumatisme est noté bien souvent dans les antécédents, ou bien il vient donner à l'affection une allure plus aiguë.

La malade d'Hildebrand avait eu dans son enfance une fracture au point où siégeait la tumeur.

La malade de M. Poncet, alors qu'elle était déjà atteinte d'un néoplasme de la hanche, tombe sur la tête et présente plus tard un nouveau foyer au niveau de la région contuse. Dans les cas de Kocher et de Berger, l'accélération dans l'évolution de l'affection est très nette.

Le traumatisme paraît agir en créant un lieu de moindre résistance, qui dégénère secondairement.

En somme, l'étiologie de l'endothéliome reste aussi obscure que celle des autres tumeurs malignes.

La tumeur se développe d'une façon très insidieuse, et son début échappe habituellement au malade, qui se trouve frappé en pleine santé. Quelques douleurs légères ou le simple développement d'une tuméfaction indolore attirent seulement plus tard son attention. Le début par des douleurs vives est exceptionnel. La lésion évolue ainsi, sans retentissement sur l'état général, jusqu'au jour où se produit une fracture spontanée. Ce symptôme est à peu près constant dans les formes centrales de l'os, et l'on ne comprendrait pas son absence, étant donné la destruction du tissu osseux. Cette complication fait naturellement défaut dans les formes périostiques, mais celles-ci sont rares, elles n'existent guère qu'aux maxillaires, où, d'après Volkmann, on les confondrait d'ordinaire avec les épulis; aussi dans cette étude envisageons-nous surtout les néoplasmes centraux.

La fracture peut se produire dans des conditions diverses. Chez le malade d'Hildebrand, dans le cas de M. Poncet, il a suffi d'un traumatisme insignifiant. Chez la malade de Sudhoff, la fracture fut spontanée. La malade de Lücke, en faisant un effort pour atteindre avec son bras malade un objet haut placé, le fractura à sa partie moyenne.

Ce n'est guère que cet accident ou encore le volume progressif de la tumeur qui amènent les malades à l'hôpital.

On constate alors une masse de consistance irrégulière, adhérente à l'os. Certains points sont d'une dureté osseuse, d'autres, au contraire, sont mous et dépressibles. Les parties molles superficielles sont mobiles sur elle. Les veines ne sont pas dilatées, et cette absence de circulation collatérale contraste avec celle que donnerait un sarcome.

Dans nombre de cas, la tumeur présente des battements (Billroth, Kocher, Jaffé, etc.). On entend à l'auscultation un souffle systolique; parfois même il y a du thrill. Ces derniers signes qui ne sont pas constants (jusqu'à la mort, la malade de M. Poncet a présenté des tumeurs complètement solides), peuvent disparaître momentanément après la ligature d'artères importantes (dans le cas de Kocher, après ligature de la carotide), ou bien la tumeur diminue de volume et ses battements cessent plus ou moins complètement par la compression des vaisseaux (Rustizky, Berger). Ces symptômes que la vascularisation du néoplasme, que l'existence de poches sanguines dans son intérieur suffisent à expliquer, ont, naturellement, déterminé de nombreuses erreurs de diagnostic.

La peau sus-jacente a conservé ses caractères normaux; parfois

on note cependant de légères adhérences. M. Poncet a observé une élévation de la température locale qui dépassait de 1°,5 à 2° celle des régions voisines. Les muscles sont intacts, et la tumeur, alors même qu'elle siège sur une épiphyse, n'envahit pas l'articulation voisine, qui reste normale; le cartilage, non atteint, semble former une barrière qui arrête la marche envahissante. Les ganglions voisins ne sont pas engorgés, ou le sont très peu (Kolaczeck).

Abandonnée à elle-même, la lésion poursuit sa marche progressive, et au bout d'un temps variable, la généralisation apparaît. Les noyaux secondaires siègent ordinairement sur d'autres os. Les organes internes sont rarement envahis. Cette localisation paraît exceptionnelle, mais on l'a rencontrée dans des viscères, la plèvre et le poumon, par exemple.

Peu à peu, le malade s'anémie, il s'affaiblit, se cachectise. La mort survient après un temps variable : six mois après le début des accidents (Jaffé), dix-neuf mois (la malade de M. Poncet, morte à la fin de janvier 1900).

Des accidents variables suivant le siège du néoplasme (compression cérébrale (Rustizky), paralysie par compression de la moelle, etc. (Sudhoff), peuvent hâter cette terminaison.

Pronostic.

L'évolution de la maladie doit donc nous faire ranger les endothéliomes parmi les tumeurs malignes. Abandonnées à elles-mêmes, elles emportent le malade aussi rapidement qu'un sarcome. Il faut naturellement tenir compte de l'âge du sujet, de son état général, de la présence, ou de l'absence de généralisation, du siège de la tumeur, de la gravité des accidents de compression qu'elle pourra déterminer. Souvent, d'ailleurs, des accidents intercurrents viennent aggraver le pronostic. Parfois ce sera une fracture spontanée. Elle peut se produire presque au début de l'affection, et c'est un accident que l'on doit toujours redouter, si la lésion porte sur le membre inférieur. Elle n'a pas seulement, en effet, l'inconvénient d'anémier le malade par le séjour au lit qu'elle nécessite; elle a aussi, et surtout, le triste privilège de donner à la tumeur un coup de fouet, et de hâter son évolution. Chez quelques malades, des hémorragies abondantes, répétées, ont précipité le dénouement.

Diagnostic.

En présence de ces symptômes et de cette marche, peut-on porter facilement le diagnostic d'endothéliome?

Nous n'insistons pas sur le diagnostic de cette tumeur avec les tumeurs des parties molles voisines, avec un anévrysme artériel, par exemple, bien que, dans certains cas, le diagnostic ait pu rester hésitant, et nous admettons que l'on a reconnu le siège osseux de l'affection.

S'il s'agissait d'un sarcome, la tumeur serait plus ferme, plus résistante, de consistance plus régulière? Souvent on constaterait une dilatation des veines superficielles, dont le réseau bleuâtre se dessine sous la peau, tandis que, dans l'endothéliome, il n'en est rien. Dans le sarcome, la réductibilité est moindre, mais ce signe n'est pas absolu, et, chez le malade de Gross, la compression par une bande de caoutchouc réduisait momentanément les dimensions de la tumeur.

Un meilleur symptôme est la présence de battements. Si la tumeur est pulsatile, si elle présente des souffles, si elle est réductible, on se contentera du diagnostic d'anévrysme, terme générique qui comprend, avec d'autres tumeurs du squelette, l'endothéliome. — Dans un tiers des cas seulement, cette dernière tumeur est pulsatile, et présente les caractères d'un anévrysme osseux. Nous sommes ainsi amené à présenter quelques considérations sur la nature exacte de l'anévrysme de l'os.

Décrites pour la première fois par Percival Pott, en 1769, puis, par Hodgson, Scarpa, Pelletan, Breschet, etc., ces tumeurs osseuses anévrysmales eurent à peine pris rang dans les traités classiques, que des doutes s'élevaient sur leur nature.

En vain Richet (1864), Demongeot de Confervon (1867) rapportent des cas d'anévrysmes des os guéris par la ligature, en vain Pillot mentionne dans sa thèse 12 observations favorables.

Breschet, A. Nélaton, Velpeau, E. Nélaton (1860), émettent des doutes sur leur existence. En 1863, Gentilhomme, dans sa thèse, déclare que les anévrysmes des os n'existent pas. Sir James Paget les considère comme des tumeurs myéloïdes des vaisseaux. Volkmann, Hildebrand, Klebs, Œhler en font des sarcomes très vasculaires. Plus récemment, M. Poncet (Traité de chirurgie, tome II, Masson, 1897) a rejeté leur existence. Pour lui « l'*anévrysme des os est toujours une tumeur, dans laquelle l'élément cellulaire a, parfois, complètement disparu* ».

L'observation de Jonnesco (Congrès Français de Chirurgie, 1899) ne saurait modifier cette manière de voir. Jonnesco aurait observé, à la suite d'un traumatisme, un anévrysme diffus du fémur, qu'il traita par l'évidement et la cautérisation, et un an après il n'était pas survenu de récidive.

Des examens nombreux de la poche eussent été nécessaires en effet, pour affirmer qu'en certains points, elle ne présentait pas des cellules endothéliales, des éléments néoplasiques, et pour pouvoir soutenir la nature bénigne de la maladie. Certaines tumeurs, en effet, paraissent bénignes dans une grande partie de leur masse, alors que l'examen ultérieur d'autres parcelles fixe leur véritable structure, et révèle leur malignité.

C'est d'ailleurs plutôt d'après l'absence de récidive que d'après l'examen histologique que les auteurs se basent pour affirmer ou non, dans ce cas, l'existence du néoplasme. Or, le malade de Richet ne survécut que quatre semaines, celui de Pearson, cinq; celui de Carnochan présentait une récidive cinq à six semaines après l'intervention. Le malade de Scarpa, bien qu'amputé, mourait cinq ans après, de récidive. Lallemand a perdu son malade de vue au bout de trois mois. Le malade de Parisot, deux ans et demi après son amputation, n'avait pas de récidive; celui de Roux, vingt ans après sa ligature; celui de Legout, huit ans après; celui de Jonnesco, enfin, un an après.

Y a-t-il eu dans ces cas heureux atrophie de la tumeur et ne s'agirait-il pas, plus simplement, d'angiomes des os, analogues aux deux cas, que Péan présentait, en 1896, à l'Académie de Médecine?

Les arguments sont si nombreux contre l'existence de l'anévrysme vrai! Comment une artériole pourrait-elle se dilater assez pour atteindre un tel volume? Pourquoi le tissu osseux se serait-il brusquement résorbé pour permettre sa dilatation? Invoquera-t-on l'influence favorable du traumatisme : pourquoi, dans les fractures, ne se développe-t-il jamais d'anévrysme de l'os? D'ailleurs l'examen de la poche, dans son épaisseur, a montré plusieurs fois l'existence de cellules néoplasiques.

La marche rapide de l'affection, la fréquence des récidives après l'intervention sont en faveur d'une tumeur maligne. L'absence de métastase ne permettrait pas, du reste, de conclure à la bénignité de la lésion : ne voit-on pas les sarcomes myéloïdes centraux atteindre un volume considérable sans se généraliser?

Quelle est donc la nature exacte de ces anévrysmes du squelette? E. Nélaton admet que ce sont des tumeurs à myéloplaxes. D'autre part, l'observation rapportée par Gross, les deux observations de M. Poncet, d'endothéliome du maxillaire inférieur, etc., nous permettent de conclure qu'à côté des angiomes des os, les tumeurs endothéliales, et les sarcomes à myéloplaxes, riches en vaisseaux, peuvent donner ce syndrome.

Les anévrysmes du tissu osseux sont donc des tumeurs, de nature, de caractères anatomiques différents : tumeurs à myéloplaxes, angiomes, endothéliomes, etc. Le terme d'anévrysme des os est un terme générique, englobant ainsi que nous l'avons dit, des lésions néoplasiques différentes, et qui, par cela même, comportent un pronostic différent.

L'évolution fatale de la maladie fait un devoir d'intervenir, même dans les cas où l'os atteint ne pourra pas être enlevé complètement.

Nous ne faisons que signaler pour mémoire l'électro-puncture employée par Jaffé, qui crut, dans un cas, à un anévrysme de la fessière. Les trois séances qu'il fit en huit semaines n'eurent aucun résultat, ni réduction de volume de la tumeur, ni diminution des douleurs, et il dut recourir à l'intervention sanglante.

La ligature à distance est restée inefficace. Chez le malade de Kocher, douze jours après la ligature de la carotide, le souffle et les pulsations reparurent. La tumeur, qui s'était affaissée, reprenait son volume normal.

Si l'on peut admettre avec Köhler, que dans ces tumeurs très vasculaires, on puisse en obtenir la réduction et la diminution des accidents de compression, il ne faut pas attendre davantage de la ligature à distance, et les nombreux insuccès qu'elle a donnés dans le traitement des soi-disant anévrysmes des os, en sont la meilleure démonstration.

Lorsque la tumeur est petite, de moyen volume, de date récente, l'évidement, la résection sont les opérations de choix. L'amputation ne s'impose pas d'emblée.

Le volume encore restreint de la tumeur permet de dépasser les limites du mal, et comme il ne tend ni à infiltrer les parties molles voisines, ni à diffuser le long de l'os, ni à infecter les ganglions, la récidive locale n'est pas trop à redouter. D'ailleurs, si les ganglions étaient suspects, on suivrait l'exemple de Kolaczeck et on les enlèverait en même temps.

Si le néoplasme a un volume considérable, si l'os est malade sur une grande hauteur, etc., c'est au sacrifice du membre qu'il faut avoir recours.

Dans les néoplasmes de l'extrémité supérieure des os longs, la désarticulation s'impose. Hildebrand fait à son malade une désarticulation de l'épaule et a un bon résultat immédiat.

Lücke revoit, trois ans et demi plus tard, sa malade opérée de la même façon, et la guérison se maintenait. Par contre, Berger notait une récidive rapide dans le cas qu'il a observé. Kolaczeck, amputant la cuisse pour une tumeur du tibia, aurait eu un succès.

Si la tumeur siège sur l'extrémité inférieure de l'os, quelle ligne de conduite suivra-t-on? Pratiquera-on encore une désarticulation ou bien une amputation dans la continuité de l'os malade? Les raisons qui plaident en faveur des interventions conservatrices s'appliquent parfaitement ici en faveur des amputations dans la continuité. Que donnent, en effet, toutes ces méthodes? Seul, Lücke a eu un bon résultat éloigné; tous les autres cas ont été suivis de récidive. La récidive s'est toujours produite loin du foyer primitif, jamais dans la plaie opératoire ou dans le système ganglionnaire. Dans ces conditions, pourquoi ne pas chercher si cela est possible, par l'évidement et la cautérisation, la simple destruction du foyer morbide? S'il faut amputer, pourquoi ne pas amputer le plus bas possible? Ne vaut-il pas mieux suivre les indications chirurgicales des inflammations chroniques, des lésions infectieuses, et, puisque nous ne pouvons pas encore faire mieux, prolonger la vie du malade par une intervention réduite à son minimum de gravité? Suivant les caractères, suivant l'étendue, etc., de la tumeur, on devra donc, surtout à une époque rapprochée du début, recourir à une opération conservatrice : ablation, évidement, etc. La récidive, pour un os long, nécessiterait l'amputation du membre.

En résumé, nous ne comptons jusqu'à ce jour que quinze observations complètes, c'est-à-dire avec examen histologique, d'endothéliome des os. — Il est probable que plusieurs observations anciennes, avec les caractères d'anévrysme osseux, auraient mérité ce qualificatif, mais le contrôle histologique ayant fait défaut, nous devons, à leur endroit, rester sur la réserve.

Les résultats éloignés des opérations pour endothéliome osseux manquent trop souvent, pour que nous puissions en fixer définitivement le pronostic. — Il nous paraît, cependant, devoir être très réservé, car dans plusieurs observations (Sudhoff, Berger, Poncet, etc.), les malades sont morts de généralisation. Il semblerait (2 cas entre autres de Poncet) que le pronostic de l'endothéliome des mâchoires soit moins grave que celui des os longs. — Dans le doute, on devra recourir tout d'abord à une opération conservatrice.

BIBLIOGRAPHIE.

Billroth. *Arch. f. klin. Chir.*, t. XI.
Driessen. *Untersuchungen über glykogenreiche Endotheliome.* Ziegler's Beitrage, 1893.
Hildebrand. *Ueber das tubuläre Angiosarcome oder Endotheliome des Knochen* (*Deutsche Zeitsch. f. Chir.*, 1896).
Jaffé. *Zur Kentniss der gefässreichen Sarkom. Langenbeck's Arch.*, XVII, p. 91.
Kolaczeck. *Ueber Angiosarcome* (*Deutsche Zeitsch. f. Chir.*, 1878 et 1880).
Lücke *Virchow Arch.*, t. XXXV.
Ritter. *Der Fettgehalt in den Endotheliomen* (*Peritheliomen des Knochen*) (*Deutsche Zeitsch. f. Chir.*, 1899).
Rustizky. *Deutsche Zeitsch. für Chir.*, III.
Schmidt. *Arch. f. klin. Chir.*, XXXVI.
Sudhoff. Thèse 1875.
Tanaka. *Ueber die klinische Diagnos. von Endothel. und ihre eigenthumlich. Metastasenbildung* (*Deutsche Zeitschrift für kl. Chir.*, 1899, LI).
Volkmann. *Ueber endothelial Geschwulste, zugleich ein Beitrag zu den Speicheldrusen und Gaumentumoren* (*Deutsche Zeitsch. f. Chir.*, 1895, XLI).
Van Duyse. *Arch. d'opht.*, 1895.
Malassez. *Sur le cylindrome* (*Arch. de physiol.*, 1883).
Gross. Congrès de Chirurgie, 1899.
Gaymard. Th., Lyon, 1898.
Berger. *Revue de Chirurgie*, janvier 1900.

REVUE DES SOCIÉTÉS SAVANTES

SOCIÉTÉ DE CHIRURGIE

du 25 avril au 16 mai 1900.

Traitement des anévrysmes poplités (Discussion).

M. Delbet se félicite du succès obtenu par M. Monod dans le cas d'anévrysme poplité fusiforme qu'il a traité par l'extirpation. Ce cas était particulièrement mauvais, car le malade était artério-scléreux à un haut degré, la tumeur avait un sac mince et contenait peu de caillots, enfin la circulation se faisait tout entière par l'artère poplitée à travers la poche anévrysmale; mauvaises conditions au point de vue de l'extirpation. Dans les cas de ce genre la gangrène est fort à craindre. M. Delbet est convaincu que, si on avait traité ce malade par la ligature à distance, ou bien l'anévrysme n'aurait pas guéri, ou bien le membre se serait gangrené. En effet, le sang n'a que peu de tendance à se coaguler dans les anévrysmes fusiformes; pour que les caillots se produisent, il faut une stagnation complète et prolongée du sang, et celle-ci a pour conséquence la gangrène. L'extirpation expose moins que la ligature à cette terrible complication. Tout d'abord elle supprime le danger des gangrènes emboliques, sur lesquelles M. Delbet a beaucoup insisté dans son mémoire de 1888; en second lieu, elle réduit au minimum la portion d'artère physiologiquement supprimée. Pour toutes ces raisons M. Delbet pense qu'en présence d'un anévrysme chirurgical, le seul traitement c'est l'extirpation.

M. Quénu. — *De l'asepsie opératoire.*

M. Quénu apporte la statistique des opérations qu'il a pratiquées dans son service pendant l'année 1899, et discute, à ce propos, plusieurs points de l'asepsie opératoire, en insistant spécialement sur deux points : 1° la difficulté d'obtenir l'asepsie des téguments à opérer; 2° la difficulté insurmontable pour le chirurgien de conserver ses mains stérilisées et la nécessité d'utiliser des gants imperméables.

La préparation des téguments à opérer ne peut être obtenue qu'en multipliant les nettoyages préopératoires. Il est reconnu aujourd'hui que le degré de stérilisation de la couche épidermique est en raison directe du nombre de nettoyages auxquels on l'a soumise. Il ne suffit donc pas d'un bain la veille de l'opération; il faut multiplier les bains dans les jours qui précèdent, et M. Quénu ne pratique maintenant une laparotomie que si la malade à opérer s'est soumise à cinq ou six balnéations avec savonnage.

Les poils doivent être rasés plusieurs jours avant, et non sur la table d'opération.

En ce qui concerne la stérilisation des mains du chirurgien, l'usage de gants de caoutchouc et de doigts en tissu extrêmement mince, qui émoussent à peine les sensations tactiles, a beaucoup simplifié la question. M. Quénu s'en sert d'une façon courante et estime leur devoir en grande partie les résultats satisfaisants qu'il a obtenus.

M. Quénu continue à se servir, comme matériel à sutures, du fil de lin, non pas qu'il le considère comme plus facile à stériliser que les fils de soie, mais parce que, à égalité de calibre, il est plus solide et qu'il attache une grande importance à ce que les fils à ligature ou à suture aient un diamètre aussi réduit que possible. Il préfère même le fil d'Alsace au crin de Florence pour les sutures de la peau. Ce n'est que dans les cas où il regarde comme possible et probable une infection de la plaie opératoire, en particulier dans les sutures des muqueuses, qu'il a recours au catgut stérilisé à l'autoclave dans l'alcool absolu.

Un autre point auquel M. Quénu attache une grande importance, c'est la siccité de la plaie à réunir. Il fait l'hémostase sur les vaisseaux isolés et non sur le tissus pris en masse.

La statistique porte sur 320 opérations avec 14 morts, soit un pourcentage de 4,35. Si on analyse les 14 cas mortels, on trouve que 9 de ces morts sont survenues chez des malades opérés d'urgence pour des cas désespérés et la plupart pour des infections généralisées. En défalquant ces cas, on arriverait à une mortalité de 1,5 p. 100. M. Quénu insiste sur ce fait qu'aucune des morts n'est imputable à une infection opératoire ou post-opératoire.

Si l'on envisage la façon dont les autres opérés ont guéri, M. Quénu fait remarquer qu'il n'a observé, après les laparotomies, ni malaise, ni élévations passagères de température, si fréquentes autrefois. La suppuration des fils a été tout à fait exceptionnelle.

M. Bazy estime que, même après avoir fait une opération septique, on peut arriver à se nettoyer les mains d'une façon suffisante pour pratiquer avec succès une opération aseptique. Il a dû récemment, un peu malgré lui, faire deux laparotomies après avoir ouvert un phlegmon diffus gangreneux péri-uréthral; les opérés ont guéri sans le moindre accident.

M. Tuffier attache peu d'importance à l'asepsie de la peau du malade; elle est si vite protégée par des compresses que son asepsie au savon et à l'alcool suffit. Pour ce qui est de la main du chirurgien, c'est tout différent. Pour les opérations septiques, M. Tuffier se sert systématiquement de gants de caoutchouc; il en est de même pour les pansements septiques et pour toutes les explorations dans les cavités naturelles septiques. Pour les opérations aseptiques, il se sert toujours de gants de fil; après maints essais, il est arrivé à faire faire des gants chirurgicaux qui sont parfaits comme facilité de mise et comme maintien parfait de la sensibilité tactile.

M. Nélaton considère l'opinion de M. Bazy comme tout à fait dangereuse. Il a vu mourir récemment de septicémie une malade qu'il a opérée de cure radicale de hernie ombilicale; il est convaincu que l'infection prove-

nait de ses propres mains, car pendant un mois il avait dû panser tous les jours un homme chez qui il avait ouvert une grosse collection de la fosse iliaque.

M. Routier a dû souvent, pour des raisons indépendantes de sa volonté, faire une opération septique avant une opération aseptique; il ne se souvient pas d'avoir eu à déplorer des accidents. Il pense que cela tient à ce qu'il s'efforce d'opérer très vite et à ce qu'il procède chaque fois à un nettoyage très approfondi de ses mains.

M. Schwartz pense également que, sans arriver à une stérilisation absolue des mains, on peut néanmoins les nettoyer suffisamment pour les rendre inoffensives.

M. Bazy n'entend en aucune façon critiquer les moyens par lesquels M. Quénu s'efforce d'obtenir une asepsie complète; il veut seulement s'élever contre l'absolutisme de ces idées. En admettant ces dernières, il faudrait établir deux catégories de chirurgiens ; ceux qui s'occupent d'opérations septiques et ceux qui s'occupent d'opérations aseptiques. Or, cette distinction est-elle possible? Que de fois une opération présumée aseptique se transforme en une opération septique!

M. Bazy admet les gants de caoutchouc imperméables; il ne comprend pas les gants de fil, qui se laissent traverser. L'emploi systématique des gants offre un danger : c'est que le chirurgien, se croyant à l'abri sous ses gants, est tenté de se moins bien laver les mains. M. Quénu assure d'ailleurs lui-même que le gant ne peut être employé dans certaines opérations. Que faire dans ces cas, avec l'absolutisme des idées de M. Quénu? Heureusement la clinique montre qu'après une opération septique on peut se désinfecter suffisamment pour mener à bien une opération aseptique.

En ce qui concerne la préparation du champ opératoire, les idées de M. Quénu se heurtent aux mêmes difficultés. Que deviendrait la chirurgie d'urgence, s'il était établi qu'on ne peut faire une opération qu'après une préparation du malade prolongée pendant plusieurs jours? Heureusement les faits protestent contre de semblables affirmations; ils prouvent qu'on peut obtenir une asepsie suffisante sans trop de difficultés, et l'expérimentation vient confirmer les résultats de la clinique. M. Bazy présente une série de lapins chez lesquels il a fait une laparotomie et manipulé les organes de l'abdomen avec des doigts préalablement infectés, puis nettoyés par le procédé qu'il emploie dans ses opérations. Ces lapins ont guéri sans aucune réaction, alors que les lapins témoins, traités de la même façon, mais sans désinfection des mains, ont succombé rapidement à la péritonite. Cela prouve que même après avoir touché les milieux les plus septiques, on peut se désinfecter suffisamment pour entreprendre avec chance de succès une opération aseptique.

Pathogénie et traitement des prolapsus rectaux (Suite de la discussion).

M. Duret (de Lille) admet volontiers que la pathogénie du prolapsus rectal, telle qu'elle a été exposée par Ludloff et acceptée par M. Gérard Marchant, soit applicable aux prolapsus congénitaux ou datant de l'en-

fance. Mais il est des prolapsus acquis, survenant principalement chez les vieillards, dans lesquels il faut invoquer une pathogénie différente. Ces cas sont caractérisés par deux faits anatomiques : 1° une ampoule rectale à muqueuse très élargie et très hypertrophiée; 2° une élongation et une atrophie du cylindre musculaire invaginé. C'est pour ces cas que M. Duret a imaginé son procédé de rectorraphie, qui consiste a enlever sur les faces antérieure ou postérieure du prolapsus des lambeaux elliptiques de muqueuse et d'oblitérer ensuite les pertes de substance par une double suture continue. L'opération est complétée par une périnéorraphie antérieure et postérieure.

M. Duret pense donc qu'il existe plusieurs variétés anatomiques de proapsus rectaux, auxquelles correspondent des indications opératoires différentes. Les prolapsus congénitaux réclament le recto-coccypexie de M. Gérard Marchant; les prolapsus acquis guérissent par le procédé opératoire indiqué par M. Duret; les prolapsus accompagnés d'ulcérations ou de tumeurs seront traités par les proctectomies; enfin, les prolapsus étendus avec ptoses viscérales multiples, sont justiciables de la colopexie de Jeannel.

M. Delorme décrit le mode opératoire qu'il emploie dans les cas de prolapsus rectal. Cette opération comprend trois temps : 1° la dilatation de l'anus; 2° la séparation des sphincters et de la muqueuse; 3° la section de la muqueuse et sa suture.

Après la dilatation anale, pratiquée progressivement avec les doigts, on trace une incision circulaire à la réunion de la muqueuse et de la peau; puis on décolle circulairement la muqueuse d'avec les fibres musculaires et on pousse ce dégagement d'abord sur le cylindre invaginé, puis sur le cylindre invaginant, jusqu'à ce que l'on constate que le manchon muqueux, relâché de la traction qu'on exerçait sur lui, tend à remonter. On procède alors à son excision et à sa suture. Pour cela on pratique, sur la paroi antérieure de ce manchon muqueux, une fente de 4 à 5 centimètres, on place quelques points en V qui fixent les bords de cette fente à la peau, on excise, et on place quelques fils complémentaires.

Ce procédé, appliqué par M. Delorme dans trois cas de prolapsus complet, lui a donné deux succès persistants; le troisième malade est mort de péritonite au troisième jour de l'opération.

M. Tillaux. — *Anévrysme diffus consécutif de l'artère iliaque externe; ligature de l'aorte; mort au trente-neuvième jour.*

Il s'agit d'un homme de cinquante-six ans, portant une tumeur anévrysmale de la fin de l'iliaque externe, qui s'était fissurée et avait donné lieu à un anévrysme consécutif. Cet anévrysme avait pris rapidement un développement énorme, si bien qu'on ne pouvait songer à l'extirpation. Le seul traitement possible était la ligature iliaque primitive. C'est cette opération que M. Tillaux se mit en demeure de pratiquer, en faisant une incision médiane et en remontant le plus haut possible, loin du sac anévrysmal. L'opération fut très facile; aussitôt après le placement de la ligature, les battements cessèrent dans la tumeur. Les jours qui suivirent furent très

satisfaisants; mais bientôt apparurent des phénomènes de compression veineuse; le malade maigrit rapidement et succomba au trente-neuvième jour. A l'autopsie on constata que la ligature avait été placée non sur l'origine de l'iliaque primitive, mais sur l'aorte elle-même.

M. Poirier. — *Manuel opératoire de la gastrostomie.*

M. Poirier décrit le procédé de gastrostomie auquel il s'est arrêté après maintes études et qui lui a donné dans cinq cas d'excellents résultats.

L'incision suit le rebord costal gauche, à un travers de doigt; elle est de 8 centimètres environ. On coupe ensuite les deux couches musculaires, puis le péritoine, pincé et soulevé, est incisé sur une longueur de 4 centimètres seulement. L'estomac est ensuite saisi le plus haut possible; on le maintient hors de la plaie péritonéale, au centre de laquelle il fait cône. Ce cône ne doit pas avoir plus de 2 centimètres de hauteur. On le fixe en place par quatre points de suture, qui comprennent le transverse et le péritoine, d'une part, la tunique séreuse et musculaire de l'estomac, d'autre part. Au sommet de ce cône on pratique une incision d'un centimètre au plus, qui ne comprend que la tunique musculaire. La muqueuse est ensuite décollée, et ce décollement est poussé jusqu'à la base du cône. Le plus haut possible, sous la partie supérieure de la plaie, on perfore cette muqueuse. On introduit immédiatement une sonde molle, laquelle enfonce en même temps la muqueuse et empale l'orifice muqueux loin de la plaie faite à la musculeuse. On réunit ensuite les muscles de la paroi et la peau. La sonde reste en place pendant huit jours, au bout desquels on la retire pour ne la réintroduire qu'aux heures des repas. La continence a toujours été parfaite, et l'on n'a observé aucun rétrécissement.

M. Terrier craint bien que, quel que soit le procédé, les résultats ne soient pas toujours heureux, et cela parce que la composition chimique du suc gastrique joue un rôle très important. S'il est très acide, il altère forcément les tissus. Cette composition peut varier chez une même personne comme M. Terrier l'a observé chez une jeune fille. Tant que cette malade avait un suc gastrique très acide, la fistule gastrique était ulcérée; le jour où l'acidité diminua, la fistule devint parfaitement continente.

M. Terrier ne croit guère à la persistance de la valvule muqueuse dans le procédé de M. Poirier; cette muqueuse s'atrophie vraisemblablement : c'est une chose à vérifier dans les autopsies.

M. Reclus accepte d'autant plus volontiers les idées émises par M. Terrier, qu'après avoir fait des gastrostomies par les divers procédés, il a eu des succès et des insuccès.

Depuis qu'il a soin d'ouvrir l'estomac le plus près possible du cardia, il n'a plus eu d'ulcération.

M. Rochard n'a eu qu'à se louer du procédé de Marwedel, qui lui a donné constamment d'excellents résultats.

M. Bazy fait remarquer que M. Barozzi a constaté, à l'autopsie, la persistance de la valvule muqueuse après le procédé de Marwedel.

M. Routier est resté fidèle au procédé rapide primitif; mais il a soin de

faire un orifice petit et très près du cardia. Ce procédé a l'avantage de pouvoir être supporté par les malades les plus affaiblis.

M. Tuffier estime que tous les procédés sont bons, pourvu que l'estomac soit tolérant et que l'orifice soit situé assez haut.

M. Schwartz est resté également fidèle au procédé simple et rapide; il a grand soin seulement de surveiller attentivement le rétrécissement de la fistule.

M. Quénu s'en tient toujours au procédé d'abouchement direct; il amène au dehors un petit dôme stomacal, fait une minuscule boutonnière et suture par un point la muqueuse à la peau.

M. Lucas-Championnière suture également la muqueuse à la peau. Le procédé importe peu, pourvu que l'orifice soit petit et qu'on ne laisse pas de sonde à demeure.

M. Delbet préfère l'incision verticale au travers du muscle droit à l'incision transversale oblique classique. L'incision verticale donne un abord aussi facile, mais est bien supérieure pour la réfection de la paroi et la continence de l'orifice.

M. Michelet considère le procédé de Marwedel comme excellent; il semble que l'obliquité du trajet persiste et que la soupape est suffisante pour contenir le suc gastrique.

M. Fontan (de Toulon). — *Plaie du cœur; suture du ventricule gauche; guérison.*

Un jeune soldat tente de se suicider en se portant six coups de couteau dans la région du cœur. Il est examiné six heures après par M. Fontan, qui le trouve avec une angoisse respiratoire très vive, un pouls filiforme et de l'hypothermie, et, après examen, porte le diagnostic : hémothorax avec hémorragie probablement persistante; plaie pénétrante de la plèvre et du poumon; peut-être blessure du cœur et du diaphragme. Il pratique aussitôt un vaste volet thoracique, comprenant les 4e, 5e et 6e côtes, qu'il renverse dans l'aisselle. Il trouve la plèvre remplie de sang noir, qu'il évacue. Le poumon est affaissé vers la gouttière vertébrale. Enfin, on aperçoit une plaie sur le diaphragme, une plaie sur le bord antérieur du poumon, une plaie du péricarde, par laquelle le sang s'échappe et tombe dans la plèvre. Le péricarde est aussitôt fendu sur une hauteur de 4 centimètres; il est plein de sang, et le doigt reconnaît une plaie du ventricule gauche. Cette plaie, transversale, mesure 12 millimètres et donne à chaque systole un jet de sang. M. Fontan saisit rapidement avec une pince à griffes la commissure interne de la plaie et y jette avec promptitude, mais beaucoup de difficultés, une série de points de catgut.

Aussitôt l'hémorragie s'arrête, et l'opération est terminé par les sutures des différentes plaies. Malgré la gravité de son état, le malade guérit complètement.

M. Fontan insiste tout d'abord sur les indications de l'intervention. Il estime que tout hémothorax important réclame l'intervention, et, si la plaie siège dans la région précordiale, il faut être prêt à faire l'exploration

du péricarde et du cœur. De là la nécessité de faire une thoracotomie exploratrice large, avec volet.

Il fait ressortir ensuite les difficultés de technique que les mouvements du cœur apportent à l'exécution de la suture. Il faut saisir le cœur pendant l'inspiration et en diastole. Les fils ne doivent pas pénétrer dans la cavité cardiaque, pour éviter toute chance de coagulation.

M. Dupraz (de Genève). — *Hygroma de la bourse séreuse du psoas dû à la présence de corps libres consécutifs à une fracture ancienne du fémur.*

Rapport de M. Potherat.

Un homme de trente-sept ans se présente avec une tuméfaction fluctuante ancienne de la racine de la cuisse, tuméfaction devenue douloureuse depuis peu de temps. Une ponction exploratrice retire un liquide clair qui se reproduit rapidement. On incise alors la bourse séreuse du psoas. Il existait dans la collection deux petits corps blancs jaunâtres, qui ont été examinés histologiquement par M. Dupraz et que ce dernier a trouvés constitués par des tissus en apparence d'origine osseuse. Or, vingt-deux ans auparavant le malade avait subi une fracture de la partie supérieure du fémur. M. Dupraz suppose que deux esquilles de cette fracture se seraient détachées, auraient pénétré dans la synoviale et déterminé l'hygroma. M. Potherat pense que c'est là une hypothèse qui ne repose pas sur des arguments solides.

Grossesses ectopiques rompues; inondation péritonéale (Discussion).

M. Tuffier apporte une nouvelle statistique de 22 cas de grossesse extra-utérine qu'il a opérés depuis 1896. Elle comprend 2 cas de grossesse tubaire en évolution, 4 cas de rupture avec inondation péritonéale, 11 cas d'hématocèle simple et 4 cas d'hématocèle suppurée, enfin, un cas de grossesse extra-utérine arrêtée dans son évolution vers le septième mois, et opérée deux mois après. Toutes ces malades, sauf les hématocèles, guérissent par la laparotomie. Parmi les hématocèles suppurées, 4 furent traitées par la colpotomie postérieure et guérirent; dans les autres on fut obligé de faire l'hystérectomie vaginale; l'une d'elles mourut au bout de sept jours; dans 3 cas on fit la laparotomie; l'une de ces opérées mourut. Des 4 cas d'hématocèle suppurée, 2 furent traitées par la colpotomie postérieure et guérirent; la troisième, traitée par l'hystérectomie vaginale, mourut en trois jours, de péritonite généralisée; la quatrième, atteinte de grossesse tubaire bilatérale, fut traitée par l'hystérectomie abdominale totale.

M. Tuffier conclut que la laparotomie paraît être la méthode de choix applicable à tous les cas, sauf à ceux qui sont constitués par une hématocèle suppurée, saillante dans le cul-de-sac postérieur.

Au point de vue des points de pratique soulevés par le rapport de M. Routier, M. Tuffier déclare qu'il emploie le plan incliné au cours de ces interventions, mais qu'il ne fait prendre la position inclinée qu'après l'ouverture du ventre et après avoir garni de compresses pour isoler le petit bassin. En ce qui concerne le drainage, M. Tuffier a renoncé au Mikulicz, qu

draine mal. S'il est obligé de faire un tamponnement, il lui associe toujours un drain. Quand il n'y a pas nécessité de tamponnement, M. Tuffier préfère faire un drainage vaginal.

M. Bazy ne partage pas la réprobation pour le Mikulicz; il s'en est bien trouvé dans les cas d'inondation péritonéale.

M. Delbet ne croit pas que l'inondation péritonéale commande le drainage par le fait de l'hémorragie. C'est l'état des parties qui indique s'il faut drainer ou non. Si l'on peut enlever l'œuf en totalité, il est inutile de drainer.

M. Routier constate que les différents orateurs ont été à peu près d'accord pour dire que l'intervention doit être rapide; seul M. Reynier la retarde pour relever l'état général de la malade par des injections de sérum. M. Routier estime que l'injection de sérum, augmentant la tension vasculaire, favorise l'hémorragie. — Les avis ont été également presque unanimes sur l'inutilité des lavages du péritoine dans l'inondation péritonéale et sur l'inutilité du drainage, surtout du drainage à la Mikulicz. Ce dernier est un excellent moyen d'hémostase; mais, quand on veut drainer, il faut le faire avec un drain, et, comme M. Tuffier, M. Routier est partisan du drainage vaginal.

M. Reynier s'élève contre l'opinion de M. Routier qui prétend que les injections de sérum favorisent l'hémorragie. L'expérimentation prouve qu'elles ont au contraire une action hémostatique.

M. Delbet fait observer que l'action hémostatique des injections de sérum est aussi réelle que celle qu'elles exercent sur la tension sanguine. Mais cette dernière a ceci de remarquable, ainsi que cela résulte d'expériences faites par M. Delbet, que cette augmentation de la tension sanguine ramène cette dernière à la normale, mais ne peut la faire dépasser.

M. Poirier ne pense pas que, quel que soit le pouvoir hémostatique des injections de sérum, ce pouvoir puisse être suffisant pour arrêter le sang dans une artère comme l'ovarienne, qui irrigue une grossesse tubaire.

De l'intervention chirurgicale dans la tuberculose rénale (Discussion).

M. Albarran se félicite de voir les chirurgiens se rallier peu à peu aux idées qu'il a émises sur l'intervention chirurgicale dans la tuberculose rénale. Il semble bien que l'on admet généralement qu'il faut intervenir dès que le diagnostic de tuberculose rénale est posé; les avis diffèrent sur les indications de la néphrectomie et celles de l'uretérectomie.

M. Albarran estime que la néphrectomie est le plus souvent indiquée, et que la néphrostomie doit être rarement pratiquée. En effet, il faut distinguer entre les tuberculoses rénales qui ne s'accompagnent pas de rétention rénale et les pyonéphroses tuberculeuses. La néphrostomie ne s'adressant qu'à la poche de rétention rénale, ne trouve jamais son indication lorsque la rétention n'existe pas. Donc, dans les tuberculoses rénales avec rétention, la néphrectomie est indiquée, lorsque le second rein est sain et lorsqu'il n'existe pas ailleurs des lésions bacillaires importantes. L'état du second rein peut être reconnu avec grande facilité, grâce au cathétérisme uretéral, qui est un procédé simple et facile, applicable chez presque tous

les malades, sans aucun danger, ainsi que le démontrent une série d'observations apportées par M. Albarran. Quant aux lésions tuberculeuses siégeant dans d'autres organes, elles ne contre-indiquent pas la néphrectomie quand elles ne sont pas trop avancées; M. Albarran cite des tuberculoses vésicales ou pulmonaires guéries après une néphrectomie.

En ce qui concerne les pyonéphroses tuberculeuses, M. Albarran pense qu'elles relèvent également de la néphrectomie. En effet, dans ces cas, le danger que court le malade dépend en partie des lésions tuberculeuses elles-mêmes, en partie de la rétention septique par infection secondaire. La néphrostomie n'agit que sur le second de ces éléments; le rein ouvert, il reste des anfractuosités, et souvent la néphrostomie n'amène qu'une faible amélioration. La néphrectomie peut être pratiquée dans la majorité des cas; il ne faut pas se laisser impressionner par la fièvre, l'état cachectique des malades, pourvu que l'autre rein soit bon.

Pour ce qui est de l'uretérectomie, M. Albarran a vu des uretères franchement tuberculeux au niveau et au delà du point de section, et néanmoins les malades guérirent sans fistules. Aussi ne se croit-il pas obligé de poursuivre à tout prix la résection de l'uretère jusqu'à la vessie.

M. Lejars présente un malade opéré d'un *kyste hydatique du rein* par le procédé du capitonnage.

M. Souligoux présente un homme chez lequel il a fait l'abouchement latéral après *ablation d'un cancer iléo-cæcal.*

M. Loison présente des *radiographies de lésions articulaires.*

M. Schwartz présente une malade opérée de *kyste hydatique du foie*.

M. Terrier présente une opérée de *grenouillette sus-hyoïdienne.*

M. Lucas-Championnière présente des pièces d'*épiploïte spéciale constituant une tumeur.*

M. Delorme présente un malade atteint d'*ostéome de la cuisse.*

M. Routier présente une pièce de *sarcome du petit bassin* simulant une tumeur de l'ovaire.

M. Tuffier présente un *calcul vésical consécutif à un colpocléisis* pour fistule vaginale datant de seize ans.

ACADÉMIE DE MÉDECINE

Séances du mois de mai. Présidence de M. Marey.

M. Hervieux a fait des expériences pour déterminer la *valeur du vaccin de chèvre.* Il résulte de celles-ci que :

1° Si l'on inocule une chèvre, soit avec du vaccin de génisse, soit avec du vaccin humain, le produit de cette inoculation évolue exactement comme le vaccin de génisse.

2° La vaccination de chèvre à bras réussit bien, à la condition que l'inoculation soit pratiquée aussitôt après la récolte du vaccin. Les boutons vaccinaux ont tous les caractères de la vaccine classique.

3° L'inoculation avec du vaccin de chèvre conservé réussit aussi bien que le vaccin de génisse, quand elle est faite avec la pulpe, moins bien avec la lymphe.

4° La vaccination d'un sujet humain avec du vaccin de chèvre humanisé donne des résultats rivalisant avec le type le plus parfait de la vaccine classique.

Pendant son séjour en Kabylie, le Dr Fargin a, lui aussi, pratiqué des inoculations avec du vaccin de chèvre. Il avait été conduit à cette tentative par le prix peu élevé des chèvres en Kabylie et la rareté des génisses dans ce pays. Dans le travail qu'il a fait sur ce sujet il a nettement confirmé par ses expériences les résultats consignés par M. Hervieux, c'est-à-dire l'efficacité du vaccin de chèvre.

M. Chauvel fait un rapport sur un mémoire de M. A. Darier, concernant les *analgésiques oculaires à action profonde et de longue durée.*

Jusqu'à présent les oculistes se sont servis de la cocaïne, de l'eucaïne et de l'holococaïne qui permettent d'intervenir chirurgicalement, sans provoquer de douleur, sur les parties antérieures de l'œil.

Mais il leur manquait jusqu'ici une substance capable d'atténuer, sinon de faire disparaître, les souffrances si pénibles qu'entraînent les affections oculaires profondes, celles qui siègent dans l'iris, la choroïde, même les lésions interstitielles de la cornée. Chez de tels patients, l'antipyrine, la quinine, surtout la morphine, en injections hypodermiques, constituaient la seule ressource efficace. M. Darier croit avoir trouvé mieux en utilisant la *dionine*, dont l'action analgésique puissante et profonde sur le globe oculaire lui paraît tout à fait démontrée après les expériences auxquelles il a eu recours. Au lieu de se servir de la poudre de chlorhydrate d'éthylmorphine ou dionine, qui détermine une cuisson assez vive et amène rapidement un œdème considérable de la conjonctive et des paupières, on doit recourir à des instillations d'une solution à 5 0/0. Tout récemment, M. Darier a pu calmer les douleurs violentes qu'éprouvait un glaucomateux; la tension oculaire fut très abaissée et l'acuité visuelle s'éleva en trente minutes de 1/16 à 1/4. Il est à souhaiter que les recherches de M. Darier sur la dionine soient confirmées par une expérience plus étendue et par la pratique des autres ophtalmologistes.

M. Delorme lit un travail sur le *traitement des grands prolapsus rectaux par l'excision de la muqueuse rectale ou recto-colique.* D'après cet auteur, cette méthode, même dans les prolapsus totaux avec invagination, — cas les plus graves de tous, — lui a donné des succès bien avérés et persistants. En quelques mots, elle consiste à faire l'excision simple et large de la muqueuse rectale suivie de la suture du bord inférieur du cylindre muqueux restant à la peau de la marge de l'anus. M. Delorme passe en revue toutes les méthodes de traitement des prolapsus rectaux; mais il donne la préférence à l'excision de la muqueuse rectale. Comment expli-

quer que la simple excision de la muqueuse suffise à empêcher toute récidive? Dans les cas ordinaires de prolapsus sans invagination, l'explication est aussi simple que le procédé. Après excision large de la muqueuse rectale, le cylindre muqueux restant qui a été fixé par son ouverture inférieure au pourtour de l'anus, est, le plus souvent, fortement tendu, rigide; en se soudant par sa face externe à la face interne du cylindre musculeux qui l'engaine, il oblige ce dernier à épouser sa rigidité et empêche ultérieurement toute tendance au prolapsus. Dans les cas graves compliqués d'invagination, outre le résultat précédent, l'excision de la muqueuse en a un autre : cette excision porte, en effet, dans ces cas, non seulement sur le cylindre invaginant, mais aussi sur le cylindre invaginé, et au moins jusqu'à l'orifice de ce dernier; elle permet donc l'accolement et la cicatrisation musculeuse à deux cylindres, ce qui a pour résultat d'amener l'accumulation au-dessus du sphincter externe d'une masse de fibres musculaires lisses formant, ainsi qu'on peut s'en convaincre, après cicatrication, par le toucher, un large sphincter qui emprisonne fortement le doigt. Ainsi : suppression du glissement, augmentation d'épaisseur des tissus et en particulier des tissus contractiles dans la région sphinctérienne, tension de la muqueuse, tels sont les avantages réalisés par la paradoxale excision d'un grand manchon muqueux dans les prolapsus avec invagination.

Le manuel opératoire de l'excision de la muqueuse est très simple. Après incision demi-circulaire postérieure (inférieure), puis antérieure (supérieure) du globe rectal, incision ne comprenant, bien entendu, que la muqueuse, on décolle cette dernière sur toute la circonférence à l'aide d'une sonde cannelée et du doigt. Ce décollement est assez facile et rapide; à mesure qu'il avance, le globe rectal s'agrandit de plus en plus par l'issue de quantités de plus en plus grandes de paroi musculaire. Dans les cas simples, on s'arrête quand on sent, en tirant sur le fourreau muqueux, qu'on éprouve une certaine résistance à l'amener plus au dehors. Dans les cas compliqués d'invagination, il faut dépouiller de leur muqueuse non seulement les deux faces du cylindre invaginant de la face externe du cylindre invaginé, mais poursuivre le décollement aussi loin que possible dans l'intérieur de ce dernier cylindre.

Le décollement terminé, on excise la muqueuse au ras de l'anus, où on la borde ensuite à la peau à l'aide d'une série de points de suture. Le pansement consiste dans l'application d'un tampon de gaze iodoformée recouvert d'ouate et d'un bandage en T légèrement compressif. Il faut avoir soin de lier les genoux du malade pour empêcher tout mouvement capable de favoriser le relâchement du sphincter anal. Opium tous les jours et diète sévère. Au bout de dix jours, on enlève le pansement.

M. Delorme a employé ce procédé trois fois : un de ses opérés est mort, les deux autres ont guéri. Chez le premier il avait peut-être excisé trop de muqueuse (80 centimètres); mais, et surtout, c'était un malade très nerveux, indocile, et par surcroît atteint d'incontinence d'urine, ce qui faisait qu'il se déplaçait ou qu'on le déplaçait continuellement pour les soins de propreté. Sa suture finit par céder, sa plaie s'infecta, et il mourut de péri-

tonite. Les deux autres ont guéri et sont restés parfaitement guéris depuis dix-huit mois : chez l'un il avait réséqué 28 centimètres, chez l'autre, 30 centimètres de muqueuse.

Bien entendu, avant toute opération, les malades doivent être purgés l'avant-veille ou la veille, leur rectum doit être lavé préalablement très largement à l'eau boriquée; ils doivent être soumis à la diète lactée et un désinfectant intestinal, du salol par exemple, doit être administré.

M. Delorme, en terminant, formule les conclusions suivantes: L'ablation de la muqueuse rectale, réservée jusqu'ici au traitement des prolapsus purement muqueux, est également applicable aux prolapsus du deuxième groupe, dans lequel toutes les tuniques de l'intestin participent à la chute rectale, qu'il y ait ou non invagination.

L'étendue de la portion de muqueuse à exciser ne peut encore être précisée. Il faut se garder de pratiquer des excisions trop étendues.

Dans le prolapsus avec invagination, même volumineux, l'ablation de 20 à 30 centimètres paraît suffire; peut-être pourrait-on la réduire, et même se contenter de l'excision muqueuse du prolapsus lui-même. Il est nécessaire d'immobiliser la région anale jusqu'à production d'une cicatrice solide.

L'opium, un pansement unique, occlusif et bien contentif, la ligature des genoux qui s'oppose aux mouvements d'abduction dangereux des membres inférieurs; une diète très rigoureuse d'abord, une alimentation aussi réduite que possible ensuite et imposée jusqu'à la cicatrisation complète de la plaie, une déconstipation prudente, la marche tardive, tels sont les moyens qui paraissent les mieux indiqués pour assurer la guérison.

M. Delorme croit cette méthode indiquée surtout chez l'adulte et l'enfant chez lesquels les tissus présentent des conditions d'adhésion particulièrement favorables lorsque le périnée est solide et les sphincters résistants.

M. Laveran présente, au nom de M. W. Podwyssotzki, de Kiew, un travail ayant pour titre : *Étude expérimentale sur le parasitisme des tumeurs.* L'auteur a inoculé à différents animaux le parasite décrit, dès 1874, par Woronin, sous le nom de *Plasmodiophora brassicæ*, qui donne lieu fréquemment à la production d'excroissances sur les racines des choux et d'autres crucifères; il a réussi à produire ainsi des tumeurs dont il a étudié l'histogénèse avec grand soin.

M. Lannelongue présente un sujet venant de l'Inde qui peut être considéré comme *un cas tératologique intéressant.*

Cette monstruosité consiste dans la présence d'un individu incomplet, quoique assez développé, uni au corps d'un enfant normal âgé de treize ans, sur la ligne médiane antérieure du corps au-dessus de l'ombilic, et l'extrémité inférieure du sternum.

Le parasite n'a pas de tête; l'union se fait par la région cervicale et de là part une sorte de tronc auquel sont appendus les quatre membres, les deux supérieurs d'abord, les deux inférieurs ensuite.

Les membres supérieurs ont leurs trois sections : main bote, avant-bras et bras raccourcis. Il n'y a pas d'omoplate reconnaissable.

Les membres inférieurs, plus normaux, s'unissent à un bassin commun assez bien développé.

Il y a en outre, sur la partie antérieure des parties molles correspondant à ce bassin, une verge avec les deux testicules d'apparence normale.

Lorsque le sujet normal urine, le monstre surajouté urine également.

Pas d'anus, une fossette le remplace. Le rachis paraît réduit à une petite tige osseuse en continuité avec le sternum; on y trouve simplement cinq à six corps vertébraux.

Pas de traces d'autres viscères.

L'insensibilité des téguments du monstre surajouté est absolue; il n'y a jamais de mouvements spontanés, ni provoqués par la piqûre ou le chatouillement.

Le point d'union de ce monstre *hétéradelphe* à l'enfant normal est assez étroit : il se fait par cette portion de rachis et aussi par deux cordes fibreuses paraissant réunir le bassin du monstre au sternum de l'enfant normal.

Au-dessous, plus rien. Il y a lieu de se demander toutefois s'il n'y a pas un ouraque ouvert et faisant communiquer les deux vessies, puisque les mictions s'opèrent simultanément. En tout cas le parasite n'a pas trace appréciable de rein.

En somme l'union constituant l'attache n'est pas très large; elle occupe l'espace placé entre l'ombilic et le sternum; elle paraît superficielle et semble n'avoir rien autre de commun avec les viscères de l'enfant bien développé.

Rien ne paraît donc s'opposer à ce qu'on sépare chirurgicalement le monstre hétéradelphe du sujet bien conformé.

Auparavant il serait bon d'en faire la radiographie.

M. Péraire

BIBLIOGRAPHIE

PROCÉDÉS DE CHOIX DES AMPUTATIONS DES MEMBRES DANS LA CONTINUITÉ ET LA CONTIGUITÉ; par le Dr **A. Mignon**, professeur agrégé au Val-de-Grâce. Avec 119 figures dans le texte, d'après les dessins de M. le Dr Husson. — O. Doin, Paris, 1900.

Le livre de M. Mignon, s'inspirant de l'enseignement et de la pratique de M. le Professeur Robert et de ses prédécesseurs Lustreman, Perrin, Gaujot et Chauvel, reproduit surtout les procédés opératoires recommandés au Val-de-Grâce; toutefois à côté de ceux-ci il donne une place assez large aux procédés qui ne sont pas ceux de cette école.

M. Mignon s'est borné à l'exposé des amputations, considérant, à juste titre, qu'elles constituent les meilleures manœuvres des premiers essais opératoires. Son livre est très soigneusement écrit, à un double point de vue, s'efforçant de décrire clairement et avec minutie le manuel pour les élèves, en même temps qu'il s'adresse aux praticiens, auxquels il indique les résultats des différentes méthodes, et pour chaque région, les raisons du choix des procédés.

Parmi les nombreuses figures qui accompagnent ce livre, nous devons signaler un certain nombre de radiographies de membres sur lesquelles la silhouette des parties molles est reproduite nettement, et qui montrent bien, à côté du tracé de l'incision de la peau, le niveau de la section osseuse. Beaucoup des dessins de M. Husson présentent un caractère très artistique; mais il nous semble qu'ils eussent gagné à être schématisés quelque peu. Certains d'entre eux ne reproduisant, en outre, avec la région opératoire, que trop peu des régions voisines, sont insuffisamment démonstratifs.

Après quelques considérations anatomiques et l'exposé d'un certain nombre de principes généraux sur la position du sujet, des aides et du chirurgien, sur le choix des instruments et des procédés, et enfin, sur les différents modes d'amputation et de désarticulation, l'auteur aborde l'étude des opérations qui se pratiquent sur le membre supérieur.

A propos des amputations des doigts et de la main, il insiste assez longuement sur le mécanisme de la main, le rôle des différents doigts et les résultats fonctionnels des opérations sur la main; les différents procédés d'amputation des doigts sont décrits avec beaucoup de soin. Un assez long chapitre est consacré aux amputations des métacarpiens dans la continuité. Dans les désarticulations des métacarpiens et en particulier du métacarpien du milieu, le coup de Liston est déconseillé. Pour l'ouverture des articulations intermétacarpiennes des 2e, 3e et 4e métacarpiens, Mignon indique le « coup de Perrin », qui diffère de la manière de procéder de Lis-

franc par l'adjonction d'un deuxième temps, dans lequel, après avoir fait pénétrer obliquement la pointe du bistouri dans l'interligne intermétacarpien, on abaisse le manche, le dos de la lame étant appuyé sur le pouce gauche de l'opérateur, de façon à produire un relèvement de la pointe qui sectionne d'avant en arrière les fibres ligamenteuses profondes; ce n'est qu'après cette première manœuvre que les faisceaux dorsaux sont sectionnés.

Les amputations simultanées dans la continuité de plusieurs métacarpiens sont longuement décrites.

A propos de la désarticulation du poignet, nous trouvons des figures intéressantes indiquant les rapports des os de l'avant-bras et du corps dans les mouvements de supination, dans la pronation et la flexion du poignet. Le procédé de choix est le circulaire, avec dissection complète de la manchette en avant et en arrière, avant la désarticulation.

Parmi les autres opérations sur les membres supérieurs, signalons particulièrement la désarticulation du coude (circulaire) bien décrite et avec plusieurs figures, la désarticulation de l'épaule, et à propos de celle-ci, la circulaire à fente externe, et la désarticulation par la méthode sous-périostée d'Ollier.

L'amputation inter-scapulo-thoracique est clairement décrite avec ses indications, son manuel opératoire et ses résultats.

Au membre inférieur, après avoir insisté sur les désarticulations des orteils, les amputations dans la continuité du gros orteil et des différents métatarsiens, Mignon s'arrête longuement à la désarticulation tarso-métatarsienne; il conseille la taille des lambeaux un peu plus longue qu'elle n'est faite habituellement et remplace le « coup de Lisfranc » par la section de haut en bas du ligament.

Quelques pages sont consacrées aux amputations trans-tarsiennes antérieures, longitudinales, transversales, anté-scaphoïdo-cuboïdiennes, anté-astragalo-cuboïdiennes et anté-scaphoïdo-calcanéennes.

A propos de la médio-tarsienne nous trouvons décrit le procédé d'une section intra-calcanéenne pour remédier aux déviations ultérieures du moignon par une section horizontale du calcanéum suivant un plan tangent à la petite apophyse de cet os, le procédé avec conservation des orteils, de Hoffmann, et le procédé de Berger, en raquette à fente dorsale.

Pour les sous-astragaliennes comme pour les tibio-tarsiennes, le procédé de choix est la raquette à incision longitudinale externe.

Un procédé ostéoplastique astragalo-calcanéen avec ablation du tarse antérieur, appliqué par Kranzfeld dans un cas traumatique où les lésions des parties molles ne permettaient pas le Chopart, puis le Syme, et la désarticulation tibio-tarsienne sous-périostée, sont passés en revue.

A propos des ostéoplastiques tibio-calcanéennes, signalons le procédé de Loison, qui fait le tibio-tarsien en conservant la gouttière calcanéenne par une section verticale du calcanéum, l'amputation tibio-calcanéenne de Jaboulay sans résection des malléoles, et le procédé de Ricard avec conservation du calcanéum, qui n'est autre chose qu'un Chopart avec astragalectomie.

D'intéressantes considérations générales sur les amputations de la jambe et la description de celles-ci nous amènent au genou, où, à côté des procédés classiques de désarticulation, nous trouvons la description de la méthode d'Ollier, qui conserve toutes les parties constituantes de l'articulation, y compris les cartilages semi-lunaires, et la modification apportée à cette méthode par Pollosson, qui conserve en plus la synoviale, pour lui faire jouer au bout du moignon le rôle d'une bourse séreuse.

A la cuisse, signalons l'amputation intra-condylienne avec conservation de la rotule, d'Augagneur, l'amputation ostéoplastique intra-condylienne tibio-fémorale de Sabanajeff, dans laquelle on adapte sur la surface de section horizontale du fémur la partie antérieure de l'extrémité supérieure du tibia, et l'ostéoplastique sus-condylienne fémoro-rotulienne.

Le procédé de choix de désarticulation de la hanche est la raquette à incision longitudinale externe (Perrin), dérivée du procédé de Verneuil-Farabeuf. A côté des procédés habituels, l'auteur décrit l'intéressante méthode de Wyeth destinée à permettre l'hémostase préalable par l'application d'un tube élastique au-dessus de deux broches métalliques traversant les parties molles de la racine de la cuisse; les procédés de désarticulation après désossement de fémur, de Guyon, Ollier, avec les modifications de Quénu, Pollosson.

Le livre est terminé par un chapitre décrivant avec détails la désarticulation interilioabdominale, ablation totale du membre inférieur et de l'os iliaque, avec les procédés de Jaboulay, de Girard et de Bardenheuer, et les résultats de cette opération.

BANZET.

ÉTUDE SUR LA CYSTITE TUBERCULEUSE. CONSIDÉRATIONS CLINIQUES ET THÉRAPEUTIQUES; par le Dr **François Carbonel de Solés**. — Barcelona, Typografia de la Casa provincial de Caridad, 1900.

Cet ouvrage contient toute l'histoire de la cystite tuberculeuse. Il est donc très précieux à consulter.

L'auteur, ainsi qu'il l'a bien exprimé, a voulu surtout se placer sur le terrain clinique. C'est évidemment le seul moyen de rendre intéressantes toutes les questions de pathologie. L'auteur a rempli le but qu'il s'était proposé avec un très grand talent d'exposition et une clarté dont on ne saurait trop le féliciter.

Le diagnostic de la cystite tuberculeuse est tiré des symptômes que les malades ont présentés à la première période de leur affection, c'est-à-dire mictions fréquentes et hématuries, et aussi à la deuxième période. Ces symptômes de la seconde période sont : la douleur, les spasmes, la rétention, la fausse incontinence et l'incontinence vraie, et enfin la pyurie.

Le diagnostic différentiel se fait avec les rétrécissements de l'urèthre, avec les calculs vésicaux, avec l'hypertrophie de la prostate, avec les néoplasmes vésicaux. L'auteur ajoute en plus le diagnostic anatomo-pathologique et bactériologique. Il insiste avec raison sur les cas où la tubercu-

lose se greffe sur un vieille gonorrhée vésicale, et sur les difficultés du diagnostic en pareille occurrence. Chez la femme, ce diagnostic différentiel des cystites est particulièrement difficile, on comprend pourquoi, le reste des organes génitaux étant généralement indemne; il s'ensuit que les anamnestiques n'ont qu'une valeur relative.

Le traitement de la cystite tuberculeuse est très complètement exposé dans un septième chapitre. L'auteur n'insiste pas sur le traitement médical; il attache au traitement chirurgical et opératoire une plus grande importance.

Ce traitement chirurgical consiste : 1° en lavages vésicaux avec l'acide borique, le nitrate d'argent, le sublimé, l'iodoforme, la créosote, l'acide phénique, le naphtol et le formol; 2° en installations vésicales faites avec les mêmes substances et aussi avec le naphtol camphré, l'acide lactique et le gaïacol.

Le traitement opératoire comprend la dilatation du sphincter vésical, la colpo-cystotomie, la fistule périnéale, la cystotomie sus-pubienne. La valeur de chacune de ces méthodes opératoires est bien discutée et les résultats en sont très nettement donnés.

Enfin, l'auteur consacre une page spéciale à la sérothérapie.

M. Péraire.

Manuel du chirurgien-dentiste. *Notions générales de Pathologie*; par le Dr **Auguste Marie**. — J.-B. Baillière et fils, Paris, 1900.

Ce petit livre a un rare mérite : il atteint le but proposé. Écrit par un homme ayant à la fois la connaissance personnelle de son sujet et celle de son public spécial, et non par un compilateur prétentieux, il présente avec clarté, méthode et science, les notions de pathologie générale et de pathologie interne qu'il est indispensable au dentiste de posséder et dont il sait habilement mettre en relief les points plus particulièrement utiles pour la pratique journalière.

Ce manuel est encore un signe des temps et un *criterium* de la sincérité des principes. « L'évolution sans cesse croissante de l'art dentaire a singulièrement modifié les programmes d'études suivis dans les écoles professionnelles », et il est piquant de voir rédiger un tel livre, dont un agrégé signe la préface, sous la haute direction d'un directeur d'École dentaire qui, dans le même temps, fait proclamer dans son journal, par un de ses sous-ordres directs, que c'est par un « cynique jeu de mots », dû à « la mauvaise foi et au charlatanisme moderne » qu'on considère le dentiste, comme un « médecin de la bouche », alors qu'il est « exclusivement » un chirurgien « des dents ».

G. Mahé.

TABLE DES MATIÈRES

DU TOME VINGT ET UNIÈME

MÉMOIRES ORIGINAUX

AUVRAY. — Voy. TERRIER.
BERGER. — Sur les endothéliomes des os. 1
BLOCH. — Sur l'emploi plus restreint de l'anesthésie générale. . . 58
CUNÉO. — Note sur quelques points de l'anatomie pathologique du cancer de l'estomac. 513
DARTIGUES. — Voy. PICQUÉ.
DE BOVIS. — Le cancer du gros intestin. 673
FÉRÉ. — Les accidents de l'attaque d'épilepsie liés à la contraction musculaire. 50
FÉRÉ. — Note sur l'embryotomie tératologique. 592
GANGOLPHE. — Colostomie iliaque par la double ligature. 179
GIANNETTASIO. — Contribution à l'étude de la métatarsalgie (maladie de Morton) Observation clinique et histologique. 228
GOSSET. — Traitement des rétentions rénales. 335
GRATSCHOFF. — Du traitement des fractures de la clavicule. . . . 186
KOZLOVSKY. — Les ostéomyélites chroniques proliférantes des os. . 742
LE DENTU et MORESTIN. — Épithélioma des deux mamelles avec noyaux dermiques secondaires coïncidant avec une péritonite tuberculeuse. 425
LLOBET. — Splénectomie totale dans un cas de déplacement et d'hypertrophie de la rate avec cancer primitif du pédicule. 222
LOISON. — Des suppurations intra et péri-hépatiques d'origine typhlo-appendiculaire. 524
LONGUET. — Traitement chirurgical de la tuberculose génitale chez l'homme. 79
MALLY. — Étude clinique et expérimentale sur les brûlures causées par l'électricité industrielle. 321
MORESTIN. — Voy. LE DENTU.
MOUCHET. — Les fractures du col du radius. 597
PÉRAIRE. — Des polypes fibreux intermittents du rectum. 712
PICQUÉ et DARTIGUES. — Scapulectomie ou ablation primitive et totale de l'omoplate avec conservation du membre inférieur dans les tumeurs malignes de cet os. 437
POSADAS. — Psorospermiose généralisée. 277
QUÉNU. — Plaies du rectum. 569
REYMOND. — Voy. TERRIER.
REYMOND. — Compression du pédicule d'un rein mobile. 749
ROCHET. — Valeur de la voie d'approche antérieure pour certaines résections de la hanche. 499

Rossander. — Sur le traitement des cancroïdes sans extirpation. . 167
Sapiejko. — Un nouveau procédé de cure radicale des grandes hernies ombilicales avec diastase des muscles grands droits. . . . 241
Terrier. — De l'appendicite 17
— et Auvray. — Tumeurs des voies biliaires, vésicule et canaux biliaires 141, — et Reymond. — Fibrome utérin à pédicules multiples. 489
Thévenot. — Les endothéliomes des os. 756
Vallas. — De l'ostéotomie médiane de l'os hyoïde. 623
Veau. — Étude de l'épithélioma brachial du cou. Branchiome malin de la région cervicale. 347

SOCIÉTÉS SAVANTES

Académie de médecine. — Séances des mois de novembre et décembre 99, 127; — de janvier 1900, 270; — de février, 411; de mars, 556; d'avril, 664; de mai. 789
Académie des sciences. 137
Société de chirurgie de Lyon. — Séances du 16 novembre 99 au 8 février 1900, 391; — du 15 février au 8 mars, 550; — du 15 au 29 mars. 657
Société de chirurgie de Paris. — Séances du 29 novembre au 20 décembre 1899, 120; — du 27 décembre 1899 au 26 janvier 1900, 262; — du 7 au 20 février, 384; — du 28 février au 21 mars, 540; du 29 mars au 18 avril, 649; — du 26 avril au 16 mai. 781

NÉCROLOGIE

Azam, 140. — Sir James Paget, 275. — Boeckel, 419. — Petit, 419. — Décès, 423. — Herpin, 567. — Saxtorph, 567. — Hofmokl, 568.

BIBLIOGRAPHIE

Astier et Aschkinasi. — La chirurgie de l'oreille. 563
Bibliographia medica (nos 1 et 2). 563
Bouvet. — Les adénopathies tuberculoses chirurgicales. 566
Broca (Aug.). — L'appendicite. 139
Carbonel de Solès. — Étude sur la cystite tuberculeuse. 796
Cornet. — Pratique de la chirurgie courante. 565
Duplay. — Cliniques chirurgicales de l'Hôtel Dieu. 563
Esmach et Kowalzig. — Technique chirurgicale. 417
Haab. — Atlas manuel des maladies externes de l'œil. 671
Heller. — Maladies des ongles. 417
Jarsaillon. — De la salpingostomie et autres opérations conservatrices des trompes utérines. 273
Kowalzig. — Voy. Esmach.
Lavarède. — Tableaux synoptiques de médecine opératoire. . . . 275
Marie. — Manuel du chirurgien-dentiste. 797
Mignon. — Procédés de choix des amputations des membres dans la continuité et la contiguïté. 794
Pantaloni. — Chirurgie du foie et des voies biliaires. 671
Pascal. — Les fistules vésico-intestinales acquises chez l'homme et chez la femme. 274

TABLE ANALYTIQUE DES MATIÈRES

DU TOME VINGT ET UNIÈME

ABRÉVIATIONS

Ac. méd. : Académie de Médecine.
Ac. sc. : Académie des Sciences.
Bibl. : Bibliographie.
Cong. all. : Congrès allemand de Chirurgie.
Cong. ch. : Congrès français de Chirurgie.
Soc. ch. : Société de Chirurgie de Paris.
Soc. ch. L. : Société de Chirurgie de Lyon.

Les titres des mémoires originaux sont imprimés en *italiques* et les noms de leurs auteurs en PETITES CAPITALES.

Abcès. — Un cas d' — du foie d'origine appendiculaire; *Soc. chir.*, 267, — du foie; *Ac. méd.*, 412. — dysentériques du foie, *id.*, 560.

Acné. — hypertrophique du nez; *Soc. ch.*, 549.

Actynomicose. — du maxillaire inférieur; *Soc. ch.*, 390. — péritemporo-maxillaire; *id.*, 550. — leur pro-faciale, *id.*, 550. — L' — humaine pendant ces deux dernières années; *Ac. méd.*, 666.

Adénopathie. — Les — tuberculeuses chirurgicales, par *Bouvet*, bibl. 565.

Adhérences. — Voy. *Kyste.*

Agglomération. — cæcales périappendiculaires; *Soc. ch.*, 127, id., *id.*, 550.

Aimant. — Corps métalliques extraits des yeux par le procédé de l' —; *Soc. chir. L.*, 406.

Aine. — Voy. *Lymphangiome.*

Aisselle. — Voy. *Symphyse.*

Amputation. — de Choaart; *Soc. chir.*, 270; — inter-scapulo-thoracique pour chondrome, *id.*, 270. — Procédés de choix des amputations des membres, par *Mignon*, bibl., 794.

Amyotrophies. — Recherches expérimentales sur les — d'origine articulaire; *Soc. chir.*, 655.

Analgésiques. — oculaires, *Ac. méd.*, 790.

Anesthésie. — *Sur l'emploi le plus restreint de l' — générale* (BLOCH). 58. — Voy. *Arachnoïde.*

Anévrysme. — poplité fusiforme traité par l'extirpation; *Soc. chir.*, 654. — Traitement des — poplités, *id.*, 781. — diffus consécutif de l'artère chaque externe, ligature de l'aorte. *Soc. chir.*, 784. — Voy. *Varice.*

Angiome. — De l'orbite; *Soc. chir. L.*, 555.

Ankylose. — Voy. *Resection*, *Coude.*

Ankylose. — Voy. *Résection.*
Antiseptique. — *Ac. méd.*, 416.
Anus. — Voy. *Gangrène.*
Aorte. — Voy. *Anévrysme.*
Appendice. — Résection d' — à froid; *Soc. chir. L.*, 407.
Appendicite. — *De l'* — (Terrier), 17. — avec péritonite aiguë, diagnostic différenciel avec l'occlusion intestinale; *Soc. chir.*, 386. — chronique; *id.*, 390; — par faux corps étranger; *id.*, 390. — Des troubles digestifs dans l' — chronique; *Soc. ch.*, 544. — perforante avec péritonite généralisée; *id.*, 550. — De l' — dans l'armée; *Soc. chir. L.*, 553. — dans ses rapports avec la grossesse; *Ac. méd.*, 559. — Trois cas d' — traitée par la résection de l'appendicite; *Soc. chir.*, 655. — L' —, par *Aug. Broca*, bibl., 139.
Arachnoïde. — Anesthésie locale par cocaïnisation de l'espace sous-arachnoïdien lombaire; *Soc. chir.*, 127.
Artère. — Voy. *Varice, Anévrysme.*
Artrite. — Voy. *Rugination.*
Articulation. — Voy. *Résection.*
Asepsie. — De l' — opératoire, *Soc. chir.*, 781.
Atlas. — Fracture de l' —, luxation de l'axis consécutive à une chute sur la tête, et n'ayant amené aucun accident grave; *Soc. chir.*, 266. — Voy. *Œil.*
Axis. — Voy. *Atlas.*
Autoplastie. — par greffe, méthode italienne; *Soc. chir.*, 387.
Balle. — de revolver extraite de la cavité orbitaire; *Soc. chir.*, 550.
Bassin. — Voy. *Trépanation.*
Bibliographie. — medica, bibl., 563.
Brûlure. — *Étude sur les — causées par l'électricité industrielle* (Mally), 321. Voy. *Symphyse.*
Cæcum. — réséqué pour lésion tuberculeuse; *Soc. chir.*, 207.
Cal. Voy. *Déformation, Humérus.*
Calcul. — biliaire ayant occasionné une occlusion intestinale; *Soc. chir.*, 269. — de l'urètre, *id.*, 269. — vésical consécutif à un colpocléisis, *id.*, 789. — Voy. *Cholédoque.*
Canal. — Injection de cocaïne dans le — rachidien; *Soc. chir.*, 127. — Obturation du — crural par un fragment de cartilage costal; *id.*, 390.
Cancer. — *Note sur quelques points de l'anatomie pathologique dans le — de l'estomac* (Cunéo), 513. *Le — du gros intestin* (De Bovis), 673. — du rectum; *Soc. chir.*, 270, id.; *id.*; 390. — de l'utérus avec grossesse. Hystérectomie totale; *Soc. chir.*, 553. Discussion sur le traitement du — utérin compliqué de grossesse; *id.*, 660. — Ablation d'un — iléo-cæcal, *id.*, 789. — Voy. *Splenectomie, Gastrectomie.*
Cancroïde. — *Sur le traitement des — sans extirpation* (Rossander), 167.
Canule. — à lavement extraite de la vessie d'une femme; *Soc. chir.*, 550.
Cartilage. — Voy. *Canal.*
Castration. — Pince à — pour les chevaux; *Ac. méd.*, 416.
Cathétérisme. — rétrograde et suture de l'urètre pour rupture complète; *Soc. chir.*, 549.
Cavité vésicale. — Voy. *Épingle.*
Celluloïd. — Voy. *Corset.*
Cerclage. — de la rotule pour fracture; *Soc. chir.*, 390.
Cerveau. — Électrisation du — à travers les os du crâne chez l'homme; *Ac. méd.*, 272.
Cheval. — Voy. *Castration.*

Chien. — Voy. *Tuberculose.*
Chèvre. — Voy. *Vaccin.*
Chique. — Apparition de la — à Madagascar; *Ac. méd.*, 414.
Chirurgie. — Six cas de — cérébrale; *Soc. chir.*, 550. — Pratique de la — courante, par *Cornet*, bibl., 565. — Voy. *Oreille.*
Chirurgien. — Manuel du — dentiste, par *Marie*, bibl., 797.
Cholécystite. — calculeuse; *Soc. chir.*, 550. — Voy. *Vésiculaire.*
Cholédoctomie. — Voy. *Cholédoque.*
Cholédoque. — Calcul du —. Rétention biliaire. Cholédoctomie. Guérison; *Soc. chir. L.*, 392.
Chondrome. — Voy. *Amputation.*
Chute. — Voy. *Atlas.*
Clavicule. — Voy. *Fracture.*
Clinique. — chirurgicales de l'Hôtel-Dieu, par *Duplay*, bibl., 563.
Cocaïne. — Voy. *Canal, Arachnoïde.*
Cœur. — Plaie du —, suture du ventricule gauche, guérison, *Soc. chir.*, 786.
Col. — Voy. *Radius.*
Colostomie. — *iliaque par la double ligature* (Gangolphe), 179.
Colpocléisis. — Voy. *Calcul.*
Colpotomie. — Voy. *Hématocèle.*
Compression. — Voy. *Rein.*
Consolidation. — Voy. *Fracture.*
Constriction. — Voy. *Résection.*
Contraction. — Voy. *Épilepsie.*
Corps. — Voy. *Aimant.*
Corset. — ininflammable en celluloïd; *Soc. chir.*, 390.
Cou. — Voy. *Épithélioma, Tumeur.*
Coude. Résection pour ankylose du — avec synostose cubito-radiale; *Soc. chir. L.*, 657. — Voy. *Résection, Ostéome.*
Coxalgie. — Voy. *Hanche.*
Crâne. — Sur un cas de pneumatocèle du —; *Soc. ch.*, 125. — De la percusson méthodique du —, contribution au diagnostic cranio-encéphalique; *Ac. Méd.*, 665. — Voy. *Cerveau.*
Cuisse. — Voy. *Ostéome.*
Cyst.te. — Étude sur la — tuberculeuse, par *Carbonel de Solès*, bibl., 796.
Décubitus. — Voy. *Mal de Pott.*
Dédoublement. — Voy. *Fistule.*
Déformation. — Des — du col des fractures observées par la radiographie; *Soc. chir.*, 265.
Diaphyse. — Innervation de la — fémorale consécutive à une ostéomyélite de l'enfance; *Soc. chir. L.*, 409.
Diastase. — Voy. *Hernie.*
Dischondroplasie. — Sur une nouvelle affection : la —; *Soc. chir., L.*, 396, 401.
Drainage. — Voy. *Kyste.*
Eau oxygénée. — Voy. *Phlegmon, Septicémie.*
Ebouillantage. — Voy. *Péritonite.*
Ectasie. — Voy. *Pneumotomie.*
Ectopie. — inguinale; *Soc. chir. L.* 405. — Voy. *Hernie.*
Electricité. — Voy. *Brûlure.*
Electrisation. — Voy. *Cerveau.*
Embryotomie. — *Note sur l' — tératologique* (Féré), 592.
Endocardite. — Voy. *Pleurésie.*
Endothéliome. — *Sur les — des os* (Berger), 1. *Les — des os* (Thévenot), 756. — des os; *Ac. sc.*, 137.
Epilepsie. — *Les accidents de l'attaque d' — liés à la contraction musculaire* (Féré), 50.
Epingle. — à cheveux tombée dans la cavité vésicale chez les femmes; extraction par les voies naturelles; *Soc. chir.*, 265.
Epiploïte. — spéciale constituant une tumeur, *Soc. chir.*, 789.
Epithélioma. — *branchial du cou*

(Veau), 347. — *des deux mamelles avec noyaux dermiques secondaires* (Morestin et Le Dentu), 425. — rectal; *Soc. chir. L.*, 391.

Epithéliome. — primitifs; *Ac. méd.*, 129.

Estomac. — Plaie de l' — et de la rate par balle de revolver; laparotomie, suture, guérison; *Soc. chir.*, 548. — Voy. *Cancer.*

Eviscération. — Voy. *Globe oculaire.*

Exostose. — douloureuse du creux sous-claviculaire, côte surnuméraire probable; *Soc. chir. L.*, 396. — ostéogéniques multiples; *id.*, 405.

Extirpation. — Voy. *Cancroïde, Anévrysme.*

Fibro-sarcome. — du mollet; *Soc. chir.*, 657.

Fibrome. — *utérin à pédicules multiples* (Terrier et Reymond), 489. — utérin; *Soc. chir.*, 550.

Filtre. — de campagne; *Ac. méd.*, 270.

Fistules. — vésico-intestinales acquises chez l'homme et chez la femme, par *Pascal*, bibl. 274. — urétro-vésico-vaginale guérie par le procédé du dédoublement; *Soc. chir.*, 545.

Foie. — Chirurgie du — et des voies biliaires, par *Pantaloni*, bibl. 671. — Voy. *Kyste, Abcès.*

Fracture. — *Sur le traitement des — de la clavicule* (Gratschoff), 186. — Deux cas de consolidation imparfaite de — traités et guéris par la thyroïdine; *Soc. chir.*, 124, 264. — Etude clinique et radiographique sur la réduction des —; *id.*, 126. — du rachis; *id.*, 269. — Voy. *Deformation, Cerclage, Radiographie, Radius.*

Gangrène. — septique; *Soc. chir.*, 127. — Deux observations de — herniaire, traitées, l'une par la résection intestinale, l'autre par l'anus contre nature et restauration consécutive de l'intestin; *id.*, 266. — pulmonaire guérie par la pneumotomie; *id.*, 550.

Gastrectomie. — pour cancer; *Soc. ch.* 269.

Gastro-duodénostomie. — sous-pylorique; *Soc. chir. L.*, 551.

Gastrostomie. —, *Soc. ch.*, 127. — Manuel opératoire de la —, *id.*, 785.

Genu. — valgum, avec tumeur de la tête du péroné; *Soc. chir. L.*, 391.

Gibbosité. — Voy. *Mal de Pott.*

Glande thyroïde. — Voy. *Kyste.*

Globe oculaire. — Procédé d'éviscération ignée du — dans les cas de panophtalmie; *Ac. méd.*, 666.

Greffe. — Voy. *Autoplastie, Symphyse.*

Grenouillette. — sus-hyoïdienne, *Soc. chir.*, 789.

Grossesse. — extra-utérine; *Soc. ch.*, 127. — extra-utérine rompue; *id.*, 127. — tubaire rompue; *id.*, 127. — tubaire de deux mois, ablation de la trompe, guérison; *id.*, 388. — Observation de — intra-utérine; *id.*, 389. — ectopiques rompues, inondation péritonéale, laparotomie, guérison; *id.*, 549, 787. — De l'inondation péritonéale dans les — extra-utérines; *id.*, 651. — Voy. *Cancer, Appendicite.*

Hanche. — *Valeur de la voie d'approche antérieure pour certaines résections de la* — (Rochet), 499. — De la résection de la — dans la coxalgie; *Soc. ch.*, 120. — Résection de la — pour luxation pathologique; *id.*, 127. — Traitement des luxations congénitales de la —, par la méthode de Lorenz, *Soc. chir. L.*, 392, 394. — Luxation

congénitale de la — ; *id.*, 554. — Luxations spontanées de la — au début de la coxalgie, *Ac. Méd.*,562.
Hématocèle. — Statistique de 45 — traitées par laparotomie, colpotomie ou hystérectomie; *Soc. chir.*, 540; — antéro-utérine; *Soc. chir. L.*, 659.
Hémorroïdes. — Voy. *Muqueuse.*
Hernie. — *Un nouveau procédé de cure radicale des grandes — ombicales avec diastase des muscles grands droits* (Sapiejko), 241. — étranglée interstitielle avec ectopie testiculaire, *Soc. chir.*, 270.
Humérus. — Tuméfaction de l'extrémité supérieure de l' — produite par un cal; *Soc. chir.*, 657.
Hydronéphrose. — par kyste hydatique du rein; — *Soc. chir.*, 390; Pseudo — traumatique; *Soc. chir. L.*, 554.
Hygroma. — de la bourse séreuse du psoas, *Soc. chir.*, 587.
Hyoïde. — Voy. *Pharyngectomie, Ostéotomie.*
Hyperostose. — Voy. *Orbite.*
Hypertrophie. — Pathogénie et causes de l' — sénile de la prostate: *Ac. méd.*, 128. — Voy. *Splenectomie.*
Hypospadias. — Opération d' — par le procédé de Nové-Josserand; *Soc. chir.*, 550.
Hystérectomie. — Voy. *Hématocèle, Cancer.*
Incidence. — Voy. *Rayons X.*
Incurvation. — Voy. *Diaphyse.*
Injection. — Voy. *Tumeur.*
Inondation. — Voy. *Grossesse.*
Intestin. — Voy. *Gangrène, Cancer.*
Invagination. — iléo-cœcale chez un enfant de dix mois; laparotomie suivie de succès quatre heures après l'opération; *Soc. chir.*, 654.
Kyste. — Traitement général des — hydatiques du foie par la suture sans drainage; *Soc. chir.*, 263, 546. — congénital de la glande thyroïde; extirpation, guérison; *id.*, 266. — Contribution à l'étude des — dermoïdes de l'orbite; *id.*, 387. — de l'ovaire aux adhérences étendues; *id.*, 389. — hydatique prévésical; *id.*, 390. — mammaire; *id.*, 390. — hydatique du rein, *id.*, 789. — hydatique du foie, *id.*, 789. — irien; *Ac. méd.*, 558. — Voy. *Hydronéphrose, Pancréas.*
Lambeau. — Voy. *Transplantation.*
Langue. — Voy. *Traction.*
Laparotomie. — Voy. *Hématocèle, Estomac, Grossesse, Invagination.*
Lésion. — Voy. *Cæcum, Radiographie.*
Ligature. — Voy. *Colostomie.*
Lombes. — Voy. *Lymphangiome.*
Loupe. — Appareil à transformer la — simple en — binoculaire et stéréoscopique; *Ac. méd.*, 558.
Luxation. — Un cas de — médiotarsienne; *Soc. chir. L.*, 393. — Voy. *Hanche.*
Lymphangiome. — de l'aine; *Soc., chir.*, 269; id., *id.*, 270. — caverneux de la région lombaire et des régions inguinales; *id.*, 390.
Mâchoire. — Voy. *Résection.*
Mal de Pott. — Un cas de — traité par la méthode ambulatoire; *Soc. chir. L.*, 392. — Traitement du — et redressement progressif de la gibbosité par le décubitus abdominal prolongé; *Soc. chir.*, 548.
Maladie. — Voy. *Ongle.*
Mamelles. — Voy. *Épithélioma.*
Massage. — Voy. *Radius.*
Maxillaire. — Voy. *Actinomycose.*
Marsupialisation. — Voy. *Pancréas.*
Médecine. — Tableaux synoptiques de — opératoire, par *Lavarède*, bibl. 275.

Méningite. — Voy. *Orbite.*
Métatarsalgie. — *Contribution à l'étude de la* — (GIANNETTASIO).
Méthode de Lorenz. — Voy. *Hanche.*
Mollet. — Voy. *Fibro-sarcome.*
Muqueuse. — Résection de la — ano-rectale pour hémorroïdes; *Soc. chir.*, 270.
Muscle. — Voy. *Épilepsie, Hernie.*
Néoplasme. — Voy. *Poumon.*
Néphrectomie. — avec uretérectomie totale; *Soc. chir.*, 549.
Néphrite. — douloureuse à forme hématurique, traitée et guérie par l'intervention chirurgicale; *Ac. méd.*, 664.
Nez. — Voy. *Acné.*
Obturation. — Voy. *Canal.*
Occlusion. — intestinale chez une fillette de quinze ans; *Soc. chir.*, 309. — Voy. *Calcul, Appendicite.*
Œil. — Atlas des maladies externes de l' —, par *Haab*, bibl., 671. — Voy. *Aimant.*
Œsophage. — Voy. *Os.*
Œsophagotomie. — interne. *Soc. chir. L.*, 401.
Omoplate. — Voy. *Scapulectomie.*
Ongles. — Maladies des —, par *Esmach*, bibl., 417.
Opération. — Voy. *Pied, Salpingite, Rein.*
Orbite. — Traumatisme de l' —, méningite, mort; *Soc. chir. L.*, 659. — Hyperostose de l' —; *Ac. méd.*, 665. — Voy. *Kyste, Tumeur, Balle, Angiome.*
Oreille. — La chirurgie de l' —, par *Astier*, bibl., 564.
Os. — *Les ostéomyélites proliférantes des* — (KOZLOVSKY), 742. — de mouton retiré de l'œsophage à l'aide de pinces de Græfe; *Soc. chir.*, 657. — Voy. *Endothéliomes.*
Ostéome. —; *Soc. chir.*, 390. — développé autour de fragments de verre; *id.*, 550. — du coude; *id.*, 657. — du brachial antérieur; *Soc. chir. L.*, 658. — de la cuisse, *Soc. chir.*, 789.
Ostéomyélite. — Voy. *Diaphyse, Os.*
Ostéotomie. — *De l' — médiane de l'os hyoïde* (VALLAS), 623.
Ovaire. — Voy. *Kyste.*
Pancréas. — Kyste glandulaire du —; marsupialisation, guérison; *Soc. chir.*, 542. — Kystes du —; *Soc. chir. L.*, 556. — Discussion sur les kystes du —; *Soc. chir. L.*, 658.
Panophtalmie. — Voy. *Globe oculaire.*
Para-appendicite. — Sur les —; *Soc. chir.*, 384.
Pédicule. — Voy. *Splénectomie, Fibrome, Rein.*
Percussion. — Voy. *Crâne.*
Péritonite. — diffuse; *Soc. chir.*, 270. — appendiculaire traitée par la cure radicale et l'ébouillantage; *id.*, 650. — Voy. *Appendicite.*
Péroné. — Voy. *Genu.*
Pharyngectomie. — latérale avec résection d'une moitié de l'os hyoïde; *Soc. chir. L.*, 408.
Phlegmon. — diffus guéri par l'eau oxygénée; *Soc. chir.*, 269.
Pied. — Opération d'Ogston pour un — plat valgus douloureux; *Soc. chir.*, 127.
Pince. — Voy. *Castration.*
Plaie. — Voy. *Estomac, Rectum.*
Pleurésie. — droite interlobulaire à streptocoques, avec complication d'endocardite aiguë, et streptococcie diffusante; *Ac. méd.*, 270. — appendiculaire; *id.*, 669.
Pneumatocèle. — Voy. *Crâne.*
Pneumotomie. — pour éctasies bronchiques multiples; *Soc. chir.*, 549. — Voy. *Grangrène.*
Polypes. — Voy. *Rectum.*

Poumon. — Résection partielle du — dans un cas de néoplasme de la paroi; *Soc. chir. L.*, 555.
Prolapsus. — Voy. *Rectum.*
Prostate. — Voy. *Hypertrophie.*
Psoas. — Voy. *Hygroma.*
Psoïte. — Voy. *Trépanation.*
Psorospermiose. — *injectante généralisée* (Posadas), 277.
Pylorectomie. —; *Soc. chir.*, 390. Technique de la —; *id.*, 540. —; *id.*, 550.
Rachis — Voy. *Fracture.*
Radiographie. —; *Ac. sc.* 137. — *Ac. méd.*, 416. — De la — dans le traitement des fractures; *Soc. chir.*, 542. — de lésions articulaires, *id.*, 789. — Voy. *Déformation, Rayons X.*
Radius — *Fractures du col du* — (Mouchet), 596. — Fracture du — traitée par le massage; *Soc. chir. L.*, 550, 554.
Rate. — Voy. *Splénectomie, Estomac, Tumeur.*
Rayons X. — Rôle de l'incidence des — dans la radiographie; *Ac. méd.*, 415.
Recto-coccypexie. — Voy. *Rectum.*
Rectum. — *Plaies du* — (Quénu), 569. — *Des polypes fibreux intermittents du* — (Péraire), 712. — Une observation de prolapsus du — traitée par la recto-coccypexie; *Soc. chir.*, 656, 783. — Traitement des grands prolapsus rectaux par l'excision de la muqueuse rectale, *Ac. méd.*, 790. — Voy. *Cancer.*
Réduction. — Voy. *Fracture.*
Réfection. — Voy. *Symphyse.*
Rein. — *Compression du pédicule d'un — mobile* (Reymond), 749. — Contribution aux opérations pratiquées sur le —; *Ac. méd.*, 416. — enlevé par rupture; *Soc. chir.*, 550. — Voy. *Rétention, Hydronéphrose, Kyste.*
Résection. — de l'articulation temporo-maxillaire droite pour une constriction des mâchoires, suite d'une ankylose temporo-maxillaire; *Soc. chir.*, 269. — du coude datant de quatre ans et demi; *Soc. chir. L.*, 399. — du coude pour ankylose; *id.*, 551. — Voy. *Gangrène, Hanche, Muqueuse, Appendice, Pharyngectomie, Poumon, Coude, Rugination.*
Restauration. — Voy. *Gangrène.*
Rétention. — *Traitement des — rénales* (Gosset), 335. — Voy. *Cholédoque.*
Rhinoplastie. — totale; *Ac. méd.*, 559.
Rotule. — Voy. *Cerclage.*
Rugination. — La — et les résections économiques dans les arthrites tuberculeuses; *Soc. chir. L.*, 663.
Rupture. — Voy. *Cathétérisme, Rein.*
Salpingite. — Des opérations conservatrices dans le traitement des —; *Soc. chir. L.*, 400.
Salpingostomie. — De la — et autres opérations conservatrices des trompes utérines, par *Jarsaillon*, bibl., 273 —. Discussion sur la —; *Soc. chir. L.*, 403.
Saphène. — Voy. *Varice.*
Sarcome. — d'origine musculaire; *Soc. chir. L.*, 661. — du petit bassin, *Soc. chir.*, 789.
Scapulectomie. — *ou ablation primitive et totale de l'omoplate avec conservation du membre supérieur dans les tumeurs malignes de cet os* (Picqué et Dartigues), 437.
Septicémie. — suraiguë; traitement par l'eau oxygénée; guérison, *Soc. chir.*, 548.
Splénectomie. — *totale dans un cas*

de déplacement et d'hypertrophie de la rate avec cancer primitif du pédicule (LLOBET), 222. —; *Soc. chir. L.*, 411.

Streptococcie. — Voy. *Pleurésie.*

Suppuration. — *Des — intra et péri-hépatiques d'origine tiphlo-appendiculaire* (LOISON), 522.

Suture. — Voy. *Kyste.*

Symphyse. — thoraco-brachiale par brûlure; réfection de l'aisselle par greffes autoplastiques; *Soc. chir. L.*, 552.

Synostose. — Voy. *Coude.*

Technique. — chirurgicale, par *Esmach* et *Kowalzig*, bibl., 417.

Tératologie. — Un cas tératologique intéressant, *Ac. méd.*, 792.

Tétanos. —; *Soc. ch.*, 127. —; *Ac. sc.*, 137.

Thyroïdine. — Voy. *Fracture.*

Trachéotomie. —; *Soc. chir. L.*, 398.

Traction. — Mort apparente et retour à la vie, par le procédé des — rythmées de la langue; *Ac. méd.*, 411. — Appareil mécanique pour les — rythmées de la langue, 272. —; *id.*, 411.

Transplantation. — Double — de lambeaux; *Soc. chir.*, 269.

Traumatisme. — Voy. *Orbite.*

Trépanation. — Traitement de la psoïte suppurée par la — du bassin; *Soc. chir. L.*, 406, 407.

Trompe. — Voy. *Salpingotomie, Grossesse.*

Trouble. — Voy. *Appendicite.*

Tuberculose. — *Traitement chirurgical de la — génitale chez l'homme* (LONGUET). — expérimentale chez le chien; *Ac. méd.*, 127. — Intervention chirurgicale pour — rénale; *Soc. chir.*, 652, 788.

Tuméfaction. — Voy. *Humérus.*

Tumeur. — *des voies biliaires. Vésicule et canaux biliaires* (TERRIER et AUVRAY), 141. — de l'orbite; *Soc. chir. L.*, 396. — des replis pharyngo-épiglottiques; *id.*, 405. — lacrymale congénitale; *Ac. méd.*, 411. — pulsatile de la région fronto-pariétale médiane; *Soc. chir.*, 549, — de la rate; *id.*, 550. — Traitement des — érectiles par les injections coagulantes; *Ac. méd.*, 556. — gazeuse du cou; *Soc. chir.*, 649. — Étude expérimentale sur le parasitisme des —; *Ac. méd.*, 792. — Voy. *Scapulectomie, Genu, Epiploïte.*

Typhose. — syphilitique; *Soc. chir. L.*, 407.

Uretérectomie. — Voy. *Néphrectomie.*

Urètre. — Voy. *Calcul, Cathétérisme.*

Urétrostomie. — périnéale; *Ac. méd.*, 129.

Utérus. — Voy. *Salpingotomie, Cancer.*

Vaccin. — Cause de l'affaiblissement de la virulence du — dans les colonies et moyen d'y remédier; *Ac. méd.*, 413. — Valeur du — de chèvre, *id.*, 789.

Varice. — anévrysmale de l'artère inter-osseuse; *Soc. chir.*, 390. — enflammées enlevées avec ligature de la saphène externe; *id.*, 550.

Ventricule. — Voy. *Cœur.*

Vésicule. — biliaire extirpée par une cholécystite calculeuse; *Soc. chir.*, 269.

Vessie. — Voy. *Canule.*

Virulence. — Voy. *Vaccin.*

Voie d'approche. — Voy. *Hanche.*

Voies biliaires. — Voy. *Foie.*

Le propriétaire-gérant : FÉLIX ALCAN.

Coulommiers. — Imp. PAUL BRODARD.